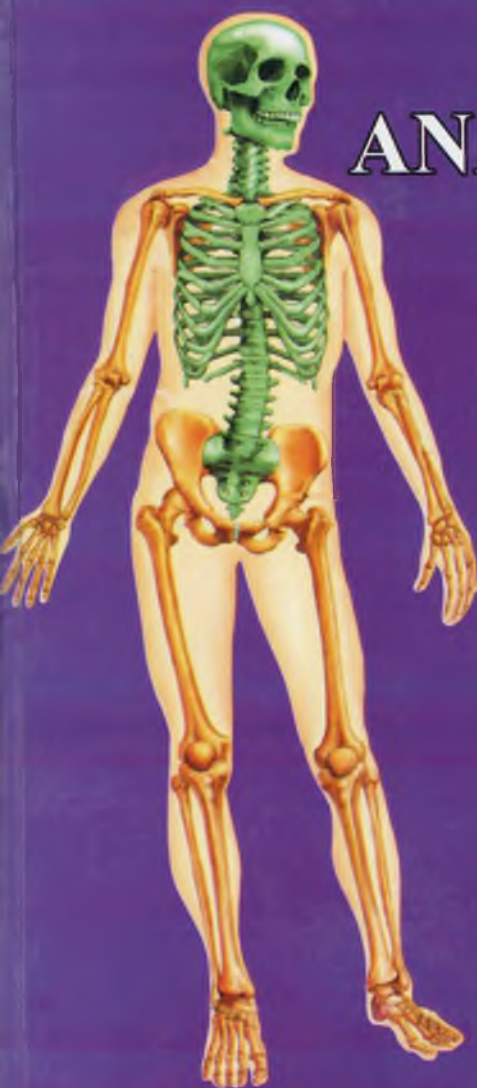


A. AHMEDOV, O'. MIRSHARAPOV
T. SAGATOV, II. RASULOV



ANATOMIYA

I JILD

**O'ZBEKISTON RESPUBLIKASI OLIY VA O'RTA MAXSUS
TA'LIM VAZIRLIGI**

**O'ZBEKISTON RESPUBLIKASI SOG'LIQNI SAQLASH
VAZIRLIGI**

**A. AHMEDOV, O'. MIRSHARAPOV, T. SAGATOV,
H. RASULOV**

ANATOMIYA

I JILD

*O'zbekiston Respublikasi Oliy va o'rta maxsus ta'lim vazirligi
tomonidan 5510400 – Stomatologiya, 5510700 – Oliy hamshiralik
ishi, 5510900 – Tibbiy biologiya, 5510300 – Tibbiy profilaktika ishi,
5111000 – Kasb ta'limi(510100 – Davolash ishi), 510100 – Davolash
ishi, 5510200 – Pediatriya ishi ta'lim yo'nalishi talabalari uchun
darslik sifatida tavsiya etilgan*

«IJOD-PRINT»
Toshkent – 2018

UO'K: 611(075.8)
KBK: 28.706ya723
A98

Taqrizchilar:

Sh.M.Ahmedov – tibbiyot fanlari doktori, professor

Sh. Teshaev – tibbiyot fanlari doktori,

Ahmedov, A.

A98 Anatomiya I: darslik / A.Ahmedov. – Toshkent: «IJOD-PRINT»,
2018. -332 b.

UO'K: 611(075.8)
KBK: 28.706ya723

Mazkur darslik O'zbekiston Respublikasi Oliy va o'rta maxsus ta'lim vazirligi hamda Sog'liqni saqlash vazirligi tomonidan tasdiqlangan umumiy amaliyot shifokori tayyorlash o'quv dasturi asosida yozildi. Unga kattalar anatomiyasi bilan birga a'zo va tizimlarning taraqqiyoti, bolalikning turli davrlarida kuzatiladigan yoshga xos o'zgarishlari haqidagi ma'lumotlar ham kiritilgan. Lotin atamalari xalqaro anatomik terminologiyaga mos.

Ushbu darslik 2 jilddan iborat bo'lib, I jildiga tayanch-harakat a'zolar, ichki a'zolar bo'limidan hazm va nafas a'zolari tizimlari haqidagi ma'lumotlar kiritilgan.

Darslik tibbiyot institutlarining barcha yo'nalishi talabalari uchun mo'ljallangan. bo'lib, undan shu sohada faoliyat yuritayotgan mutaxassislar ham foydalanishlari mumkin.

ISBN 978-9943-5236-0-9

© A.Ahmedov va boshqalar, 2018.

© «IJOD-PRINT», 2018.

SO‘ZBOSHI

Mamlakatimizda barcha jabhalarda kuzatilayotgan islohatlar qatorida tibbiy ta'limnida ham qator salmoqli ishlar olib borilayotgan bir paytda tibbiyotning zaminiy fanlarini o'qitish jarayonlarini yangicha tashkil etish qizg'in pallaga kirgan. Bu o'quv jarayonida qo'llanilayotgan darslik va qo'llanmalarga bo'lgan talabni yanada oshiradi. Mazkur vazifalardan kelib chiqib, O'zbekiston Respublikasi Oliy va O'rta maxsus ta'lim va Sog'liqni saqlash vazirliklari qo'ygan talablar asosida Anatomiya fanini zamon talablari asosida o'qitish maqsadida tubdan boyitilgan darslik yaratishga kirishildi.

Anatomiya odam organizmining shakli, tuzilishi, uning rivojlanish jarayonini o'rgatadigan fan. Anatomiya fani tibbiyotning poydevori hisoblanadi. Toshkent Tibbiyot Akademiyasi va Toshkent Pediatriya Tibbiyot Institutining anatomiya fani bo'yicha yetakchi mutaxassislari tomonidan mazkur darslik yaratildi. Darslikda foydalanilgan ma'lumotlar talabalarga klinik fanlarni oson o'rganishlari uchun zamin bo'lish mezonlaridan kelib chiqilgan. Bu zaminiy fanlarni klinik fanlar bilan o'zaro integratsiyasini ta'minlashga xizmat qiladi.

Anatomiya odam organizmining shakli, tuzilishi, uning rivojlanish jarayonini o'rgatadigan fan. Anatomiya fani tibbiyotning poydevori bo'lib, birinchi bosqichdan boshlab I, II va III semestrlarda o'qitiladi.

Darslikdakeltirilgan rasmlar mavjud anatomiya o'quv adabiyotlari (Richard L. Drake, A. Wayne Vogl, Adam W. M. Mitchell. Gray's Anatomy for students (third edition) 2014, R.D. Sinelnikov, M.R. Sapin, Frank H., Netter M.D), internet ma'lumotlaridan olindi

va mualliflar tomonidan tayyorlandi. Darslikni tayyorlashda ko'rsatgan amaliy yordamlari uchun TTA va ToshPTI anatomiya kafedralari xodimlariga tashakkur ishor etamiz. Darslik rasmlarini qayta ishlash va moslashtirishda ko'rsatgan professional xizmatlari uchun Z.X. Nuriddinovga chuqur minnatdorchilik bildiramiz.

Mazkur darslikni tayyorlash jarayonida ayrim xato va kamchiliklarga yo'l qo'yilgan bo'lish mumkin. Shuning uchun darslikning sifati hamda mazmunini yaxshilashgan qaratilgan har qanday fikr va mulohazalar manuniyat bilan qabul qilinadi va albatta qayta nashrlarda inobatga olinadi.

Mualliflar

KIRISH

Odam anatomiyasi odam organizmining shakli va tuzilishini, uning rivojlanish jarayoni, ayni vaqtda har bir a'zoning jinsiy jihatdan va yoshga qarab bo'lgan tafovutlari, shuningdek tashqi muhitning a'zolar tuzilishi hamda faoliyatiga ta'sirini o'rganadi.

Anatomiya grekcha (**anatome**) kesaman degan ma'noni anglatadi. Odam organizmining tuzilishida yoshga xos, jinsiy va shaxsiy xususiyatlar ajratiladi. Bolalik va o'smirlik davrida organizm to'liq yetilmagan, to'qima elementlari to'la-to'kis takomillashmagan bo'ladi.

Anatomiya odam organizmini bir butun holda o'rganadi, chunki organizm ko'pgina a'zoldan iborat bo'lib, ular nerv va qon tomirlar tizimi vositasida o'zaro bog'langan.

Tibbiyotda anatomiya fanini bilish nihoyatda zarur. Bu xususda professor Ye.O.Muxinning (1766 –1850) «Anatomiyani bilmagan shifokor, foydasizgina emas, balki zararlidir» deb yozgani bejiz emas. Anatomiya fiziologiya bilan birgalikda tibbiy ilm poydevorini tashkil qiladi. Shuning uchun organizmning me'yoriy holatini funksional anatomiya o'rganadi.

Talabalarning anatomiya fanini o'rganishida kuzatish va tasavvur qilish asosiy usuldir. Anatomiyani o'rganishda organizmning tuzilishi, qismlarining nomlari, anatomik terminlarni eslab qolish muhim bo'lmay, balki uning joylashuvi hamda faoliyatini ham bilish va tasavvur qilish kerak. Masalan, tashqi uyqu arteriyasining turli tarmoqlarini nominigina emas, balki joylashuvi va shu arteriya tarmoqlari yetib boradigan sohani tasavvur etish muhim.

Anatomiyani regional va tizimli ravishda o'rganish mumkin. Regional o'rganishda har bir sohaning tuzilishi alohida o'rganiladi. Masalan, ko'krak qafasi o'rganilganda uning suyaklari, mushaklari, ichki a'zolari, qon tomirlari va nervlari ko'rib chiqiladi. Undan keyin

boshqa qismlar shu tartibda o'rganiladi. Tizimli o'rganishda esa bir yo'nalishdagi a'zolar tizimi ko'riladi. Bunda avval tayanch-harakat a'zolar tizimi, so'ng ichki a'zolar tizimi va boshqa a'zolar tizimi ketma-ketlikda ko'rib chiqiladi.

Odam organizmining alohida a'zolar yoki a'zolar tizimi tuzilishini oddiy ko'z bilan makroskopik anatomiya (**macros**–grekcha katta) o'rganadi.

Mikroskopik anatomiya (**micros**–grekcha kichik) esa a'zolarining nozik tuzilishi va tarkibiy elementlarini mikroskop yordamida o'rganadi.

Yoshga doir anatomiya organizmning tug'ilganidan boshlab, to hayotining oxirigacha bo'lgan davrni o'rganadi. Ayrim a'zolarining shakllanishini o'rganishda ularning anomal rivojlanish holatlari bilan o'zaro qiyoslanadi (teratogiya).

Eksperimental anatomiya – tajribada jonivorlarning a'zo va tizimlarini o'rganib, odam organizmiga qiyoslab fikr yuritishga xizmat qiladi.

ANATOMIYANI O'RGANISH USULLARI

Anatomiya, asosan, tirik odamda o'rganiladi. Ammo uning alohida a'zolari va tizimlarining murakkab tuzilishini bilish uchun uni yorib, preparovka qilish kerak. Bunday tekshirishlarni tirik odamda bajarib bo'lmagani uchun anatomlar uni murdalar va alohida anatomik prepatlarda o'rganadilar. Shuning uchun bunday holatlarda lotincha "mortuivivosdocuunt" ya'ni "o'liklar tiriklarni o'qitadi" degan ibora ayni haqiqatdir.

Anatomiya odamning murakkab organizmini o'rganish uchun turli xil usullardan foydalaniladi. Anatomiyani o'rganishda murdalarda quyidagi usullar qo'llaniladi:

- 1) Kesib preparatlar tayyorlash usuli. Bunda skalpel (pichoqcha) va pinset bilan murda a'zolarini kesish orqali preparatlar tayyorlanadi;
- 2) Butun murdani yoki alohida a'zolari balzamlash;
- 3) Tana qismlarini yoki a'zolari piragov usuli bilan kesish;
- 4) Inyeksiya usuli – ichi kovak a'zolari va qon tomirlariga turli xil rangli moddalar yuborib to'ldirib o'rganish usuli;
- 5) Korroziya yoki yemirish usuli – a'zolari tez qotadigan moddalar bilan to'ldirilib, to'qimasi kuchli kislota ta'sirida yemiriladi va a'zolarining shakli o'rganiladi.

Tirik odamda quyidagi usullar qo'llaniladi:

1) Antropometriya usuli – bunda gavdaning uzunligi, kengligi va og'irligi o'lchanib, olingan ma'lumotlar organizmning ayrim bo'laklariga taqqoslanib, ularning oshishi yoki o'zgarganligi kuzatib boriladi;

2) Rentgenoskopiya va rentgenografiya usullari – bunda rentgen nuri yordamida a'zo va to'qimalarning holati ko'riladi yoki tasvirga olib o'rganiladi. Bu usul anatomiya bilan klinika o'rtasidagi ko'prik vazifasini bajarib, nazariy va amaliy bilimlarning o'zaro bog'lanishini ta'minlaydi. Anatomiya va rentgenologiya fanlari

o'quy dasturida skelet va bo'g'imlar, shuningdek ichki a'zolarning rentgenoanatomiyasini o'rganishga ma'lum o'rin beriladi;

3)UTT yordamida tirik odamda yumshoq to'qimalarning (mushaklar, paylar, fassiyalar, boylamlar va bo'g'im xaltasi) holati va tarkibi, shuningdek yirik qon tomirlarda qon oqishini tekshirish imkonini beradi;

4)MRT yordamida mushaklar, fassiyalar, paylar, sinovial qinlar bo'g'imlarning boylamlari, bo'g'im xaltasi, suyaklarning bo'g'im yuzalari va bo'g'im ichi hosilalari, shuningdek turli kenglikdagi qon tomirlar tarkibini ancha aniq chegaralash imkonini beradi;

5)Komputer tomografiyasi a'zo va to'qimalari turli zichlikka ega bo'lgan bosh, tana, qo'l va oyoqlarning qavatma-qavat kesmalari tasvirini olish imkonini beradi.

Anatomiya fanining qisqacha tarixi

Anatomiya fani boshqa fanlar qatori juda uzoq rivojlanish yo'lini bosib o'tdi. Ammo qadimda odam murdasini kesib o'rganish gunoh hisoblangan, unga intilganlar esa hatto o'lim jazosiga ham hukm etilgan. Aslida, odam organizmini o'rganish ilmiy tibbiyot davridan ancha keyinroq boshlangan.

Anatomiyaning haqiqiy rivojlanish davri qadimiy Yunonistondan boshlangan. Kos va Knidos tibbiyot maktablari tashkil etilib, unda ko'pchilik yunon olimlari tahsil olganlar.

Pifagor (eramizdan avvalgi 590-yillarda yashagan). U hamma narsa urug'dan paydo bo'lishini aytgan va tirik moddalarning kelib chiqishini o'rgangan.

Alkmeon Krotonskiy (eramizdan 500 yillar ilgari yashagan) murdani yorib ko'rib, anatomiya haqida kitob yozgan. U birinchi bo'lib miya aqliy faoliyat markazi ekanligini tasdiqlagan.

Gippokrat (Buqrot) (eramizdan oldingi 460–377-yillar) tibbiyot ilmining otasi, organizmning asosini to'rt xil suyuqlik: qon, shilliq, o't va qora o't hosil qiladi degan ta'limotni yaratgan. Bu suyuqliklar miqdoring o'zgarishi turli kasalliklarni keltirib chiqaradi deydi.

mumkin bo‘lmasi uchun, u anatomiyani hayvonlarda o‘rgangan. Shuning uchun uning ba‘zi ma‘lumotlari xatolardan xoli emas.

Abu Bakr Ar-Roziy (865–925-y.) – buyuk hakim, klinisist, Bag‘-dodda shifoxona va uning qoshida tibbiyot maktabi tashkil etgan.

O‘rta asrlar (V–XI) da O‘rta Osiyoda ham bir qancha mashhur olimlar yetishib chiqdi. Ana shulardan biri har taraflama yetuk olim **Abu Ali ibn Sinodir** (980 – 1037). Yevropada Avitsenna nomi bilan mashhur bo‘lgan bu olim falsafa, matematika, astronomiya, kimyo, adabiyot, musiqashunoslik va tibbiyot bilimidan xabardor bo‘lgan. U Buxoro shahri yaqinidagi Afshona qishlog‘ida tug‘ilgan. Dastlabki bilimni Buxoroda olgan va 17 yoshidayoq ko‘p fanlarni mukammal egallagan. Abu Ali Ibn Sino Xorazm va Eronda saroy tabibi bo‘lib xizmat qilgan. Tibbiyot sohasidagi buyuk xizmatlari va kashfiyotlari uni butun dunyoga mashhur qilgan. Ibn Sino 450 dan ortiq asar yozganligi qayd etilgan, lekin uning 242 tasi bizgacha yetib kelgan. Shulardan 43 tasi tabobatga oidir.

Ibn Sinoning tabobatga oid eng yirik shox asari «Tib qonunlari» 1012–1023-yillarda yozilgan. U o‘zining buyuk va o‘lmas asarida tibbiyot sohasidagi barcha ma‘lumotlarni to‘plab qolmasdan, o‘z kuzatishlari, tekshirishlari va tushunchalari bilan asarni boyitgan. Kitob besh jildlik bo‘lib, birinchi jildi anatomiya va fiziologiyaga bag‘ishlangan. Kitob turli tillarda 40 marta qayta nashr etildi va dunyodagi barcha mamlakatlarda 600 yildan ziyodroq vaqt ichida tibbiyot bilim yurtlarida asosiy o‘quv qo‘llanma bo‘lib xizmat qilib keldi.

Ibn Sino odam organizmini o‘rganishda uning konstitutsiyasiga birinchi bo‘lib e‘tibor berdi. «Tib qonunlari» jildlarida ichki kasalliklar, xirurgiya, farmakologiya, gigiyena va tibbiyotning barcha sohalari to‘g‘risida ma‘lumot berilgan. «Tib qonunlari» birinchi marta 1954–56-yillarda o‘zbek tilida Toshkentda bosilib chiqqan.

Ibn al Nafis (XIII asrda yashagan) birinchi bo‘lib o‘pka qon aylanish doirasini ochgan.

Anatomiya faniga qiziqish uyg‘onish davrida (XII–XVI asrlarda) Italiyada, keyinchalik Fransiyada ochilgan tibbiyot maktablari-

Uning yozib qoldirgan 72 ta asaridan tibbiyotda 2000 yil mobaynida foydalanilgan. Shu bilan birga u nervlarni paylardan ajrata olmagan, arteriyalarda havo oqadi (**aer** – havo, **terio** – oqadi) degan noto‘g‘ri fikrda bo‘lgan.

Aristotel (Arastu) (eramizdan oldingi 384 – 322-yillarda yashagan) yunon xoqoni Iskandar Zulqarnaynning tarbiyachisi bo‘lgan. U Gippokratning qon tomirlar bosh miyadan boshlanib tanaga tarqaladi degan noto‘g‘ri fikrini rad etib, qon tomirlar yurakdan boshlanishini isbotlagan, shuningdek, paylarni nervlardan, suyakni tog‘aydan ajratgan va aortani birinchi marta aniqlagan. Ammo Aristotel nervlarning ichi bo‘shliqdan iborat bo‘lib, bosh miyada hosil bo‘ladigan ruh shu nervlar orqali organizmga tarqaladi, degan noto‘g‘ri fikrda bo‘lgan.

Gerofil (eramizdan 304 yil oldin tug‘ilgan) Ptolomey II ning saroy tabibi bo‘lgan. Bemorlarning nima sababdan o‘lganligini bilish uchun murdalarni kesib o‘rgangan. Shu usulda Gerofil bosh miya va uning pardalarini, vena bo‘shliqlarini, bosh miya nervlarini va ularning bosh miyadan chiqishini ta‘riflab bergan. O‘n ikki barmoq ichakka birinchi bo‘lib nom bergan, shuningdek arteriyalarni venalardan ajratgan. Ko‘z olmasi pardalarini va shishasimon tanani, ingichka ichak limfa tomirlarini o‘rgangan. O‘zidan oldingi va o‘zi to‘plagan ma‘lumotlar asosida «Anatomiya haqida» kitobini yozgan.

Erazistrat (eramizdan 350 – 300-yillar oldin yashagan). Tomirlar tizimi: yurak qopqoqlari, aorta, kavak venalar, yirik arteriya va venalarni o‘rganib, qon tomir anastomozlari haqidagi ilmga asos solgan. Erazistrat harakatlantiruvchi va sezuvchi nervlarni ajratgan, shuningdek, mushaklar qisqarishini o‘rganib, harakat nazariyasini yaratgan.

Klavdiy Galen (130–201) anatomiya, fiziologiya va boshqa ko‘pgina fanlarni mukammal o‘rgangan olim. U o‘n ikki juft bosh miya nervlaridan 7 tasining tuzilishini, mushaklardagi biriktiruvchi to‘qima va nervlarni, ba‘zi bir a‘zolar qon tomirlarini, suyak va boylamlarni, bosh va orqa miyani o‘rgangan. Galen hayvonlar yuragini va qon tomirlarini o‘rganib, arteriyalarda havo emas, balki qon oqishini birinchi bo‘lib ko‘rsatgan. Galen davrida murdani yorish

da boshlanadi. Olimlar talabi bilan har besh yilda bir marta murdani ochib o'rganishga ruxsat beriladi. Natijada dunyoda birinchi marta aniq ma'lumotlar asosida yozilgan anatomiya darsligi paydo bo'ldi. XIII asrdan boshlab universitetlarda tibbiyot fakultetlari tashkil etildi.

Mondino da Lyussi (1275–1327) 1326-yilda ikkita ayol murdasini yorib, anatomiya darsligini yozgan.

Leonardo da Vinchi (1452–1519) Uyg'onish davrining buyuk arbobi, italiyalik olim, musavvir, matematik, muhandis va faylasuf. Odam portretini to'g'ri va aniq chizish maqsadida 30 dan ortiq murdani yorib o'rgandi va a'zolar rasmini chizib chiqdi. O'zining rasmlarida u odamning turli a'zolarining (dumg'aza, umurtqa pog'onasi egriliklari, ko'p mushaklar, ichki a'zolar, yurak qopqoqlari, bosh va orqa miya, miya qorinchalari, ko'z va boshqalarni) tuzilishini aniq ko'rsatib bergan. U dunyoda birinchi bo'lib, mushaklarning ishlash dinamikasini o'rgandi va plastik anatomiyaga asos soldi.

Andrey Vezaliy (1514 – 1564) ilmiy anatomiyaning asoschisi hisoblanadi. U murdalarni yorib qilgan kuzatishlari asosida «Odam tanasining tuzilishi haqida yetti kitob»ini yozadi. A. Vezaliy Galenning xatolarini ko'rsatib bergan. Uning shogirdlari XVI – XVII asrlar davomida odam a'zolarining tuzilishini to'g'ri yoritib berdilar.

Gabriel Fallopiy (1523–1562) tarixda birinchi bo'lib kalla suyaklarining tuzilishi va taraqqiyoti, mushaklar, jinsiy a'zolar, bachadon nayi (bu a'zo muallif nomi bilan ham ataladi), eshituv va ko'ruv a'zolarini o'rganib, «Anatomik kuzatishlar» kitobini yozgan.

Bartolomey Yevstaxiy (1510 – 1574) ko'proq a'zolarining rivojlanish jarayoni bilan shug'ullandi. Tishlar, buyraklar, venalar va eshituv a'zosini o'rganib, birinchi marta halqum bilan o'rta quloq bo'shlig'ini qo'shib turuvchi eshituv nayini aniqladi. Hozirgacha «Yevstaxiy nayi», «Yevstaxiy qopqog'i» uning nomi bilan nomlanib keladi.

XVI–XVII asrlarda murdalarni yorish ochiq yo'lga qo'yilib, buning uchun alohida joylar – «anatomik teatrlar» qurildi.

Migel Servet (1511–1553), ispan vrachi, undan 6 yil keyin A. Vezaliyning shogirdi **Reald Kolombo** (1516–1559) qon yurakning

o'ng yarmidan chap yarmiga o'pka tomirlari orqali o'pkadan o'tishini ko'rsatib berdilar.

Ingliz vrachi, anatomi va fiziologi **Vilyam Garvey** (1578 – 1657) hayvonlarda tajriba o'tkazib qon aylanishini o'rgangan. Garvey o'z izlanishlari natijalarini to'plab 1628 - yilda e'lon qilgan «Hayvonlarda yurak va qon harakatlari haqida anatomik izlanishlar» nomli ilmiy asarida katta va kichik qon aylanish doirasini tarixda ilk bor isbotlab bergan. Garvey qon arteriyadan venalarga ko'zga ko'rinmas mayda tomirlar orqali o'tadi, deb taxmin qilgan bo'lsa, **Marchelo Malpigi** (1628 – 1694) 1661 - yilda arteriya bilan venani bir-biriga qo'shib turadigan kapillarlar borligini mikroskop ostida ko'rib isbotladi. Ammo M. Malpigi qon arteriya kapillarlaridan dastlab oraliq bo'shliqqa, undan keyin vena kapillarlariga o'tadi deb o'ylaydi. Uning bu fikrini **A.M. Shumlyanskiy** (1748 – 1795) buyrakni o'rganish jarayonida inkor etib, arteriya va vena kapillarlari bevosita bog'langanligi va qon tomirlar tizimi yopiqligini ko'rsatgan.

Fredrik Ryuysh (1638–1731) gollandiyalik anatom qon tomirlar anatomiyasini o'rganishga katta hissa qo'shgan. U qon tomirlarga rangli moddalar yuborib o'rgangan va murdalarning balzamlashni yangi usulini ishlab chiqqan, o'z zamonasining eng yaxshi anatomik muzeyini tashkil qilgan. Uning muzeyida anatomik preparatlar bilan bir qatorda rivojlanish nuqsonlari va anomaliyalar ham joy olgan. Rus podshosi Petr I anatomiyaga qiziqqan va F.Ryuyshdan 1500 ta preparatni sotib olib, Peterburgdagi birinchi anatomiya muzeyi Kunst-kamerani tashkil qilgan.

P.A.Zagorskiy (1764 – 1846) Sankt-Peterburg tibbiy-xirurgiya akademiyasi anatomiya kafedrasiga rahbarlik qilgan. Uning 1802 - yilda rus tilida yozgan birinchi anatomiya darsligi «Vrachlik ilmini o'qiyotganlarga odam gavdasining tuzilishini o'rganish uchun qo'llanma yoki qisqacha anatomiya» besh marta nashr etilgan.

Ye.O.Muxin (1766 – 1850) Moskva universiteti professori 1812-yilda «Anatomiya kursi» darsligini yozgan. U kafedra qoshida anatomik muzey tashkil qilgan.

I.V.Buyalskiy (1789–1866) Zagorskiyning shogirdi. U 1844-yilda yozgan «Odam gavdasining qisqacha umumiy anatomiyasi» qo'l-

lanmasida odam organizmining tuzilishi umumiy qonuniyatlarini keltirib, organizmning shaxsiy xususiyatlari haqidagi ta'limotga asos solgan. O'zining «Anatomo-xirurgik chizmalar» asarida anatomiyani xirurgiya bilan bog'lagan.

N.I.Pirogov (1810 – 1881) topografik anatomiya va harbiy dala xirurgiyasining asoschisi. U odam a'zolarining joylashishini o'rganish uchun murdani muzlatib qotirib qavatma-qavat arralab kesib o'rganish usulini taklif etgan. Uning «Qon tomirlar va fassiyalarning xirurgik anatomiyasi» (1837), «Amaliy anatomiyaning to'la kursi» (1844) va «Muzlatilgan murdalarni arralab kesilganidagi topografik anatomiya atlas» (1859) asarlari uni dunyoga tanitdi. Anatomiya sohasida N.I. Pirogov ko'p yangiliklar ochgan, bo'yindagi uchburchak va son kanalining chuqur halqasida joylashgan limfa tuguni uning nomi bilan ataladi.

V.A.Bets (1834 – 1894) Kiyev universitetining professori, anatom. U buyrak usti bezining mag'iz qismini hamda bosh miya po'stlog'ini mikroskopik o'rganib, uning V qavatidagi katta piramida hujayralarini topgan. Shuning uchun bu hujayralar uning nomi bilan atalgan. «Odam miyasi pushtalarining turkumlari» (1870) asarida u miya po'stlog'ining turli qismlarida hujayra tarkibi har xil ekanligini aniqlagan.

D.J.Zernov (1843 – 1917) Moskva universiteti professori, anatom. Miyaning pushtalari va egatlarini o'rganib, qulay tasnifini yaratdi. U dunyodagi turli millat vakillarining bosh miyasi tuzilishida farq yo'qligini isbot etib berdi va shu xususda hukm surib kelgan idealistik ta'limotni rad etdi. Uning «Odam tasviriy anatomyasidan qo'llanma» asari 14 marta nashr etilgan.

V.P.Vorobyov (1876 – 1937) Xarkov tibbiyot instituti professori. Periferik nerv tizimini makro-mikroskopik o'rganishga asos solgan. 5 jildlik «Anatomiya atlas»ni tuzgan.

Xudoyberdiyev Rahim Egamberdiyevich (1922–2003) – anatom, O'zbekistonda xizmat ko'rsatgan fan arbobi, tibbiyot fanlari doktori, professor. Toshkent Davlat birinchi tibbiyot instituti odam anatomiyasi kafedrasini mudiri (1960 – 1992). «Odam anatomiyasi»

(1964) darsligi mualliflaridan biri. Darslik 3 marotaba qayta nashr etilgan. Ustozning o'quvchisi professor F. Boxodirov tomonidan 2006-yilda "Odam anatomiyasi" darsligi yozilgan.

Ahmedov Nosir Komilovich (1922 – 2004) O'zbekistonda xizmat ko'rsatgan fan arbobi, Beruniy nomidagi Respublika mukofotining nishondori. Toshkent Davlat ikkinchi tibbiyot instituti odam anatomiyasi kafedrasini mudiri (1990 – 1998). 2 jildlik «Odam anatomiyasi» atlasini va ko'pgina darsliklar muallifi.

Yoshga doir anatomiyani o'rganish tarixi

Yoshga doir anatomiya odam anatomiyasining organizm tuzilishida turli yosh davrlarda kechadigan o'zgarishlarni o'rganadigan qismidir.

Yoshga doir anatomiya anatomiya fanida o'tgan asr oxirlarida alohida yo'nalish sifatida paydo bo'ldi.

Rossiyada bolalar organizmining anatomo-fiziologik xususiyatlari to'g'risidagi ilmga asos solgan bolalar shifokori **N.P. Gundobin** (1860 – 1908) edi. Uning 1906-yilda nashr qilingan «Bolalar yoshining xususiyatlari» asarida bolalar anatomiyasiga taalluqli juda ko'p ma'lumotlar keltirilgan.

Keyingi davrlarda bolalar anatomiyasi sohasida izlanishlar bir muncha rivojlandi. Bu sohaga munosib hissa qo'shgan olimlardan biri **V.G.Shtefkodor** (1893 – 1945). U Qrim va Moskva universitetlari, shifokorlar malakasini oshirish instituti professori bo'lgan. Bu olim «Bolalar va o'smirlarning jismoniy taraqqiyoti haqida ma'lumotlar» (1925). «Yoshli osteologiya». (1947) va bir qancha asarlar muallifidir.

Sankt-Peterburg pediatriya tibbiyot instituti operativ jarrohlik va topografik anatomiya kafedrasining mudiri **F.I.Valkerning** (1890 – 1954) xizmatlarini ham eslab o'tish o'rinlidir. U «Bolalar yoshining topografoanatomik xususiyatlari» (1959) va «Odam a'zolarining tug'ilgandan keyin o'sishi» (1961) asarlari muallifidir.

Keyingi yillarda bolalar anatomiyasini o'rganishga alohida ahamiyat berilmoqda. Rossiya Pedagogika fanlari akademiyasi

akademigi **A.A.Markosyan** tahriri ostida tayyorlangan «Bolalar va o'smirlar morfologiyasi asoslari», Moskva tibbiyot universiteti professori **L.F. Gavrilovning** «Bolalarning harakat-tayanch apparati» (1973) asari va shu institut mualliflari jamoasi tayyorlagan «Bolalar operativ jarrohligi va topografik anatomiyasi» (1977) kitobi shu izlanishlarning hosilasidir.

Zohidov Hakim Zohidovich (1912–1978) anatom olim va mohir pedagog, O'zbekistonda xizmat ko'rsatgan fan arbobi, tibbiyot fanlari doktori, professor. O'rta Osiyo tibbiyot Pediatriya instituti odam anatomiyasi kafedrasining birinchi mudiri (1972–1978-yillar). O'zbek tilida yozilgan «Odam anatomiyasi» (1964) darsligi va “Ruscha-o'zbekcha-lotincha anatomiya lug'ati” mualliflaridan biri. Zohidov H. Z. yoshli anatomiyani o'rganishga ilk bor qo'l urgan o'zbek olimidir. U 1941-yilda «To'sh suyagining suyaklanishi va anatomik tuzilishi» mavzusida nomzodlik, 1959-yilda esa «Uch shoxli nervning bosh miya so'g'onidagi topografo-anatomik munosabatini yoshga qarab o'zgarishi» mavzusida doktorlik dissertatsiyasini himoya qildi. Toshkent pediatriya tibbiyot instituti odam anatomiyasi kafedrasining xodimlari professor H.Z.Zohidov rahbarligida bolalar organizmidagi turli yoshda bo'ladigan o'zgarishlarni o'rganishga o'z hissalarini qo'shganlar. Yoshli anatomiya yo'nalishida nomzodlik dissertatsiyasini yoqlagan va ustoz ishining davomchisi bo'lgan dotsent A. Ahmedov tomonidan tibbiyot institutlari talabalari uchun lotin alifbosida tayyorlangan “Odam anatomiyasi” (2006) darsligi, shuningdek 2013-yilda X. Rasulov bilan hammualifikda tayyorlangan “Odam anatomiyasi bolalar anatomiyasi asoslari bilan” darsligi va rus tilida tayyorlangan 2 jildlik “Атлас анатомии человека” oquv qo'llanmasida bolalar organizmida turli yosh davrlarida kuzatiladigan o'zgarishlar haqidagi ma'lumotlar keltirilgan. Bundan tashqari, dotsent A.Ahmedov va G. Ziyamutdinovalar tomonidan 2008- va 2012-yillarda tibbiyot kollejlari uchun o'zbek va rus tillarida tayyorlangan “Anatomiya, fiziologiya va patologiya” o'quv qo'llanmasi oxirgi o'n yilda bir necha bor qayta nashr qilindi.

Yosh davrlari

Odam organizmi taraqqiyotida ikki davr: prenatal (tug‘ulguncha) va postnatal (bola tug‘ulganidan keyingi) tafovut qilinadi.

Prenatal davr ikkiga bo‘linadi.

1. Embriyon davri – pusht taraqqiyotining birinchi ikki oyini o‘z ichiga oladi.

2. Homila davri – pusht taraqqiyotining 3 oyidan to tug‘ilish vaqtigacha bo‘lgan davr.

Bola tug‘ilganidan keyingi postnatal davrda organizm bir-biridan to‘qima va a‘zolarining takomillashuvi bilan farq qiluvchi bir necha taraqqiyot davrlarini o‘tadi. Yosh davrlarining tasniflari turli xil o‘lchovlarga asoslangan.

Biz 1965-yilda Moskvada yoshli morfologiya, fiziologiya va biokimyo muommolari bo‘yicha o‘tkazilgan VII anjumanda qabul qilingan tasniflashni qo‘llaymiz. Unga asosan bolalik quyidagi davrlarga bo‘linadi:

Yangi tug‘ilgan chaqaloq	1 – 10 kun
Emizikli davr	10 kundan – 1 yoshgacha
Erta bolalik davri	1 – 3 yoshlar
Bolalikning 1 davri	3 – 7 yoshlar
Bolalikning 2 davri	8 – 12 o‘g‘il bolalar 8 – 11 qiz bolalar
Balog‘at davri	13 – 16 o‘g‘il bolalar 12 –15 qiz bolalar
O‘smirlik davri	17 –21 yigitlar 16 –20 qizlar

Postnatal taraqqiyot

Bola tug‘ilganidan so‘ng yangi tug‘ilgan chaqaloq davri boshlanadi. Yangi tug‘ilgan chaqaloq yetilgan va yetilmagan bo‘ladi. Agar chaqaloqning tana og‘irligi 2500 g dan ko‘p, tana uzunligi

45 sm dan katta bo'lsa, u yetilgan; tana og'irligi 2500 g kam bo'lsa yetilmagan bo'ladi.

Yangi tug'ilgan chaqaloqning boshi katta va yumaloq, bo'yini va ko'krak qafasi qisqa, qorni uzun, oyog'i kalta va qo'li uzun va ko'krak qafasi bochkasimon shaklda bo'ladi.

Emizikli davrda bola tez o'sadi. Bu davrda uning og'irligi 3 marta, bo'yining uzunligi esa 1,5 marta kattalashadi. 6 oydan boshlab sut tishlari chiqa boshlaydi. Bola 6 oylikda emaklab, davr oxirida yura boshlaydi. Birinchi yil davomida ba'zi a'zo va tizimlar (harakat-tayanch, ovqat hazm qilish va nafas olish) tez o'sadi.

Erta bolalik davrida barcha sut tishlari chiqib bo'ladi. 2–3 yoshlarda bola bo'yiga sezilarli o'sadi. Bosh miyaning tez o'sishi munosabati bilan aqlan tez rivojlanadi.

Bolalikning I davrida 6 yoshdan boshlab birinchi doimiy tishlar (birinchi katta oziq tish va pastki jag'ning medial kurak tishi) paydo bo'ladi. Erta bolalik va bolalikning I davrlarida o'g'il va qiz bolalar tana o'lchamlari va shakli jihatidan bir birlaridan farq qilmaydi.

Bolalikning II davrida (qizlarda 8 – 11, o'g'il bolalarda 8 – 12 yoshlarda) tana shakli va o'lchamlarida jinsiy farq bilina boshlaydi. Bu davrda tananing bo'yiga o'sishi qiz bolalarda o'g'il bolalarga nisbatan yuqori bo'ladi, chunki qiz bolalarning jinsiy yetilishi o'rtacha ikki yil oldinroq boshlanadi. 8–9 yoshlarda qiz bolalarning chanog'i kengayib, soni yumaloqlashadi va moy bezlarining sekreti-yasi oshadi. Qiz bolalarning jinsiy gormonlarini ishlab chiqarilishini kuchayishi ikkilamchi jinsiy belgilarning taraqqiyotiga olib keladi. Ularda dastlab sut bezlari, so'ngra qov va qo'ltiq osti sohalarida tuklar paydo bo'ladi.

O'g'il bolalarning jinsiy taraqqiyoti biroz kechroq boshlanadi. 10 – 11 yoshlarda ularning hiqildog'i, moyagi va yorg'og'i o'sa boshlaydi. Davr oxirida esa erlik oloti o'sadi.

Balog'at davrida (qizlarda 12–15, o'g'il bolalarda 13–16 yosh) ikkilamchi jinsiy belgilar kuchayib, jinsiy a'zolar o'sishi tezlashadi. Qizlarda sut bezlari kattalashib, qov va qo'ltiq osti sohalarida tuklar quyqlashib, jinsiy a'zolar kattalashadi va hayz ko'rish boshlanadi.

Balog'at davrida o'g'il bolalarning jinsiy taraqqiyoti nisbatan tez o'tadi. 13 yoshlarda ularning tovushi o'zgarib, qov sohasida, 14 yoshlarda esa qo'ltiq sohasida tuklar paydo bo'ladi. Moyak va erlik olati kattalashib, yorg'oq terisida pigment ko'payadi. 15–16 yoshlarda yuzida soqol va mo'ylab paydo bo'lib, jinsiy a'zolar yanada kattalashadi va birinchi ejakulatsiya ro'y beradi.

O'smirlik davrida (qizlarda 16–20, o'g'il bolalarda 17–21 yosh) organizmning taraqqiyoti va o'sishi tugallanadi. Barcha a'zo va tizimlar o'zining morfofunktsional yetuklik darajasiga yetadi. Jinsiy a'zolar tizimi taraqqiyoti tugallanib, reproduktiv faoliyat yetiladi.

Oxirgi 100 yil davomida bolalar va o'smirlarning jismoniy hamda fiziologik taraqqiyoti tezlashganiligi (akseleratsiya) ko'zga tashlanadi.

Hozirgi davrda yangi tug'ilgan chaqaloqlarning bo'yini uzunligi 1,5–2 sm, massasi 100 – 300 g oshgan. Bir yoshli bolalar bo'yining uzunligi XIX asrdagi tengdoshlaridan 5 sm uzun bo'lsa, 1,5–2 kg og'irdir. So'nggi 100 yil davomida maktab yoshigacha bo'lgan bolalarning bo'yi 10 – 12 sm kattalashgan bo'lsa, maktab yoshidagi bolalarda 10 – 15 sm o'sadi.

Akseleratsiya butun organizmni qamrab olib, tana olchamlari, suyaklar va a'zolarining o'sishi, jinsiy taraqqiyotda ko'rinadi. Hozirgi o'smirlarning jinsiy taraqqiyoti ikki yil oldinroq ro'y beradi. Erkaklarda akseleratsiya ayollarga nisbatan kuchli.

Sathlar haqida tushuncha va anatomik nomlanish

Anatomiyada a'zolar va ularning qismlarini bo'shliqdagi holatini aniqlashda o'zaro perpendikular joylashgan sagittal, frontal va gorizontaal sathlardan foydalaniladi.

Sagittal sath (grekcha **sagitta** – o'q yoy) deb gavdani oldindan orqaga qarab teshib o'tayotgan o'q yoy yo'nalishida kesganda hosil bo'lgan yuzaga aytiladi. U gavdani o'ng va chap bo'lakka ajratadi.

Frontal sath (grekcha **frons** – peshona) esa gavdani peshonaga parallel qilib kesganda hosil bo'ladigan yuza. U gavdani oldingi va orqa qismlarga ajratadi.

1-rasm. Sathlar va yuzalar:

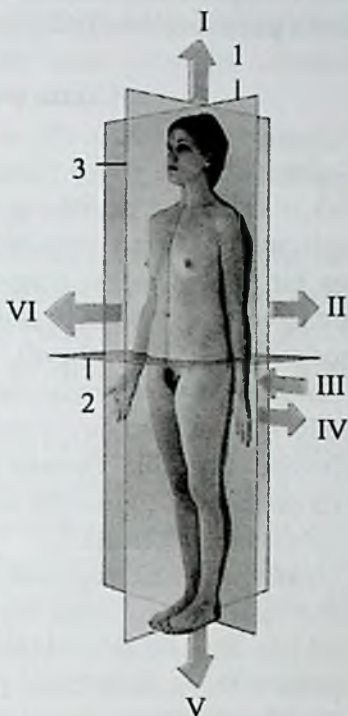
I-yuqori; II-orqa; III-medial; IV-lateral;
V-pastki; VI-oldingi.

1-frontal sath; 2-gorizontaal sath; 3-sagittal sath.

Gorizontaal sath gavdani sagittal va frontal sathlarga to'g'ri burchak ostida kesganda hosil bo'lgan yuza. U gavdani yuqori va pastki qismlarga ajratadi. Bu uchta sathni odam gavdasining xohlagan nuqtasidan o'tkazish mumkin va ularning soni ixtiyoriy bo'ladi.

Gavda qismlari va a'zolarning joylashishini aniqlashda anatomik atamalar tarkibiga kiruvchi quyidagi nomlardan foydalaniladi: **medialis** – medial, ichki; **lateralis** – yondagi, chetdagi, lateral; **intermedius** – oraliqdagi; **internus** – ichki; **externus** – tashqi; har xil chuqurlikdagi a'zolarning holatini aniqlashda **profundus** – chuqur va **superficialis** – yuzaki nomlari qo'llaniladi.

Qo'l va oyoqning qismlarini tanaga nisbatan **proximalis** – proksimal, tanaga yaqin va **distalis** – distal, tanadan uzoq deyiladi. Ba'zi a'zolarni (yurak, o'pka, plevra va boshqalarning) tana yuzasidagi proyeksiyasini aniqlash uchun tana bo'ylab vertikal yo'nalgan shartli chiziqlar o'tkaziladi. Bularga to'sh chizig'i (**linea sternalis**) to'sh suyagi bo'ylab o'tkazilgan chiziq; to'sh suyagi yon chizig'i (**linea parasternalis**) to'sh suyagining ikki cheti bo'ylab o'tadi; o'rta o'mrov chizig'i (**linea medioclavicularis**) o'mrovning o'rtasidan o'tkaziladi; qo'ltingning oldingi chizig'i (**linea axillaris anterior**); qo'ltingning o'rta chizig'i (**linea axillaris media**); qo'ltingning orqa chizig'i (**linea axillaris posterior**); kurak chizig'i



(**linea scapularis**); umurtqalarning cheti bo‘ylab o‘tkazilgan chiziq (**linea paravertebralis**) kiradi.

Odam organizmining tuzilishi

Organizm—bu o‘zini o‘ragan tashqi muhit bilan modda almashinish, o‘shish va ko‘payish xususiyatiga ega bo‘lgan yuqori tabaqadagi oqsil moddalarning murakkab yig‘indisidir. U tarixiy tuzilishga ega bir butun, doimo o‘zgarib turuvchi, o‘ziga xos tuzilishga va taraqqiyotga ega tizim, u tashqi muhitning ma’lum bir sharoitlariga moslashgan holda yashaydi.

Organizm – hujayralar, to‘qimalar, a‘zolar va suyuq moddalardan tuzilgan, uning tarkibiy qismlarini bir tomondan tomirlarda harakat qiluvchi suyuqlik (**humor**) bir-biriga bog‘lab tursa, ikkinchi tomondan nerv tizimi bir-biriga bog‘laydi va ularning faoliyatini tartibga solib idora etadi.

Hujayra – tirik organizmning elementar zarrachasi va organizm hayot faoliyatining asosi. Hayotning asosiy xususiyatlari: ko‘payish, moddalar almashinishi va boshqalar, shu hujayralar tarkibiga kiruvchi oqsillar ishtirokida bo‘ladi. Hujayralar orasida hujayralararo modda joylashgan bo‘lib, ular suyuq, liqildoq yoki zich holatdagi asosiy modda va turli tolalardan iborat. Hujayralar murakkab mikroskopik tuzilishga ega bo‘lib, uning kattaligi bir necha mikrondan 200 mkm gacha bo‘ladi. Har bir hujayra sitoplazma qobig‘i, sitoplazma va o‘zak (yadro)dan tashkil topgan. Hujayra haqidagi to‘liq ma’lumot gistologiya fanida beriladi.

To‘qimalar – kelib chiqishi, tuzilishi va faoliyati jihatidan bir xil bo‘lgan hujayra va hujayradan tashqari moddalarning tarixan tashkil topgan yig‘indisidan iborat. Organizmda 4 xil: epiteliy, biriktiruvchi, mushak va nerv to‘qima tafovut qilinadi.

1. Epiteliy to‘qima (**textus epithelialis**) bazal membranada yotgan hujayralar qatlamidan iborat bo‘lib, uning ostida yumshoq tolali biriktiruvchi to‘qima joylashgan. Bu hujayralar tana yuzasi (teri) va shilliq pardalarni qoplab organizmni tashqi muhitdan

ajratib himoya vazifasini bajaradi. Epiteliy ichki va tashqi sekreksiya bezlarining bez to'qimasini ham hosil qiladi. Epiteliy bir qavatli va ko'p qavatli bo'ladi. Bir qavatli epiteliy shakl jihatidan silindrik, kubsimon va yassi turlarga bo'linadi.

2. Ichki muhit to'qimasi (tayanch – trofik va himoya to'qimalari, biriktiruvchi to'qima) mezenximadan hosil bo'lib, uning tarkibiga qon, limfa va biriktiruvchi to'qima kiradi.

Biriktiruvchi to'qima tuzilishi va faoliyati jihatidan turlicha bo'ladi. Ular hujayralar, kollagen, elastik va retikular tolalardan iborat hujayralararo modda va asosiy moddadan tashkil topgan. Biriktiruvchi to'qimaga xususiy biriktiruvchi to'qima, tog'ay va suyak to'qimalar kiradi.

Xususiy biriktiruvchi to'qima yumshoq va zich tolali biriktiruvchi to'qimaga bo'linadi. Biriktiruvchi to'qima tayanch, himoya va trofik (oziqlantiruvchi) vazifalarni bajaradi. Yumshoq biriktiruvchi to'qima fibroblastlardan tashkil topgan. U boshqa turdagi to'qimalarni bir-biriga bog'laydi, a'zolar tarkibidagi bo'shliqlarni to'ldiradi. Bu to'qima ko'proq qon tomirlar atrofida joylashadi. Yog' to'qima yumshoq tolali biriktiruvchi to'qima hujayralari sitoplazmasida yog' kiritmalari to'planishidan hosil bo'ladi. U teri ostida, ko'proq qorinparda ostida, charvida va buyrak atrofida hosil bo'ladi.

Zich biriktiruvchi to'qima shakllanmagan: ko'p sonli zich chatishtan tolalar va ular o'rtasidagi oz sonli hujayra elementlaridan tashkil topgan (terining to'r qavati). Shakllangan zich biriktiruvchi to'qima tolalari (boylam va paylar) dasta shaklida ma'lum bir tartibda va yo'nalishda joylashishi bilan farq qiladi. Ular organizmda tayanch vazifasini bajaradi.

Tog'ay to'qima guruh bo'lib joylashgan 2–3 ta tog'ay hujayralari (xondrositlar) va gel shaklida joylashgan asosiy moddadan iborat. U gialin va elastik tog'aylarga bo'linadi. Gialin tog'ay xira shisha ko'rinishida bo'lib, tashqi tomondan tog'ay usti pardasi bilan qoplangan. Ular suyaklarning bo'g'im tog'aylarini, qovurg'alarning tog'ay qismi va nafas yo'llarining tog'ayini hosil qiladi.

Kollagen tolali tog‘ay to‘qimasining asosiy moddasida kollagen tolalar ko‘p bo‘lib, tog‘ayning mustahkamligini ta‘minlaydi. Ular bo‘g‘im ichi diski, menisklar va umurtqalararo diskning fibroz halqasini hosil qiladi. Elastik tog‘ay to‘qimaning asosiy moddasida ko‘p sonli chatishgan elastik tolalar bo‘lib, sariq rangga ega. Ular hiqildoq usti tog‘ayi va quloq suprasi tog‘ayini hosil qiladi.

Suyak to‘qima o‘zining mexanik xususiyatlari bilan farq qiladi. U ossein tolalari va noorganik tuzlari bo‘lgan ohaklangan hujayralararo modda ichida joylashgan suyak hujayralaridan tashkil topgan. Suyak to‘qima organizmdagi eng qattiq va pishiq to‘qimadir.

3. Mushak to‘qima (**textus muscularis**) odam organizmida harakatni vujudga keltiradi. U qisqaruvchi miofibrillardan tashkil topgan. Mushak to‘qima silliq va ko‘ndalang-targ‘il mushaklarga bo‘linadi.

Silliq mushak to‘qima duksimon shakldagi hujayralardan tashkil topgan bo‘lib, qon tomirlar va naysimon ichi bo‘sh a‘zolar (oshqozon, ichaklar va boshqa) devorida uchraydi. Silliq mushaklarning qisqarishi ixtiyordan tashqari bo‘lib, ularni avtonom nerv tizimi innervatsiya qiladi.

Ko‘ndalang-targ‘il mushaklar skelet mushaklarini va ba‘zi bir ichki a‘zolar (til, halqum va qizilo‘ngachning yuqori qismi) tarkibiga kiradi. Ular ko‘p o‘zakli murakkab tuzilishga ega bo‘lgan ko‘ndalang-targ‘il mushak tolalaridan iborat. Ularning qisqarishi odam ixtiyori bilan boshqariladi.

4. Nerv to‘qima (**textus nervosus**) nerv hujayralari va neyrogliyadan iborat. Nerv hujayrasi tanasining (uzun **neyrit** yoki **akson**) va qisqa (**dendrit**) shoxlari bor. Akson bo‘ylab nerv impulslari ishchi a‘zolariga yo‘naladi. Dendritlar uchlari ta‘sirotni qabul qilib, hujayra tanasiga o‘tkazib beradi.

A‘zo va a‘zolar tizimi

A‘zolar (**organon** – qurol degani) organizmning ajralmas bir qismi bo‘lib, ular ma‘lum bir shaklga ega va ma‘lum bir vazifani bajaradi, shuningdek, gavdani tashqi muhitga moslashtiradi. A‘zolar organizmning evolutsion rivojlanish jarayonida mavjud muhitga

moslashgan holda saqlanishga, ko'payish va hayot kechirishga moslashib rivojlanadi. A'zolar organizmdan tashqarida hayot kechira olmaydi.

A'zolarning tuzilishi va vazifalari bir-biriga uzviy bog'liq. Shuning uchun a'zolarning tuzilishi va shaklining o'zgarishi ularning faoliyatiga va aksincha faoliyatini o'zgarishi a'zolar hajmi va tuzilishiga ta'sir etadi. Bundan tashqari, a'zolarning tuzilishi, shakli va vazni odam jinsi va yoshiga qarab o'zgarib boradi.

A'zolar, odatda, bir necha to'qimadan iborat bo'lib, ulardan bittasi ko'proq bo'ladi va a'zoning tuzilishi va faoliyatini belgilaydi. Masalan, skelet mushagi faqat ko'ndalang-targ'il mushak to'qimadan iborat bo'lmay, uning tarkibida turli xil biriktiruvchi to'qima (fibroz va elastik tolalar), nerv to'qimasi, qon tomirlarni hosil qiluvchi endoteliy va silliq mushak tolalaridan iborat bo'ladi. Ammo ko'ndalang-targ'il mushak to'qimasi ko'p bo'lib, mushakning tuzilishi va faoliyatini (qisqarish) ta'minlaydi.

Odam organizmida quyidagi a'zolar tafovut qilinadi:

1.Organizmda moddalar almashinuvini ta'minlovchi a'zolar. Bular vositasida organizmga oziqa moddalar va kislorod qabul qilinadi, ishlanib bo'lgan va organizmda moddalar almashinuvi natijasida hosil bo'lgan chiqindi moddalar tashqariga chiqarib yuboriladi.

2.Ko'payish yoki jinsiy a'zolar.

3.Qon aylanish va limfa tizimi a'zolari. Bu a'zolar qabul qilingan oziqa moddalar va kislorodni tananing barcha to'qimasiga yetkazib beradi va modda almashinuvida hosil bo'lgan keraksiz moddalarni ajratuv a'zolariga olib boradi.

4.Endokrin (ichki sekretiya) a'zolar organizmdagi barcha kimyoviy o'zgarishlarni tartibga solib turadi. Bu a'zolar ishlab chiqargan gormon qon orqali organizmga tarqalib, boshqa a'zolar faoliyatini boshqarib turadi.

5.Organizmda tashqi muhitga harakat vositasida moslovchi a'zolar: suyaklar, bo'g'imlar va mushaklar.

6. Sezgi a'zolari tashqi va ichki muhitdan keladigan ta'sirotlarni qabul qiladi.

7. Nerv tizimi a'zolari organizmda turli a'zolari bir-biriga bog'lab, ularning faoliyatini idora etadi.

Organizmda butun bir vazifani birgalikda bajaruvchi a'zolar o'zaro birlashib, a'zolar tizimini hosil qiladi. Odam organizmida quyidagi a'zolar tizimi tafovut qilinadi:

1. Tayanch-harakat a'zolar tizimi:

a) nafaol (suyaklar va ularning birlashmalari);

b) faol qismlar (mushaklar tizimi) dan iborat.

2. Ichki a'zolar tizimi esa o'z navbatida:

a) hazm a'zolari tizimi;

b) nafas a'zolari tizimi;

d) siydik ajratish a'zolari tizimi;

e) ko'payish yoki jinsiy a'zolar tizimidan iborat.

Siydik ajratish va jinsiy a'zolarining faoliyati turlicha bo'lgani bilan ularning rivojlanishi o'zaro bog'langanligi uchun ular bitta siydik - tanosil a'zolari tizimiga birlashtiriladi.

3. Ichki sekreksiya bezlari tizimi.

4. Yurak-qon tomirlar va limfa tomirlar tizimi.

5. Nerv tizimi – bosh miya, orqa miya va ulardan chiquvchi nervlardan iborat.

6. Sezgi a'zolari tizimi tarkibiga ko'rish, eshitish, hid sezuv, ta'm sezuv, og'riq va harorat sezgisi a'zosi – teri kiradi.

XUSUSIY QISM

TAYANCH-HARAKAT A'ZOLARI TIZIMI

Odam organizmining asosiy vazifalaridan biri uning harakat qilish qobiliyatidir. Bu harakat suyaklar va mushaklar ishtirokida ro'y beradi. Tayanch-harakat apparati faol harakatchan qism – mushaklar va nafaol qism – suyaklar hamda ularning o'zaro qo'shilishidan iborat. Tayanch - harakat a'zolar tizimi organizmning ko'p qismi (gavdaning umumiy og'irligini 72,5 %) ni tashkil qiladi.

OSTEOLOGIYA – SUYAKLAR HAQIDAGI ILM

Umumiy ma'lumotlar

Osteologiya – suyaklarning tuzilishini o'rganadi. Organizmning qattiq asosini hosil qiluvchi suyaklar majmui skeletdir. Skelet (**skeleton**, grekcha – **skeletos**) quritilgan degan so'zdan olingan. U 200 dan ortiq alohida suyakdan iborat. Skeletning og'irligi 5 – 6 kg bo'lib, erkaklarda u gavda umumiy og'irligining 10 % ini, ayollarda 8,5 % ini tashkil qiladi.

Skeletni ikki qism: o'q skeleti va o'siqcha skeletiga bo'lish mumkin. O'q skeleti kalla suyaklari, umurtqa pog'onasi, qovurg'alar va to'sh suyagidan iborat bo'lsa, o'siqcha skeleti qo'l va oyoq suyaklaridan tashkil topgan (2-rasm).

Skelet tayanch-harakat, himoya va biologik vazifalarni bajaradi.

1. Tayanch vazifasi yumshoq to'qima va a'zolarining skeletning ayrim qismlariga birikib turishi natijasida vujudga keladi.

2. Harakat vazifasi skeletni tashkil qilib turgan suyaklarning har xil richag hosil qilib, bo'g'im orqali birlashishi va nerv tizimi yordamida mushaklar qisqarishi bilan namoyon bo'ladi.

3. Himoya qilish vazifasi skeletning alohida qismlaridan vujudga kelgan bo'shliqlar orqali bajariladi. Masalan, umurtqa kanali orqa miyani, kalla suyaklari bosh miyani, ko'krak qafasi o'pka va yurakni tashqi ta'sirlardan saqlab turadi.

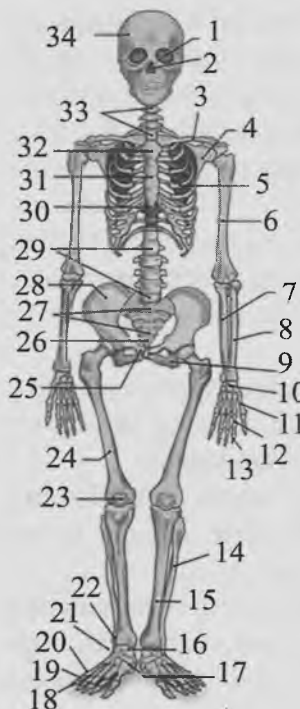
4. Biologik vazifasi suyaklar tarkibida ko'p miqdorda mineral modda almashinuvida ishtirok etuvchi kalsiy, fosfor, magniy va boshqa elementlar bor. Bundan tashqari, suyaklarning epifizlarida joylashgan qizil ilik organizmda biologik himoya vazifasini bajaradigan qon elementlarini ishlab chiqaradi. Skeletda bosh, tana, qo'l va oyoq qismlari tafovut qilinadi.

Suyaklarning tasniflanishi

Suyaklar tuzilishi, rivojlanishi va vazifalariga ko'ra quyidagicha tasniflanadi (3-rasm).

1. Naysimon suyaklar ikki guruhga bo'linadi:

- a) uzun naysimon suyaklar (yelka, bilak, son va boldir suyaklari);
- b) kalta naysimon suyaklar (qo'l - oyoq kafti va barmoq suyaklari).



2-rasm. Odam skeleti. Old tomondan

ko'rinishi: 1—ko'z kosasi; 2—burun bo'shlig'i; 3—o'mrov suyagi; 4—kurak suyagi; 5—qovurg'a; 6—yelka suyagi; 7—tirsak suyagi; 8—bilak suyagi; 9—quymich suyagi; 10—qo'l kafti usti sohasi suyagi; 11—qo'l kafti suyagi; 12—proksimal falanga; 13—distal falanga; 14,22—kichik boldir suyagi; 15—katta boldir suyagi; 16—oshiq suyak; 17—qayiqsimon suyak; 18—distal falanga; 19—o'rta falanga; 20—proksimal falanga; 21—kubsimon suyak; 23—tizza qopqog'i; 24—son suyagi; 25—qov suyagi; 26—dum suyagi; 27—dumg'aza suyagi; 28—yonbosh suyagi; 29—bel umurtqalari; 30—xanjarsimon o'siqcha; 31—to'sh suyagi tanasi; 32—to'sh suyagi dastasi; 33—bo'yin umurtqalari; 34—kalla suyagi.

Naysimon suyaklar richag harakatini bajarib, tayanch va mudofaa vazifasini bajaradi. Naysimon suyaklarning o'rta

qismi tanasi – diafizi (**diaphysis**) silindr yoki uchburchak shaklida bo‘ladi. Naysimon suyaklarning tanasida ilik bo‘shlig‘i bor. Ularning kengaygan uchi epifiz (**epiphysis**) deb ataladi. Unda qo‘shni suyak bilan birlashuvchi bo‘g‘im yuzasi (**facies articularis**) bo‘lib, u bo‘g‘im tog‘ayi bilan qoplangan. Epifiz asosan g‘ovak moddadan tuzilgan, ustidan yupqa zich modda qoplab turadi.

Suyakning g‘ovak moddasi sohasida uni hosil qiluvchi suyak to‘sinlari orasida bolalar va kattalarda qizil ilik joylashgan.

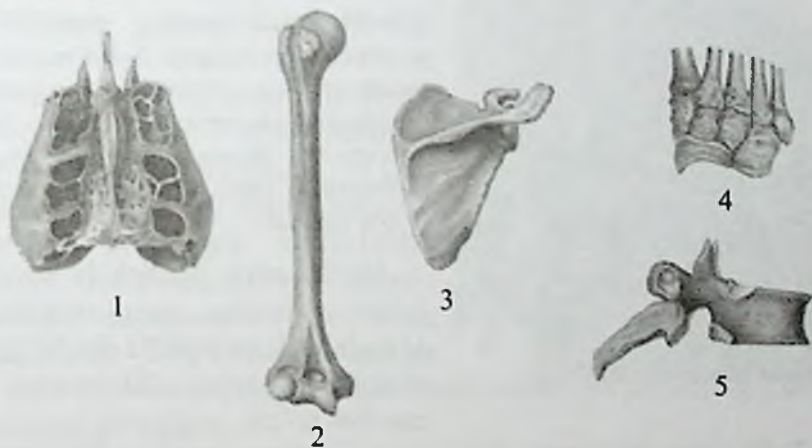Diafizning epifizga o‘tish joyi *metafiz* (**metaphysis**) deyiladi. Bu sohada zich modda yupqalashib kamayib boradi; metafiz g‘ovak tuzilishga ega.

2. G‘ovak suyaklar ham ikki guruhga bo‘linadi:

a) uzun g‘ovak suyaklarga to‘sh suyagi va qovurg‘alar;

b) kalta g‘ovak suyaklarga qo‘l - oyoq kaft usti soha suyaklari kiradi. Ular ko‘p qirrali shaklga ega bo‘lib, asosan, g‘ovak moddadan tuzilgan bo‘lib, yupqa zich modda qatlami bilan qoplangan.

3. Yassi suyaklar himoya vazifasini bajarib, tana bo‘shliqlarini hosil qilishda ishtirok etadi (kalla gumbazi, chanoq va kurak suyaklari).



3-rasm. Suyaklarning turlari: 1–havo saqlovchi suyak; 2–uzun naysimon suyak; 3–yassi suyak; 4–g‘ovak suyaklar; 5–aralash suyak.

Bu suyaklar: tashqi zich qatlam (**lamina externa**) va ichki zich qatlam (**lamina interna**) o'rtasida joylashgan mayda katakchali g'ovak moddadan (**diploe**) tashkil topgan.

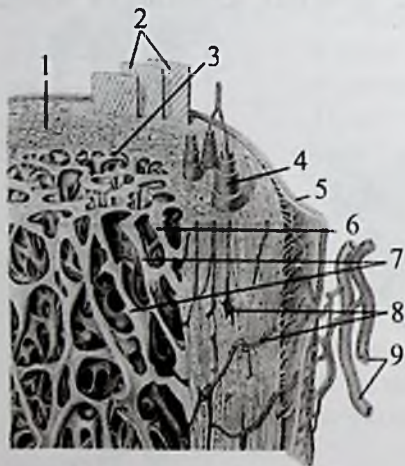
4. Aralash suyaklar turli xil tuzilishga ega qismlardan iborat.

Umurtqaning tanasi tuzilishi jihatidan g'ovak suyaklarga, ravog'i va o'siqchalari yassi suyaklarga kiradi.

5. Havo saqlovchi suyaklar tanasida shilliq parda bilan qoplangan havo bilan to'la bo'shliq bo'ladi. Ularga kallaning peshona, ponasimon, yuqori jag' va g'alvirsimon suyaklari kiradi.

Har bir suyakning yuzasida mushaklar, ularning paylari, fassiya, boylamlar boshlanadigan va birikadigan hosilalar bo'ladi. Ularni **apofizlar (apophysis)** deb ataladi.

Bularga do'mboq (**tuber**), do'mboqcha (**tuberculum**), qirra (**crista**) va o'siqcha (**processus**) kiradi. Suyakning yuzalari o'zaro chekkalar (**margo**) bilan chegaralanadi. Ba'zi bir suyakda nerv va qon tomirlar yotgan joylarda egatchalar (**sulcus**) yuzaga keladi. Suyakning ichki yuzasida, uning ichiga kiruvchi oziqlantirish teshigi (**foramen nutricium**) bo'ladi.



4-rasm. Suyakning zich va g'ovak moddasining nuzilishi:

1—substantia compactae; 2—laminae circumferentes externae; 3—laminae circumferentes internaе; 4—osteon; 5—periosteum; 6—substantia spongiosa; 7—trabeculae ossei; 8—canalis nutricius; 9—qon tomirlar.

Suyaklarning tuzilishida suyak to'qimasi muhim ahamiyatga ega. U metalldek qattqlikka ega bo'lib, molekular massasi 1,93 (suvdan 2 barobar ko'p).

Tirik suyak to'qimada yoki yangi ajratilgan suyakda 50% suv, 28,15% organik moddalar, jumladan 15,75% yog' va 21,85% noorganik moddalar bor. Yog'sizlantirib quritilgan suyakning 1/3

qismini organik moddalar (ossein, xitin va muguz modda), 2/3 qismini esa noorganik moddalar (kalsiy tuzlari, ayniqsa ohak orta fosfati – 51,04%, kremniy va boshqa moddalar) tashkil qiladi. Noorganik moddalar yoki mineral tuzlar suyakni qattiq va pishiqlik qilsa, organik moddalar uning elastikligini ta'minlaydi. Agar suyak kuchli kislotaga solinsa, mineral tuzlar erib, ossein moddasi qoladi, bunda suyak qattiqligini yo'qotib elastik holiga keladi. Agar suyakni temir o'qqa o'rnatib yoqsak, organik moddalar yonib ketadi va suyakning elastikligi yo'qoladi, bunday suyak tezda kulga aylanadi. Bulardan tashqari, suyaklar tarkibida vitaminlar (A, D, C) ham bo'ladi. Agar D vitamini yetishmasa suyakning mineral tarkibi buzilib, raxit kasalligi kelib chiqadi. A vitamini yetishmasa suyaklar yo'g'onlashib, suyak bo'shliqlari va kanalchalari kattalashib ketadi.

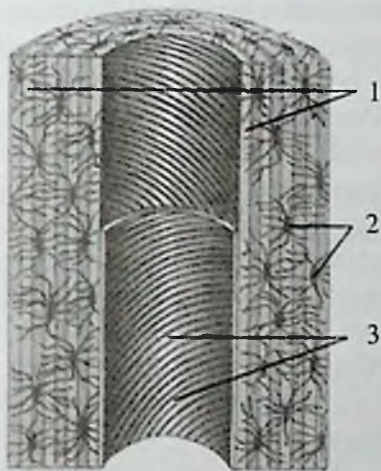
Suyakning tarkibiy birligi osteonni (4-;5-rasmlar) osteon plastinkalari (qatlamlari) va kanalchalari hosil qiladi.

5-rasm. Osteonning tuzilishi:

1—osteon qatlamlari; 2—suyak hujayralari; 3—markaziy kanal.

Osteon kanalchalaridan qon tomir va nerv tolalari o'tadi. Uning atrofini zich suyak qatlami (kompakt modda) o'ragan. Osteon qatlamlari orasini oraliq moddalar to'latib turadi, ular qattiq, ichida kollagen tolalari bor oqsil moddalardan iborat. Suyakning tashqi kompakt qavati naysimon suyaklarning diafizlarida qalin, epifizlari, yassi va g'ovak suyaklarda yupqa bo'ladi. Uning ostida esa suyakning g'ovak moddasi joylashadi.

Naysimon suyaklarning diafizlarida ilik bo'shlig'i (**cavitas medullaris**) bor. Suyakning tashqi yuzasi suyak usti pardasi (**periosteum**) bilan qoplangan. Suyak usti pardasi yupqa pishiqlik



biriktiruvchi to'qimadan iborat. U suyak ichiga kiruvchi tolalar vositasida suyakka yopishib turadi. Suyak usti pardasi ikki: tashqi tolali fibroz to'qima qavati va qon tomir hamda nervlarga boy bo'lgan suyak hosil qiluvchi (kambial) ichki qavatlardan iborat. Uning kambial qavati suyakka tegib turadi va yosh suyak hujayralarini hosil qilib, suyakning o'sishida ahamiyatga ega. Suyakning ichida suyak iligi bo'shlig'ida va g'ovak modda katakchalarida suyak iligi bo'ladi. Homila davrida va erta bolalik davrida barcha suyaklarda suyakning qizil iligi (**medulla ossium rubro**) bo'lib, qon ishlab chiqarish va himoya vazifasini bajaradi. Katta odamda yassi suyaklarning g'ovak moddasida, g'ovak suyaklarda va naysimon suyaklarning epifizlarida qizil ilik, uzun naysimon suyaklarning suyak iligi kanalida suyakning sariq iligi (**medulla ossium flava**) bo'ladi.

Suyaklarning rentgenoatomiyasi. Mo'tadil rentgenogrammada suyaklar tasviri noorganik moddalar hisobiga hosil bo'ladi. Suyak moddasining asosini suyak to'sinlari hosil qilib, zich va go'vak moddada ular bir xil joylashmaydi. Zich moddada suyak to'sinlari bir-biriga parallel yo'nalgan qatlamlar shaklida bo'lib, ular orasidagi bo'shliq uncha bilinmagani uchun yaxlit gomogen soya beradi. G'ovak moddada suyak to'sinlari turli yo'nalishda o'zaro kesishgan bo'lib, to'rsimon ko'rinishni hosil qiladi. Zich va g'ovak moddalarning nisbati suyaklarning shakli va faoliyatiga bog'liq bo'ladi. Rentgenogrammada g'ovak modda suyak to'sinlariga mos ravishda o'zaro kesishgan chiziqlar yo'nalgan katakchalar kabi soya beradi. Chekkada joylashgan zich qatlam ingichka hoshiya ko'rinishidagi tekis quyuq soya beradi. Rentgenogrammalarda suyak to'sinlari qancha zich va qalin bo'lsa, chiziqlar shuncha quyuq, suyak iligi bilan to'la katakchalar esa qoramtir qismlar shaklida ko'rinadi. Zich modda aniq ko'ringan, uzluksiz to'g'ri gomogen tasmasimon soya shaklida ko'rinadi.

Yangi tug'ilgan chaqaloq skeleti 270 ta alohida suyakdan iborat. Ularning 172 tasi tana va kalla sohasida, 98 tasi qo'l va oyoqlarda bo'ladi. Yangi tug'ilgan chaqaloqning suyaklari yirik tolali suyak to'qimasidan iborat bo'lib, asosiy moddasi tartibsiz joylashgan. Suyak tola dastalari har tomonga yo'nalib, uni o'rgan biriktiruvchi to'qimaga birikkan. Suyakning asosiy qismi g'ovak moddadan iborat. Zich suyak modda kam rivojlangan bo'lib, suyak chetida

yupqa qavatni hosil qiladi. G'ovak moddada qizil ilik bo'lib, unda qonning barcha hujayralari hosil bo'ladi. Yosh bola suyagi tarkibida mineral tuzlar kam, suv va qon tomirlar ko'p.

Bola hayotining dastlabki 6 yilida yirik tolali suyak qatlamli suyak bilan almashinadi va osteonlar hosil bo'ladi. Ular konsentrik joylashgan bir necha qavat suyak qatlamlaridan iborat. Har bir osteonning ichida nay bo'lib, unda qon tomirlar va nervlar bor. Suyak ichidagi g'ovak modda qisman yemirilib, suyak iligi bo'shlig'i paydo bo'ladi. Suyakning qizil iligi yog' to'planishi bilan asta-sekin suyakning sariq iligiga aylanadi. Yosh suyakning zichligi kam, g'ovak moddasi yaxshi takomillashmagan. Shuning uchun yosh bolalar suyagi uncha qattiq bo'lmay, pishiq va bukiluvchan; qon tomirlarning ko'pligi suyaklarning oziqlanishi uchun sharoit yaratib beribgina qolmay, har xil yallig'lanish jarayonlarining tez tarqalishiga ham sabab bo'ladi. Suyak usti pardasi yosh bolalarda qalin, uning ichki qavati yaxshi takomillashgan.

8 – 9 yoshlarda suyak qirralari va mushak do'mboqchalarida ikkilamchi suyaklanish nuqtalari paydo bo'la boshlaydi. Balog'at davrida esa suyaklarning ayrim qismlari o'zaro qo' shiladi.

Suyaklarning taraqqiyoti

Homila taraqqiyoti davrida suyak to'qima boshqa to'qimalarga nisbatan kechroq, prenatal taraqqiyotning ikkinchi oyi o'rtalarida mezenximadan vujudga kelgan alohida hujayralar – osteoblastlardan paydo bo'ladi. Bu osteoblastlar tayanch vazifasini bajaradigan oraliq suyak moddalarini ishlab chiqaradi.

Suyaklar taraqqiyot davrida bir xil rivojlanmaydi. Ularning ma'lum birlari: kallaning gumbaz va yuz qismi suyaklari biriktiruvchi to'qimadan suyakka aylanadi va ikki bosqichni o'tadi. Bularni birlamchi suyaklar deb ataladi. Boshqa suyaklar esa tog'aydan taraqqiy etadi yoki uch bosqichni (parda, tog'ay va suyak) o'tadi, ularni ikkilamchi suyaklar deyiladi.

Suyaklanish jarayoni to'rt turga bo'linadi:

1. **Endesmal** suyaklanish turida birlamchi suyaklar vujudga keladi. Bunda yosh biriktiruvchi to'qimaning markazida suyaklanish

markazi (**centrum ossificationis**) hosil bo'ladi. Suyaklanish markazi yosh suyak hujayralari – osteoblastlardan iborat bo'ladi. Osteoblastlar zo'r berib ko'payadi va suyaklanish markazi har tomonga qarab nur shaklida qator-qator bo'lib tarqaydi. Osteoblastlar hujayralararo modda ishlab chiqaradi, keyinchalik unda kalsiy tuzlari to'planadi. Osteoblastlar esa suyak modda ichida joylashib, suyak hujayralari (**osteotsitlarga**) aylanadi. Biriktiruvchi to'qimaning yuza qavati suyak usti pardasiga aylanadi va yosh suyakning ustini qoplaydi. Suyak usti pardasi hisobiga suyak qalinlashadi.

2. **Perixondral** suyaklanish. Bunda homila hayotining 8-haftasida mezenxima to'qimalardan kelgusida hosil bo'ladigan suyaklar shakli paydo bo'ladi va gialin tog'ayga aylanadi. Tog'ayni tashqi tomondan qoplagan tog'ay usti pardasining ichki qavati yosh suyak hujayralari – osteoblastlarni hosil qiladi. Bu osteoblastlar ko'payib, suyak qatlamini hosil qiladi va asta-sekin tog'ay to'qimaning o'rnini egallab, suyakning zich (kompakt) moddasiga aylanadi.

3. Tog'ay suyaklanib bo'lganidan keyin tog'ay usti pardasi suyak usti pardasiga aylanadi. Keyingi davrlarda suyaklarning eniga o'sishi (yo'g'onlashishi) ana shu suyak usti pardasi hisobiga bo'ladi va suyaklanishning bu turi **periostal** suyaklanish deb ataladi.

4. **Endoxondral** suyaklanish togaylar ichida tog'ay usti pardasi ishtirokida bo'ladi. Tog'ay usti pardasidan tog'ay ichiga qon tomirlar bilan birga kirgan biriktiruvchi to'qimadan osteoblastlar hosil bo'ladi. Bu osteoblastlardan paydo bo'lgan suyaklanish nuqtasi tashqariga qarab o'sib, suyakning g'ovak moddasini hosil qiladi. Bu tur suyaklanishda tog'aylar to'g'ridan-to'g'ri suyak moddasiga aylanmaydi, balki yemirilgan tog'ay moddasi o'rnida paydo bo'ladi.

Naysimon suyaklarning birinchi suyaklanish markazi homila hayotining ikkinchi oyida suyakning tanasida paydo bo'ladi. Suyak diafizi bir-biriga yaqin joylashgan ikki qatlamli zich suyak moddasidan tuzilgan: tashqi qatlam po'stloq modda perixondral yo'l bilan rivojlanadi. Po'stloq moddaning qon tomirlari ham periostdan tarqaladi. Ichki qatlam endoxondral yo'l bilan taraqqiy etadi va suyak iligi qon tomirlari orqali oziqlanadi. Diafiz organizmda tayanch va himoya vazifasini bajaradi. Bu vaqtda suyakning uchi (epifizi)

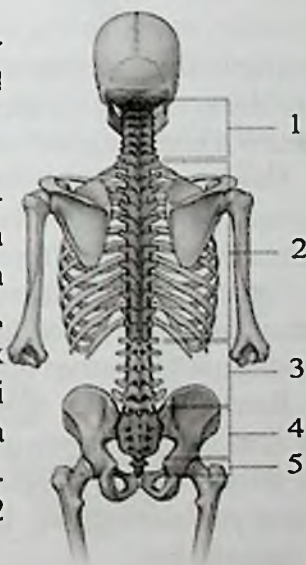tog'ayligicha qoladi. Suyaklanish nuqtasi pastki epifizida ilgariroq, yuqori epifizida esa 2 yoshdan keyin paydo bo'ladi. Epifizlar ichida qizil ilik bo'lgan g'ovak moddadan tuzilgan bo'lib, endoxondral yo'l bilan suyaklanadi. Bulardan tashqari, bolalar, o'smirlar va kattalarda ikkilamchi suyaklanish nuqtalari paydo bo'lib, ulardan suyaklarni boylamlar va mushaklar birikadigan qismlari (apofizlari) suyaklanadi. Suyakning rivojlanish davrida yangi osteonlarning paydo bo'lishi, eski osteonlarning so'rilib ketishi bilan bir vaqtda kechadi. Osteoklast hujayralari suyak diafizining endoxondral qismini yemiradi va ilik bo'shlig'i paydo boladi. Ikkinchi tomondan periostning ichki qavatidagi osteoblastlar yangi suyak tuzilishini boshlaydi, bir qavat ustiga ikkinchi qavat taxlanishi natijasida suyak eniga o'sadi.

Tana skeleti

Tana skeleti umurtqa pog'onasi (**columna vertebralis**) va ko'krak qafasi (**cavea thoracis**) dan iborat. Umurtqa pog'onasi 33 – 34 ta (7 ta bo'yin, 12 ta ko'krak, 5 ta bel, 5 ta dumg'aza va 3 – 5 ta dum) umurtqalardan hosil bo'lgan (6-rasm).

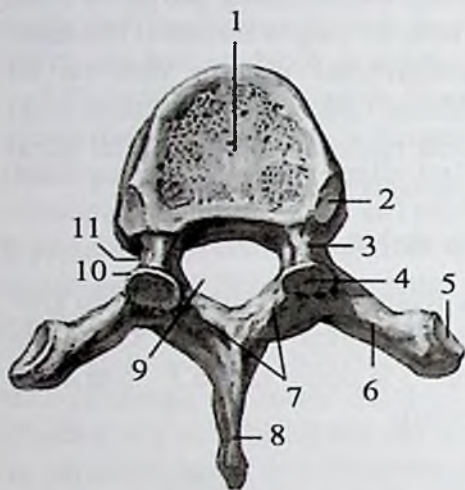
6-rasm. Umurtqa pog'onasining qismlari: 1-bo'yin qismi; 2-ko'krak qismi; 3-bel qismi; 4-dumg'aza qismi; 5-dum qismi.

Umurtqa pog'onasining o'rtacha uzunligi erkaklarda 73 – 75 sm, ayollarda esa 69 – 71 sm bo'ladi. Odanning umurtqa pog'onasi tana uchun o'q skeleti bo'lib, tayanch vazifasini bajaradi, shuningdek umurtqa kanalida joylashgan orqa miyani muhofaza qilib turadi va tana hamda kallaning harakatida faol qatnashadi. Ko'krak qafasi 12 ta ko'krak umurtqasi, 12 juft qovurg'a va to'sh suyagidan iborat.



Umurtqalar umurtqa pog'onasining qaysi qismida joylashganidan qat'iy nazar umumiy tuzilishga ega. Umurtqalarning soni va o'ziga xos xususiyatlari ularni tananing qaysi sohasida joylashishiga qarab o'zgarib turadi.

Umurtqa (vertebra) umurtqa tanasi (**corpus vertebrae**) va umurtqa ravog'idan (**arcus vertebrae**) iborat (7-rasm).



7-rasm. Umurtqa. Ust tomondan ko'rinishi: 1—corpus vertebrae; 2—fovea costalis superior; 3,11—pedunculus arcus vertebrae; 4—facies articularis superior; 5—fovea costalis processus transversus; 6—processus transversus; 7—arcus vertebrae; 8—processus spinosus; 9—foramen vertebrale; 10—processus articularis superior.

Umurtqa tanasi oldinga qaragan bo'lib, asosiy og'irlikni ko'tarib, tayanch vazifasini bajaradi va umurtqalararo

disklar vositasida birlashadi. Umurtqa tanasi o'lchami pastga tomon gavdaning og'irligiga qarab kattalashib boradi va bel sohasida eng katta o'lchamga ega bo'ladi.

Umurtqa tanasining oldingi yuzasi qavariq, umurtqa ravog'iga qaragan orqa yuzasi esa bukilgan bo'lib, unda qon tomirlar o'tadigan oziqlantiruvchi teshigi (**foramen nutricium**) bor.

Umurtqa ravog'i tananing orqasida joylashib, tana bilan ikkita umurtqa ravog'ining oyoqchasi (**pedunculus arcus vertebrae**) vositasida birikib, umurtqa teshigini (**foramen vertebrale**) hosil qiladi.

Barcha umurtqa teshiklarining o'zaro qo'shilishidan hosil bo'lgan umurtqa kanali (**canalis vertebralis**) yuqorida kalla suyagi bo'shlig'i bilan qo'shiladi. Umurtqa kanalining ichida orqa miya va uning pardalari yotadi. Umurtqa ravog'ida mushaklar birikadigan o'siqchalar bor.

Orqada o'rta chiziqdan toq o'tkir qirrali o'siqcha (**processus spinosus**) chiqadi.

Frontal sathda yon tomonga yo'nalgan juft ko'ndalang o'siqcha (**processus transversus**) joylashgan. Umurtqa ravog'ining tanaga yaqin qismida yuqoriga yo'nalgan ustki bo'g'im o'siqchasi (**processus articularis superior**) va pastga yo'nalgan pastki bo'g'im o'siqchasi (**processus articularis inferior**) joylashadi. Ularning har birida ustki va ostki bo'g'im yuzalari (**facies articularis superior et inferior**) bo'lib, qo'shni umurtqalar bilan bo'g'im hosil qiladi.

Ustki va pastki bo'g'im o'siqchalarining asosi bilan umurtqa tanasi o'rtasida umurtqaning ustki va pastki kemtigi (**incisura vertebralis superior et inferior**) bor. Umurtqaning pastki kemtigi nisbatan chuqurroq bo'ladi.

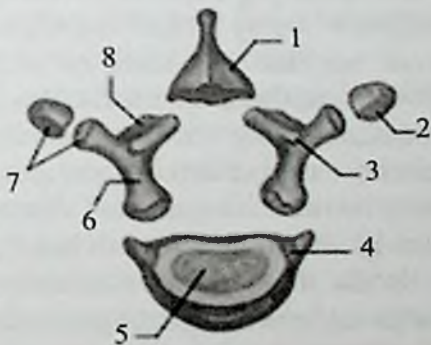Umurtqalar o'zaro birlashganida umurtqaning ustki va pastki kemtiklari o'ng va chap tomonda umurtqalararo teshikni (**foramen intervertebrale**) hosil qiladi. Bu teshiklar orqali orqa miya nervlari va qon tomirlar o'tadi.

Yangi tug'ilgan chaqaloqning 3 – 7 bo'yin, ko'krak va bel umurtqalari shakl jihatdan kattalarnikiga o'xshaydi. Ammo ko'p qismi tog'aydan iborat. Ularning ravog'ida joylashgan suyaklanish nuqtalari o'zaro tog'ay qatlamlar vositasida ajrab turadi (8-rasm).

Emizikli davrda umurtqa tanasi va ravog'idagi suyaklanish nuqtalari kattalashadi. Bola hayotining birinchi ikki yilida har bir yarim ravoqlar suyaklanadi va bo'g'im o'siqchalari hosil bo'ladi.

8-rasm. Yangi tug'ilgan chaqaloq ko'krak umurtqasining qismlari.

1–processus spinosus;
2–fovea costalis processus transversus;
3–processus articularis superior;
4–fovea costalis superior;
5–corpus vertebrae;
6–pediculus arcus vertebrae;
7–processus transversus;
8–lamina arcus vertebrae.



Uch yoshda yarim ravoqlar o‘zaro birikib, o‘tkir qirrali o‘siqchani hosil qiladi va umurtqa kanalining orqa tomoni yopiladi. Bu birikish 3-bo‘yin umurtqasi sohasidan to 4-bel umurtqasigacha ketma-ket bo‘ladi. 3–7 yoshlarda umurtqa ravoqlari tanasi bilan yuqoridagi ketma-ketlikda qo‘shiladi va umurtqa kanali o‘shidan to‘xtaydi.

16 – 17 yoshlarda umurtqalar umuman suyaklanib bo‘ladi, ammo ko‘ndalang, bo‘g‘im, o‘tkir qirrali o‘siqchalarning uchlarida va tananing pastki va ustki yuzasi qirralaridan tog‘ay to‘qimasi bo‘lib, ularda ikkilamchi suyaklanish nuqtalari paydo bo‘ladi. Ular umurtqa bilan 18 – 20 yoshlarda qo‘shiladi.

Rentgenoanatomiyasi. To‘g‘ri rentgenogrammada umurtqalarning tanasi aniq chegarali to‘rtburchakli soya ko‘rinishida ko‘rinadi. Ularning ustki va pastki chekkalari tekis. Rentgenogrammada umurtqalar g‘ovak moddasining tarkibi, asosan, ko‘ndalang o‘siqlari, kamroq o‘tkir qirrali va bo‘g‘im o‘siqlari ko‘rinadi.

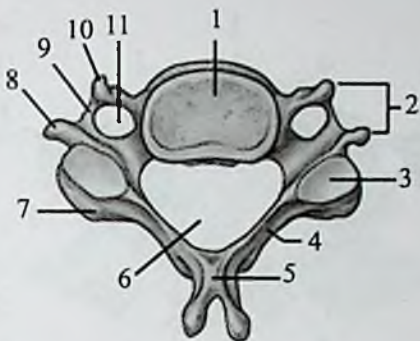
Yoshga qarab umurtqalarni tanasining shakli va umurtqalararo yoriqlari o‘lchami o‘zgarib boradi. To‘g‘ri rentgenogrammada yangi tug‘ilgan chaqaloq umurtqasining tanasi oval shaklga ega bo‘lib, uning markazida suyak nuqtasi aniq ko‘rinadi.

Yana ikkita suyak nuqtasi ravoqlarda joylashgan. Umurtqalar o‘rtasidagi oraliq keng bo‘lib, balandligi umurtqa tanasining balandligiga teng. Umurtqa tanasining ustki va pastki yuzalari biroz ko‘tarilgan aniq chiziqli shakldadir. Yon tomon rentgenogrammada uch yoshdan so‘ng umurtqalar tanasining yumaloq ustki va pastki chekkalarida pog‘onali va yumaloq botiqliklar paydo bo‘ladi. 7–9 yoshlarda tog‘ay halqa suyaklana boshlaydi. 12–15 yoshlarda suyak nuqtalari asta-sekin qo‘shilib, suyak halqa hosil bo‘ladi. 16 – 17 yoshlarda umurtqalar umuman suyaklanib bo‘ladi, ammo ko‘ndalang, bo‘g‘im, o‘tkir qirrali o‘siqchalarning uchlarida va tananing pastki va ustki yuzasi qirralaridan tog‘ay to‘qimasi bo‘lib, ularda ikkilamchi suyaklanish nuqtalari paydo bo‘ladi. Ular umurtqa bilan 18 –20 yoshlarda qo‘shiladi.

Bo‘yin umurtqalari (vertebrae cervicales) 7 dona (9-rasm). Ularga og‘irlik kam tushgani uchun tanasi nisbatan kichik va ellipssimon shaklda bo‘ladi.

9-rasm. Bo'yin umurtqasi.

Ust tomondan ko'rinishi: 1—corpus vertebrae; 2—processus transversus; 3—facies articularis superior; 4—arcus vertebrae; 5—processus spinosus; 6—foramen vertebrale; 7—processus articularis superior; 8—tuberculum posterius; 9—sulcus nervi spinalis; 10—tuberculum anterius; 11—foramen transversarium.



Bo'yin umurtqalari tanasi III umurtqadan VII ga qarab kattalashib boradi. Ularning ustki va pastki yuzalari egarsimon bukilgan. Umurtqa teshigi esa katta uchburchak shaklida bo'ladi.

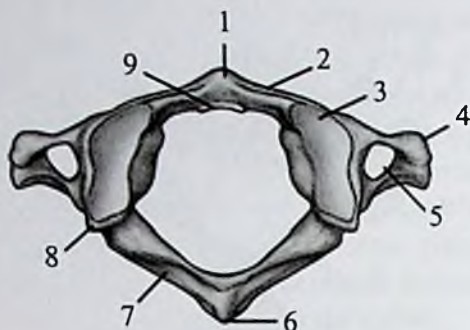
Bo'yin umurtqalarining bo'g'im o'siqchalari qisqa. Ularning ustki bo'g'im yuzasi orqaga va yuqoriga, ostki bo'g'im yuzasi esa oldinga va pastga qaragan bo'ladi.

II – VI bo'yin umurtqalarining o'tkir qirrali o'siqchalarining uchi ayri shaklida tugaydi. VII bo'yin umurtqasining o'tkir qirrali o'siqchasi boshqa bo'yin umurtqalariga nisbatan uzun va yo'g'on bo'lib, tirik odamda teri ostida bilinib turadi. Shuning uchun bu umurtqani *bo'rtib turuvchi umurtqa (vertebra prominens)* deyiladi.

I va II bo'yin umurtqalari boshqa bo'yin umurtqalaridan tuzilishi jihatidan farq qiladi, chunki ular bosh harakatini ta'minlaydi.

I bo'yin umurtqasi atlantning (**atlas**) (10-rasm) tanasi taraqqiyot davrida II bo'yin umurtqasiga tish hosil qilib birikib ketadi.

Natijada uning tanasi o'rnida atlantning oldingi ravog'i (**arcus anterior atlantis**) hosil bo'ladi va umurtqa teshigi kengayadi. Atlantning oldingi ravog'ining old yuzasida oldingi do'mboqcha (**tuberculum anterius**), ichki tomonida II umurtqa tishi bilan bo'g'im hosil qiladigan tish chuqurchasi (**fovea dentis**) bor. Atlantning orqa ravog'ining (**arcus posterior atlantis**) orqa yuzasida orqa do'mboqcha (**tuberculum posterius**) bor. Atlantning oldingi va orqa ravog'lari o'zaro yon massasi (**massa lateralis atlantis**) vositasida birikadi.



10-rasm. I-bo'yin umurtqasi. Ust tomondan ko'ri-nishi:

1—tuberculum anterius; 2—arcus anterior atlantis; 3—facies articularis superior; 4—processus transversus; 5—foramen transversarium; 6—tuberculum posterius; 7—arcus posterior atlantis; 8—massa lateralis atlantis; 9—fovea dentis.

Yon massalarning ustida joylashgan ustki bo'g'im yuzasi (**facies articularis superior**) oval shaklda, ensa suyagining do'ngi bilan bo'g'im hosil qiladi. Ostki bo'g'im yuzasi (**facies articularis inferior**) yassi, yumaloq bo'lib, II bo'yin umurtqasi bilan bo'g'im hosil qiladi. Orqa ravoqning yuqori yuzasida umurtqa arteriyasining egati (**sulcus arteriae vertebralis**) bor.

I bo'yin umurtqasi tog'ay davrida uning yon massalari va orqa ravog'i uchun bir juft suyaklanish nuqtasi bo'lib, ular o'zaro tog'ay qatlam bilan ajralgan. Oldingi ravoq uchun 2 ta ikkilamchi suyaklanish nuqtasi 1 yoshda paydo bo'ladi va o'zaro 3 yoshda birikadi.

Uning orqa yarim ravoqlari o'zaro 2–5 yoshlarda qo'shiladi. Oldingi va orqa ravoqlar esa 5–9 yoshlarda birikadi.

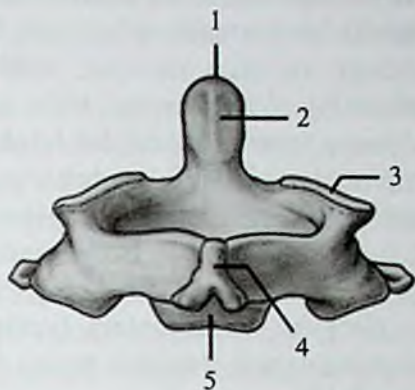
II bo'yin umurtqasi, o'qli umurtqa (**axis**) (11-rasm) boshqa umurtqalardan tanasining ustki yuzasida joylashgan tishi (**dens**) borligi bilan farq qiladi.

Tish silindr shaklida bo'lib, tish uchi (**apex**) bor. I va II bo'yin umurtqalari o'zaro birlashganida, tish atlantni kalla suyagi bilan birga o'ngga va chapga aylantiruvchi o'q vazifasini bajaradi.

Tishning oldingi bo'g'im yuzasi (**facies articularis anterior**) I bo'yin umurtqasi bilan, orqadagi bo'g'im yuzasi (**facies articularis posterior**) atlantning ko'ndalang boylami bilan bo'g'im hosil qiladi. Tishning yon tomonlarida atlant bilan birlashuvchi ustki bo'g'im yuzasi bor.

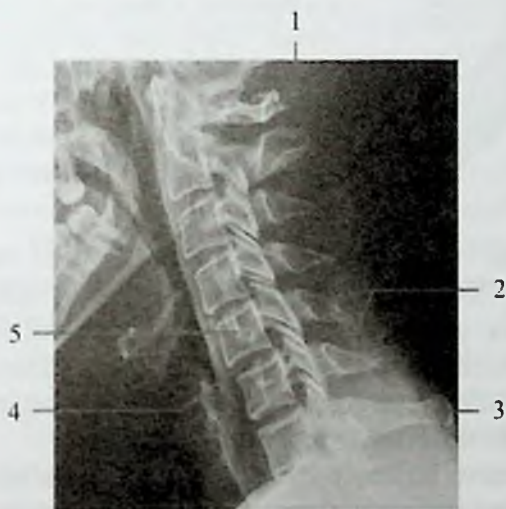11-rasm. II– bo‘yin umurtqasi. Orqa tomondan ko‘rinishi:

1–apex dentis; 2–dens; 3–facies articularis superior; 4–processus spinosus; 5–corpus vertebrae.



II – bo‘yin umurtqasida 3 ta asosiy suyaklanish nuqtasi homila hayotining to‘rtinchi oyida paydo bo‘ladi. Ularning 2 tasi umurtqa ravog‘ida, uchinchisi esa tanasida joylashgan bo‘lib, o‘zaro 2 yoshda birikadi.

Rentgenoanatomiyasi. Bo‘yin umurtqalarining tanalari to‘g‘ri rentgenogrammada umurtqalararo yoriqlar bilan aniq ajralgan to‘rt burchakli soya beradi. Ularning tanasi uncha baland emas, ustki yuzasi biroz botiq.

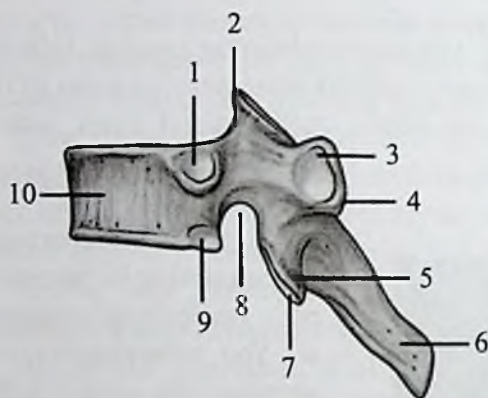


12-rasm. Umurtqa pog‘onasining bo‘yin qismi rentgenogrammasi. Yon proyeksiya: 1–atlantning orqa ravog‘i; 2–V bo‘yin umurtqasining o‘tkir qirrali o‘sig‘i; 3–VII bo‘yin umurtqasi; 4–umurtqalararo yorug‘lik; 5–V bo‘yin umurtqasining tanasi.

Bo‘yin umurtqalarining o‘tkir qirrali o‘siqchalari uncha katta bo‘lmagan ayri shaklidagi soya beradi. Odatda, to‘g‘ri rentgenogrammada I–II umurtqalarni pastki jag‘ soyasi yopib turgani uchun faqat 3 – 7

bo'yin umurtqalari ko'rinadi. Yon proyeksiyada rentgenogrammada barcha bo'yin umurtqalari aniq tasvirga ega (12-rasm). Atlantda oldingi va orqa ravoqlar, tishli umurtqada tishi, uning uchi, atlantning oldingi ravog'i bilan birikadigan yuzasi aniq farqlanadi. Umurtqalarning tanasi bir-biridan balandligi 4–5 mm bo'lgan umurtqalararo yoriqlar bilan ajralgan. Bo'yin umurtqalarining tanasini oldingi pastki burchagi tumshuq ko'rinishida pastga tortilgan kub shaklida bo'ladi. Bo'yin umurtqalarining ustki chegarasi oval ko'rinishida uning oldingi chegarasiga o'tib ketadi.

Ko'krak umurtqalari (vertebrae thoracicae) 12 ta bo'lib, ularning tanasi (tepadan pastga tomon) hajm jihatdan kattalashib boradi (13-rasm).



13-rasm. Ko'krak umurtqasi. Yon tomondan ko'rinishi: 1—fovea costalis superior; 2—processus articularis superior; 3—fovea costalis processus transversi; 4—processus transversus; 5—processus articularis inferior; 6—processus spinosus; 7—facies articularis inferior; 8—incisura vertebralis inferior; 9—fovea costalis inferior; 10—corpus vertebrae.

Umurtqa teshigi bo'yin umurtqalariga nisbatan kichik va yumaloq shaklda bo'ladi. Ko'krak umurtqalarining o'ziga xos xususiyatlaridan biri ularda qovurg'alar boshi bilan birikadigan qovurg'a chuqurchalari borligidir. II–IX ko'krak umurtqalari tanasining orqa yon tomonida o'ng va chap ustki va pastki qovurg'a chuqurchalari (**fovea costalis superior et inferior**) bo'ladi.

Bundan I umurtqa mustasno bo'lib, tanasining yuqori qirrasida 1- qovurg'a uchun bitta butun qovurg'a chuqurchasi (**fovea costalis superior**), tanasining pastida 2-qovurg'a chuqurchasi (**fovea costalis inferior**) bo'ladi.

X – umurtqaning ikki ustki chekkasida (X qovurg'a uchun) bittadan yarim chuqurcha bor. XI – XII umurtqalarning yon tomonlarida esa bittadan to'liq chuqurchalar bor.

I–X umurtqalarning ko'ndalang o'siqchalarining oldingi yuzasida ko'ndalang o'simtaning qovurg'a chuqurchasi (**fovea costalis processus transversus**) bor. U qovurg'a do'mboqchasi bilan birlashadi. XI va XII ko'krak umurtqalarining ko'ndalang o'siqchalari qisqa bo'lib, bo'g'im chuqurchasi yo'q.

Ko'krak umurtqalarining qirrali o'siqchasi nisbatan uzun bo'lib, uchi pastga qaragan. Bo'g'im o'siqchalari frontal sathda joylashgan, ustki bo'g'im yuzasi orqaga, ostki bo'g'im yuzasi oldinga qaragan bo'ladi.

Rentgenoanatomiyasi. To'g'ri proyeksiyada ko'krak umurtqalarining tanasi to'rt burchak shaklida bo'lib, tarkibi bir xil. Umurtqalararo yoriqning balandligi 4 – 5 mm bo'lib, ular IV – VII ko'krak umurtqalari sohasidagi ko'krak kifozi unchalik aniq ko'rinmaydi. I va II ko'krak umurtqalarining o'tkir qirrali o'siqchalari shu umurtqalar sohasida ko'rinsa, pastki ko'krak umurtqalariniki sekin-asta pastki umurtqalar tanasi va umurtqalararo disklar sohasida ko'rinadi. Ko'krak umurtqalarining o'tkir qirrali o'siqchalari uchburchak shaklidagi ingichka hoshiya ko'rinishida soya beradi.

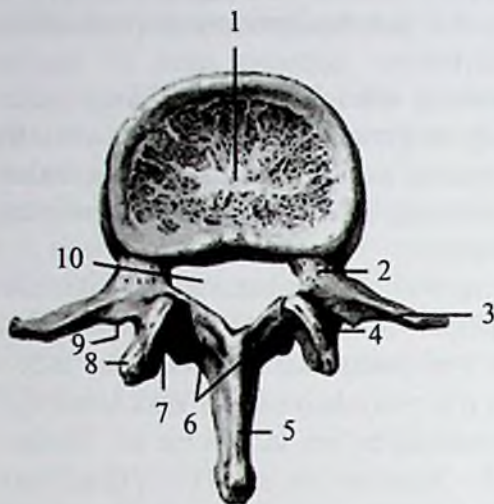
Rentgenogrammada I ko'krak umurtqasi ko'ndalang o'siqchalari orqasida boshqa suyaklarning soyasi bo'lmagani uchun aniq ko'rinadi. Qolgan ko'krak umurtqalarining ko'ndalang o'siqchalari qovurg'alarning orqa qismiga qavatlanadi.

Yon proyeksiyada ko'krak umurtqalarining tanasi o'rtasida umurtqalararo yoriqlar yaxshi ko'ringan aniq tekis qirrali to'g'ri to'rt burchak shakliga ega.

Tananing orqa tomonida har bir umurtqaning ravog'i va o'tkir qirrali o'siqchalari soyasi yaxshi ko'rinadi.

Umurtqalararo teshik umurtqalar tanasining pastki orqa chekkasida yumaloq yoriq shaklida ko'rinadi.

Bel umurtqalari (vertebrae lumbales) 5 ta (14-rasm) bo'lib, ularga og'irlik ko'p tushgani uchun tanasi kattalashgan va loviyasi-mon shaklda bo'ladi.



14-rasm. Bel umurtqasi.

Ust tomondan ko'rinishi:

1—corpus vertebrae; 2—incisura vertebralis superior; 3—processus costalis; 4—processus articularis superior; 5—processus spinosus; 6—arcus vertebrae; 7—facies articularis superior; 8—processus mamillaris; 9—processus accessorius; 10—foramen vertebrale.

Umurtqa teshigi uch-burchak shaklida bo'ladi. Ko'ndalang o'siqchasi rudiment holidagi qovurg'a bo'lgani uchun qovurg'a

o'simtasi (processus costiformis) deyiladi.

U uzun frontal sathda joylashgan. Bu o'simtaning orqa yuzasining asosida qo'shimcha o'siqcha (**processus accessorius**) bor. O'tkir qirrali o'siqchasi qisqa, yassi, uchi qalinlashgan va orqaga qaragan.

Bo'g'im osiqchalari yaxshi rivojlangan, ularning bo'g'im yuzalari sagittal sathda joylashib, ustki bo'g'im o'siqchada medial tomonga, ostkisida esa lateral tomonga qaragan. Ustki bo'g'im o'siqchasining yon tomonida uncha katta bo'lmagan so'rg'ichsimon o'siqcha (**processus mamillaris**) bor.

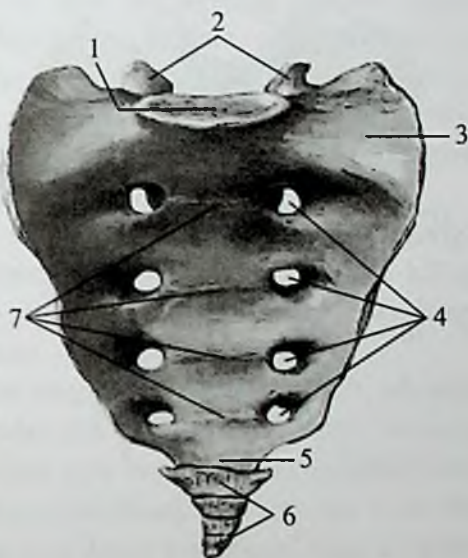
Rentgenoanatomiyasi. Old to'g'ri proyeksiyada bel umurtqalarining tanasi to'g'ri burchakli shaklda bo'ladi. Ularning tanasining kengligi balandligidan katta. Umurtqalararo yoriq 10 mm gacha boradi. Tananing yon tomonlarida ko'ndalang o'siqchalar soyasi bor. O'tkir qirrali o'siqchalar umurtqalarning o'rta chizig'ida ingichka qo'shaloq vertikal chiziq ko'rinishida bo'lib, pastki qismlari yumaloq. Ularning soyasi pastki umurtqalar tanasiga to'g'ri keladi. Pastki ikkita bel umurtqasining o'tkir qirrali o'siqchalari uning ravoqlariga perpendikular joylashgani uchun ularning soyasi o'z umurtqalari tanasiga to'g'ri keladi.

Bel umurtqalari tanasi soyasiga o'tkir qirrali o'siqchalar soyasidan tashqari oval shaklidagi umurtqa ravoqlarining soyasi ham tushadi. Ustki bo'g'im o'siqchalari ikkita uchburchakli bo'rtiq shaklida tanadan yuqoriga chiqib turadi. Ravoqlar ildizidan pastda soyasi pastki umurtqaning yuqori qismiga tushuvchi pastki bo'g'im o'siqlari ko'rinadi. Yon tomon pentgenogrammada bel umurtqalarining tanasi, bo'g'im va o'tkir qirrali o'siqchalari, shuningdek umurtqalararo yoriqlar aniq ko'rinadi. Umurtqalarning tanalari katta, to'rt burchakli shaklda oldingi yuzasi bukilgan. Umurtqalararo yoriqlar keng, ravoqlar va umurtqalararo teshiklar aniq belgilangan.

Dumg'aza umurtqalari (vertebrae sacrales) 5 ta bo'lib, o'smirlik davrida o'zaro birikib, uchburchak shaklidagi bitta butun dumg'aza suyagini (**os sacrum**) hosil qiladi (15-16-rasmlar). Dumg'aza suyagining asosi (**basis ossis sacri**) yuqoriga, dumg'aza cho'qqisi (**apex ossis sacri**) esa pastga va oldinga yo'nalgan. Unda oldingi chanoq yuzasi (**facies pelvica**), orqa yuzasi (**facies dorsalis**) tafovut qilinadi. Dumg'aza suyagi 5-bel umurtqasi bilan birikkan joyda burun (**promontorium**) hosil bo'ladi.

15-rasm. Dumg'aza va dum suyaklari. Chanoq yuzasi: 1—basis ossis sacri; 2—processus articulares superiores; 3—pars lateralis; 4—foramena sacralia anteriora; 5—apex ossis sacri; 6—os coccygis; 7—lineae transversae.

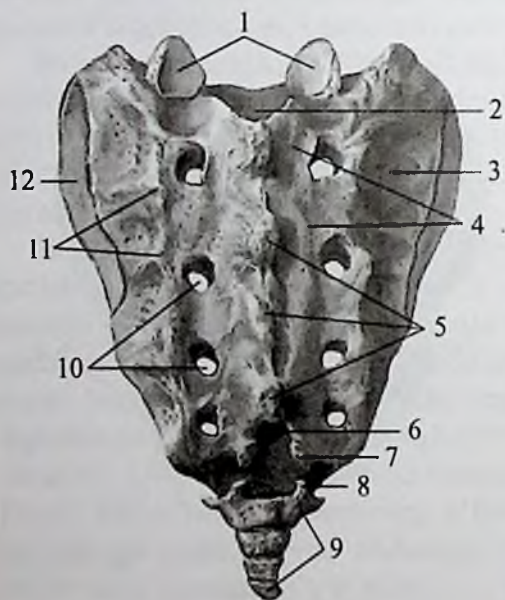
Dumg'aza suyagining chanoq yuzasi yoysimon bukilgan va tekis. Unda umurtqalarning birikishidan hosil bo'lgan to'rtta ko'ndalang chiziqlar (**lineae transversae**)



ko'zga tashlanadi. Ularning ikki uchida oldingi dumg'aza teshiklari (**foramina sacralia anteriora**) joylashgan.

Dumg'azaning orqa yuzasi g'adir-budur bo'rtib chiqqan. Unda umurtqa o'siqchalarini qo'shilishidan hosil bo'lgan beshta bo'ylama qirra bor. Toq dumg'azaning o'rta qirradi (**crista sacralis mediana**) o'tkir qirrali o'siqchalarning birikishidan hosil bo'ladi. Uning yon tomonida joylashgan juft dumg'azaning medial qirradi (**crista sacralis medialis**) bo'g'im o'siqchalarining birikishidan hosil bo'lsa, dumg'azaning lateral qirradi (**crista sacralis lateralis**) ko'ndalang o'siqchalarning birikishidan hosil bo'ladi.

Dumg'azaning medial va lateral qirralari o'rtasida orqa dumg'aza teshiklari (**foramina sacralia posteriora**) joylashgan. Undan tashqarida lateral qismi (**pars lateralis**) bor, undagi quloqsimon yuza (**facies auricularis**) yonbosh suyagidagi shunday yuza bilan bo'g'im hosil qilib, qo'shib turadi. Uning yuqori qismida boylamlar va mushaklar birikadigan dumg'aza do'ngligi (**tuberositas ossis sacri**) bor.



16-rasm. Dumg'aza va dum suyaklari. Orqa yuzasi: 1—processus articulares superiores; 2—canalis sacralis; 3—tuberositas ossis sacri; 4—crista sacralis medialis; 5—crista sacralis mediana; 6—hiatus sacralis; 7—cornu sacrale; 8—cornu coccygeum; 9—os coccygis; 10—foramina sacralia posteriora; 11—crista sacralis lateralis; 12—facies auricularis.

Dumg'aza umurtqalarining teshiklari o'zaro qo'shib, dumg'aza

kanalini (**canalis sacralis**) tashkil etadi. Bu kanal pastga tomon torayib dumg'aza yorig'i (**hiatus sacralis**) bo'lib tugaydi. Uning ikki tomonidagi bo'g'im o'siqchalari dumg'aza shoxini (**cornu sacrale**) hosil qiladi.

Yangi tug'ilgan chaqaloqning dumg'aza suyagi pona shaklida bo'lib, asosan tog'aydan iborat. 3 yoshgacha bo'lgan davrda suyaklanish nuqtalari kattalashadi va ular o'rtasidagi qatlam yuqalashadi.

Dumg'azaning umumiy hajmi kattalashib, suyaklanish markazlari 3 – 8 yoshlarda o'zaro qo'shiladi va suyak o'z shaklini oladi.

Bu davrda I umurtqa oldinga, II–IV umurtqalar orqaga qarab suriladi va dumg'aza kifozi paydo bo'ladi. 17–25 yoshlarda dumg'aza umurtqalari o'zaro birikib bitta suyakni hosil qiladi.

Rentgenoanatomiyasi. Oldingi to'g'ri proyeksiyada dumg'aza suyagi asosi yuqoriga, uchi pastga yo'nagan keng pona shaklida bo'ladi. Oldingi dumg'aza teshiklari yumaloq yoki oval shaklida aniq ko'ringan bo'lib, dumg'azani o'rta va yon qismlarga ajratadi. Ko'pincha umurtqalar tanasi birikkan joyda ko'ndalang chiziqlar aniqlanadi. Dumg'azaning tuzilishi mayda katakchali suyak tuzilishida bo'ladi. Dumg'aza yon bo'lagining yuqori qismi yonbosh suyagi g'adir-budurli bilan yopilgan, pastki qismlarida esa dumg'aza-yonbosh bo'g'imining yorig'i notekis chiziqli yorig' shaklida ko'rinadi. Dumg'aza umurtqalarining birikib ketgan o'tkir qirrali o'siqchalari o'rta chiziqda tekis ko'rinishga ega bo'lmagan, ba'zi joyda kengaygan ikkita aniq ingichka chiziq hosil qiladi.

Yon tomon rentgenogrammada dumg'aza keng asosi yuqoriga yo'nalgan pona shaklida ko'rinadi. Uning oldingi yuzasi silliq, orqasi tekis emas. Tanasining orqasida bo'ylama yorug' shaklidagi dumg'aza kanali soyasi ko'rinadi.

Dum umurtqalari (**vertebrae coccygeae**) 4 – 5 ta bo'lib, odamda qoldiq (**rudimentar**) umurtqalar hisoblanadi. Ular katta odamda suyaklanib uchburchak shaklidagi dum suyagini (**os coccygis**) hosil qiladi. U oldinga qarab bukilgan bo'lib, asosi yuqoriga, uchi esa pastga qaragan. I dum umurtqasida dumg'aza suyagi bilan bo'g'im

hosil qiladigan uncha katta bo'lmagan tanadan tashqari dum suyagining shoxi (**cornu coccygeum**) ham bor.

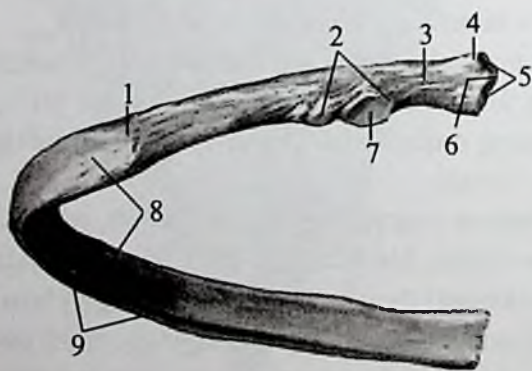
Yangi tug'ilgan chaqoloqning dum umurtqalari faqat tanasi bo'lgan 4 – 5 tog'ay umurtqadan iborat. Ularning tanasida bitta suyaklanish nuqtasi bor. Birinchi dum umurtqasining suyaklanish markazi 1–7 yoshlarda, qolganlari esa ikkinchi bolalik davrida paydo bo'lib, 30 yoshda suyaklanib bo'ladi.

Rentgenoanatomiyasi. Oldingi to'g'ri proyeksiyada dum umurtqalari dumg'aza uchi ostida o'rta sathda ko'rinadi. Birinchi dum umurtqasi boshqalarga nisbatan katta va keng. Uning tanasi dumg'aza suyagi uchi ostida bo'lib, birinchi dum umurtqasi bilan dumg'aza uchi o'rtasidagi dumg'aza-dum sinxondroziga tegishli aniq chegaralangan sath aniqlanadi.

Yon tomon rentgenogrammada dum umurtqalari dumg'azaning bevosita davomi bo'lib, bir-birining ustida joylashgan to'rtburchak soya shaklida ko'rinadi.

Qovurg'alar

Qovurg'alar (**costae**) 12 juft bo'lib, orqa tomondan ko'krak umurtqalarining tanasiga birikadi. Har qaysi qovurg'a ikki qismdan iborat. Uning orqa uzun qismi suyakdan (**os costale**), oldingi qisqa qismi tog'aydan (**cartilago costalis**) tuzilgan.



17-rasm. Chap qovurg'a: 1–angulus costae; 2–tuberculum costae; 3–collum costae; 4–caput costae; 5–facies articularis capitis costae; 6–crista capitis costae; 7–facies articularis tuberculi costae; 8–corpus costae; 9–sulcus costae.

Yetti juft (I–VII) yuqoridagi qovurg'alar

tog'ay qismlari bilan to'sh suyagiga birikadi va chin qovurg'alar (**costae verae**) deb ataladi.

VIII–X juft qovurg'alar tog'ayi to'sh suyagiga yetib bormay, yettinchi qovurg'a tog'ayiga birikkani uchun soxta qovurg'alar (**costae spuriae**) deyiladi.

XI–XII juft qovurg'alar tog'ayi qisqa bo'lib, hech qayerga birikmay ular qorin mushaklari orasida erkin joylashadi va yetim qovurg'alar (**costae fluctuantes**) deb ataladi.

Har bir qovurg'aning (17-rasm) orqa uchida qovurg'a boshchasi (**caput costae**) bo'lib, unda ko'krak umurtqalari tanasidagi qovurg'a chuqurchasi bilan bo'g'im hosil qiladigan qovurg'a boshchasining bo'g'im yuzasi (**facies articularis capitis costae**) bor. II – X qovurg'alarning boshchasi ikkita qo'shni umurtqalar bilan birikkani uchun bo'g'im yuzasini qovurg'a boshchasining qirrasasi (**crista capitis costae**) ikkiga ajratib turadi.

Bu qirradan qovurg'a boshchasining ko'krak umurtqasiga mustahkamlovchi boylam boshlanadi. I, XI va XII qovurg'a boshchalari faqat bitta umurtqa bilan birikkani uchun ularda bu qirra bo'lmaydi.

Boshchadan keyin toraygan qovurg'a bo'yinchasi (**collum costae**), uning yuqori chekkasida qovurg'a bo'yinchasining qirrasasi (**crista colli costae**) bor. Bo'yinchaning tanaga o'tish joyida qovurg'a do'mboqchasi (**tuberculum costae**) bor. Qovurg'a do'mbog'idagi bo'g'im yuzasi (**facies articularis tuberculi costae**) ko'krak umurtqasining ko'ndalang o'siqchasidagi qovurg'a chuqurchasi bilan bo'g'im hosil qiladi. XI, XII qovurg'alarning do'mboqchasi va bo'g'im yuzasi bo'lmaydi.

Qovurg'a bo'yinchasi va do'mboqchasi uning eng uzun qismi, qovurg'a tanasiga (**corpus costae**) davom etadi. Qovurg'a tanasi biroz bukilib qovurg'a burchagini (**angulus costae**) hosil qiladi. Dastlabki 2 ta qovurg'ada burchak qovurg'a do'mboqchasiga to'g'ri kelsa, keyingi qovurg'alarda burchak bilan qovurg'a do'mboqchasi orasidagi masofa uzoqlasha boradi. Qovurg'a tanasi yassi bo'lib, tashqi va ichki yuzasi, ustki va pastki qirralari tafovut qilinadi. Ichki yuzasi silliq bo'lib, uning pastki qirrasasi bo'ylab, qovurg'alararo qon

tomirlar va nerv yotadigan qovurg'a egati (**sulcus costae**) joylashgan.

I qovurg'ada (**costa prima**) ustki va pastki yuzalari, medial va lateral qirralari tafovut qilinadi. Uning yuqori yuzasida oldingi narvonsimon mushak do'mboqchasi (**tuberculum musculi scaleni anterioris**) bor. Uning orqasida o'mrov osti arteriya egati (**sulcus arteriae subclaviae**), oldida esa o'mrov osti venasining egati (**sulcus vena subclaviae**) mavjud. Ikkinchi qovurg'aning (**costa secunda**) tashqi yuzasida oldingi tishsimon mushak g'adir-budurligi (**tuberositas musculi serrati anterioris**) bor.

Rentgenoanatomiyasi. Ko'krak qafasini hosil qiluvchi suyaklardan to'g'ri rentgenogrammada faqat qovurg'alarning soyasi ko'rinadi. Qovurg'alarning soyasi rentgenogrammada qiya yo'nalgan hoshiya shaklida ko'rinadi. Qovurg'alar qiya yo'nalgani uchun rentgenogrammada uning orqa qismi soyasi, oldingi qismi soyasiga qavatlanadi. Shuning uchun rentgenogrammada qovurg'alar ichida o'pka to'qimasi ko'ringan to'rtburchak shaklidagi katakchalar hosil qiladi. Qovurg'aning orqa qismi soyasi gorizontal joylashib, umurtqadan ko'krak qafasining lateral chetiga boradi va qovurg'a o'zining bo'ylama o'qi atrofida buralib pastga tushaboshlaydi. Qovurg'aning oldingi qismi soyasi ko'krak qafasining lateral chekkasidan boshlanadi va pastga qiyshiq yo'naladi. Uning qavariqligi pastga qaragan. Qovurg'aning oldingi qismi soyasi o'z yo'nalishida uning orqa qismi soyasini kesib o'tadi. Qovurg'alarning tog'ay qismi yaxshi ko'rinmaydi.

Yangi tug'ilgan chaqaloqda 7 juft chin, 2 juft soxta va 3 juft yetim qovurg'alar bo'ladi. Ularning qovurg'asi ikki: suyak va tog'ay qismlardan iborat. Bu qismlarning bir-biriga nisbati kattalarnikiga o'xshaydi. Qovurg'a boshchasi va do'mboqchasi tog'aydan iborat. Qovurg'a bo'yinchasi suyak va tog'ay qismlardan iborat bo'lib, uning tog'ay qismi qovurg'a boshchasi va do'mboqchasini bir-biri bilan qo'shib turadi. Qovurg'aning tanasi yumaloq, qovurg'a egati va burchagi yaxshi bilinmaydi.

Erta bolalik davrida qovurg'alar o'sishi tezlashadi. Uning orqa qismi bo'yinchasi hisobiga uzayadi. Oldingi qismi tez o'sib tanasi

yassilanadi va ichkariga qarab buriladi. Bolalikning birinchi davrida qovurg'a o'sishda davom etadi va uning burchagi aniq bilinadi.

Bolalikning ikkinchi davrida qovurg'a boshchasi va do'mboqchasi uchun ikkilamchi suyak nuqtalari paydo bo'ladi. U tana bilan 18 – 25 yoshda birikadi. X qovurg'a tog'ayi qovurg'a ravog'i bilan qo'shiladi va bu davrda 7 juft chin, 3 juft soxta va 2 juft yetim qovurg'alar bo'ladi. Balog'at davrida qovurg'alarning relyefi paydo bo'lib, bo'yincha tog'ayi yo'qoladi. Suyak nuqtalari o'zaro birikadi.

To'sh suyagi

To'sh suyagi (**sternum**) frontal sathda joylashgan yassi suyak (18-rasm). Unda

- 1) yuqorigi qismi – tosh suyagi dastasi;
- 2) o'rta qismi – tosh suyagi tanasi;
- 3) pastki qismi – xanjarsimon o'siqcha tafovut qilinadi.

To'sh suyagi dastasi (**manubrium sterni**) uning kengaygan va qalin qismidir. Dastaning yuqori chekkasida uncha chuqur bo'lmagan bo'yinturuq kemtigi (**incisura jugularis**), uning yon tomonlarida esa o'mrov suyagi birikadigan o'mrov o'ymasi (**incisura clavicularis**) joylashgan. Undan pastda to'sh suyagi dastasining yon tomonlarida I qovurg'a tog'ayi birikadigan o'yma (**incisura costalis I**) bor. Dastaning pastki chekkasida II qovurg'a uchun yarim o'yma bo'lib, to'sh tanasidagi yarim o'yma bilan qo'shilib II qovurg'a o'ymasini hosil qiladi. Tosh suyagi dastasi bilan tanasi qo'shilgan joyda to'sh suyagi burchagi (**angulus sterni**) hosil bo'ladi.

To'sh suyagi tanasi (**corpus sterni**) uning eng uzun qismi bo'lib, uning pastki qismi yuqoriga nisbatan keng, oldingi yuzasida taraqqiyot davrida suyak qismlarining qo'shilishidan hosil bo'lgan ko'ndalang g'adir-budur chiziqlar mavjud. Uning yon chekkasida III–VI qovurg'alar tog'ayi birlashadigan qovurg'alar o'ymasi (**incisurae costales**) bor. VII qovurg'a o'ymasi tana bilan xanjarsimon o'siqcha o'rtasida joylashgan.



18-rasm. To'sh suyagi.

A – old tomondan ko'rinishi:

1–incisura clavicu-
laris; 2–incisura jugularis;
3–incisura costalis I; 4–incisura
costalis II; 5–incisura costalis
III; 6–incisura costalis IV; 7–
incisura costalis V; 8–incisura
costalis VI; 9–incisura costalis
VII; 10–processus xipoideus;
11–corpus sterni; 12–manibrium
sterni.

**B – o'ng tomondan
ko'rinishi:**

1–incisura clavi-
cularis; 2–incisura costalis I; 3
– angulus sterni; 4 – incisura
costalis III; 5– incisura costalis
IV; 6– incisura costalis V; 7–
incisura costalis VI; 8– incisura

costalis VII; 9–processus xipoideus; 10–corpus sterni; 11–incisura costalis II.

Yangi tug'ilgan chaqaloqning to'sh suyagi dastasida bitta, tanasida beshta, goho xanjarsimon o'siq asosida bitta suyaklanish nuqtasi bo'ladi.

Emizikli davrda to'sh suyagi suyaklanish nuqtalari kattalashadi va tananing pastki qismida ikkita ikkilamchi suyaklanish nuqtasi paydo bo'ladi. Uch yoshli bolalarda to'sh suyagining suyaklanish nuqtalari yumaloq shaklni oladi va o'zaro tog'ay qatlamlar vositasida ajrab turadi.

To'sh dastasi va tana qismlari o'rtasida to'sh burchagi paydo bo'ladi. Bolalikning 2 davrida to'sh suyagi dastasining suyaklanish nuqtasi uni qoplaydi. Tananing juft suyaklanish nuqtalari o'zaro qo'shib, sternebrlarni hosil qiladi. Balog'at davrida bu sternebrlar o'zaro birikib, butun to'sh suyagi tanasini hosil qiladi.

Xanjarsimon o'siqcha 30 yoshlarda suyaklanib, tanasi bilan birikadi. To'sh suyagi dastasi tanasi bilan juda kech 40 yoshlarda birikadi, ba'zi hollarda birikmay qolishi ham mumkin.

Rentgenoanatomiyasi. To'g'ri rentgenogrammada to'sh suyagi-ning soyasi ko'rinmaydi, chunki u yurak va uning yurik qon tomirlari soyasi bilan bekilgan.

Qo'l skeleti

Odamning qo'l skeleti ikki qismdan: yelka kamari qismi va qo'lning erkin harakatchan qismi suyaklaridan tashkil topgan.

Qo'lning barcha suyaklari (o'mrov suyagidan tashqari) taraqqiyotining uch davrini o'tadi. Bu suyaklarning diafizlari ona qornidagi davrda suyaklansa, epifiz va apofizlari bola tug'ilgandan so'ng suyaklanadi.

Yangi tug'ilgan chaqaloqning qo'li tanaga nisbatan kalta bo'lib, oyoqqa nisbatan uzundur. Ularning qo'lida kattalarga xos bo'lgan qismlar: yelka kamari va qo'lning erkin harakatchan qismi suyaklari bor. Ammo ularning tuzilishi har xil yoshdagi bolalarda o'z xususiyatlariga ega.

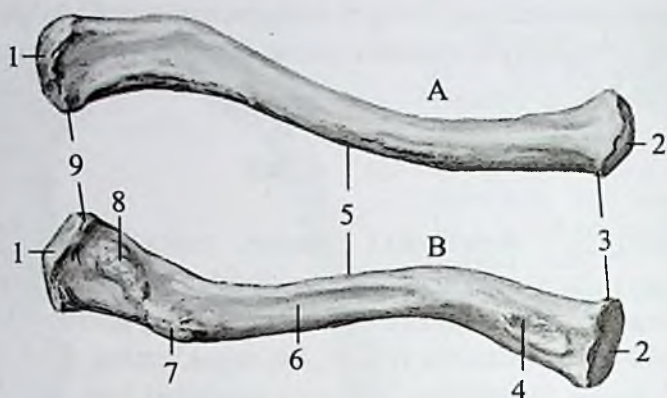
Yangi tug'ilgan chaqaloq qo'lning yelka qismi qisqa bo'lsa, bilak, ayniqsa kafti uzundur. Bola o'sgan sari bu nisbatlar asta-sekin o'zgaradi. Yelka va bilakning o'sishi kaftga nisbatan tezroq bo'ladi.

Balog'at davrida bolaning yelkasi yangi tug'ilgan chaqaloqqa nisbatan 4 marta, bilagi 3–5 marta va kafti esa 3 marta o'sadi. Bunday o'zgarishlar natijasida 20 yoshda qo'l qismlarining bir-biriga nisbati kattalarnikiga o'xshab qoladi. Qo'lning uzun naysimon suyaklari uchun metaepifizar o'sish xos. Yelka suyagi uzunasiga proksimal epifiz hisobiga o'ssa, bilak suyaklari distal epifiz hisobiga o'sadi.

Yelka kamari suyaklari

Yelka kamariga ikkita: o'mrov va kurak suyagi kiradi.

Qo'lning erkin harakatchan qismi suyaklari uch qismga bo'linadi: proksimal qismi – yelka suyagi, o'rta qismi – bilak suyaklari (bilak suyagi va tirsak suyagi), distal qismi – kafti suyaklari (kaft usti sohasi suyaklari, qo'l kafti suyakari va barmoq suyaklari).



19-rasm. O‘mrov suyagi. A – ust tomondan ko‘rinishi. B – ost tomondan ko‘rinishi: 1–facies articularis acromialis; 2–facies articularis sternalis; 3–extremitas sternalis; 4–impressio ligamenti costaclavicularis; 5–corpus clavicularae; 6–sulcus musculi subclavii; 7–tuberculum conoideum; 8–linea trapezoidea; 9–extremitas acromialis.

O‘mrov suyagi (clavicula) S shaklida bukilgan uzun naysimon suyak (19-rasm) bo‘lib, to‘sh suyagining o‘mrov o‘ymasi bilan kurak suyagining akromioni o‘rtasida joylashadi. Unda o‘mrov tanasi (**corpus clavulae**) to‘shga qaragan uchi (**extremitas sternalis**) va akromion uchi (**extremitas acromialis**) tafovut qilinadi. To‘sh qaragan uchi oldinga turtib chiqqan va yo‘g‘onlashgan bo‘lib, to‘sh suyagi bilan birikadigan bo‘g‘im yuzasi (**facies articularis sternalis**) bor. Uning akromion uchi to‘sh uchiga nisbatan keng va yupqa. Uning orqaga qaragan kurak suyagining akromioni bilan birlashadigan yassi akromion bo‘g‘im yuzasi (**facies articularis acromialis**) bor.

O‘mrov suyagi tanasining yuqori yuzasi silliq, pastki yuzasida boylamlar birikadigan konussimon do‘mboqcha (**tuberculum conoideum**) va trapetsiyasimon chiziq (**linea trapezoidea**) mavjud.

Yangi tug‘ilgan chaqaloqning o‘mrov suyagi S-shakliga ega. Uning akromion uchi ingichka tog‘ay hoshiya bilan qoplangan bo‘lib, to‘shga qaragan uchi tog‘aydan iborat.

Bola hayotining birinchi yetti yilida o‘mrov suyagi bo‘yiga va eniga o‘sadi. Bolalikning ikkinchi davrida o‘mrov suyagining akromion va to‘shga qaragan uchlarida g‘adir-budurliklar paydo bo‘ladi. Akromion uchidagi tog‘ay hoshiya yo‘qolib, o‘mrida bo‘g‘im yuzasi paydo bo‘ladi. Balog‘at davrida (16 – 18) o‘mrov suyagining to‘sh uchida ikkilamchi suyaklanish nuqtasi paydo bo‘lib, u tanasi bilan 20 – 25 yoshlarda qo‘shiladi.

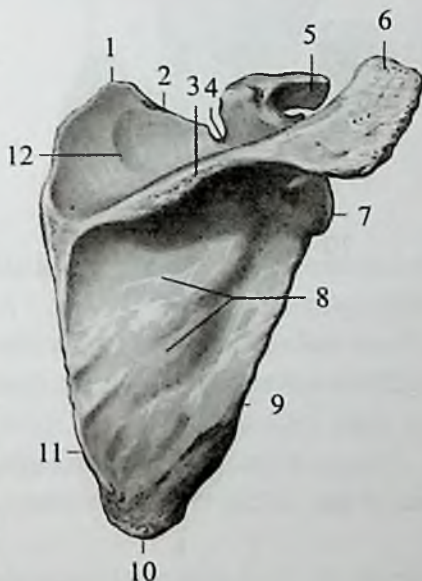
Rentgenoanatomiyasi. Old to‘g‘ri proyeksiyalardagi rentgeno-grammalarda o‘mrov suyagi III–IV qovurg‘alar sohasida gorizontal joylashgan quyuq soya beradi. Uning akromion uchining yuqori chekkasi akromionning chekkasidan bir necha mm yuqori. O‘mrov suyagining yuqori chekkasi tekis, pastki chekkasida uning ikkala uchi yaqinida g‘adir-budurliklar ko‘rinadi.

Kurak suyagi (scapula) yassi uchburchak shaklida (20-; 21-rasmlar) bo‘ladi. U ko‘krak qafasining orqa lateral tomonida II–VII qovurg‘alar sohasida joylashgan.

**20-rasm. O‘ng kurak suya-
gi. Orqa tomondan ko‘rinishi:**

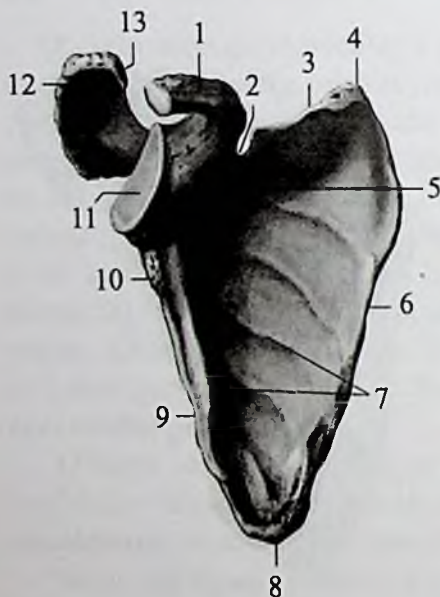
1–angulus superior; 2–margo superior; 3–spina scapulae; 4–incisura scapulae; 5–processus coracoideus; 6–acromion; 7–angulus lateralis; 8–fossa infraspinata; 9–margo lateralis; 10–angulus inferior; 11–margo medialis; 12–fossa supraspinata.

Unda 3 ta: yuqori burchak (**angulus superior**), lateral burchak (**angulus lateralis**) va pastki burchak (**angulus inferior**) hamda shunga mos ravishda 3 ta: medial qirra (**margo medialis**), lateral qirra (**margo lateralis**) va ustki qirra (**margo superior**) tafovut qilinadi.



Kurakning orqa yuzasi (**facies posterior**) qavariq bo'lib, uni orqaga qarab chiqqan kurakning o'tkir qirrasida (**spina scapulae**) ikkiga: kurak o'tkir qirrasida ustidagi chuqurcha (**fossa suprascapularis**) va kurakning o'tkir qirrasida ostidagi chuqurchasiga (**fossa infraspinata**) ajratadi. Ularda shu nomdagi mushaklar yotadi. Kurakning o'tkir qirrasida lateral burchak tomonga ko'tarilib borib kengayadi va akromionni (**acromion**) hosil qiladi. Uning uchida o'mrov suyagi bilan birikadigan o'mrov bo'g'im yuzasi (**facies articularis clavicularis**) bor.

Kurakning oldingi qovurg'a tomondagi yuzasi (**facies costalis**) biroz bukilgan kurak osti chuqurchasini (**fossa subscapularis**) hosil qiladi. Unda shu nomdagi mushak yotadi. Kurakning lateral burchagi yo'g'onlashib, yelka suyagi boshchasi bilan birlashadigan bo'g'im chuqurchasini (**cavitas glenoidalis**) hosil qiladi. Bo'g'im chuqurchasida tagidagi do'mboqchadan (**tuberculum infraglenoidale**) yelkaning uch boshli mushagining uzun boshchasi payi boshlanadi.



21-rasm. O'ng kurak suyagi. Old tomondan ko'rinishi:
 1—processus coracoideus; 2—incisura scapulae; 3—margo superior; 4—angulus superior; 5—fossa subscapularis; 6—margo medialis; 7—facies costalis; 8—angulus inferior; 9—margo lateralis; 10—tuberculum infraglenoidale; 11—cavitas glenoidalis; 12—tuberculum supraglenoidale; 13—acromion.

Bo'g'im chuqurchasidan keyin toraygan kurak suyagining bo'yini (**collum scapulae**) bor. Kurakning ustki qirrasida kurak kemtigi (**incisura scapulae**) bo'lib, u bilan bo'yini o'rtasidan tumshuqsimon o'simta (**processus coracoideus**) ko'tarilib turadi.

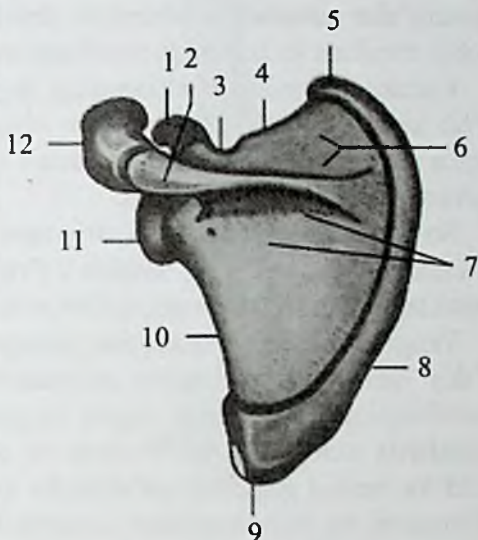
processus coracoideus) ko'tarilib turadi.

Kurak suyagining birinchi suyaklanish nuqtasi homila hayotining ikkinchi oyi oxirida kurak suyagi bo'yini sohasida paydo bo'ladi. Bu suyaklanish nuqtasidan kurak suyagi tanasi va kurakning o'tkir qirrasini suyaklanadi.

Yangi tug'ilgan chaqaloqning kurak suyagi uning ko'krak qafasini tuzilishi xususiyatiga bog'liq holatda kattalarnikiga nisbatan yuqoriroq va lateral joylashgan.

22-rasm. Chaqaloqning chap kurak suyagi. Orqa tomondan ko'rinishi:

1—processus coracoideus; 2—spina scapulae; 3—incisura scapulae; 4—margo superior; 5—angulus superior; 6—fossa supraspinata; 7—fossa infraspinata; 8—margo medialis; 9—angulus inferior; 10—margo lateralis; 11—angulus lateralis; 12—acromion.



Uning yuqori chegarasi I–II qovurg'alar sohasida bo'lsa, pastkisi IV–V qovurg'alar sohasida turadi.

Uning shakli kattalarnikiga o'xshasa ham, tanasi va lateral qirrasidan tashqari qismlari tog'aydan iborat (22-rasm). Kurak kemtigi juda katta bo'lib, kurak o'tkir qirrasini ustidagi chuqurchani egallab turadi. Bo'g'im yuzasi oval shaklida bo'ladi. Kurak o'tkir qirrasini ustidagi chuqurcha va kurakning o'tkir qirrasini osti chuqurchalari yuza va silliq bo'ladi. Bola o'sishi bilan birga kurak suyagi ham o'zgaradi.

Emizikli davrning oxirida tumshuqsimon o'simta tog'ayida suyaklanish nuqtasi paydo bo'ladi.

Erta bolalik davrida suyaklanish kurak tanasidan bo'g'im yuzasi asosiga tarqaydi. Bo'g'im yuzasi tez o'sib, bolalikning birinchi

davrida tuxum shaklini oladi va bo'g'im chuqurchasi ustidagi do'mboqcha paydo bo'ladi. Yuqori burchagi o'sishi hisobiga kurak o'tkir qirrasida ustidagi chuqurcha kattalashadi.

Balog'at va o'smirlilik davrlarida kurakning tumshuqsimon o'simtasi va akromioni uchida pastki burchagi va medial qirrasida ikkilamchi suyaklanish nuqtalari paydo bo'ladi.

Rentgenoanatomiyasi. Old to'g'ri proyeksiyadagi rentgenogrammada kurak suyagi ko'krak qafasining yuqori lateral qismida 2–7 qovurg'alar sohasida uchburchak shaklida ko'rinadi. Uning tanasi, uchta chekkasi va burchagi, tumshuqsimon o'simtasi aniq ko'rinadi.

Kurakning tashqi chekkasining quyuq soyasi uning bo'yiniga o'tib ketadi. Kurakning bo'g'im chuqurchasining soyasi qisman yelka suyagi boshchasiga qavatlanadi va aniq chekkali ikki tomoni qavariq linza shaklida bo'ladi.

Bo'g'im chuqurchasidan biroz yuqori va medialroq tumshuqsimon o'simta soyasi bukilgan shaklda ko'rinadi. Yon rentgenogrammada kurak suyagining o'tkir qirrasida, akromion va pastki burchagi aniq ajratiladi.

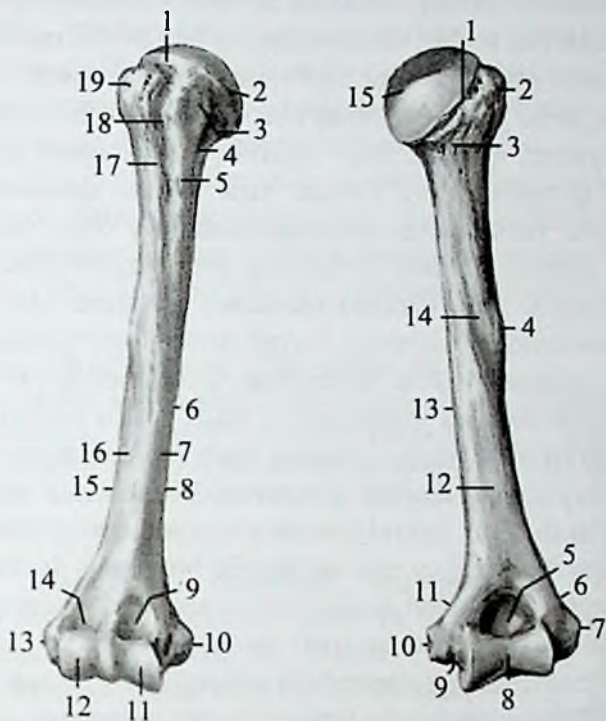
Yangi tug'ilgan chaqaloq rentgenogrammasida kurak suyagining o'tkir qirrasida va akromion aniqlanadi. Birinchi yilning oxirida tumshuqsimon o'simtada suyak nuqtasi paydo bo'ladi. 10 – 15 yoshlarda tumshuqsimon o'simta va akromionning uchida, pastki uchi va medial qirrasida qo'shimcha suyak nuqtalari paydo bo'ladi. Akromion va tumshuqsimon o'simta kurak suyagi bilan 18 – 21 yoshda, medial qirra va pastki uchi qo'shimcha suyaklanish nuqtalari asosiy qismi bilan 20 – 21 yoshda qo'shiladi.

Qo'lning erkin harakatchan qismi

Qo'lning erkin harakatchan qismi (**pars libera membri superioris**) yelka, bilak va tirsak hamda qo'l kafti suyaklaridan tashkil topgan.

Yelka suyagi (humerus) uzun naysimon suyaklar turkumiga kiradi (23-rasm). Unda yelka suyagining tanasi (**corpus humeri**) va 2 ta: yuqorigi (proksimal) va pastki (distal) uchlari tafovut qilinadi.

Uning yuqorigi uchida ichkariga va biroz orqaga qaragan sharsimon yelka suyagining boshchasi (**caput humeri**) bor.



23-rasm. O'ng yelka suyagi. A – old tomondan ko'rinishi: 1–collum anatomicum; 2–caput humeri; 3–tuberculum minus; 4–collum chirurgicum; 5–crista tuberculi minoris; 6–corpus humeri; 7–facies anteromedialis; 8–margo medialis; 9–fossa coronoidea; 10–epicondylus medialis; 11–trochlea humeri; 12–capitulum humeri; 13–epicondylus lateralis; 14–fossa radialis; 15–margo lateralis; 16–facies anterolateralis; 17–crista tuberculi majoris; 18–sulcus intertubercularis; 19–tuberculum majus.

B – orqa tomondan ko'rinishi: 1–collum anatomicum; 2–tuberculum majus; 3–collum chirurgicum; 4–tuberositas deltoidea; 5–fossa olecrani; 6–crista supraepicondylaris lateralis; 7–epicondylus lateralis; 8–trochlea humeri; 9–sulcus nervi ulnaris; 10–epicondylus medialis; 11–crista supraepicondylaris medialis; 12–facies posterior; 13–margo medialis; 14–sulcus nervi radialis; 15–caput humeri.

Har bir do'mboqchadan pastga qarab katta va kichik do'mboqchalar qirrasida (**crista tuberculi majoris et minoris**) ketadi. Do'mboqchalar va qirralar o'rtasida do'mboqchalararo egat (**sulcus intertubercularis**) bo'lib, unda yelkaning ikki boshli mushagi uzun boshining payi o'tadi. Do'mboqchalardan pastki qismi xipcharoq bo'lib, *xirurgik bo'yincha* (**collum chirurgicum**) deb ataladi. Suyak tanasining yuqori qismi silindr shaklida, pastki qismi uch qirrali bo'ladi. Bu qismida oldingi medial yuza (**facies anteromedialis**), oldingi lateral yuza (**facies anterolateralis**) va orqa yuza (**facies posterior**) tafovut qilinadi. Suyakning orqa yuzasi ikkala oldingi yuzasidan medial qirra (**margo medialis**) va lateral qirra (**margo lateralis**) vositasida ajrab turadi. Suyak tanasining o'rtasidan yuqori qismida deltasimon mushak birikadigan deltasimon g'adir-budurlik (**tuberositas deltoidea**) joylashgan. Undan pastda suyakning orqa yuzasida spiralsimon bilak nervining egati (**sulcus nervi radialis**) o'tadi. U suyakning medial qirrasidan boshlanadi, uning orqa yuzasini aylanib o'tib, lateral qirrasida tugaydi. Uning chekkasidan uncha chuqur bo'lmagan egat-anatomik bo'yincha (**collum anatomicum**) o'tadi. Bu egat boshchasini lateralroq joylashgan katta do'mboqcha (**tuberculum majus**) va undan oldinda joylashgan kichik do'mboqchadan (**tuberculum minus**) ajratib turadi.

Yelka suyagining pastki uchi kengayib yelka suyagining do'ngligini (**condylus humeri**) hosil qilib tugaydi. Uning medial tomonida tirsak suyagi bilan birlashuvchi yelka suyagi g'altagi (**trochlea humeri**), lateral tomonida esa bilak suyagi bilan birlashuvchi yelka suyagi do'ngligining boshchasi (**capitulum humeri**) bor. Old tomonda g'altak ustida tojsimon chuqurcha (**fossa coronoidea**), yelka suyagi do'ngligining boshchasi ustida kichikroq bilak chuqurchasi (**fossa radialis**) joylashgan. Orqa tomonda g'altak ustida katta tirsak o'sig'li chuqurchasi (**fossa olecrani**) bo'ladi. Yelka suyag do'ngligining medial va lateral tomonlarida medial va lateral do'ng usti do'mboqchasi (**epicondylus medialis et lateralis**) bor.

Medial do'ng usti do'mboqchasining orqa yuzasidan tirsak nervining egati (**sulcus nervi ulnaris**) o'tadi. Yuqori tomonga

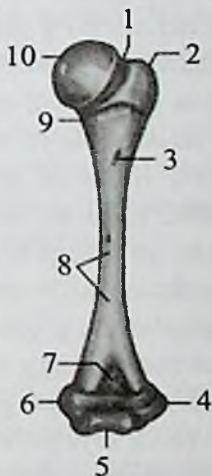
medial do'ng usti do'mboqchasi medial do'ng usti qirrasini (**crista supraepicondylaris medialis**) bo'lib, yelka suyagining medial qirrasiga davom etadi. Lateral do'ng usti do'mboqchasi yuqoriga qarab lateral do'ng usti qirrasini (**crista supraepicondylaris lateralis**) hosil qilib, yelka suyagining lateral qirrasiga o'tib ketadi.

Yelka suyagining birinchi suyaklanish nuqtasi homila hayotining 8-haftasida uning diafizida paydo bo'ladi.

Yangi tug'ilgan chaqaloq yelka suyagi nisbatan qisqa, uchlari katta bo'ladi. Suyak tanasining katta, kichik do'mboqchalari va ularning qirrasidan boshqa qismlari suyaklanib bo'lgan (24-rasm). Suyak iligi kanali hosil bo'lmagan. Tana relyefi yaxshi bilinmaydi.

24-rasm. Chaqaloqning o'ng yelka suyagi.

Orqa tomondan ko'rinishi: 1-collum anatomicum; 2-tuberculum majus; 3-foramen nutricium; 4-epicondylus lateralis; 5-trochlea humeri; 6-epicondylus medialis; 7-fossa olecrani; 8-facies posterior; 9-collum chirurgicum; 10-caput humeri.



Yelka suyagining boshchasi tog'aydan iborat bo'lib, shakli yumaloq. Katta va kichik do'mboqchalar tog'ay bo'lib, o'zaro chuqur egat bilan ajragan. Distal uchi tog'aydan tashkil topgan, uning relyefi kattalar suyagiga o'xshaydi.

Emizikli davrda yelka suyagining boshchasida yumaloq suyak nuqtasi, tanasida esa so'rilish markazi paydo bo'ladi.

Erta bolalik davrida katta do'mboqchada, deltasimon g'adirbudurluk va pastki uchida yelka suyagi do'ngligining boshchasida, bolalikning birinchi davrida kichik do'mboqchasida, tojsimon va bilak chuqurchalarida, medial do'ng usti do'mboqchasida ikkilamchi suyaklanish nuqtalari paydo bo'ladi. Bu davrda suyak o'sishi bilan birga uning relyefi yuzaga keladi.

Bolalikning ikkinchi davri oxirlarida yelka suyagi tanasining taraqqiyoti tugab u kattalarnikiga o'xshab qoladi. Yuqori uchi tanasidan yupqa tog'ay qatlam bilan ajraladi. Bu davrda pastki uchida

lateral do'ng usti do'mboqchasi va yelka suyagi g'altagida ikkilamch suyaklanish nuqtasi paydo bo'ladi. O'smirlik davrida suyakning pastki epifizi tanasi bilan suyaklanib birikadi.

Rentgenoanatomiyasi. Yelka suyagi o'ziga xos rentgenoanatomik tuzilishga ega. Yelka suyagi boshchasining zich moddasi tashqi chegarasi aniq sharsimon soya shaklida ko'rinadi va qisman kurak suyagi bo'g'im chuqurchasiga qavatlanadi. Bo'g'im chuqurchasi boshchani 1/3 qismi yuzasini qoplab turadi. Yelka suyagi boshchasining g'ovak moddasi mayda to'r shaklida tuzilgan. Yelka bo'g'imidagi harakatlarning katta amplitudada tebranishiga mos ravishda suyak boshchasiga har tomondan bir xil ta'sirot tushgani uchun suyak to'sinlarining kuch chiziqlari bir tekis tarqalgan. Suyak boshchasi bo'g'im yuzasi chekkasining tashqarisida keng asosli uchburchak shaklidagi yelka suyagining katta do'mboqchasi bor. Katta do'mboqchani g'ovak moddasida radiar joylashgan suyak to'sinlari aniq ko'rinadi. Uning zich qatlami boshchasiga nisbatan qalin. Katta do'mboqcha bilan yelka suyagi boshchasi o'rtasida uncha katta bo'lmagan torayma anatomik bo'yincha aniqlanadi. Katta do'mboqchadan pastroqda suyak tanasida xirurgik bo'yincha-suyakning ko'p sinadigan joyi aniqlanadi. Bu yerda zich modda yuqalashib, g'ovak modda esa siyraklashgan tarkibga ega bo'lib, zich moddaning g'ovak moddasiga o'tishi ro'y beradi. Suyakning bir tarkibini boshqasiga o'tishi shu sohaning qarshiligini kamaytiradi.

Yelka suyagi diafizi rentgenogrammasida zich modda qatlamlari o'rtasida joylashgan suyak iligi kanali yaxshi kuzatiladi. Zich modda suyakning tashqi yuzasida aniq ko'rinadi. Suyakning metafizi sohasida zich modda asta-sekin yuqalashsa, diafiz tomonida qalinlashadi. Suyak tanasining oldingi yuzasida xirurgik bo'yindan pastda katta do'mboqcha qirrasini aniqlanadi. Old to'g'ri proyeksiyadagi rentgenogrammada diafizning o'rtasidan yuqoriroqda suyakning tashqi chekkasida deltasimon g'adir-budurlik ko'rinadi.

Yelka suyagining pastki uchi uchburchakli prizma shaklida bo'ladi. Unda lateral va ko'proq bilingan medial do'ng usti do'mboqchalari ajratiladi. Pastki epifiz bo'g'im yuzasi yelka suyagi g'altagi va yelka

suyagi do'ngligining boshchasidan iborat. Yelka suyagi g'altagining yuqorisida suyak tarkibida aniq chegarali tojsimon va tirsak o'sig'i chuqurchalari bor.

Yelka suyagi pastki uchi suyak to'qimasi mayda katakchali tuzilishga ega. Suyak trabekulalari, asosan, ko'ndalang yo'nalgan bo'lib, zich qatlami yupqa bo'ladi.

Yelka suyagi tanasida joylashgan bitta asosiy va 7 ta qo'shimcha (uchtasi yuqori, to'rttasi pastki epifizda) suyaklanish nuqtasidan suyaklanadi. Bu suyaklanish nuqtalari yuqori epifizda bola hayotining birinchi oylarida yelka suyagining boshchasida, 2 yoshlarda katta va 2–3 yoshlarda kichik do'mboqchalarda paydo bo'ladi. 8 yoshlarda bu suyak nuqtalari qo'shilib, bitta suyak massasini hosil qiladi. Metafiz yorig'i uchi yuqoriga qaragan uchburchak shaklida bo'ladi. Yoshga qarab u asta sekin torayib boradi va 20 – 24 yoshlarda suyaklanib ketadi.

Yelka suyagining pastki epifizida suyaklanish nuqtalari yelka suyagi do'ngligining boshchasida, yelka suyagi g'altagida, medial va lateral do'ng usti do'mboqchalarida bo'ladi. Bularning hammasi birikib diafiz bilan 16 – 18 yoshlarda suyaklanib qo'shiladi.

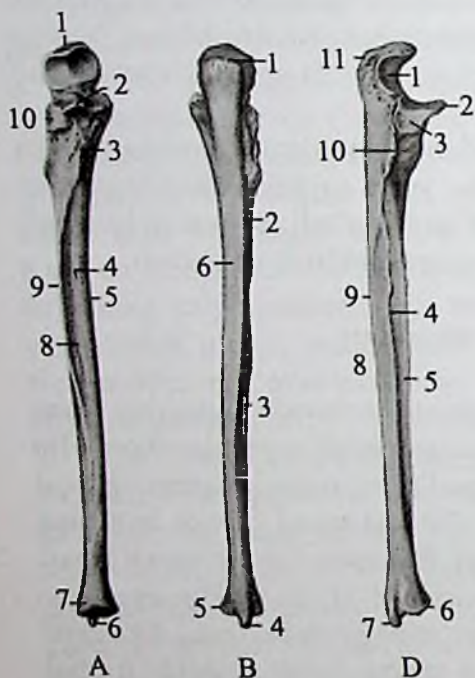
Bilak suyaklari

Bilak sohasi ikkita suyakdan: medial tomonda joylashgan tirsak suyagi va lateral tomonda joylashgan bilak suyagidan iborat. Bu suyaklar shunday egilganki, ular parallel yo'nalganiga qaramay, faqat uchlaridagina bir-biriga tegadi. Ularning tanasi orasida bilakning suyaklararo bo'shlig'i hosil bo'ladi. Bilakning har bir suyagi tanasi va ikki uchidan iborat. Suyak tanalari uch qirrali shaklga ega. Ular uchta yuza va uchta qirradan iborat. Bitta yuzasi orqaga, ikkinchisi oldinga, uchinchisi bilak suyagida lateral, tirsak suyagida medial tomonga qaragan. Uchta qirradan bittasi o'tkir bo'lib, oldingi yuzani orqa yuzadan ajratib turadi va suyaklararo bo'shliqqa qaragan. Bugacha davom etadi suyaklararo qirra. Umumiy belgilardan tashqari bilakning har bir suyagi o'ziga xos xususiyatlarga ega.

Medial joylashgan tirsak suyagi harakat yo'nalishini aniqlansa, lateral joylashgan bilak suyagi tayanch vazifasini bajaradi.

Tirsak suyagining (ulna) yuqori uchi kengaygan bo'lib (25-rasm), yelka suyagi g'altagi bilan birlashadigan g'altaksimon kemtik (**incisura trochlearis**) bor.

Bu kemtik yuqori tomondan tirsak o'sig'i (**olecranon**), pastdan tojsimon o'siqcha (**processus coronoideus**) bilan chegaralangan. Tojsimon o'siqchaning tashqi tomonida bilak suyagining boshchasi birlashadigan bilak kemtigi (**incisura radialis**) joylashgan. Old tomonda undan pastroqda tirsak suyagining g'adir-budur do'ngligi (**tuberositas ulnae**) bor.



25-rasm. O'ng tirsak suyagi. A – old tomondan ko'rinishi: 1–olecranon; 2–processus coronoideus; 3–tuberositas ulnae; 4–foramen nutricium; 5–margo anterior; 6–processus styloideus; 7–caput ulnae; 8–facies anterior; 9–margo interosseus; 10–incisura radialis.

B – orqa tomondan ko'rinishi: 1–olecranon; 2–margo posterior; 3–facies posterior; 4–processus styloideus; 5–caput ulnae; 6–facies medialis;

D – bilak suyagi tomondan ko'rinishi: 1–incisura trochlearis; 2–processus coronoideus; 3–incisura radialis; 4–margo interossea; 5–facies anterior; 6–circumferentia articularis; 7–processus styloideus; 8–facies posterior; 9–margo posterior; 10–crista musculi supinatoris; 11–olecranon.

Tirsak suyagining tanasida uchta: orqa yuzasi (**facies posterior**), oldingi yuzasi (**facies anterior**) va medial yuzasi (**facies medialis**) farqlanadi. Bu yuzalarni o'zaro uchta: oldingi qirra (**margo**

anterior), orqa qirra (**margo posterior**) va suyaklararo qirra (**margo interossea**) ajratib turadi. Suyakning pastki uchi yuqorisiga nisbatan ingichkaroq bo'lib, tirsak suyagining boshchasi (**caput ulnae**) bilan tugaydi. Suyak boshchasida bilak suyagi bilan birlashadigan bo'g'im gir aylanasi (**circumferentia articularis**) joylashgan. Boshchanning pastki yuzasi yassi. Suyak boshchasining medial tomonida tirsak suyagining bigizsimon o'siqchasi (**processus styloideus ulnae**) bor.

Tirsak suyagining birinchi suyaklanish nuqtasi uning diafizida homila hayotining 8-haftasida paydo bo'ladi.

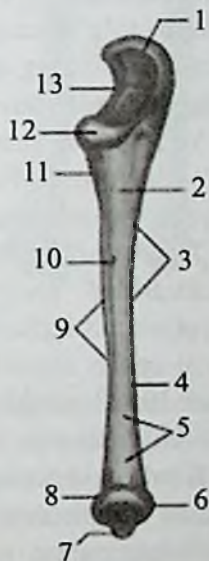
Yangi tug'ilgan chaqaloqning tirsak suyagi asosi yuqoriga qaragan konus shaklida, tanasi suyaklanib bo'lgan (26-rasm). Suyak yuzasi silliq, suyaklararo qirra yaxshi ko'rinadi. Suyak iligi bo'shlig'i yo'q. Tirsak suyagining yuqori uchi tog'aydan iborat, tojsimon o'siqcha asosi qisman suyaklangan.

26-rasm. Chaqaloqning o'ng tirsak suyagi.

Old tomondan ko'rinishi: 1—olecranon; 2—margo anterior; 3—facies medialis; 4—corpus; 5—facies anterior; 6—caput ulnae; 7—processus styloideus; 8—circumferentia articularis; 9—margo interossea; 10—foramen nutricium; 11—tuberositas ulnae; 12—processus coronoideus; 13—incisura trochlearis.

Pastki uchi ham tog'aydan iborat, tirsak suyagining bigizsimon o'siqchasi yaxshi bilinmaydi. Tirsak suyagining o'sishi emizikli davrda boshlanib, erta bolalik davrida suyak iligi bo'shlig'i paydo bo'la boshlaydi.

Bolalikning birinchi davrida suyak bo'yiga va eniga bir tekis o'sib, suyak tanasining relyefi aniqlanadi. Suyak iligi bo'shlig'i kattalashadi. Tojsimon o'siqchanning ko'p qismi suyaklangan, uchi esa tog'aydan iborat. Bu davrning oxirida pastki epifizida oval shaklida suyaklanish nuqtasi paydo bo'ladi. Bolalikning ikkinchi davrida tirsak suyagi bo'yiga o'sadi. Suyak relyefi aniq bilingan bo'lib, tojsimon o'siqchanning uchidagi ingichka



tog'ay hoshiyadan tashqari qismlari suyaklanib bo'lgan. Uning hajmi eniga kattalashgan. Davr oxirida g'altaksimon kemtikda qirra paydo bo'ladi. Pastki uchidagi suyaklanish nuqtasi o'sib, suyak boshchasi va tirsak suyagining bigizsimon o'siqchasini qoplaydi.

Rentgenoanatomiyasi. Bilak suyaklarining tarkibi uzun nay-simon suyaklar tuzilishi xususiyatlariga ega. Ularning zich qatlami diafizning markazida tashqi tomonda va suyak iligi bo'shlig'i chetida joylashgan bo'lib, g'ovak modda suyak epifizi va metafizlarida mayda katakchali tuzilishga ega.

Suyaklarning bir-biriga qaragan yuzalarida suyaklararo qirra hisobiga zich qatlam boshqa yuzalarga nisbatan qalin bo'ladi.

Old to'g'ri rentgenogrammada tojsimon o'siqcha soyasi tirsak suyagi tasviriga, tirsak o'sig'i soyasi esa yelka suyagining pastki uchiga qavatlanadi. Tirsak suyagining metadiafizi tashqi chekkasi bilan bilak suyagi bilan qo'shilib ketadi.

Orqa to'g'ri rentgenogrammada bilak suyaklarining o'rta qismida ikkala suyakning qalinligi bir xil. Tirsak suyagi yuqoriga qarab kengaysa, bilak suyagi pastga qarab kengayadi.

Yon tomon rentgenogrammada suyaklar tasviri bir-birini bor bo'yiga yopadi. Faqat tirsak suyagining oldingi yuzasi va bilak suyagining orqa yuzasi alohida ko'rinadi.

Tirsak suyagi bitta asosiy va ikkita qo'shimcha suyaklanish nuqtalaridan rivojlanadi. Asosiy suyaklanish nuqtasi homila hayotining 8-haftasida suyak diafizida hosil bo'ladi. Tirsak suyagi distal epifizi suyaklanish nuqtasi 7 yoshlarda paydo bo'lib, diafizi bilan 19–22 yoshlarda qo'siladi. Tirsak o'sig'i suyaklanish nuqtasi 16–17 yoshlarda, pastki uchi esa 20–24 yoshlarda qo'shiladi.

Bilak suyagining (radius) yuqorigi nisbatan kichik (27-rasm), uchida bilak suyagining boshchasi (**caput radii**) joylashgan. Boshchani ust tomonida yelka suyagi boshchasi bilan bo'g'im hosil qiladigan yassi bo'g'im chuqurchasi (**fovea articularis**) bor. Boshchani yon tomonida tirsak suyagi bilan bo'g'im hosil qiladigan bo'g'im gir aylanasini (**circumferetia articularis**) joylashgan.

Suyakning boshchasi tanasidan toraygan bilak suyagi bo'yinchasi

(**collum radii**) vositasida ajralib turadi. Undan pastda mushak birikadigan bilak suyagidagi g'adir-budur do'nglik (**tuberositas radii**) bor.

Bilak suyagi tanasi uch qirrali. Unda uchta: oldingi yuzasi (**facies anterior**), orqa yuzasi (**facies posterior**) va lateral yuzasi (**facies lateralis**) bo'lib, ular o'zaro uchta: oldingi qirra (**margo anterior**), orqa qirra (**margo posterior**) va suyaklararo qirra (**margo interossea**) vositasida bir-biridan ajralib turadi.

27-rasm. O'ng bilak suyagi.

A – old tomondan ko'rinishi:

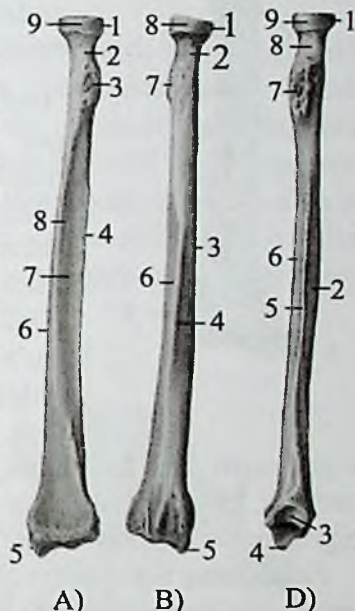
1–caput radii; 2–collum radii; 3–tuberositas radii; 4–margo interossea; 5–processus styloideus; 6–margo anterior; 7–facies anterior; 8–foramen nutricium; 9–circumferentia articularis.

B – orqa tomondan ko'rinishi:

1–caput radii; 2–collum radii; 3–facies lateralis; 4–margo posterior; 5–processus styloideus; 6–facies posterior; 7–tuberositas radii; 8–circumferentia articularis.

D–tirsak suyagi tomonidan ko'rinishi:

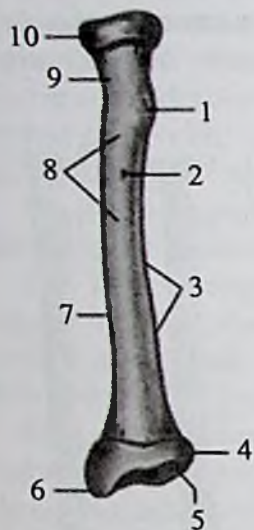
1–caput radii; 2–facies posterior; 3–incisura ulnaris; 4–processus styloideus; 5–margo interossea; 6–facies anterior; 7–tuberositas radii; 8–collum radii; 9–circumferentia articularis.



Bilak suyagining pastki uchi kengaygan, uning medial tomonida tirsak suyagining boshchasi bilan bo'g'im hosil qiladigan tirsak kentigi (**incisura ulnaris**), lateral tomonida bilak suyagining bigizsimon o'siqchasi (**processus styloideus radii**) bor. Pastki uchidagi kaft suyaklari bo'g'im yuzasi (**facies articularis carpalis**) botiq bo'lib, kaft usti sohasi suyaklari bilan bo'g'im hosil qilib qo'shiladi.

Bilak suyagining birinchi suyaklanish nuqtasi uning diafizida homila 8 haftaligida paydo bo'ladi. Yangi tug'ilgan chaqaloqning bilak suyagi nisbatan qisqa, uning uchlari yumaloq shaklda bo'ladi.

Suyak tanasi suyaklanib bo'lgan, suyak iligi bo'shlig'i yo'q (28—rasm). Suyakning yuqori va pastki uchlari tog'aydan iborat, suyak bo'yinchasi yaxshi bilinmaydi.



28-rasm. Chaqaloqning o'ng bilak suyagi.

Old tomondan ko'rinishi: 1—tuberositas radii; 2—foramen nutricium; 3—margo interossea; 4—incisura ulnaris; 5—facies articularis carpalis; 6—processus styloideus; 7—corpus radii; 8—facies anterior; 9—collum radii; 10—circumferentia articularis.

Emizikli davrda suyak o'sib, davr oxirida uning pastki uchida uchburchak shakldagi suyaklanish nuqtasi paydo bo'ladi.

Erta bolalik davrida suyak oldingi davrga nisbatan ikki marta kattalashadi va suyak iligi bo'shlig'i paydo bo'la boshlaydi.

Bolalikning birinchi davrida suyak bo'yiga tez o'sib, 7 yoshlarda suyak tanasi uch qirrali shaklni oladi. Yuqori uchida suyak boshchasi uchun suyaklanish nuqtasi paydo bo'lib, suyaklanish tanadan bilak suyagidagi g'adir-budur do'nglikda tarqaydi. Pastki uchidagi suyaklanish nuqtasi o'sib, bilak suyagining bigizsimon o'siqchasi asosini egallaydi.

Bolalikning ikkinchi davrida suyak tez o'sadi va uning tanasi kattalarnikiga o'xshaydi. Suyak boshchasi suyaklanib o'ziga xos shaklni oladi. Epifiz bilan metafiz o'rtasidagi yupqa tog'ay qatlam ularni ajratib turadi. Balog'at davrida epifizlarning suyaklanishi tugaydi.

Rentgenoanatomiyasi. Bilak suyagi diafizining metafizga o'tish joyida zich moddaning yuqalashuvi va g'ovak moddaning siyraklashuvi kuzatiladi. Bu o'tish sohasi bilak suyagi qarshiligi kamaygan qismi bo'lib, bu yerda bilak suyagining sinishi kuzatiladi.

Bilak suyagi bitta asosiy va ikkita: yuqori va pastki epifizlar uchun bittadan qo'shimcha suyaklanish nuqtasidan rivojlanadi.

Asosiy suyak nuqtasi suyak diafizida homila hayotining 8-haftasida paydo bo'ladi. Pastki epifiz suyaklanish nuqtasi birinchi

yilning oxirida paydo bo‘lib, 8 – 10 yoshlarda suyak kengligini egallaydi va diafiz bilan 19 – 22 yoshlarda qo‘shiladi. Bilak suyagi boshchasining suyaklanish nuqtasi 5 – 6 yoshlarda paydo bo‘lib, diafizi bilan 17 – 18 yoshlarda qo‘shiladi.

Kaft suyaklari

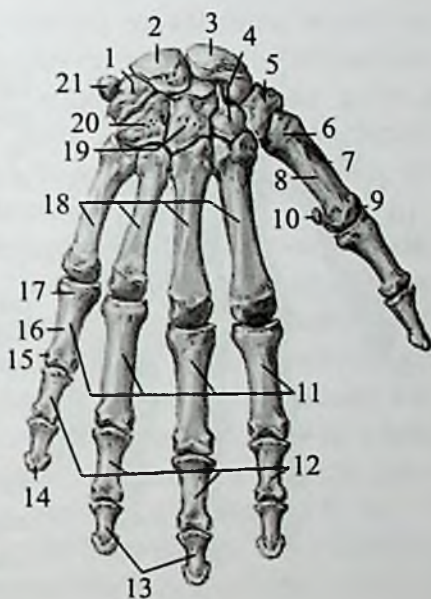
Kaft suyaklari (**ossa manus**) kaft usti sohasi suyaklari, qo‘l kafti suyaklari va barmoq suyaklariga bo‘linadi.

Kaft usti sohasi suyaklari (**ossa carpi**) turli shakldagi ikki qator joylashgan (29-rasm) 8 ta mayda g‘ovak suyaklardan iborat. Yuqorigi (proksimal) qator bosh barmoq tomondan hisoblaganda qayiqsimon suyak, yarimoysimon suyak, uch qirrali va no‘xatsimon suyaklardan; pastki (distal) qator trapetsiya suyagi, trapetsiyasimon suyak, boshchali va ilmoqli suyakdan tashkil topgan. Bu suyaklarning nomlari shakllariga mos, yuzalarida qo‘shni suyaklar bilan birlashadigan bo‘g‘im yuzalari bor.

29-rasm. Qo‘l kafti suyaklari.

Orqa tomondan ko‘rinishi:

1–os triquetrum; 2–os lunatum; 3–os scaphoideum; 4–os trapezoideum; 5–os trapezium; 6–basis ossis metacarpi I; 7–os metacarpi I; 8–corpus ossis metacarpi I; 9–caput ossis metacarpi I; 10–os sesamoideum; 11–palanges proximales; 12–palanes media; 13–phalanes distales; 14–tuberositas phalanx distalis; 15–caput palangis proximalis; 16–corpus phalangis proximalis; 17–basis phalangis proximalis; 18–ossa metacarpi; 19–os capitatum; 20–os hamatum; 21–os pisiforme.



Qayiqsimon suyak (**os scaphoideum**) birinchi qatoridagi eng katta suyak bo‘lib,

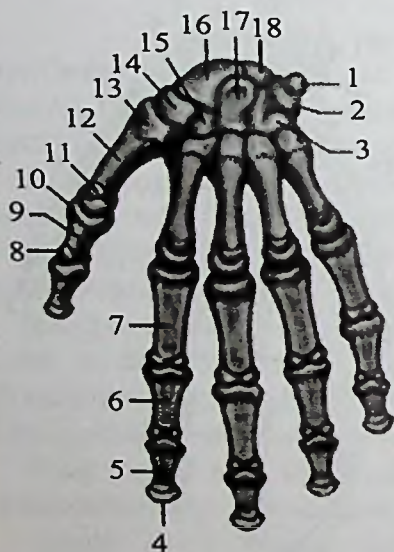
qavariq yuzasi bilak suyagining bo'g'im yuzasi bilan birlashadi. Kulfiga qaragan yuzasi botiq bo'lib, lateral chekkasida qayiqsimon suyak do'mboqchasi (**tuberculum ossis scaphoidei**) bor.

Yarimoysimon suyakning (**os lunatum**) ustki yuzasi qavariq, pastki yuzasi esa botiq, boshchali suyak bilan bo'g'im hosil qiladi.

Uch qirrali suyakning (**os triquetrum**) ustki yuzasi qavariq bo'lib, bilak suyagining bo'g'im yuzasi bilan, tashqi yassi yuzasi esa no'xatsimon suyak bilan birlashadi.

No'xatsimon suyak (**os pisiforme**) kaft ustining eng kichik suyagi, u qo'l kaftini tirsak tomonga bukuvchi mushak payi ichida joylashgan. Proksimal qatorning uchta suyagi o'zaro birlashib ellipssimon bo'g'im yuzasini hosil qiladi.

Trapetsiya suyagida (**os trapezium**) I kaft suyagi asosi bilan birlashadigan egarsimon bo'g'im yuzasi bor, uning kaft yuzasida trapetsiya suyagining do'mboqchasi (**tuberculum ossis trapezii**) va egatcha mavjud. Trapetsiyasimon suyak (**os trapezoideum**) kichkina bo'lib, shakl jihatidan trapetsiyaga o'xshash bo'ladi.



30-rasm. Chaqaloqning qo'l kafti suyaklari. Kaft yuzasi: 1—os pisiforme; 2—os triquetrum; 3—os hamatum; 4—tuberositas phalangis distalis; 5—phalanx distalis; 6—phalanx media; 7—phalanx proximalis; 8—caput phalangis; 9—corpus phalangis; 10—basis phalangis; 11—caput ossis metacarpi I; 12—corpus ossis metacarpi I; 13—basis ossis metacarpi I; 14—os trapezium; 15—os trapezoideum; 16—os scaphoideum; 17—os capitatum; 18—os lunatum.

Boshchali suyak (**os capitatum**) kaft usti suyaklari ichida eng kattasi. Uning boshchasi (**caput ossis capitati**) yuqoriga va biroz tashqariga yo'nalgan.

Ilmoqli suyakning (**os**

hamatum) kaft yuzasida ilmoqli suyak ilmog'i (**hamulus ossis hamati**) bor.

Kaft usti sohasi suyaklarining pastki chekkasi esa nisbatan tekis bo'ladi. Kaft usti sohasining orqa yuzasi ko'tarilgan. Oldingi kaft yuzasi botiq bo'lib, kaft tarnovini (**sulcus carpi**) hosil qiladi.

Kaft usti sohasi suyaklari yangi tug'ilgan chaqaloqda to'liq suyaklanmagan. Kaft usti sohasi suyaklari shakli o'xshasa ham ular tog'aydan iborat. Kaft usti sohasi suyaklarida birinchi suyaklanish nuqtasi emizikli davrda boshchali suyakda (2-oyda) va ilmoqli suyakda (3-oyda), erta bolalik davrda 3 yoshlarda uch qirrali suyakda (30-rasm), bolalikning birinchi davrda (4-yoshda) yarimoysimon suyakda, (5-yoshda) qayiqsimon suyakda, (5-6 yoshda) trapetsiya va trapetsiyasimon suyaklarda, bolalikning ikkinchi davrida (7-12 yoshda) esa no'xotsimon suyakda paydo bo'ladi.

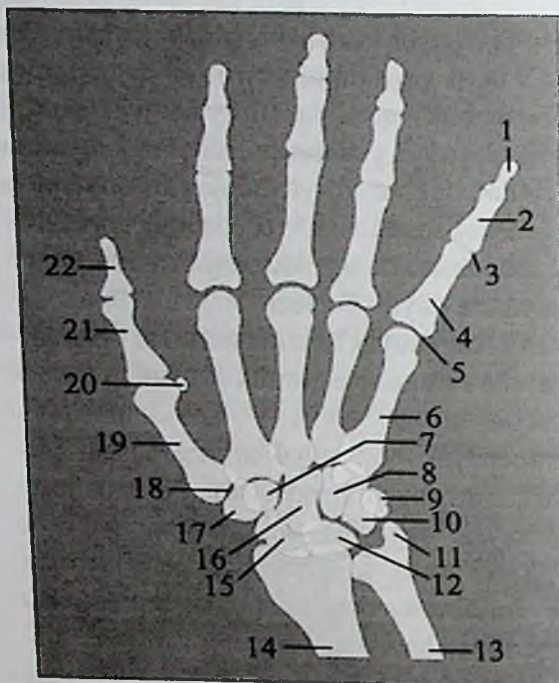
Rentgenoanatomiyasi. Qo'l kafti suyaklarining tuzilishi bo'g'imlarga bog'liq bo'lib, o'ziga xos rentgenoanatomik ko'rinish beradi (31-rasm).

Trapetsiya suyagi va trapetsiyasimon suyaklarning soyasi bir-biriga qavatlanib noto'ri shakldagi soyani hosil qiladi. No'xatsimon suyak soyasi uch qirrali suyak soyasiga qavatlanadi, goho u butunlay qo'shilib ketadi. Qo'l kafti suyaklarining suyaklanishi bola tug'ilganidan boshlab, to 22-24 yoshgacha davom etadi. Bu jarayonni bilish yoshni aniqlashda ahamiyatga ega.

Qo'l kafti suyaklari (**ossa metacarpi**) 5 ta kalta naysimon suyakdan iborat. Qo'l kafti suyaklarining asosi (**basis ossis metacarpi**), tanasi (**corpus ossis metacarpi**) va boshchasi (**caput ossis metacarpi**) tafovut qilinadi. Qo'l kafti suyaklarining uchlari kattalashgan bo'lib, tanasi uchburchakka o'xshash bo'ladi. Ularning tanasini kaft tomoni biroz bukilgan, orqa tomoni esa ko'tarilgan. II-V qo'l kafti suyaklarining asosida kaft usti sohasi suyaklarining ikkinchi qatori suyaklari bilan birlashishi uchun yassi bo'g'im yuzalari bor. II kaft suyagining bo'g'im yuzasi o'yma bilan ikki bo'lakka ajralgan. Birinchi qo'l kafti suyagi (**os metacarpale I**) boshqalaridan keng va qisqa bo'lib, uning asosida trapetsiya suyagi bilan birlashishi uchun

egarsimon yuzasi bor. II qo'l kafti suyagi eng uzun, keyin V qo'l kaft suyagiga tomon ularning uzunligi kamaya boradi.

Qo'l kafti suyaklarining boshchasi sharsimon bo'lib, proksimal falangalar bilan birlashadigan bo'rtib chiqqan bo'g'im yuzasi bor. I qo'l kafti suyagini boshchasi boshqalarga nisbatan kichikroq bo'ladi.



31-rasm. Chap qo'l kafti suyaklarining rentgenogrammasi:

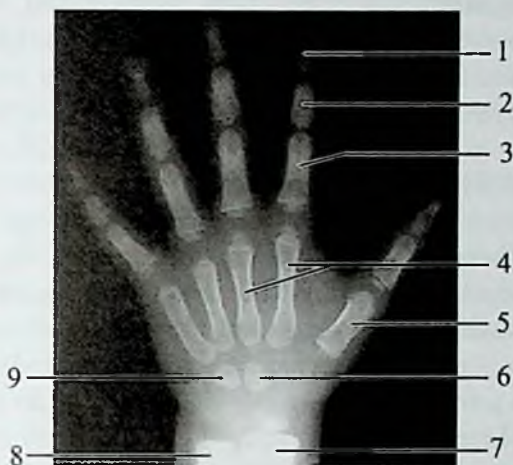- 1,22—palanx distalis;
- 2—palanx media;
- 3—articulatio interphalangea manus;
- 4,21—palanx proximalis;
- 5—articulatio metacarpophalangea;
- 6,19—ossa metacarpalia;
- 7—os trapezoidum;
- 8—os hamatum;
- 9—os pisiforme;
- 10—os triquetrum;
- 11—processus styloideus ulnae;
- 12—os lunatum;
- 13—ulna;
- 14—radius;
- 15—os scaphoideum;
- 16—os capitatum;
- 17—os trapezium;
- 18—articulatio carpometacarpalis pollicis;
- 20—os sesamoidea.

II-V qo'l kafti suyaklari asosida bir-biri bilan birlashishi uchun yon bo'g'im yuzalari bor. Qo'l kafti suyaklarida suyaklanish nuqtasi ancha barvaqt paydo bo'ladi. II - V kaft suyaklari diafizida suyaklanish nuqtasi homila hayotining 9 - 10 haftasida, I kaft suyagida esa 10 - 11 haftasida paydo bo'ladi. Epifizar suyaklanish nuqtasi bola hayotining 3-yilida I kaft suyagining asosida, II-V kaft suyaklarida esa boshchasida paydo bo'ladi. Suyaklarning qarama-qarshi tomonidagi tog'ay epifizlari suyak tanasidan suyaklanish jarayoni tarqalishi hisobiga suyaklanadi.

Yangi tugʻilgan chaqaloqning qoʻl kafti suyaklarining tana qismi suyaklangan boʻlib (32-rasm), uchlari togʻaydan iborat. Kaft suyaklarining epifizlari tanasi bilan 15–20 yoshlarda birikadi.

32-rasm. 3 yoshli bolaning chap qoʻl kafti rentgenogrammasi:

1–distal falanga; 2–oʻrta falanga; 3–proksimal falanga; 4–kaft suyaklari; 5–I kaft suyagi; 6–boshchali suyak; 7–bilak suyagi; 8–tirsak suyagi; 9–ilmoqli suyak.



Barmoq suyaklari (**ossa digitorum**) qisqa nay-simon suyakdan iborat.

¹Kaftda barmoqlardan eng qisqa va eng yoʻgʻoni–bosh barmoq (I–barmoq), koʻrsatkich barmoq (II–barmoq), eng uzun oʻrta barmoq (III–barmoq), nomsiz barmoq (IV–barmoq) va jimjiloq (V–barmoq) tafovut qilinadi. Bosh barmoqdan tashqari II–V barmoqlarda uchta: proksimal falanga (**phalanx proximalis**), oʻrta falanga (**phalanx media**) va distal falanga (**phalanx distalis**), bosh barmoqda esa proksimal va distal falangalar bor. Proksimal falangalar eng uzuni boʻlsa, distal falangalar eng qisqasidir. Har bir falangada falanga asosi (**basis phalangis**), falanga tanasi (**corpus phalangis**) va falanga boshi (**caput phalangis**) farqlanadi. Proksimal va oʻrta falangalarning tanasini orqa tomonga qavargan, kaft tomoni esa biroz bukilgan boʻladi. Proksimal falangalarning asosida kaft suyaklari bilan boʻgʻim hosil qiluvchi boʻgʻim chuqurchasi bor. Oʻrta va distal falangalarning asosida esa gʻaltaksimon boʻgʻim yuzasi bor. Distal falangalarning uchlari yassilashib distal falanga doʻngligini (**tuberositas phalangis distalis**) hosil qiladi.

¹ Richard L. Drake, A. Wayne Vogl, Adam W.M. Mitchell. Gray's Anatomy for students (third edition) 2014,793bet.

Barmoq suyaklari diafizida suyaklanish nuqtasi homila hayotining 2-oyida distal, 3-oyning boshida proksimal, 3-oyning oxirida o'rtal falangalarda paydo bo'ladi. Yangi tug'ilgan chaqaloqning barmoq suyaklarining tana qismi suyaklangan bo'lib, uchlari tog'aydan iborat. Epifizar suyaklanish nuqtalari 2-3 yoshda barmoq falangalari asosida yuzaga keladi. Qarama-qarshi tomondagi tog'ay epifizlari suyak tanasidan suyaklanish jarayonining tarqalishi hisobiga suyaklanadi. Epifizlar tanasi bilan 18-20 yoshlarda birikadi.

Rentgenoanatomiyasi. Kaft suyaklari va barmoq falangalari suyaklari qisqa naysimon suyaklar turkumiga kiradi (31-rasm). Ularning diafizida zich modda va suyak iligi bo'shlig'i biroz bilingan. Suyak boshchasi yupqa zich modda qatlami bilan qoplangan. Suyak asosining bo'g'im chuqurchasida zich modda nisbatan qalin bo'ladi.

Tirnoq falangasining distal uchida g'adir-budur chekkali taqasimon kengaymasi – distal falanga do'ngligi bor. Kaft va barmoq falangalarining epifizlarida suyaklanish nuqtasi 2,5 – 3 yoshlarda paydo bo'lib, ular tanasi bilan 15 – 19 yoshlarda qo'shiladi.

Oyoq suyaklari

²Odam oyog'i suyaklarining asosiy vazifalaridan biri kam miqdorda energiya sarflab, tana vaznini ko'tarib turishdir. Tana vertikal holatda turganida og'irlik markazi chanoqda II dumg'aza umurtqasining oldingi qirrasida joylashadi. Oyoq suyaklarining ikkinchi asosiy vazifasi tananing fazodagi harakatidir. Bu holat oyoq suyaklari orasidagi bo'g'imlar harakatlarining o'zaro muvofiqligi va oyoq panjasining yerga tayangan holatida amalga oshiriladi. Oyoq katta va yo'g'on suyaklardan iborat. Oyoq suyaklarida chanoq kamari va oyoqning harakatchan qismi suyaklari tafovut qilinadi. Yangi tug'ilgan chaqaloqning oyog'ida ham kattalarnikiga o'xshab chanoq kamari va oyoqning erkin harakatchan qismlari bo'ladi, ammo har xil yoshlarda ularning tuzilishi o'ziga xos xususiyatga ega bo'ladi. Yangi tug'ilgan chaqaloqning oyog'i nisbatan kalta. Uning oyoq panjasi uzun, son qismi qisqaroq bo'ladi. Yoshga qarab uning qismlari har xil tezlikda

² Richard L. Drake, A. Wayne Vogl, Adam W.M. Mitchell. Gray's Anatomy for students (third edition) 2014, 537 bet.

o'sadi. Balog'at yoshida son qismi yangi tug'ilgan chaqaloqqa nisbatan 4,5 marta o'ssa, boldir 3,7 marta, oyoq panjasi suyaklari esa 3 marta kattalashadi.

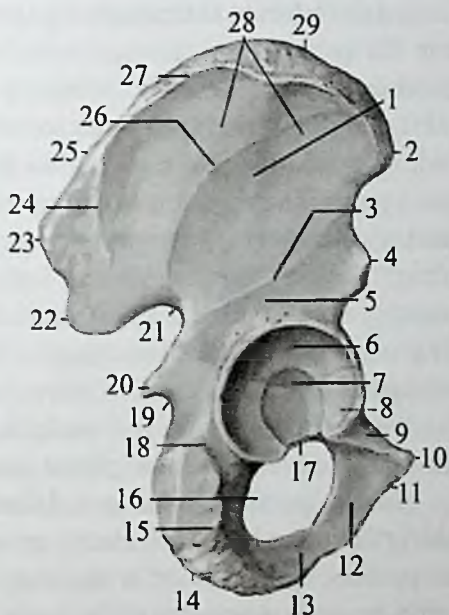
Oyoq kamari suyaklari

Oyoq kamari (**cingulum membri inferioris**) juft chanoq suyagidan tashkil topgan.

Chanoq suyagi (os coxae) juft yassi suyak bo'lib (33-rasm), odam yurganida gavda og'irligini oyoqqa o'tkazadi va chanoq bo'shlig'idagi a'zolarni tashqi muhit ta'siridan himoya qiladi. Chanoq suyagi 3 ta alohida: yonbosh, qov va quymich suyaklaridan iborat. Ular 16 yoshgacha alohida bo'lib, o'zaro tog'ay vositasida birikkan bo'lsa, keyinchalik suyaklanib – bir butun chanoq suyagini hosil qiladi.

33-rasm. O'ng chanoq suyagi. Tashqi yuzasi:

1–facies glutea; 2–spina iliaca anterior superior; 3–linea glutea inferior; 4–spina iliaca anterior inferior; 5–corpus ossis ilii; 6–facies lunata; 7–fossa acetabuli; 8–corpus ossis pubis; 9–ramus superior ossis pubis; 10–tuberculum pubicum; 11–os pubis; 12–ramus inferior ossis pubis; 13–ramus ossis ishii; 14–os ishii; 15–tuber ishiadicum; 16–foramen obturatum; 17–incisura acetabuli; 18–corpus ossis ishii; 19–incisura ischiadica minor; 20–spina ischiadica; 21–incisura ischiadica major; 22–spina iliaca posterior inferior; 23–spina iliaca posterior superior; 24–linea glutea posterior; 25–linea intermedia crista iliaca; 26–linea glutea anterior; 27–labium externum cristae iliaca; 28–ala ossis ilii; 29–crista iliaca.



Uning tashqi yuzasida (3 ta suyakning o'zaro birlashgan joyida) son suyagining boshchasi kirib turadigan quymich kosasi (**acetabulum**) bor. Unda quymich kosasining cheti (**limbus acetabuli**) bilan o'ralgan quymich kosasining chuqurchasi (**fossa acetabuli**) bo'lib, medial tomonida quymich kosasining o'ymasi (**incisura acetabuli**) bor. Chekka qismining son suyagi boshchasi bilan bo'g'im hosil qiluvchi yarimoysimon yuza (**facies lunata**) egalagan, tubi esa g'adir-budur. Yonbosh suyagi (**os ilium**) ikki qism: pastki qalinlashgan, quymich kosasining yuqori qismini hosil qilishda qatnashadigan yonbosh suyagining tanasi (**corpus ossis ilii**) va yuqorigi kengaygan yonbosh suyagining qanotidan (**ala ossis ilii**) iborat.

Yonbosh suyagining qanoti S shaklida, o'rtasi yupqalashgan, uning chekkasi qalinlashib, yonbosh suyagining qirrasini (**crista iliaca**) hosil qiladi. Yonbosh suyagining qirrasida qorin mushaklari birikadigan uchta g'adir-budur chiziq: tashqi lab (**labium externum**), ichki lab (**labium internum**) va oraliq chizig'i (**linia intermedia**) bor. Bu qirra oldingi va orqa tomonlarda o'siqlar hosil qilib tugaydi. Oldinda o'zaro o'yma bilan ajragan yonbosh suyagining oldingi ustki otkir o'sig'i (**spina iliaca anterior superior**) va yonbosh suyagining oldingi pastki o'tkir o'sig'i (**spina iliaca anterior inferior**), orqada esa yonbosh suyagining orqadagi ustki o'tkir o'sig'i (**spina iliaca posterior superior**) va yonbosh suyagining orqadagi pastki o'tkir o'sig'i (**spina iliaca posterior inferior**) hosil bo'ladi. Qanotning tashqi yuzasida dumba mushaklari boshlanadigan uchta chiziq bor. Eng uzun oldingi dumba chizig'i (**linea glutea anterior**) yonbosh suyagining oldingi ustki o'tkir o'sig'idan boshlanib, katta quymich kemtigi tomon ravoq shaklida yo'naladi. Nisbatan qisqa orqa dumba chizig'i (**linea glutea posterior**) oldingi chiziqning orqa qismiga parallel joylashgan. Ulardan qisqa bo'lgan pastki dumba chizig'i (**linea glutea inferior**) yonbosh suyagining oldingi yuqorigi va pastki o'tkir o'siqlari o'rtasidan boshlanib, ravoq shaklida quymich kosachasi ustidan o'tib, katta quymich kemtigitigacha boradi. Yonbosh suyagi qanotining ichki botiq yuzasida yonbosh chuqurchasi (**fossa iliaca**) bor. Uni pastki tomondan ravoqsimon chiziq

(linea arcuata) chegaralab turadi. Bu chiziq quloqsimon yuzaning **(facies auricularis)** oldingi chekkasidan boshlanib, yonbosh-qov tepachasiga o'tib ketadi. Quloqsimon yuza dumg'aza suyagining shu nomli yuzasi bilan bo'g'im hosil qiladi. Uning ustida boylamlar birikadigan yonbosh g'adur-budurliqi (**tuberositas iliaca**) joylashgan.

Qov suyagi (**os pubis**) quymich kosasining pastki oldingi qismini hosil qiluvchi kengaygan qov suyagining tanasi (**corpus ossis pubis**) va ikki: qov suyagining ustki shoxi (**ramus superior ossis pubis**) hamda qov suyagining pastki shoxidan (**ramus inferior ossis pubis**) iborat. Qov suyagining ustki shoxi suyak tanasidan oldinga qarab yo'nalgan, unda yonbosh va qov suyaklarining birikkan chiziqda joylashgan yonbosh-qov tepachasi (**eminentia iliopubica**) bor. Qov suyagining ustki shoxining medial uchiga yaqin joyda qov do'mboqchasi (**tuberculum pubicum**) bor. Qov suyagining ustki shoxining orqa chekkasi bo'ylab qov suyagining qirrasini (**pectin ossis pubis**) joylashgan. Qov suyagining ustki shoxning oldingi qismi bukilib qov suyagining pastki shoxiga o'tadi. Bu sohada qarama-qarshi suyak bilan birlashadigan oval shakldagi simfizial yuzasi (**facies symphysialis**) bor.

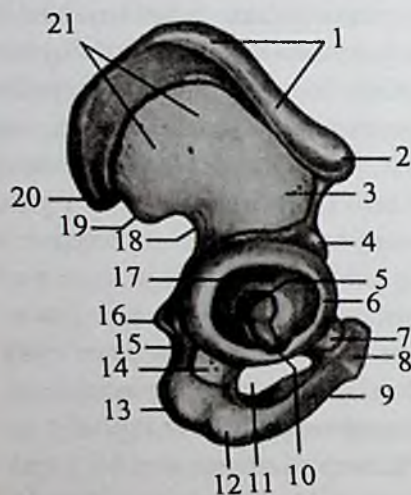
Quymich suyagi (**os ischii**) quymich kosasining pastki orqa qismini hosil qilishda qatnashadigan kengaygan qismi quymich suyagining tanasi (**corpus ossis ischii**) va quymich suyagining shoxidan (**ramus ossis ischii**) iborat. Tanasi shoxiga burchak hosil qilib o'tgan yerda, quymich do'ngligi (**tuber ischiadicum**) bor. Undan yuqoriroqda suyak tanasining orqa chekkasidan chiqqan quymich suyagining o'tkir o'sig'i (**spina ischiadica**) katta quymich kemtigini (**incisura ischiadica major**) kichik quymich kemtigidan (**incisura ischiadica minor**) ajratib turadi. Quymich suyagining shoxi qov suyagining pastki shoxi bilan birikib yopqich teshikni (**foramen obturatum**) hosil qiladi.

Rentgenoanatomiyasi. Odatda, chanoq va chanoq son bo'g'imi sohasi to'g'ri proyeksiyada o'rganiladi. Old to'g'ri proyeksiyada yonbosh suyagining tanasi, qanoti, qirrasini va dumg'aza suyagi bilan birikkan quloqsimon yuzasi tafovut qilinadi. Shuningdek, pastki bel umurtqalari, dumg'aza va dum suyaklari va simfiz aniqlanadi.

Yonbosh suyagining tanasi quymich kosasining yuqori qismini, qanoti esa dumg'aza suyagi bilan birikib dumg'aza-yonbosh bo'g'imini hosil qiladi.

Yonbosh suyagi qanoti bir xil tarkibli g'ovak moddasi bo'lgan keng qatlamli suyak soyasini beradi. Yonbosh suyagi qirrasida oldingi o'tkir o'siq bilan tugaydigan bukilgan gadir-budur chiziq shaklida bo'ladi. Qov suyagining burchak ostida joylashgan ustki va pastki shoxlari aniq chegarali hoshiya shaklida kuzatiladi.

Quymich suyagining tanasi va shoxlari shuningdek aniq ko'rinadi. Quymich do'ngligi notekis chegarali soya beradi. Bu ikkala suyak oval yoki uchburchak shakldagi yopqich teshikni chegaralab turadi. Qov suyaklari o'rtasida kengligi chekkalarida 5 – 6 mm, o'rtasida 4 mm bo'lgan, simfiz yorig'i aniqlanadi. Chanoq suyagi uchta asosiy va bir nechta qo'shimcha suyaklanish nuqtalaridan suyaklanadi. Birinchi asosiy suyaklanish nuqtasi homila hayotining 4-oyida quymich, 5-oyda qov suyagi tanasida ikkinchi va 6-oyda yonbosh suyagi tanasida uchinchi suyaklanish nuqtasi paydo bo'ladi.



34-rasm. Chaqaloqning o'ng chanoq suyagi. Tashqi tomondan ko'rinishi:

1—crista iliaca; 2—spina iliaca anterior superior; 3—corpus ossis ilii; 4—spina iliaca anterior inferior; 5—fossa acetabuli; 6—lumbus acetabuli; 7—corpus ossis pubis; 8—ramus superior ossis pubis; 9—ramus inferior ossis pubis; 10—incisura acetabuli; 11—foramen obturatum; 12—ramus ossis ischii; 13—tuber ischiadicum; 14—corpus ossis ischii; 15—incisura ischiadica minor; 16—spina ischiadica; 17—facies lunata; 18—incisura ischiadica major; 19—spina iliaca posterior inferior; 20—spina iliaca posterior superior; 21—ala

ossis ilii.

Bola tugilish davrida suyak tanalari sirka kosachasi sohasida o'zaro Y shaklidagi tog'ay qatlam bilan ajragan holda bo'ladi.

Yangi tug'ilgan chaqaloqning (34-rasm) yonbosh suyagi tog'ay va suyakdan iborat bo'lib, uning qanotini relyefi yaxshi bilinmaydi. Suyak tanasi noto'g'ri shaklda bo'lib, quymich kosasining yuqori qismini hosil qiladi.

Quymich suyagining tanasi va shoxi suyaklangan. Tanasi quymich kosachasining pastki orqa qismini hosil qiladi.

Qov suyagining tanasi va ustki shoxi suyaklangan bo'lib, pastki shoxiga suyaklanish jarayoni tarqalayotgan bo'ladi. Qov suyagi tanasi quymich kosachasining pastki oldingi qismini hosil qiladi.

Quymich kosasi tashqi tomondan tog'ay bilan qoplangan. Uning qirrasiga tog'ay bo'g'im labi birikkan; kosacha tubida suyaklarning birikkan joyida Y shaklidagi tog'ay bo'lib, uning qalinligi turlichadir.

Balog'at davrida yonbosh, qov va quymich suyaklari tanalari quymich kosachasi sohasida o'zaro birikib yagona suyakni hosil qiladi. Qo'shimcha suyaklanish nuqtalari chanoq suyagi bilan 22–25 yoshlarda qo'shiladi.

Oyoqning harakatchan qismi suyaklari

Oyoqning harakatchan qismi (**pars libera membri inferioris**) son suyagi, tizza qopqog'i, boldir suyaklari va oyoq panjasining skeletidan tashkil topgan.

Oyoq suyaklari tana skeletiga dumg'aza-yonbosh bo'g'imi vositasida birikadi va shu sohadagi dumg'aza-yonbosh bo'g'imi boylamlari bilan mustahkamlangan.

Oyoq son, boldir va oyoq panjasi sohalariga ajratilib, ular bo'g'imlar vositasida birikadi.

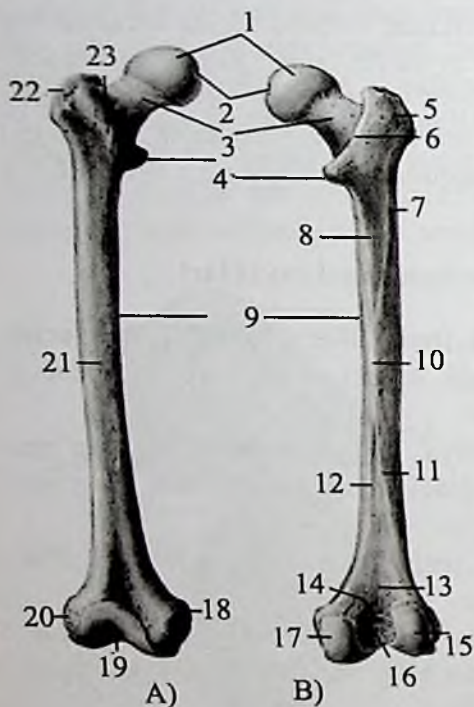
Son sohasi old tomondan chov boylami va tizza bo'g'imi, orqa tomondan dumba burmasi va tizza bo'g'imi oralg'ida joylashgan bo'lib, unda toq son suyagi bo'ladi.

Son suyagi (femur) odam organizmidagi eng uzun va katta naysimon suyak (35-rasm).

Uning tanasi, yuqori va pastki uchlari tafovut qilinadi. Son suyagining yuqori uchida chanoq suyagidagi quymich kosasi bilan bo'g'im hosil qiladigan sharsimon son suyagining boshchasi (**caput**

femoris) bor. Boshchani bo'g'im yuzasi yuqoriga va medial tomonga qaragan bo'ladi. Uning o'rtasida son suyagi boshchasining chuqurchasi (**fovea capitis femoris**) bo'lib, unga son suyagining boshchasidagi boylam birikadi.

Son suyagining bo'yinchasi (**collum femoris**) suyak tanasiga 130° o'tmas burchak hosil qilib qo'shilgan. Shu sohada mushaklar birikadigan ikkita ko'st bor. Katta ko'st (**trochanter major**) yuqori va lateral joylashgan bo'lib, uning medial yuzasida mushaklar birikadigan ko'st chuqurchasi (**fossa trochanterica**) bor.



35-rasm. O'ng son suyagi. A – old tomondan ko'rinishi. B – orqa tomondan ko'rinishi: 1–caput femoris; 2–fovea capitis femoris; 3–collum femoris; 4–trochanter minor; 5,22–trochanter major; 6–crista intertrochanterica; 7–tuberositas glutea; 8–linea pectenea; 9–corpus femoris; 10–linea aspera; 11–labium laterale lineae asperae; 12–labium mediale lineae asperae; 13–facies poplitea; 14–linea intercondylaris; 15–condylus lateralis; 16–fossa intercondylaris; 17–condylus medialis; 18–epicondylus medialis; 19–facies patellaris; 20–epicondylus lateralis; 21–facies anterior; 23–linea intertrochanterica.

Kichik ko'st (**trochanter minor**) suyak bo'yinchasining pastki chekkasida orqaroqda va medialroq joylashgan. Ko'stlar old tomondan o'zaro ko'stlararo chiziq (**linea intertrochanterica**), orqa tomondan esa ko'stlararo qirra (**crista intertrochanterica**) vositasida birikib turadi.

Son suyagining tanasi (**corpus femoris**) oldinga qarab biroz bukilgan silindrsimon shaklda bo'ladi. Oldingi yuzasi silliq, orqasida g'adir-budur chiziq (**linea aspera**) bor bo'lib, u medial va lateral lablarga (**labium mediale et laterale**) ajragan. Lablar suyak tanasining o'rta qismida bir-biriga yaqin tursa, yuqoriga va pastga yo'nalib bir-biridan ajraladi. Yuqoriga qarab lablar katta va kichik ko'stlar tomonga yo'naladi. Lateral lab kengayib katta dumba mushagi birikadigan dumba g'adir-budurligini (**tuberositas glutea**) hosil qiladi. Medial lab taroqsimon chiziqqa (**linea pectinea**) o'tib ketadi. Pastga tomon ikkala lab bir-biridan uzoqlashib, uchburchak shaklidagi taqim yuzasini (**facies poplitea**) chegaralaydi.

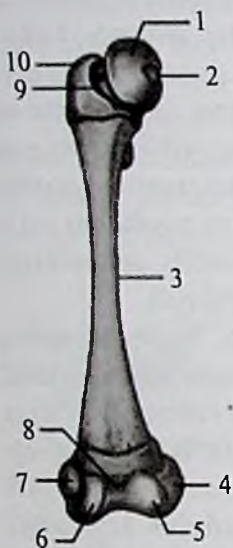
Son suyagining pastki (distal) uchi kengayib, ikkita yumaloq do'nglikni hosil qiladi. Medial do'nglik (**condylus medialis**) lateral do'nglikdan (**condylus lateralis**) kattaroq. Ular orqa tomonda o'zaro do'nglar orasidagi chuqurcha (**fossa intercondylaris**) bilan ajrab turadi. Do'ngliklarning yon tomonida medial va lateral do'ng usti do'mboqchalari (**epicondylus medialis et epicondylus lateralis**) ko'rinib turadi. Do'ngliklarning oldingi yuzalari o'rtasida tizza qopqog'i yuzasi (**facies patellaris**) bor. Do'ng usti do'mboqchalar sohasida do'ng usti chiziqlari (**linea supracondylaris medialis et linea supracondylaris lateralis**) bo'ladi.

Lateral do'ng usti do'mboqcha sohasida taqim egati (**sulcus popliteus**) joylashgan.

Yangi tug'ilgan chaqaloqning son suyagi nisbatan kalta bo'lib, uchlari katta va tog'aydan iborat (36-rasm). Diafizi to'g'ri, suyaklanib bo'lgan. Suyak iligi bo'shlig'i tor. Suyak tanasining dumba g'adir-budurligi va g'adir-budur chizig'i o'rnida ingichka tog'ay hoshiya joylashgan. Son suyagining bo'ynchasi silindr shaklida bo'lib, qisqa, tana bilan birikish burchagi 150° bo'ladi. Suyak boshchasi aylana shaklida bo'lib, tog'aydan iborat. Katta va kichik ko'stlar tog'ay bo'lib, bir-biriga yaqin joylashgani uchun ko'stlararo qirra kalta bo'ladi.

Suyakning pastki uchi ham tog'aydan iborat. Do'ngliklar o'zaro teng bo'lib, do'nglar orasidagi chuqurcha keng va yuza. Bola 4 – 6 oyligida suyak boshchasida suyaklanish nuqtasi paydo bo'ladi.

Bola hayotining birinchi yilida suyak qismlari bir xil o'smaydi va u kattalarnikiga o'xshash shaklga ega bo'ladi.



36-rasm. Chaqaloqning o'ng son suyagi.
Old tomondan ko'rinishi: 1—caput femoris; 2—fovea capitis femoris; 3—corpus femoris; 4—epicondylus medialis; 5—condylus medialis; 6—condylus lateralis; 7—epicondylus lateralis; 8—facies patellaris; 9—collum femoris; 10—trochanter major.

Erta bolalik davrida suyak tanasi va bo'yini tez o'sib, uning hajmi ikki barobar ortadi. Tana egriligi yaxshi bilinib, bo'yinchasi silindrsimon shaklni oladi. Ilik bo'shlig'i tananing o'rta qismini egallaydi. Pastki uchidagi suyaklanish nuqtasi kattalashib, ikkala do'nglikka yoyiladi.

Bolalikning birinchi davrida suyakning hamma qismlari bir tekis o'sadi va katta ko'stda suyaklanish nuqtasi paydo bo'ladi.

Bolalikning ikkinchi davrida ilik bo'shlig'i hosil bo'lib, kichik ko'stda suyaklanish nuqtasi paydo bo'ladi. Bola 16 yoshga yetganida epifiz va apofizlarining suyaklanishi tugallanadi. 18 – 20 yoshda yuqori uchi, 20 – 24 yoshda esa pastki uchi tanasi bilan birikadi.

Rentgenoanatomiyasi. Son suyagi boshchasi sharning $\frac{3}{4}$ qismini tashkil qilgan yumaloq shaklda bo'ladi. Uning chekkalari silliq va aniq, goho uning uchida chekkalari tekis bo'lmagan botiqlik shaklidagi chuqurcha aniqlanadi. Son suyagi boshchasining soyasi uning bo'yni soyasiga o'tib ketadi. Boshchasida va bo'yinida g'ovak modda tarkibi yaxshi ko'rinadi. Bu yerda siqilgan, cho'zilgan va neytral suyak to'sinlari uchraydi.

Suyak diafizi tarkibida zich modda ancha keng va quyuq soya beradi. U diafizning o'rtasida eng katta qalinlikka ega bo'ladi. Son suyagining pastki uchi kengaygan bo'lib, uning do'nglari orasidagi chuqurcha yaxshi ko'rinadi. G'ovak modda yirik katakchali tarkibga ega bo'lib, bo'ylama suyak to'sinlarining miqdori ko'proq.

Son suyagi bitta asosiy va 4 ta qo'shimcha suyaklanish nuqtalaridan rivojlanadi. Uning asosiy suyaklanish nuqtasi suyak diafizida homila hayotining 2 oyi oxirida paydo bo'lsa, bola tug'ilishidan oldin distal epifizida birinchi qo'shimcha suyak nuqtasi hosil bo'ladi. Bu suyak nuqtaning borligi homilaning yetilganligi belgisi hisoblanadi. Asta-sekin bu suyaklanish nuqtasi pastki epifizni egallaydi. Son suyagining pastki epifizni duafizi bilan ayollarda 20 – 22 yoshda, erkaklarda 22 – 24 yoshda qo'shiladi. Son suyagining proksimal uchida boshchasi, katta va kichik ko'stlari uchun 3 ta qo'shimcha suyaklanish nuqtalari paydo bo'ladi. Suyak boshchasining suyaklanish nuqtasi bola 4 – 6 oylik bo'lganida paydo bo'ladi. Katta ko'stdagi suyaklanish nuqtasi qizlarda 3 yoshda, o'g'il bolalarda 4 yoshda paydo bo'lsa, kichik ko'stda 8 yoshda paydo bo'ladi. Ko'stlar suyak tanasi bilan 16 – 18 yoshda suyaklanib qo'shilsa, suyak boshchasi 17 – 19 yoshda qo'shiladi.

Tizza qopqog'i (**patella**) sonning to'rt boshli mushagi payi orasida joylashgan eng katta sesamasimon suyak. Tizza qopqog'ining asosi (**basis patellae**) yuqoriga, cho'qqisi (**apex patellae**) pastga qaragan. Uning bo'g'im yuzasi (**facies articularis**) son suyagi bilan bo'g'im hosil qiladi. Oldingi yuzasi (**facies anterior**) teri ostida seziladi.

Boldir suyaklari

Boldir sohasi tizza va boldir-oyoq panja bo'g'imlari oralig'ida joylashgan soha bo'lib, ikkita uzun naysimon suyak: medial tomonda joylashgan katta boldir va lateral tomonda joylashgan kichik boldir suyaklaridan tashkil topgan. Bu sohada katta boldir suyagi og'irlikni ko'taruvchi asosiy suyakdir.

Katta boldir suyagining (**tibia**) tanasi va ikki uchi tafovut qilinadi (37-rasm). Uning yuqori (proksimal) uchi kengaygan bo'lib, medial va lateral do'ngliklari (**condylus medialis et lateralis**) bor. Bu do'ngliklarning ustki tomonida son suyagining pastki uchi bilan bo'g'im hosil qiluvchi botiqroq yuqorigi bo'g'im yuzasi (**facies articularis superior**) joylashgan.

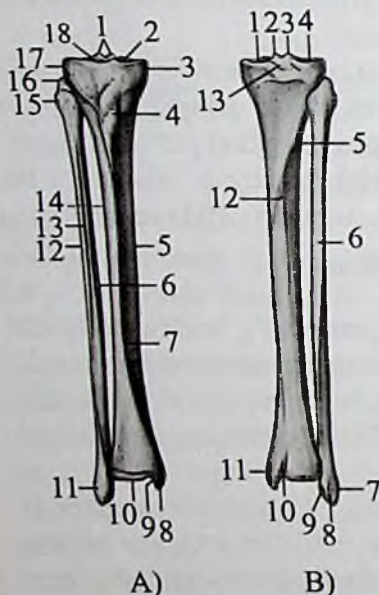
Katta boldir suyagining do'ngliklarining bo'g'im yuzasi o'zaro do'nglararo tepalik (**eminentia intercondylaris**) bilan ajralgan. U

do'nglar orasidagi medial va lateral do'mboqchalarga (**tuberculum intercondylaræ mediale et laterale**) bo'linadi.

Do'nglararo tepalikning oldingi yuzasida do'nglar orasidagi oldingi maydon (**area intercondylaris anterior**), orqa yuzasida esa do'nglar orasidagi orqa maydon (**area intercondylaris posterior**) bor.

Lateral do'nglikning tashqi tomonida biroz orqaroqda kichik boldir suyagi birlashadigan kichik boldir bo'g'im yuzasi (**facies articularis fibularis**) joylashgan.

Katta boldir suyagining tanasi (**corpus tibiae**) uch qirrali bo'ladi. Oldingi qirra (**margo anterior**) o'tkir bo'lib, teri ostida bilinib turadi. U yuqori tomonda kengayib, sonning to'rt boshli mushagi birikadigan katta boldir suyagining g'adir-budurini (**tuberositas tibiae**) hosil qiladi.



37-rasm. Boldir suyaklari. A — old tomondan ko'rinishi: 1—eminentia intercondylaris; 2,18—facies articularis superior; 3—condylus medialis; 4—tuberositas tibiae; 5—corpus tibiae; 6—corpus fibulae; 7—margo anterior; 8—malleolus medialis; 9—facies articularis malleoli medialis; 10—facies articularis inferior; 11—malleolus lateralis; 12—margo lateralis; 13—margo anterior; 14—margo lateralis; 15—caput fibulae; 16—apex capitis fibulae; 17—condylus lateralis; 18—area intercondylaris anterior.

B — orqa tomondan ko'rinishi: 1,4—facies articularis superior; 2,3—tuberculum intercondylaræ mediale et laterale; 5—linea m. solei; 6—corpus fibulae; 7—malleolus lateralis; 8—sulcus malleolaris; 9—facies articularis malleoli lateralis; 10—sulcus

malleolaris; 11—malleolus medialis; 12—foramen nutricium; 13—area intercondylaris posterior.

Medial qirra (**margo medialis**) biroz to'mtoq. Lateral qirra kichik boldir suyagiga qaragani uchun suyaklararo chegara qirra (**margo**

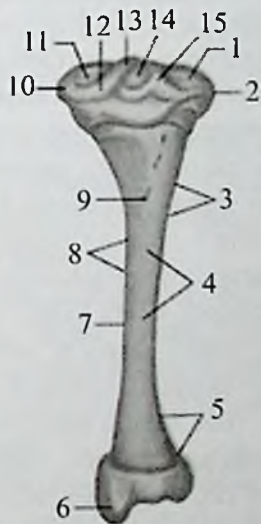
interossea) deyiladi. Katta boldir suyagining uchta yuzasi tafovut qilinadi. Ichki yuzasi (**facies medialis**) silliq, bevosita teri ostida joylashgan. Lateral yuza (**facies lateralis**) va orqa yuzasi (**facies posterior**) mushaklar bilan qoplangan.

Orqa yuzasida tashqi do'nglikning orqa chekkasidan pastga va ichkariga qiya yo'nalgan kambalasimon mushak chizig'i (**linea m. solei**) o'tib, undan shu nomli mushak boshlanadi. Bu chiziqdan pastroqda oziqlantiruvchi teshik (**foramen nutricium**) bor.

Katta boldir suyagining pastki (distal) uchi kengaygan va to'rt burchak shaklda bo'ladi. Katta boldir suyagi pastki uchining lateral tomonida kichik boldir suyagi bilan birlashishi uchun kichik boldir kemtigi (**incisura fibularis**), medial tomonida medial to'piq (**malleolus medialis**) bo'lib, uning orqasida orqa katta boldir mushagi payi o'tadigan to'piq egati (**sulcus malleolaris**) mavjud. Medial to'piqning tashqi tomonida medial topiqning bo'g'im yuzasi (**facies articularis malleoli medialis**) joylashgan, u burchak hosil qilib pastki bo'g'im yuzasiga (**facies articularis inferior**) o'tadi.

38-rasm. Chaqaloqning o'ng katta boldir suyagi. Orqa tomondan ko'rinishi:

1,11—facies articulates superior; 2—condylus lateralis; 3—margo interossea; 4—facies posterior; 5—facies lateralis; 6—malleolus medialis; 7—corpus tibiae; 8—margo medialis; 9—foramen nutricium; 10—condylus medialis; 12—tuberculum intercondylare medialis; 13—eminentia intercondylaris; 14—area intercondylaris posterior; 15—tuberculum intercondylare laterale.



Bu yuzalar oshiq suyak bilan bo'g'im hosil qilishda ishtirok etadi.

Yangi tug'ilgan chaqaloqning katta boldir suyagi nisbatan qisqa, yuqori uchi yo'g'on va orqaga egilgan. Suyak tanasi uchburchak shaklda, suyaklanib bo'lgan (38-rasm). Uning oldingi qirrasini aniq bilinadi. O'rta qismida ilik kanali qisman hosil bo'ladi. Pastki uchi tog'aydan iborat.

Emizikli davrda katta boldir suyagi yuqori uchi hisobiga o'sadi. Yuqori epifizidagi suyaklanish nuqtasi o'sib ikkala do'nglikka tarqaladi. Suyakning distal uchida suyaklanish nuqtasi paydo bo'ladi.

Erta bolalik davrida suyakning o'sishi tezlashib, uning hajmi 2 marta kattalashadi.

Bolalikning I davrida suyak o'sishda davom etib, yuqori uchi kattalashadi va shakli kattalarnikiga o'xshab qoladi. Tana relyefi aniq bilinadi.

Bolalikning II davrida suyak uchlari ko'ndalangiga o'sadi va katta boldir suyagining g'adir-budurligida ikkilamchi suyaklanish nuqtasi paydo bo'ladi. Suyak tanasi va ilik bo'shlig'ining o'sishi tugallanadi. Distal uchidagi suyaklanish nuqtasi medial to'piqni egallab, tanasidan yupqa tog'ay qatlam bilan ajralib turadi.

Balog'at davrida suyak o'sishi to'xtaydi. Distal epifizi tanasi bilan 16–19 yoshlarda biriksa, proksimal epifizi 19–24 yoshlarida birikadi.

Rentgenoanatomiyasi. Old to'g'ri rentgenogrammada boldir suyaklari bir-biriga parallel joylashgan, ularning o'rtasida suyaklararo pardaga to'g'ri keladigan bo'shliq bor. Katta boldir suyagi to'g'ri chiziqli o'qqa ega. Uning lateral va medial do'nglari va do'nglararo tepaligi yaxshi ko'rinadi. Lateral do'ng ostida kichik boldir suyagi boshchasi va vertikal joylashgan bo'g'im yorig'i bor. Katta boldir suyagining proksimal uchi yupqa zich modda qatlami bilan qoplangan. Uning yuqori epifizi va metafizidagi g'ovak moddada suyak to'sinlari, asosan, vertikal yo'nalishda bo'ladi. Diafizning bor bo'yicha epifizlarga tomon kengaygan suyak iligi bo'shlig'ining yorig'i aniq ko'rinadi. Uning ichki tomondan bo'g'im uchlariga qarab yupqalashuvchi bir xil qalinlikdagi zich modda qatlami o'ragan. Katta boldir suyagi pastki epifizi govak moddasida suyak to'sinlari, asosan, vertikal yo'nalgan bo'lib, faqat uning bo'g'im chekkasida gorizontal yo'nalgan dastalar uchraydi.

Yon tomon rentgenogrammada katta boldir suyagi biroz oldinga bukilgan bo'ladi. Uning zich moddasi oldingi qirradi hisobiga qalin bo'lib, tashqi ko'rinishi to'lqinsimon, yuqori tomonga katta boldir g'adir-budurligiga o'tib ketadi. Orqa yuzasida zich qavat silliq.

Katta boldir suyagi bitta asosiy va ikkita qo'shimcha suyak nuqtalaridan suyaklanadi. Uning asosiy suyak nuqtasi homila

hayotining 2-oyida paydo bo'ladi. Qo'shimcha suyak nuqtalari yuqori epifizida bola tug'ilganidan keyin paydo bo'lsa, pastki epifizida birinchi yilning oxiri, ikkinchi yilning boshida paydo bo'ladi.

Kichik boldir suyagi (**fibula**) katta boldir suyagiga nisbatan ingichka bo'lib (39-rasm) ikki uchi yo'g'onlashgan. Uning yuqorigi uchida kichik boldir suyagining boshchasi (**caput fibulae**) bo'lib, unda kichik boldir suyagi boshchasining uchi (**apex capitis fibulae**), medial tomonida esa katta boldir suyagiga birikadigan kichik boldir suyagi boshchasining bo'g'im yuzasi (**facies articularis capitis fibulae**) joylashgan.

Pastga tomon boshcha torayib kichik boldir suyagi bo'yinchasini (**collum fibulae**) hosil qilib suyak tanasiga o'tadi. Kichik boldir suyagining tanasi (**corpus fibulae**) uch qirrali, o'zining bo'ylama o'qi atrofida biroz buralgan.

Tanada oldingi qirra (**margo anterior**), orqa qirra (**margo posterior**) va katta boldir suyagiga qaragan suyaklararo qirra (**margo interossea**) tafovut qilinadi. Ular lateral yuza (**facies lateralis**), orqa yuza (**facies posterior**) va medial yuza (**facies medialis**) ni bir-biridan ajratib turadi. Suyakning pastki uchi kengayib, katta boldir suyagini medial to'pigi'dan uzunroq bo'lgan lateral to'pigni (**malleolus lateralis**) hosil qiladi.

Lateral to'pigning ichki tomonida oshiq suyak bilan birlashadigan silliq lateral to'pigning bo'g'im yuzasi (**facies articularis malleoli lateralis**), uning orqasida esa kichik boldir mushaklari payi o'tadigan lateral to'pigning chuqurchasi (**fossa malleoli lateralis**) bor.

Yangi tug'ilgan chaqaloqning kichik boldir suyagining tanasi suyaklangan, uchlari esa tog'aydan iborat bo'lib, pastki uchi yo'g'onroq, tanasi yassi, oldingi va orqa qirralari tekis bo'lib, medial qirrasini biroz bilinadi. Emizikli davrda suyak bir tekis o'sadi. 2 yoshda pastki uchida suyaklanish nuqtasi paydo bo'ladi.

Bolalikning birinchi davrida kichik boldir suyagi tanasi o'z shakliga ega bo'lib, ilik bo'shlig'i suyak tanasini egallaydi. Bu davrda uning yuqori uchida suyaklanish nuqtasi paydo bo'ladi, pastki uchidagi suyaklanish nuqtasi kattalashib lateral to'piq o'z shaklini

oladi. Bolalikning ikkinchi davrida suyak tuzilishi tugallanib, yuqori va pastki epifizlari tanasidan yupqa tog'ay qatlam bilan ajrab turadi



39-rasm. Chaqaloqning o'ng kichik boldir suyagi. Orqa tomondan ko'rinishi: 1—apex capitis fibulae; 2—caput fibulae; 3—corpus fibulae; 4—malleolus lateralis; 5—margo medialis; 6—collum fibulae; 7—facies articularis capitis fibulae.

Balog'at davrida suyakning bo'yiga o'sishi to'xtaydi va pastki uchi 20–22 yoshlarda, yuqori uchi esa 24 yoshda tanasi bilan birikadi.

Rentgenoanatomiyasi. Old to'g'ri rentgenogrammada kichik boldir suyagi biroz S simon yoki ravoqsimon bukilgan.

Yon tomon rentgenogrammada kichik boldir suyagi katta boldir suyagi orqasida joylashadi. Kichik boldir suyagining zich qavati va suyak iligi kanali juda o'zgaruvchan. Kichik boldir suyagi bitta asosiy va ikkita qo'shimcha suyak nuqtalaridan suyaklanadi. Uning asosiy suyak nuqtasi homila hayotining 2-oyida suyak tanasida paydo bo'ladi. Qo'shimcha suyak nuqtasi pastki epifizida 2 yoshda paydo bo'lsa, yuqori epifizida 3–5 yoshlarda paydo bo'ladi.

Bolalikning birinchi davrida kichik boldir suyagi tanasi o'z shakliga ega bo'lib, ilik bo'shlig'i suyak tanasini egallaydi. Bu davrda uning yuqori uchida suyaklanish nuqtasi paydo bo'ladi, pastki uchidagi suyaklanish nuqtasi kattalashib, lateral to'piq o'z shaklini oladi. Bolalikning ikkinchi davrida suyak tuzilishi tugallanib, yuqori va pastki epifizlari tanasidan yupqa tog'ay qatlam bilan ajrab turadi. Balog'at davrida suyakning bo'yiga o'sishi to'xtaydi.

Oyoq panjasining suyaklari

Oyoq panjasining suyaklari (**ossa pedis**) xuddi qo'l kaftiga o'xshab (40-rasm) kaft usti soha suyaklari, oyoq kafti suyaklari va oyoq panjasi barmoq suyaklaridan iborat.

Kaft usti soha suyaklari (**ossa tarsi**) ikki qator joylashgan 7 ta g'ovak suyakdan iborat. Orqa (proksimal) qatorda 2 ta katta: oshiq va tovon suyaklari, oldingi (distal) qatorda qayiqsimon, lateral, oraliqdagi, medial ponasimon va kubsimon suyaklar bor.

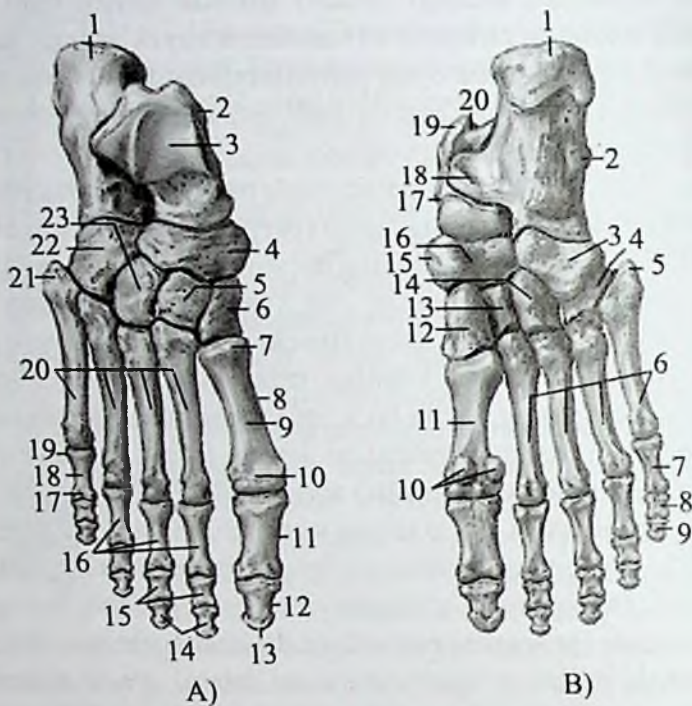
Bu suyaklar oralig'ida oyoq panjasining medial tomonga yo'nalishi, ichkariga aylanishi hamda kaft usti sohasining ichkariga va tashqariga harakatlari amalga oshadi.

Oshiq suyagi (**talus**) yirik bo'lib, unda oshiq suyagining boshchasi (**caput tali**), oshiq suyagining tanasi (**corpus tali**) va ularni birlashtirib turuvchi toraygan oshiq suyagining bo'yinchasi (**collum tali**) tafovut qilinadi. Oshiq suyakning tanasi eng katta qismidir. Uning yuqori qismida oshiq suyagining g'altagi (**trochlea tali**) bo'lib, uning uchta bo'g'im yuzasi ko'rinadi. Ulardan ustki yuza (**facies superior**) katta boldir suyagining pastki bo'g'im yuzasi bilan, qolgan ikkitasi yon tomonda joylashgan medial va lateral to'piq yuzalari (**facies malleolaris medialis et lateralis**) shu nomdagi to'piq yuzasi bilan bo'g'im hosil qiladi. Lateral to'piq yuzasi medialiga nisbatan katta bo'lib, oshiq suyagining lateral o'sig'igacha (**processus lateralis tali**) yetib boradi. Oshiq suyagi g'altagining orqasidagi oshiq suyagining orqa o'simtasini (**processus posterior tali**) bosh barmoqni bukuvchi uzun mushak payining egati medial va lateral g'adir-budurlikka (**tuberculum mediale et laterale**) bo'ladi.

Oshiq suyagining pastki yuzasida tovon suyagi bilan birlashadigan uchta: tovon suyagining oldingi, o'rta va orqa bo'g'im yuzalari (**facies articularis calcanea anterior, media et posterior**) bo'lib, o'rta va orqa bo'g'im yuzalari o'rtasidan oshiq suyagining egati (**sulcus tali**) o'tadi. Oshiq suyagining boshchasi oldinga va medial tomonga yo'nalgan, unda qayiqsimon suyak bilan birlashadigan qayiqsimon bo'g'im yuzasi (**facies articularis navicularis**) bor.

Tovon suyagi (**calcaneus**) oyoq panjasidagi eng katta suyak. U oshiq suyagining ostida joylashgan bo'lib, tanasi orqa tomonda tovon suyagining bo'rtig'ini (**tuber calcanei**) hosil qiladi. Bo'rtiqning pastki qismlari medial va lateral tomonlarga qarab tovon suyagi bo'rtig'ining medial o'simtasi (**processus medialis**

tuberis calcanei) va tovon suyagi boʻrtigʻining lateral oʻsimtasiga (**processus lateralis tuberis calcanei**) oʻtib ketadi.



40-rasm. Oʻng oyoq panjasining suyaklari. A – ustki yuzasi:
 1–calcaneus; 2–talus; 3–trochlea tali; 4–os naviculare; 5–os cuneiforme intermedium; 6–os cuneiforme mediale; 7–basis ossis metatarsi I; 8–os metatarsi I; 9–corpus ossis metatarsi I; 10–caput ossis metatarsi; 11,16 – phalanx proximalis; 12,14–phalanx distalis; 13–tuberositas palangis distalis; 15–phalanx media; 17–caput palangis; 18–corpus palangis; 19–basis palangis; 20–ossa metatarsi; 21–tuberositas ossis metatarsi V; 22–os cuboidea; 23–os cuneiforme laterale.

B – kaft yuzasi: 1–tuber calcanei; 2–calcaneus; 3–os cuboideum; 4–sulcus tendinis musculi fibularis longi; 5–tuberositas ossis metatarsi V; 6–ossa metatarsi; 7–phalanx proximalis; 8–phalanx media; 9–phalanx distalis; 10–ossa sesamoidea; 11–os metatarsi I; 12–os cuneiforme mediale; 13–os cuneiforme intermedium; 14–os cuneiforme laterale; 15–os naviculare; 16–tuberositas ossis naviculare; 17–talus; 18–sustentaculum tali; 19–processus posterior tali; 20–sulcus tendinis musculi flexoris hallucis longi.

Uning ustki yuzasida oshiq suyagi bo'g'im yuzalariga mos 3 ta: oldingi, o'rta va orqa oshiq bo'g'im yuzalari (**facies articularis talaris anterior, media et posterior**) bor. O'rta va orqa oshiq bo'g'im yuzalari o'rtasida tovon suyagining egati (**sulcus calcanei**), oshiq suyagi egati bilan tovon suyagidagi kaft usti chuqurini (**sinus tarsi**) hosil qiladi.

Suyakning medial yuzasida oshiq suyagining tayanchi (**sustentaculum tali**) bo'lib, uning pastki yuzasidan bosh barmoqni bukvuchi uzun mushak payining egati (**sulcus tendinis musculi flexoris hallucis longi**) o'tadi. Lateral yuzasining oldingi qismida uncha katta bo'lmagan kichik boldir suyagi g'altagi (**trochlea fibularis**) bo'lib, uning orqasida uzun kichik boldir mushagi payining egati (**sulcus tendinis musculi fibularis longi**) o'tadi. Suyakning old uchida kubsimon suyak bilan birlashadigan kubsimon bo'g'im yuzasi (**facies articularis cuboidea**) bor.

Qayiqsimon suyak (**os naviculare**) medial tomonda oshiq suyak bilan uchta ponasimon suyaklar o'rtasida joylashgan. Uning proksimal botiq yuzasi oshiq suyak boshchasi bilan birlashadi. Distal yuzasi uch qismga bo'lingan bo'lib, ponasimon suyaklar bilan birikadi. Suyakning medial chekkasida orqa katta boldir mushagi birikadigan qayiqsimon suyak g'adir-budurligi (**tuberositas ossis navicularis**) bor.

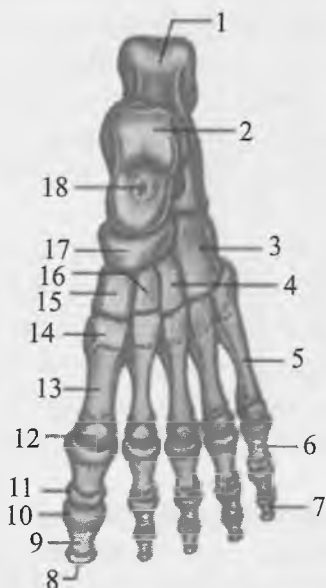
Ponasimon suyaklar (**ossa cuneiformia**) oyoq kaftining medial chekkasida qayiqsimon suyak bilan I – III kaft suyaklari o'rtasida joylashgan. Ularning eng kattasi medial ponasimon suyak (**os cuneiforme mediale**) I kaft suyagi asosi bilan, oraliqdagi ponasimon suyak (**os cuneiforme intermedium**) II kaft suyagi bilan, lateral ponasimon suyak (**os cuneiforme laterale**) III kaft suyagi bilan bo'g'im hosil qiladi.

Kubsimon suyak (**os cuboideum**) lateral tomonda tovon suyagi bilan IV – V kaft suyaklari o'rtasida joylashgan bo'lib, ular bilan birlashadigan bo'g'im yuzalari bor.

Bundan tashqari, uning medial tomonida lateral ponasimon suyak bilan birlashadigan bo'g'im yuzasi mavjud. Kubsimon suyakning

pastki tomonida kubsimon suyak g'adir-budurligi (**tuberositas ossis cuboidei**), uning oldida uzun kichik boldir mushagi payining egati (**sulcus tendinus musculi fibularis longi**) joylashgan.

Yangi tug'ilgan chaqaloqda kaft usti soha suyaklarida kattalarga xos hamma qismlar bor (41-rasm). Ular asosan tog'aydan tuzilgan bo'lib, faqat oshiq, tovon va kubsimon suyaklarda suyaklanish nuqtalari bor. Bu suyaklanish nuqtalari tovon suyagida homila 6 oyligida, oshiq suyakda 7-8, kubsimon suyakda esa 9 oyligida paydo bo'ladi.



41-rasm. Chaqaloqning chap oyoq panjasi suyaklari. Ustki yuzasi:

1-calcaneus; 2-talus; 3-os cuboideum; 4-os cuneiforme laterale; 5-os metatarsi V; 6-phalanx proximalis; 7-phalanx distalis; 8-tuberositas phalangis distalis; 9-corpora phalangis; 10-basis phalangis; 11-caput phalangis; 12-caput ossis metatarsi I; 13-corpora ossis metatarsi I; 14-basis ossis metatarsi I; 15-os cuneiforme mediale; 16-os cuneiforme intermedium; 17-os naviculare; 18-centrum ossificationis.

Bola tug'ilganidan keyin oshiq, tovon va kubsimon suyaklardagi suyaklanish nuqtalari kattalashib boradi.

Emizikli davrda lateral ponasimon, 2 yoshda medial ponasimon suyakda, 3 - 4 yoshlarda oraliqdagi ponasimon

suyakda suyaklanish nuqtalari paydo bo'ladi. Bolalikning birinchi davrida kaft usti soha suyaklarining o'sishi birmuncha tezlashib, suyaklanish nuqtalari kattalashadi va tog'ayni butunlay egallaydi. Bu davrda qayiqsimon suyakda suyaklanish nuqtasi paydo bo'lib, u ham tez o'sadi va davr oxirida tog'ay yupqa qatlam shaklida qayiqsimon suyak g'adir-budurligida qoladi. Bolalikning birinchi davrida tovon suyagi bo'rtig'ida ikkilamchi suyaklanish nuqtasi vujudga keladi.

Bolalikning ikkinchi davrida kaft usti soha suyaklarining o'sishi bir tekis bo'lmaydi. Tovon suyagi bo'yiga tez o'sadi va uning bo'rtig'idagi alohida suyak qatlamlari birlashib butun apofizini hosil qiladi. Qayiqsimon suyak g'adir-budurligi tog'ayida ikkilamchi suyaklanish nuqtasi paydo bo'ladi.

Balog'at davrida kaft usti soha suyaklarining o'sishi tugab, ular kattalarga o'xshash tuzilishga ega bo'ladi. Bu davrda tovon va qayiqsimon suyak apofizlari tanasi bilan qo'shiladi.

Rentgenoanatomiyasi. Yon tomon rentgenogrammada oshiq va tovon suyaklari xuddi bo'ylama kesma shaklida ko'rinadi. Oshiq suyakda uning asosiy qismlari; tanasi, bo'yini, boshchasi, g'altak yuzasi va orqa o'simtasing tashqi chegarasi aniq ko'rinadi (42-rasm).

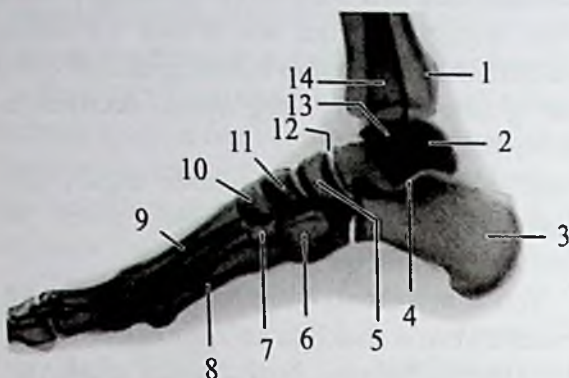
Tovon suyagida uning bo'g'im yuzasi joylashgan oldingi qismining tashqi chegarasi aniq ko'rinadi. Suyakning pastki yuzasi yupqa qavat zich modda bilan qoplangan bo'lib, uning tashqi chegarasi g'adir-budur bo'ladi. Orqa tomonda qalin zich modda bilan qoplangan g'adir-budur yuzali tovon suyagining bo'rtig'i bor. Oshiq va tovon suyaklari tanasi o'rtasida noto'g'ri to'rtburchak shaklidagi yorig'lik tovon sinusi kuzatiladi.

Oyoq kaftining old to'g'ri tasvirida medial tomonda joylashgan oshiq suyak boshchasi va lateral tomonda joylashgan tovon suyagining oldingi qismi ko'rinadi. Oshiq suyak boshchasining yuzasi ko'tarilgan, tovon suyagining yuzasi esa biroz egarsimon bukilgan. Oshiq suyagi boshchasi oldida yarimoysimon shakldagi qayiqsimon suyak yotadi. Tovon suyagi oldida, oyoq panjasining lateral tomonida joylashgan kubsimon suyak kvadrat shaklga ega. Qayiqsimon suyak oldida ponasimon suyaklar joylashadi.

Yangi tug'ilgan chaqaloqda kaft usti soha suyaklarida kattalarga xos hamma qismlar bor. Ular, asosan, tog'aydan tuzilgan bo'lib, faqat oshiq, tovon va kubsimon suyaklarda suyaklanish nuqtalari bor.

Tovon suyagi ikkita suyaklanish nuqtadan suyaklanadi. Asosiy suyaklanish nuqtasi suyak tanasida homila hayotining 6-oyida paydo bo'lsa, qo'shimcha suyaklanish nuqtasi tovon suyagi bortig'ida 7-10 yoshda paydo bo'ladi.

42-rasm. O'ng oyoq panjasi suyaklarining rentgenogrammasi:



1–katta boldir suyasi; 2–oshiq suyasi; 3–tovon suyasi; 4–oshiq osti bo'g'imi bo'g'im yorig'ligi; 5–qayiqsimon suyak; 6–kubsimon suyak; 7–lateral ponasimon suyak; 8–I kaft suyasi; 9–V kaft suyasi; 10–oraliq ponasimon suyak; 11–medial

ponasimon suyak; 12–oyoq panjasining kaft usti ko'ndalang bo'g'imi bo'g'im yorig'ligi; 13–boldir–oyoq panja bo'g'imi bo'g'im yorig'ligi; 14–kichik boldir suyasi.

Qo'shimcha suyaklanish nuqtasi paydo bo'lgunicha tovon suyagining orqa qismi tishchasimon ko'rinishga ega bo'ladi. Suyak apofizi 16 – 17 yoshda tanasi bilan qo'shiladi.

Oshiq suyakning suyaklanish nuqtasi homila hayotining 7-oyida, kubsimon suyakda esa 9 oyda paydo bo'ladi. Lateral ponasimon suyakda suyaklanish nuqtasi bola hayotining 1-yilida, oraliq ponasimon suyakda 3 – 4 yoshda, medial ponasimon suyakda esa 4 – 5 yoshda paydo bo'ladi.

Balog'at davrida kaft usti soha suyaklarining o'sishi tugab, ular kattalarga o'xshash tuzilishga ega bo'ladi. Bu davrda tovon va qayiqsimon suyak apofizlari tanasi bilan qo'shiladi.

Oyoq kafti suyaklari (**ossa metatarsi**) 5 ta kalta naysimon suyakdan iborat. I kaft suyasi qisqa va yo'g'on, II kaft suyasi esa eng uzun.

Oyoq kafti suyaklarining tanasi (**corpus ossis metatarsi**) prizma shaklida, qavariqligi kaft ustiga qaragan. Oyoq kafti suyagining asosida (**basis ossis metatarsi**) kaft usti soha suyaklari bilan birlashuvchi bo'g'im yuzalari bor. I kaft suyagining asosi medial ponasimon suyak bilan, II va III kaft suyaklari asosi oraliqdagi va lateral ponasimon suyaklari bilan, IV va V kaft suyaklari asosi esa kubsimon suyak

bilan bo'g'im hosil qiladi. V kaft suyagining lateral tomonida kalta kichik boldir mushagi birikadigan V oyoq kafti suyagining do'ngligi (**tuberositas ossis metatarsi quinti**) joylashgan.

Oyoq kafti suyagining boshchasi (**caput ossis metatarsi**) yon tomondan siqilgan bo'lib, barmoq falangalari bilan birikadigan sharsimon bo'g'im yuzasi bor.

Rentgenoanatomiyasi. Old to'g'ri rentgenogrammada kaft suyaklari aniq ko'rinishga ega. Kaft suyaklarining asoslari bir-biriga qavatlanadi va ular o'rtasidagi bo'g'im yorig'i kuzatilmaydi. Kaft suyaklari va proksimal falangalar diafizlarida zich qatlam va suyak iligi bo'shlig'i takomillashgan.

Kaft suyaklarining birinchi suyaklanish nuqtasi suyak tanasida homila hayotining 3 – 4 oyida hosil bo'ladi. Epifizlar uchun qo'shimcha suyaklanish nuqtalari 3 yoshda birinchi kaft suyagining asosida, qolgan kaft suyaklarining boshchasida paydo bo'ladi. Ular suyak tanasi bilan 16 – 19 yoshlarda qo'shiladi.

Oyoq panjasi barmoq suyaklari (**ossa digitorum**) qo'lga nisbatan qisqa va yo'g'on. II–V barmoqlar uchta (proksimal, o'rta va distal), I barmoq (**hallux**) esa ikki: proksimal va distal falangalardan iborat. Barmoq falangalarining tanasi (**corpus phalangis**), barmoq falangasining boshchasi (**caput phalangis**) va barmoq falangasining asosi (**basis phalangis**) tafovut qilinadi. Proksimal va o'rta falangalarning tanalari kaft orqasi tomonga biroz qavargan. Proksimal falangalarning asosida kaft suyagi boshchasi bilan bo'g'im hosil qiladigan yassilashgan chuqurcha, o'rta va distal falangalarning asosida undan yuqorigi falanga bilan bo'g'im hosil qiladigan, qirra bilan bo'lingan ikkita yassi yuza bor. Distal falangalarda distal falanganing do'ngligi (**tuberositas phalangis distalis**) mavjud.

Rentgenoanatomiyasi. Old to'g'ri rentgenogrammada barmoq falangalari aniq ko'rinishga ega. Ularning diafizlarida zich qatlam va suyak iligi bo'shlig'i takomillashgan. 3 – 4 yoshda barmoq falangalari asosida epifizar suyaklanish nuqtasi paydo bo'ladi. U tanasi bilan qizlarda 16 – 17 yoshlarda, o'g'il bolalarda 18 – 20 yoshlarda qo'shiladi.

Kalla skeleti

Kalla skeleti yoki kalla suyaklari tuzilishi jihatidan skeletning eng murakkab, ahamiyati jihatidan eng kerakli qismidir. Kalla suyaklarining murakkabligi uning vazifasiga bog'liq. Uning ichida odam uchun zarur bo'lgan bosh miya joylashgan. Kalla suyagining miya qismi **neurocranium** deb ataladi. Kalla suyagining ayrim qismlar odam uchun zarur bo'lgan sezgi a'zolarini (eshituv-muvozanat, ko'ruv va hid sezuv) qoplab, ularni tashqi muhit ta'siridan saqlab turadi.

Kalla skeletining ikkinchi yuz yoki visseral qismida ovqat hazm qilish va nafas a'zolari tizimining boshlang'ich qismlari joylashgan. Yuz qismi yana chaynov apparatiga ham kiradi, chunki bu qism suyaklariga chaynov mushaklari birikkan. Kalla skeletining ikki qismi bir-biridan faqat vazifasiga qarab emas, balki taraqqiyoti jihatidan ham farq qiladi. Kalla suyagining miya qismi suyaklari mezenximadan taraqqiy etsa, yuz qismi suyaklari mezodermadan taraqqiy etadi.

Rentgenoanatomiyasi. To'g'ri rentgenogrammada kallaning yuz qismi suyaklari aniq ko'rinadi, yon rentgenogrammada kallaning miya qismi suyaklari, uning gumbazi, asosi (turk egari, ponasimon sinus va qisman chakka suyagi) ko'rinadi. Yon rentgenogrammada kallaning shakli, kalla gumbazi va asosi suyaklarining qalinligi, uning g'ovak moddasi, choklar va qon tomir egatlari ko'rinadi. Kallaning yon rentgenogrammasida kalla gumbazi suyaklarining tarkibi aniqlanadi. Odatda, tashqi va ichki zich modda qatlami choklar sohasida uziluvchi aniq tekis chiziq shaklida ko'rinadi. Ichki qatlamning qalinligi, tashqisiga nisbatan katta. Ular orasida g'ovak modda yoriqligi hoshiyasi yotadi. Goho suyakning ichki qatlamida joylashgan bosh miya qattiq pardasining arteriyasi tarmoqlarining tarqalishidan hosil bo'lgan qon tomir egatlari ko'rinadi.

Kalla suyaklarining taraqqiyoti

Kalla suyaklari homila orqa torining (**chorda dorsalis**) yuqori uchidan rivojlanadi. U uch taraqqiyot bosqichi: parda, tog'ay

va suyak davrlarini o'taydi. Parda davri homila hayoti birinchi oyining oxiri va ikkinchi oyi boshlarida o'tib, bu davrda bosh miya mezenxima pardasi bilan o'ralib parda yoki biriktiruvchi to'qimadan tuzilgan parda boshni hosil qiladi.

Kallaning yuz qismini hosil qiladigan biriktiruvchi to'qima homila bosh ichagi devorini o'ragan bo'lib, mezodermaning ventral qismidan yoki yon qatlamlardan taraqqiy etadi. Homila taraqqiyotining ikkinchi oyining boshida orqa torning o'ng va chap tomonlarida ikkita paraxordal tog'aylar paydo bo'ladi. Ular dastlab mayda bo'laklardan iborat bo'lib, so'ngra o'zaro qo'shiladi. Shu davrda orqa torning old tomonida, oxirgi miyaning ostida ikkita bosh trabekullalari vujudga keladi. Shu bilan birga hid sezuv, ko'ruv, eshituv va muvozanat a'zolarining ustini qoplagan parda xaltalar ham tog'ayga aylanadi. Dastlab alohida-alohida bo'lgan tog'aylar o'zaro qo'shilib, bosh miyaga kirayotgan qon tomirlar va chiqayotgan nervlarni o'raydi. Homila hayotining ikkinchi oyi oxiri va uchinchi oyi boshlarida tog'ay boshning ichki va tashqi asosi o'z shaklini oladi.

Kalla gumbazi va yuz qismi suyaklari endesmal yo'l bilan suyaklanadi. Kallaning yuz qismi suyaklari visseral ravoqlardan taraqqiy etadi. Homilada 5 juft visseral ravoqlar bo'lib, ular boshning yonbosh mezenxima qatlamlaridan bir juftdan paydo bo'ladi. Ularning birinchi jufti pastki jag' ravog'i bo'lsa, ikkinchisi gioid ravoqdir. Qolgan uchinchi, to'rtinchi va beshinchi juftlari jabra ravoqlari nomi bilan ataladi. Pastki jag' ravog'i ikki: kvadrat tanglay (**palatoquadratum**) va mekkel tog'ayi bo'laklaridan iborat.

Odamning kalla suyaklari taraqqiyotiga qarab 3 guruhga bo'linadi:

I. Bosh miya pardasini (kapsulasini) hosil qiluvchi suyaklar:

a) birlamchi yoki kalla gumbazi suyaklari: ensa suyagining pallasi, chakka suyagining tanga va nog'ora qismlari, peshona, tepa suyaklari;

b) ikkilamchi yoki kalla asosi suyaklari: ponasimon suyak, ensa suyagining asos va lateral qismlari, chakka suyagining toshsimon (piramida) qismi bilan so'rg'ichsimon o'simtasi.

II. Burun xaltasi (kapsulasi) bilan bog'lanib rivojlangan suyaklar:

a) birlamchi suyaklar: ko'z yoshi suyagi, burun va dimog' suyaklari;

b) ikkilamchi suyaklar: g'alvirsimon suyak, burunning pastki chig'anog'i.

III. Visseral ravoqlardan rivojlangan suyaklar:

a) harakatsiz suyaklar: ustki jag' suyagi, tanglay va yonoq suyaklari;

b) harakatchan suyaklar: pastki jag', til osti suyagi va eshituv suyakchalari (bolg'acha, sandoncha va uzangi).

Kallaning miya qismi suyaklari

Bu turkum suyaklar kalla gumbazi suyaklari va kalla asosini hosil qiluvchi suyaklarga bo'linadi. Kalla gumbazining peshona suyagining pallasi, tepa suyagi, ensa suyagining pallasi, chakka suyagining tangga qismi va ponasimon suyakning katta qanoti hosil qiladi (43-; 44 - rasmlar).

Yangi tug'ilgan chaqaloqda kalla gumbazi asosiga nisbatan katta. Bola hayotining birinchi yilida kalla gumbazi tez o'sadi va bola bir yoshga to'lganida uning uzunligi katta odam boshining 1/2 qismiga teng bo'ladi.

Keyinchalik uning o'sishi sekinlashib, 20 yoshda doimiy shaklni oladi. Bir yoshgacha bo'lgan bolaning kalla gumbazi suyaklari elastik bo'lib, ularda zich (kompakt) qavat yaxshi takomillashgan. Tashqi plastinka, diploe va ichki plastinka o'rtasida ma'lum chegara bo'lmagani uchun bola kalla suyagi lat yeganda ichki qatlami ko'chmaydi.

Kalla gumbazi suyaklarining tashqi yuzasi silliq bo'lib, faqat choklar sohasidagina biroz g'adir-budurliklar bor. Suyaklarning ichki yuzasi ham tekis bo'lib, bola 5 – 6 oylik bo'lganida miya qattiq pardasi o'rta arteriyasi egati, vena bo'shliqlari (sinus) egati paydo bo'la boshlaydi.

Katta bolalarda kalla gumbazi suyaklari tashqi va ichki zich qatlamdan va ular o'rtasida joylashgan g'ovak moddadan iborat bo'ladi.

Suyaklarning ichki yuzasida suyak usti pardasi bo'lmay, miya qattiq pardasi unga yopishib turadi. Kalla suyagining miya qismi asosini ensa suyagining asos va lateral qismlari, ponasimon suyak, chakka suyagining toshsimon qismi va g'alvirsimon suyakning g'alvirsimon plastinkasi hosil qiladi.

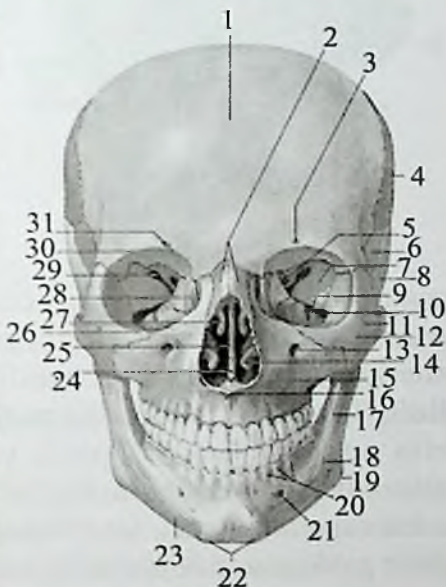
Yangi tug'ilgan chaqaloq kalla suyagining asosi sagittal yo'nalishda cho'zilgan va ko'ndalangiga toraygan.

Bola hayotining birinchi 7 yilida suyakning bu qismi bir tekis o'sadi va uning uzunligi katta odam kallasi asosining 1/2 qismiga teng bo'ladi. Bolalikning ikkinchi davrida kalla suyagi asosining o'sishi sekinlashadi va balog'at davrining ikkinchi yarmida u katta odamlarnikiga tenglashadi.

43-rasm. Kalla suyaklari.

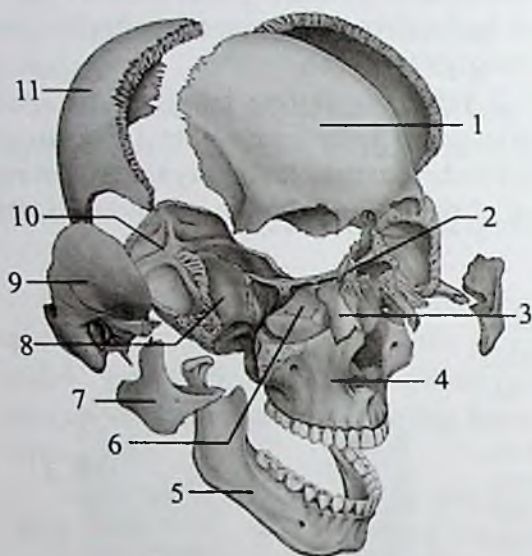
Old tomondan ko'rinishi:

1-squama frontale; 2-os nasale; 3-foramen supraorbitale; 4-os parietale; 5-canalisis opticus; 6-facies temporalis alae major ossis sphenoidale; 7-facies orbitalis alae major ossis sphenoidalis; 8-pars squamosa ossis temporalis; 9-sulcus infraorbitalis; 10-fissura orbitalis inferior; 11-foramen zygomaticofaciale; 12-os zygomaticum; 13-foramen infraorbitale; 14-concha nasalis inferior; 15-maxilla; 16-spina nasalis anterior; 17-ramus mandibulae; 18-tuberositas masseterica; 19-angulus mandibulae; 20-juga alveolaria; 21-foramen mentale; 22-tuberculum mentale; 23-corporis mandibulae; 24-vomer; 25-lamina perpendicularis ossis ethmoidale; 26-margo infraorbitalis; 27-concha nasalis media; 28-os lacrimale; 29-fissura orbitalis superior; 30-margo supraorbitais; 31-incisura supraorbitalis.



Ensa suyagi

Ensa suyagi (**os occipitale**) kallaning miya qismining orqa pastki sohasini hosil qiladi (45-; 46-rasmlar). Unda ensa suyagining asos, lateral qismlari va ensa suyagining pallasi tafovut qilinadi. Bu qismlar o'zaro birikib, kalla bo'shlig'ining umurtqa kanali bilan qo'shuvchi katta teshikni (**foramen magnum**) hosil qiladi.



44-rasm. **Kalla suyaklari:** 1–peshona suyagi; 2–g'alvirsimon suyak; 3–burun suyagi; 4–ustki jag' suyagi; 5–pastki jag' suyagi; 6–g'alvirsimon suyakning ko'z kosasi yuzasi; 7–yonoq suyagi; 8–ponasimon suyak; 9–chakka suyagi; 10–ensa suyagi; 11–tepa suyagi.

Ensa suyagining asos qismi (**pars basilaris**) katta teshikning old tomonida joylashgan bo'lib, 18–20 yoshlarda ponasimon suyak tanasiga

qo'shilib ketadi bo'ladi. Uning miya yuzasi tarnov shaklida bo'lib, ponasimon suyak tanasi bilan birgalikda yuza nishabni (**clivus**) hosil qiladi. Uning lateral chekkasida pastki toshsimon sinus egati (**sulcus sinus petrosi inferioris**), pastki yuzasida halqum do'mboqchasi (**tuberculum pharyngeum**) ko'rinib turadi.

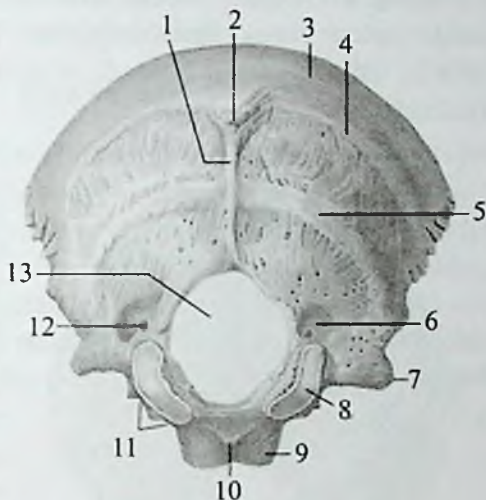
Lateral qismi (**pars lateralis**) juft va noto'g'ri shaklga ega. Uning pastki yuzasida atlantning ustki bo'g'im yuzasi bilan bog'im hosil qiluvchi ellips shaklidagi ensa suyagining do'ngi (**condylus occipitalis**) joylashgan. Uning o'rtasidan til osti nervi kanali (**canalis nervi hypoglossi**) o'tadi.

Ensa suyagining do'ngi orqasida do'ng chuqurchasi (**fossa condylaris**), uning tubida esa bo'g'im do'mbog'i kanali (**canalis condylaris**) bor. Bo'g'im do'mbog'ining yonboshida bo'yinturuq kemtigi (**incisura jugularis**) bo'lib, u chakka suyagidagi shunday kemtik bilan qo'shilib bo'yinturuq teshigini (**foramen jugulare**) hosil qiladi. Lateral qismning miya yuzasida sigmasimon sinus egati (**sulcus sinus sigmoidei**) joylashgan.

45-rasm. Ensa suyagi.

Tashqi tomondan ko'ri-

nishi: 1—crista occipitalis externa; 2—protuberantia occipitalis externa; 3—linea nuchae superior; 4—linea nuchae inferior; 5—linea nuchae inferior; 6—fossa condylaris; 7—processus jugularis; 8—condylus occipitalis; 9—pars basillaris; 10—tuberculum pharyngeum; 11—incisura jugularis; 12—canalis condylaris; 13—foramen magnum.

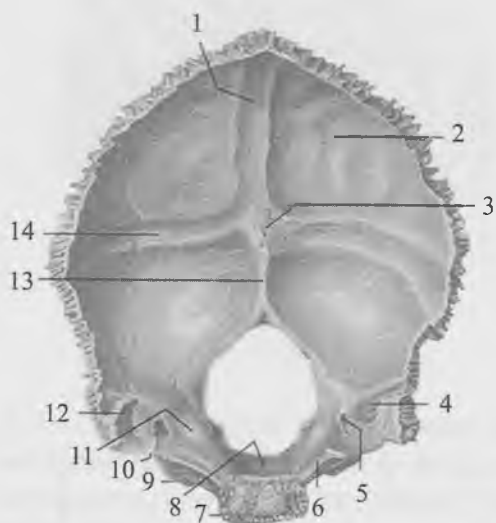


Ensa suyagi pallasi (**squama occipitalis**)

tashqariga qavargan keng plastinka shaklida bo'ladi. Uning tashqi yuzasining o'rtasida ensa suyagining tashqi do'ngligi (**protuberantia occipitalis externa**) bor bo'lib, undan to katta teshikgacha o'rta chiziq bo'ylab ensa suyagining tashqi qirrasini (**crista occipitalis externa**) yo'nalgan.

Ensa suyagining tashqi do'ngligidan o'ng va chap tomonga pastga qarab egilgan ensaning yuqori bo'yin chizig'i (**linea nuchae superior**) yo'naladi. Unga parallel ravishda ensa suyagining tashqi qirrasining o'rta qismidan ensaning pastki bo'yin chizig'i (**linea nuchae inferior**) boshlanadi. Bundan tashqari, ensa suyagining tashqi do'ngligi ustida uncha yaxshi bilinmagan ensaning eng yuqori bo'yin chizig'i (**linea nuchae suprema**) joylashgan.

Ensa suyagi pallasining ichki botiq miya yuzasida joylashgan xochsimon tepalik (**eminientia cruciformis**) uni to'rtta chuqurchaga bo'ladi. Uning markazida ensa ichki do'ngligi (**protuberantia occipitalis interna**) joylashgan. U pastga tomon torayib ensa suyagining ichki qirrasiga (**crista occipitalis interna**) davom etadi. Undan yuqori tomonga qarab ustki o'qsimon sinus egati (**sulcus sinus sagittalis superior**) ketadi. O'ng va chap tomonga yo'nalgan ko'ndalang sinus egati (**sulcus sinus transversi**) sigmasimon sinus egatiga (**sulcus sinus sigmoidei**) o'tadi. Ensa suyagi pallasining yon chekkasi tishlari yaxshi bilinadi, u chakka va tepa suyaklari bilan birlashadi.



46-rasm. Ensa suyagi. Ichki tomondan ko'rinishi:

1—sulcus sinus sagittalis superioris; 2—squama occipitalis; 3—protuberantia occipitalis interna; 4—sulcus sinus sigmoidei; 5—canalis condylaris; 6—sulcus sinus petrosi inferioris; 7—pars basillaris; 8—clivus; 9—pars lateralis; 10—incisura jugularis; 11—tuberculum jugulare; 12—processus jugularis; 13—crista occipitalis interna; 14—sulcus sinus transversi.

Yangi tug'ilgan chaqaloq ensa suyagi katta teshikni o'rab, bir-biridan tog'ay qatlam bilan ajralgan to'rt bo'lakdan iborat. Ensa suyagining pallasini yumaloq shaklda bo'lib, tashqi yuzasida ensa suyagining tashqi do'ngligi ko'rinib turadi. Ichki yuzasi botiq va tekis, biroz bilingan xochsimon tepalik bor.


Lateral qismi noto'g'ri shaklda bo'ladi. Uning tashqi tomonida ensa suyagining do'ngi, tagida til osti nervi kanali joylashgan.

Ensa suyagining asos qismi to'rtburchak shaklida bo'ladi. Uning oldingi chekkasi ponasimon suyakdan, yon chekkalari chakka suyagining tosh qismidan tog'ay qatlamlar bilan ajragan. Ichki yuzasi biroz bukik nishab hosil qiladi. Tashqi tomonida halqum do'mboqchasi yaxshi bilinmaydi. Ensa suyagining taraqqiyoti uzoq vaqt davom etib, bolalikning birinchi davrida (4 yoshda) pallasi va lateral qismlari o'zaro qo'shilsa, asos qismi lateral qismi bilan bolalikning ikkinchi davrida (6–10 yoshlarda) qo'shiladi. Suyakning o'sishi o'smirlik davrida (20 yoshda) tugaydi.

Tepa suyagi

Tepa suyagi (**os parietale**) bir juft suyak bo'lib, kalla qopqog'ining yuqori yon qismlarini tashkil qiladi (47-rasm). U to'rt qirrali va to'rt burchakli, sirti gumbazsimon bo'rtib chiqqan plastinka shaklida bo'ladi. Tepa suyagining uchta chekkasi tishli bo'lib, oldingi peshona qirrası (**margo frontalis**) peshona suyagi bilan, orqa ensa qirrası (**margo occipitalis**) ensa suyagi bilan, yuqorigi o'qsimon qirrası (**margo sagittalis**) shu nomdagi ikkinchi suyak bilan tishli chok hosil qiladi.

47-rasm. O'ng tepa suyagi. Tashqi tomondan ko'rinishi: 1–margo occipitalis; 2–angulus occipitalis; 3–tuber parietale; 4–margo sagittalis; 5–linea temporalis superior; 6–angulus frontalis; 7–margo frontalis; 8–angulus sphenoidalis; 9–linea temporalis inferior; 10–margo squamosus; 11–angulus mastoideus.



Uning pastki palla qirrası (**margo squamosus**) ponasimon suyakning katta qanoti va chak-

ka suyagining tanga qismi bilan birikadi. To'rt qirra o'zaro birikib to'rtta: oldingi-yuqorigi peshona burchagini (**angulus frontalis**), oldingi-pastki ponasimon burchagini (**angulus sphenoidalis**), orqa-yuqorigi ensa burchagini (**angulus occipitalis**) va orqa-pastki so'rg'ichsimon burchakni (**angulus mastoideus**) hosil qiladi. Qavariq tashqi yuzasining markazida tepa suyagining do'ngligi (**tuber parietale**), undan pastroqda chakka mushaklari boshlanadigan yuqorigi va ostki chakka chiziqlari (**lineae temporales superior et inferior**) joylashgan.

Uning ichki botiq yuzasida. yuqorigi o'qsimon sinus egati (**sulcus sinus sagittalis superioris**) va bosh miya pardasining o'rta arteriyasining egati (**sulcus arteriae meningae mediae**) bor.

So'rg'ichsimon burchak sohasida sigmasimon sinus egati (**sulcus sinus sigmoidei**) joylashgan. Yuqorigi sagittal sinus egati bo'ylab turli kattalikdagi bosh miya to'r pardasining mayda donachali hosila izlari (**foveolae granulares**) ko'zga tashlanadi.

Yangi tug'ilgan chaqaloqning tepa suyagi to'rtburchak shaklida, chekkalari tekis va burchaklari yumaloq bo'ladi. Tashqi yuzasida tepa suyagining do'ngligi bor, ichki yuzasi silliq. Uch yoshda ichki yuzasida qon tomir egatlari, to'rt yoshlarda esa chekkalarida chok tishlari paydo bo'ladi.

Bolalikning birinchi davrida qon tomir egatlari chuqurlashib, yuqorigi o'qsimon sinus egati shakllanadi, bolalikning ikkinchi davrida tepa suyagi relyefi tugallanadi. Tashqi yuzasida yuqorigi va ostki chakka chiziqlari vujudga kelib, suyak tuzilishi kattalarnikiga o'xshab qoladi.

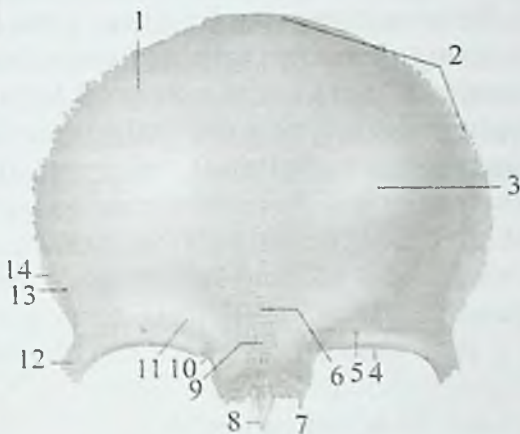
Peshona suyagi

Peshona suyagi (**os frontale**) toq bo'lib, kalla gumbazining oldingi qismi va oldingi kalla chuqurchasini hosil qilishda ishtirok etadi (48-; 49-rasmlar). Unda uch qism: vertikal joylashgan peshona suyagining pallasini, juft ko'z kosa qismi va burun qismi tafovut qilinadi.

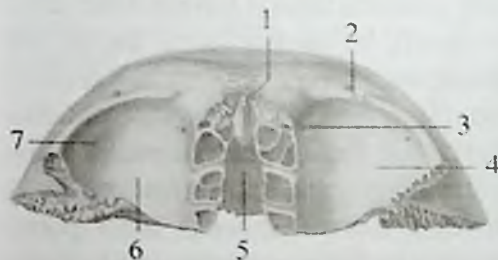
Peshona suyagining pallasini (**squama frontalis**) qavariq tashqi yuzasi (**facies externa**) yon tomonlarida chakka yuzasiga (**facies**

temporalis) o'tib ketadi. Peshona suyagi pallasining tashqi yuzasida bir juft peshona do'ngligi (**tuber frontale**) bor, ularning o'rtasida qanshar (**glabella**) joylashgan. Suyakning pallasini ko'z kosa qismidan ko'z kosasining ustki qirrasini (**margo supraorbitalis**) ajralib turadi. Bu qirraning burun qismiga yaqin joyida ko'z kosasi usti kemptigi (**incisura supraorbitalis**) bor.

48-rasm. Peshona suyagi. Tashqi tomondan ko'rinishi: 1—squama frontalis; 2—margo parietalis; 3—tuber frontale; 4—margo supraorbitalis; 5—foramen supraorbitale; 6—glabella; 7—pars nasalis; 8—spina nasalis; 9—sutura frontalis; 10—incisura supraorbitalis; 11—arcus superciliaris; 12—processus zygomaticus; 13—linea temporalis; 14—facies temporalis.



Ko'pincha bu kemptik teshikka (**foramen supraorbitale**) aylanishi mumkin. Ko'z kosasining ustki qirrasini lateral tomonga yonoq suyagi bilan birikadigan yonoq o'simtasini (**processus zygomaticus**) hosil qilib tugaydi. Undan yuqoriga va orqaga qarab chakka mushagi birikadigan chakka chizig'i (**linea temporalis**) yo'naladi. Ko'z kosasining ustki qirrasidan yuqoriroqda qosh usti yoyi (**arcus superciliaris**) bor.



49-rasm. Peshona suyagi. Ost tomondan ko'rinishi. 1—spina nasalis; 2—incisura supraorbitalis; 3—fovea trochlearis; 4—facies orbitalis; 5—incisura ethmoidalis; 6—pars orbitalis; 7—fossa glandulae lacrimalis.

Peshona suyagining pallasini ichki yuzasi (**facies interna**) gorizontal joylashgan ko'z kosa qismiga o'tadi. Pallaning ichki yuzasining oldingi tomonida peshona qirradi (**crista frontalis**) bor.

U orqa tomonga qarab o'rta chiziq bo'ylab yo'nalgan yuqori o'qsimon sinus egatigacha (**sulcus sinus sagittalis superioris**) davom etadi. Peshona qirrasining asosida bosh miya qattiq pardasi birikadigan ko'r teshik (**foramen caecum**) bor.

Peshona suyagining ko'z kosa qismi (**pars orbitalis**) gorizontal joylashgan bir juft yupqa plastinkadan iborat. O'ng va chap ko'z kosa qismlari o'zaro g'alvirsimon suyak kemtigi (**incisura ethmoidalis**) bilan ajralgan. Uning ustki miya yuzasida barmoqsimon botmalar (**impressiones digitatae**) va miya izlarining bo'rtmalari (**jiga cerebralia**) bor. Pastki ko'z kosasiga qaragan yuza (**facies orbitalis**) silliq va botiq bo'lib, ko'z ko'sasining ustki devorini hosil qiladi. Uning lateral burchagida ko'z yoshi bezining chuqurchasi (**fossa glandulae lacrimalis**), ichki tomonida bilinar-bilinmas botqlik – g'altak chuqurchasi (**fovea trochlearis**) hamda ko'z olmasining yuqorigi qiyshiq mushagi o'tadigan tog'ay g'altak birikadigan o'tkir g'altak qirradi (**spina trochlearis**) joylashgan.

Peshona suyagining burun qismi (**pars nasalis**) taqasimon shaklda bo'ladi. U ko'z kosa qismlarining o'rtasida joylashib g'alvirsimon suyak kemtiginini old va yon tomondan chegaralaydi. Uning oldingi tishli qismi burun suyaklari va ustki jag' suyagining peshona o'sig'i bilan birikadi. Bu qismning o'rtasida burunning o'tkir qirradi (**spina nasalis**) bo'lib, burun to'sig'ini hosil qilishda qatnashadi. Uning o'ng va chap tomonlarida peshona bo'shlig'i (**sinus frontalis**) va peshona suyagi bo'shlig'ining teshigi (**apertura sinus frontalis**) bor.

Yangi tug'ilgan chaqaloqning peshona suyagi bir-biri bilan chok vositasida qo'shilgan ikki simmetrik bo'lakdan iborat bo'lib, har birida peshona suyagining pallasi, ko'z kosa qismi va burun qismi tafovut qilinadi. Peshona suyagining pallasi uchburchak shaklda, tashqi tomonida peshona do'ngligi bor. Pallaning ichki yuzasi silliq. Ko'z kosa qismi uchburchak shakldagi yupqa plastinkadan iborat, uning miyaga qaragan yuzasi tekis. Ko'z kosasining ustki qirradi o'tkir. Burun qismi chekkasi notekis kichkina o'siqcha shakliga ega.

Bu bo'laklarning o'zaro birikishi bola hayotining 6-oyidan boshlanib, 7–8 yoshlarda tugaydi. Agar ular birikmay qolsa, o'rtasidagi metopik chok (**sutura metopica**) umr bo'yi qolishi mumkin.

Erta bolalik davrida suyakning ko'z kosa qismini miyaga qaragan yuzasi qavariq bo'ladi va unda barmoqsimon botmalar yaxshi ko'rinadi. Bu davrda peshona bo'shlig'i hosil bo'la boshlaydi. Peshona suyagi pallasining ichki yuzasi o'zgarib, peshona qirrasini paydo bo'ladi.

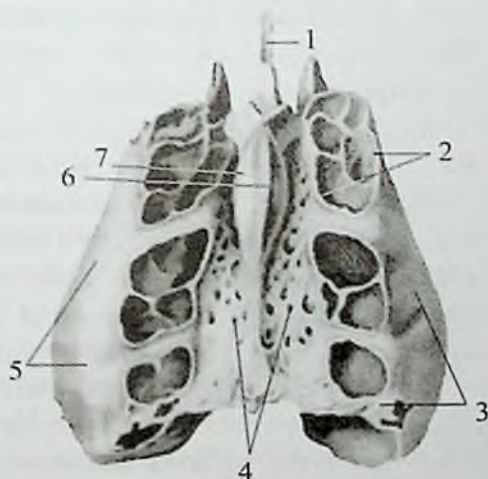
Bolalikning birinchi davrida metopik chok birikishi hisobiga peshona suyagining o'sishi sekinlashadi. Peshona bo'shlig'i kattalashib qosh usti yoyi paydo bo'ladi. Peshona suyagi pallasining chekkalarida tishlari ko'payadi. Bolalikning ikkinchi davrida peshona bo'shlig'ining hajmi kattalarnikining 1/2 qismiga teng bo'lib, uning taraqqiyoti 25 yoshlarda tugaydi.

G'alvirsimon suyak

G'alvirsimon suyak (**os ethmoidale**) kalla asosining oldingi qismida joylashgan bo'lib, burun bo'shlig'i va ko'z kosasi devorini hosil qilishda ishtirok etadi. U uch qismdan: gorizontal joylashgan g'alvirsimon, o'rtada pastga yo'nalgan perpendikular plastinka va uning ikki tomonidagi g'alvirsimon suyak labirintlardan iborat (50-rasm).

50-rasm. G'alvirsimon suyak. Ust tomondan ko'rinishi:

1–lamina perpendicularis; 2–cellulae ethmoidales; 3–labirintus ethmoidalis; 4–lamina cribrosa; 5–lamina orbitalis; 6–crista gali; 7–ala cristae gali



G'alvirsimon plastinka (**lamina cribrosa**) g'alvirsimon suyakning yuqori qismini hosil qiladi. U peshona suyagini

g'alvirsimon suyak kemtigida joylashib, oldingi kalla chuqurchasi tubini hosil qiladi.

Unda hidlov nervi ipchalari o'tadigan g'alvirsimon teshikchalar (**foramina cribrosa**) bor.

G'alvirsimon plastinkaning ustida o'rta chiziqda xo'roz toji (**crista galli**) joylashgan bo'ladi. U old tomonga bir juft xo'roz tojining qanoti (**ala cristae galli**) bo'lib davom etadi va peshona suyagi bilan birikib, ko'r teshikni (**foramen coecum**) hosil qiladi.

Perpendikular plastinka (**lamina perpendicularis**) noto'g'ri beshburchak shaklida. U pastga qarab yo'nalib, burun to'sig'ining yuqori qismini hosil qiladi.

G'alvirsimon suyak labirinti (**labyrinthus ethmoidalis**) bir juft bo'lib, havo saqlovchi g'alvirsimon katakchalardan (**cellulae ethmoidales**) iborat. Ular oldingi (**cellulae ethmoidales anteriores**), o'rta (**cellulae ethmoidales mediae**) va orqa katakchalarga (**cellulae ethmoidales posterioris**) bo'linadi.

G'alvirsimon suyak labirinti perpendikular plastinkaning o'ng va chap tomonlarida g'alvirsimon plastinkaning chekkalariga birikkan holda joylashadi. Uning burun bo'shlig'iga qaragan medial yuzasini perpendikular plastinkadan tor vertikal yoriq ajratib turadi. G'alvirsimon suyak labirintining medial yuzasida burunning yuqori va o'rta chig'anoqlari (**concha nasalis superior et media**) bor.

Ba'zan uchinchi burunning eng yuqori chig'anog'i (**concha nasalis suprema**) ham uchraydi.

Chig'anoqlarning yuqori qismi labirintning katakchalariga birikkan, pastki chekkasi labirint bilan perpendikular plastinka o'rtasidagi bo'shliqda erkin osilib turadi. Burunning o'rta chig'anog'ining orqa qismida pastki burun chig'anog'i birikuvchi ilgaksimon o'siqcha (**processus uncinatus**) bor. G'alvirsimon labirint lateral tomondan ko'z kosasining ichki devorini hosil qiladigan yupqa ko'z kosasi plastinkasi (**lamina orbitalis**) bilan qoplangan.

Yangi tug'ilgan chaqaloqda g'alvirsimon suyak 4 qismdan: perpendikular, g'alvirsimon plastinka va juft g'alvirsimon suyak labirintidan iborat bo'lib, g'alvirsimon suyak labirintining bir qismigina suyaklangan bo'ladi. Bola hayotining birinchi yilida g'alvir-

simon suyak bir tekis o'sadi. Uning g'alvirsimon plastinkasi o'zining suyaklanish nuqtasi hisobiga suyaklanib labirintlar bilan qo'shiladi. Bola uch yoshga yetganida burun bo'shlig'ining shilliq pardasi labirint katakchalariga kiradi va uni qoplab turgan tog'ay so'ri-la boshlaydi. Bolalikning I davrida medial suyaklanish nuqtasidan perpendikular plastinka suyaklanib, dimog' suyagigacha boradi. Davr oxirida labirint katakchalari ichidagi tog'ay so'rilib bo'ladi va katakchalar kengayadi. Balog'at yoshida esa suyak taraqqiyoti tugallanib kattalarnikiga o'xshab qoladi.

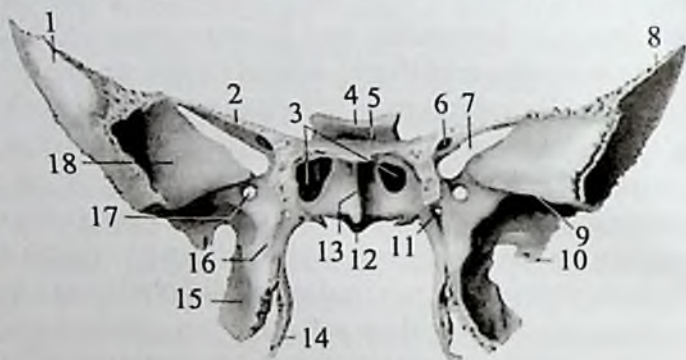
Ponasimon suyak

Ponasimon suyak (**os sphenoidale**) juda murakkab tuzilgan bo'lib (51-; 52-rasmlar), kalla suyagining asosi o'rtasida deyarli barcha kalla suyaklari bilan birlashgan holda joylashgan. U kalla asosi va yuz qismi chuqurchalarini hosil qilishda ishtirok etadi. Ponasimon suyakning tanasi, katta va kichik qanotlari va qanotsimon o'simtasi tafovut qilinadi. Ponasimon suyakning tanasi (**corpus**) noto'g'ri kub shaklida bo'ladi. Uning ichida havo saqlovchi ponasimon suyak bo'shlig'i (**sinus sphenoidalis**) bor. U ponasimon bo'shliq to'sig'i (**septum sinuum sphenoidalium**) vositasida ikkiga ajralgan bo'lib, ponasimon bo'shliq teshigi (**apertura sinus sphenoidalis**) orqali burun bo'shlig'iga ochiladi. Suyak tanasida oltita: ustki yoki miyaga qaragan yuzasi, orqa, oldingi, pastki va ikkita yon yuzalari tafovut qilinadi. Suyak tanasining ustki yuzasini o'rta qismida turk egari (**sella turcica**) bo'lib, uning o'rtasida gipofiz bezi joylashadigan gipofiz chuqurchasi (**fossa hypophysialis**) bor. Uning old tomonida ko'ndalang joylashgan egar do'mboqchasi (**tuberculum sellae**) bo'lib, oldida ko'ruv nervi kesishmasining oldidagi egat (**sulcus prechiasmatis**) yotadi. Gipofiz chuqurchasini orqa tomondan egarning suyanchig'i (**dorsum sellae**) chegaralaydi. Egat suyanchig'ining tashqi chekkasi oldinga yo'nalib, orqa egilgan o'simtani (**processus clinoides posterior**) hosil qiladi. Suyak tanasining ikki yonboshida uyqu arteriyasining egati (**sulcus caroticus**) bor. Ponasimon suyak tanasining yon yuzalari katta qanotga o'tib ketadi. Ponasimon suyak tanasining oldingi yuzasi bilan

pastki yuzasi o'rtasida aniq chegara yo'q. Oldingi yuzada joylashgan ponasimon suyak qirradi (**crista sphenoidalis**), uning pastki yuzasiga ponasimon suyak tumshug'i (**rostrum sphenoidale**) bo'lib davom etadi. Qirraning oldingi chekkasi g'alvirsimon suyakning perpendikular plastinkasiga birikib ketadi.

Qirraning yon tomonlarida noto'g'ri shakldagi ponasimon suyak chig'anog'i (**concha sphenoidalis**) bo'lib, ikki tomonida joylashgan ponasimon bo'shliq teshiklarini chegaralab turadi. Ponasimon suyak tanasining orqa yuzasi kattalarda ensa suyagining asosiy qismi bilan birikib ketadi.

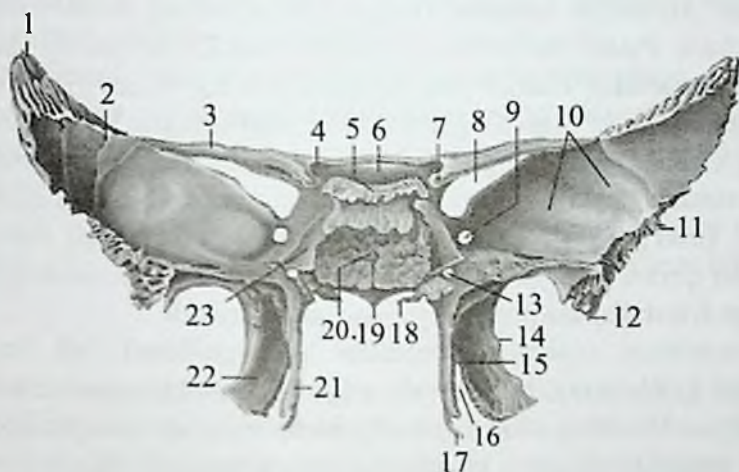
Ponasimon suyakning kichik qanoti (**ala minor**) suyak tanasining yon tomonlaridan ikkita ildiz hosil qilib chiqqan juft plastinka shaklida bo'lib, ildizlar o'rtasida ko'ruv nervi o'tadigan ko'ruv nervi kanali (**canalis opticus**) yotadi. Uning oldingi chekkasi tishlar vositasida peshona suyagining ko'z kosa qismi va g'alvirsimon suyakning g'alvirsimon plastinkasi bilan birikadi; orqa chekkasi erkin bo'lib, medial tomonda miya qattiq pardasi birikadigan oldinga egilgan o'siqcha (**processus clinoides anterior**) bo'lib tugaydi.



51-rasm. Ponasimon suyak. Old tomondan ko'rinishi: 1-facies orbitalis; 2-ala minor; 3-apertura sinus sphenoidalis; 4-dorsum sellae; 5-fossa hypophysialis; 6-canal is opticus; 7-fissura orbitalis superior; 8-ala major; 9-crista infratemporalis; 10-spina ossis sphenoidalis; 11-canal is pterygoideus; 12-rostrum sphenoidalis; 13-crista sphenoidalis; 14-lamina medialis processus pterygoidei. 15-lamina lateralis processus pterygoidei; 16-processus pterygoideus; 17-foramen rotundum; 18-facies temporalis.

Kichik qanotning yuqorigi yuzasi kalla bo'shlig'iga qaragan bo'lsa, pastki yuzasi ko'z kosasining yuqorigi devorini hosil qiladi. Katta va kichik qanotlar o'rtasida ko'z kosasining ustki yorig'i (**fissura orbitalis superior**) bor, undan ko'z kosasiga III, IV, VI juft bosh miya nervlari va ko'z nervi o'tadi.

Ponasimon suyakning katta qanoti (**ala major**) juft bo'lib, tananing yon yuzasidan boshlanadi. Uning to'rtta yuzasi tafovut qilinadi. Miyaga qaragan yuzasida (**facies cerebralis**) barmoqsimon botmalar (**impressionses digitatae**), miya izlarining bo'rtmalari (**juga cerebralia**) va kalla ichidagi arteriya egatlari (**sulci arteriosi**) bor. Katta qanotning tanaga yaqin joyida uchta teshik bor.



52-rasm. Ponasimon suyak. Orqa tomondan ko'rinishi: 1—margo parietalis; 2—ala major; 3—ala minor; 4—canalis opticus; 5—dorsum sellae; 6—sulcus prechiasmatis; 7—processus clinoideus anterior; 8—fissura orbitalis superior; 9—foramen rotundum; 10—facies cerebralis; 11—margo squamosus; 12—spina ossis sphenoidalis; 13—canalis pterygoideus; 14—processus pterygoideus; 15—fossa pterygoidea; 16—incisura pterygoidea; 17—hamulus pterygoideus; 18—processus vaginalis; 19—rostrum sphenoidale; 20—corpus sphenoidale; 21—lamina medialis processus pterygoidei; 22—lamina lateralis processus pterygoidei; 23—sulcus caroticus.

Boshqalardan yuqoriroq va oldinda uch shoxli nervning II shoxi o'tadigan yumaloq teshik (**foramen rotundum**), qanotning o'rtasida

uch shoxli nervning III shoxi o'tadigan oval teshik (**foramen ovale**) joylashgan.

Nisbatan kichkina o'tkir qirrali teshik (**foramen spinosum**) katta qanotning orqa burchagida joylashgan bo'lib, undan bosh miya qattiq pardasining o'rta arteriyasi o'tadi. Ko'z kosasiga qaragan yuza (**facies orbitalis**) ko'z kosasining lateral devorini hosil qiladi. U to'rtburchakli silliq plastinka shaklida bo'ladi.

Yuqori jag' yuzasi (**facies maxillaris**) uchburchak shaklida va qanot-tanglay chuqurchasiga qaragandir.

Chakka yuzasi (**facies temporalis**) keng, uni chakka osti qirras (**crista infratemporalis**) ikki qismga ajratadi. Yuqorigi katta qismi vertikal joylashib, chakka chuqurchasi devorini hosil qilishda qatnashadi. Pastki gorizontal joylashgan chakka osti yuzasi (**facies infratemporalis**) chakka osti chuqurchasining yuqorigi devorini hosil qiladi. Katta qanotning qirralari qo'shni suyaklar bilan birikadi. Uning chakka suyagining tanga qismiga qaragan qirras (**margo squamosus**) chakka suyagi pallasi bilan, yonoq suyagiga qaragan qirras (**margo zygomaticus**) yonoq suyagi bilan, tepa suyakka qaragan qirras (**margo parietalis**) tepa suyagi bilan, peshona qirras (**margo frontalis**) esa peshona suyagi bilan birikadi.

Qanotsimon o'simta (**processus pterygoideus**) juft bo'lib, tanadan katta qanot boshlanadigan joydan pastga qarab vertikal yo'nalgan. Ularning ichki yuzasi burun bo'shlig'iga qaragan bo'lsa, tashqi yuzasi chakka osti chuqurchasiga qaragan bo'ladi.

Qanotsimon o'simtaning asosida oldindan orqaga yo'nalgan qanotsimon o'siq kanali (**canalis pterygoideus**), uning oldingi chekkasda yuqoridan pastga tomon qanotsimon-tanglay egati (**sulcus pterygopalatinus**) o'tadi. Qanotsimon o'simta ikki: medial plastinka (**lamina medialis**) va lateral plastinkadan (**lamina lateralis**) iborat. Old tomonda plastinkalar birikkan. O'simta plastinkalari orqa tomonda bir-biridan uzoqlashadi va ularning o'rtasida qanotsimon chuqurcha (**fossa pterygoidea**) hosil bo'ladi. Pastga tomon ikkala plastinka o'zaro qanotsimon kemtik (**incisura pterygoidea**) bilan ajralgan. Qanotsimon o'simtaning medial plastinkasi nisbatan

ingichka va uzunroq bo'lib, uchida qanotsimon o'siq ilmoqchasi (**hamulus pterygoideus**) bor.

Yangi tug'ilgan chaqaloq ponasimon suyagining tanasi ikki (oldingi va orqa) qismlardan iborat bo'lib, o'zaro yupqa tog'ay qatlam bilan ajralgan.

Kichik qanotlar tananing oldingi qismi bilan birikkan bo'lsa, katta qanotlar undan tog'ay qatlam bilan ajralgan. Katta qanotlar yuzalari katta odamnikiga o'xshasada, ular yaxshi rivojlanmagan va nisbatan kichik. Qanotsimon o'simta qisqa oldinga va yon tomonga qiyshaygan bo'ladi.

Bola hayotining birinchi yilida tananing oldingi va orqa qismlari o'zaro birikadi. Katta qanotlar esa tana bilan 3 yoshlarda birikadi. Bu davrda ponasimon sinus paydo bo'la boshlaydi.

Bolalikning I davrida ponasimon suyak kattalarnikiga o'xshash xususiyatlarga ega bo'lsada, uning relyefi to'liq takomillashmagan.

Bolalikning II davrida suyak relyefi kuchayadi va ponasimon sinus kattalashadi.

Balog'at davrida suyak relyefida shaxsiy va jinsiy belgilar paydo bo'ladi. 15 – 18 yoshlarda ponasimon va ensa suyaklari o'zaro birikadi.

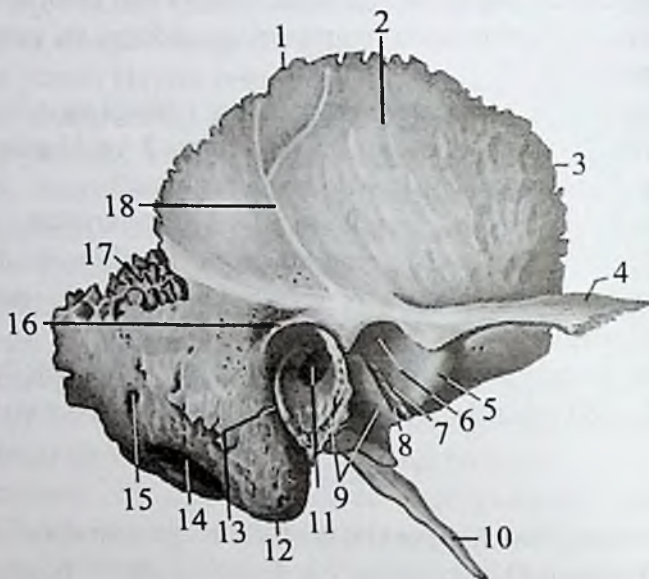
Chakka suyagi

Chakka suyagi (**os temporale**) bir juft bo'lib, murakkab tuzilgan (53-; 54-; 55-rasmlar). U kallaning yon devori va asosini hosil qilishda ishtirok etadi, ichida eshituv va muvozanat a'zosi joylashgan.

Chakka suyagi ensa qirrasi (**margo occipitalis**), tepa suyakka qaragan qirra (**margo parietalis**) va ponasimon suyakka qaragan qirra (**margo sphenoidalis**) lar vositasida qo'shni suyaklar bilan birlashadi. U old tomondan ponasimon, yuqoridan tepa va orqadan ensa suyaklari o'rtasida joylashib, pastki jag' suyagi bilan bo'g'im hosil qiladi. Chakka suyagi tanga (palla), nog'ora, piramida (toshsimon) qismlar va so'rg'ichsimon o'simtadan iborat. Bular o'zaro birikib tashqi eshituv yo'lagini (**meatus acusticus externus**) hosil qiladi.

Chakka suyagining tanga (palla) qismi (**pars squamosa**) tashqariga qavargan plastinka bo'lib, yuqori chekkasi tepa suyagi va pona-

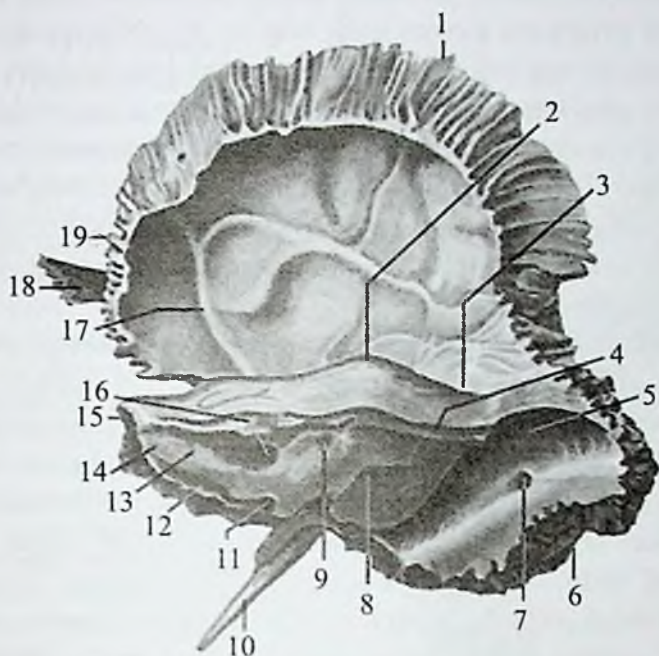
simon suyakning katta qanoti bilan tangasimon chok hosil qilib birikadi. Uning tashqi chakka yuzasi (**facies temporalis**) silliq bo'lib, chakka chuqurchasining hosil bo'lishida ishtirok etadi. Bu yuzada vertikal yo'nalgan o'rta chakka arteriyasining egati (**sulcus arteriae temporalis mediae**) bor. Pallasining tashqi yuzasi va tashqi eshituv teshigidan yuqori va oldirog'idan yonoq o'simtasi (**processus zygomaticus**) chiqadi.



53-rasm. O'ng chakka suyagi. Tashqi tomondan ko'rinishi:

1—margo parietalis; 2—pars squamosa; 3—margo sphenoidalis; 4—processus zygomaticus; 5—tuberculum articulare; 6—fossa mandibularis; 7—fissura petrosquamosa; 8—fissura petrotympanica; 9—pars tympanica; 10—processus styloideus; 11—meatus acusticus externus; 12—processus mastoideus; 13—fissura tympanomastoidea; 14—incisura mastoidea; 15—foramen mastoideum; 16—spina suprameatum; 17—incisura parietalis; 18—sul. a. temporalis media.

U oldinga tomon yo'nalib, yonoq suyagining chakka o'sig'i bilan birikadi va yonoq ravog'ini (**arcus zygomaticus**) hosil qiladi. Bu o'simta asosida pastki jag' suyagi do'ngli o'siqchasi bilan birlashadigan pastki jag' chuqurchasi (**fossa mandibularis**) joylashgan.



54-rasm. O'ng chakka suyagi. Ichki tomondan ko'rinishi:
 1-margo parietalis; 2-eminentia arcuata; 3-tegmen tympani; 4-sulcus sinus petrosi superior; 5-sulcus sinus sigmoidei; 6-margo occipitalis; 7-foramen mastoideum; 8-apertura externa aqueductus vestibuli; 9-fossa subarcuata; 10-processus styloideus; 11-apertura externa canaliculi cochleae; 12-sulcus sinus petrosi inferior; 13-facies posterior partes petrosae; 14-pars petrosa; 15-apex partes petrosae; 16-porus acusticus internus; 17-sulcus arteriosus; 18-processus zygomaticus; 19-margo sphenoidalis.

Uni old tomondan bo'g'im do'mboqchasi (**tuberculum articulare**) chegaralab turadi. Tanganing miya yuzasida (**facies cerebralis**) barnoqsimon botmalar (**impressiones digitatae**) va miya qattiq pardasi o'rta arteriyasi egati (**sulcus a. meningea media**) joylashgan. Chakka suyagining nog'ora qismi (**pars tympanica**) uncha katta bo'lmagan, tarnovsimon egilgan plastinka bo'lib, tashqi eshituv teshigini (**porus acusticus externus**) old, orqa va past

tomondan o'rab turadi. Bu teshik tashqi eshituv yo'lagiga (**meatus acusticus externus**) davom etib, nog'ora bo'shlig'igacha boradi. Nog'ora qismi nog'ora bo'shlig'ining lateral devorini hosil qilishda qatnashib, orqa tomonda so'rg'ichsimon o'simta bilan qo'shiladi. Bu joyda nog'ora-so'rg'ichsimon yorig'i (**fissura tympanomastoidea**) hosil bo'ladi. Tashqi eshituv yo'lagining old tomonida nog'ora qism bilan, toshsimon-nog'ora yorig'i (**fissura petrotympanica**) vositasida toshsimon qismi bilan birikadi.

Chakka suyagining (piramida) toshsimon qismi (**pars petrosa**) uch qirrali piramida shaklida bo'lib, suyak moddasining qattiqligi uchun *toshsimon qismi* deb ataladi. Uning ichida eshituv-muvozanat a'zosi joylashgan. Bu qism kallada gorizontal yotadi, asosi orqaga va lateral tomonga qaragan bo'lib, so'rg'ichsimon o'simtaga o'tib ketadi.

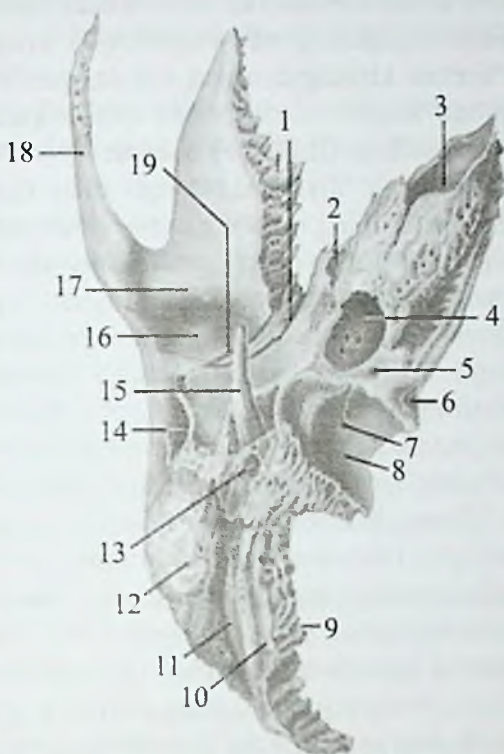
Chakka suyagi piramida qismining cho'qqisi (**apex partis petrosae**) erkin, oldinga va medial tomonga qaragan. Piramidada uchta: oldingi, orqa va pastki yuzalari tafovut qilinadi. Oldingi va orqa yuzalari kalla ichiga qaragan bo'lsa, pastki yuzasi kalla asosining tashqi tomonidan yaxshi ko'rinadi. Uchta yuzaga mos yuqorigi, oldingi va orqa qirralar tafovut qilinadi.

Piramida qismining oldingi yuzasi (**facies anterior partis petrosae**) oldinga va yuqoriga qaragan. Lateral tomonga u chakka suyagi tanga qismining miya yuzasiga o'tib, undan toshsimon-palla yorig'i (**fissura petrosquomosa**) bilan ajralib turadi. Shu yorig'ning yonida piramida qismining oldingi qirrasida mushak-nay kanali (**canalis musculotubarius**) teshigi bor. Piramida qismining oldingi yuzasining o'rta qismida ravoqsimon tepacha (**eminentia arcuata**) ko'rinadi.

U bilan toshsimon-palla yorig'i o'rtasida nog'ora bo'shlig'ining tomi (**tegmen tympani**) joylashgan. Piramida qismining uchiga yaqin uch shoxli nerv tugunining botig'i (**impressio trigeminalis**), undan chekkaroqda ikkita kichkina teshik bor.

**55-rasm. O'ng chakka
suyagi. Ostki tomondan**

ko'rinishi: 1-fissura petro-
tympanica; 2-canalus musculo-
tubarius; 3-apertura interna
canalis carotici; 4- apertura
externa canalis carotici; 5-fossula
petrosa; 6-apertura externa can-
aliculi cochlea; 7-canalculus
mastoideus; 8-fossa jugularis;
9-margo occipitalis; 10-sulcus
arteriae occipitalis; 11-incisura
mastoidea; 12-processus mas-
toideus; 13-foramen stylomas-
toideum; 14-meatus acusticus
externus; 15-processus styloi-
deus; 16-fossa mandibularis;
17-tuberculum articulare; 18-
processus zygomaticus; 19-fissura
petrosquamosa.



Katta toshsimon nerv
kanalining tirqishidan

(**hiatus canalis nervi petrosi majoris**), katta toshsimon nervning egati (**sulcus nervi petrosi majoris**) boshlanadi. Bu teshikdan biroz oldinda va chekkada kichik toshsimon nerv kanalining tirqishi (**hiatus canalis nervi petrosi minoris**) bor, undan kichik toshsimon nervning egati (**sulcus nervi petrosi minoris**) boshlanadi.

Piramida qismining yuqori qirrasi (**margo superior partis petrosae**) piramida qismining oldingi yuzasini orqa yuzasidan ajratadi, undan yuqori toshsimon sinus egati (**sulcus sinus petrosi superioris**) o'tadi.

Piramida qismining orqa yuzasi (**facies posterior partis petrosae**) orqaga va medial tomonga qaragan. Uning o'rta qismida ichki eshituv teshigi (**porus acusticus internus**) joylashgan.

U ichki eshituv yo'lagiga (**meatus acusticus internus**) davom

etib, uning tubidan yuz nervi kanali boshlanadi. Ichki eshituv yo'lagidan chekkaroq va yuqoriroqda bosh miya qattiq pardasining o'simtasi kiradigan ravoq osti chuqurchasi (**fossa subarcuata**) bo'lgan. Undan lateral va pastroqda dahliz kanalchasi teshigi (**apertura canaliculi vestibuli**) joylashgan.

Piramida qismining orqa qirrasini (**margo posterior partis petrosae**) uning orqa yuzasini pastki yuzasidan ajratib turadi. Unda pastki toshsimon sinus egati (**sulcus sinus petrosi inferioris**) o'tadi. Bu egatning lateral uchida bo'yinturuq teshigi yonida chig'anoq kanalchasining teshigi (**apertura canaliculi cochleae**) bor. Piramidaning qismining pastki yuzasi (**facies inferior partis petrosae**) kalla asosining tashqi yuzasiga qaragan. Piramidaning asosiga yaqin joyda bo'yinturuq chuqurchasi (**fossa jugularis**) bo'lib, uni orqa tomondan bo'yintiriq o'ymasi (**incisura jugularis**) chegaralab turadi.

U ensa suyagining shu nomli kemtigi bilan birikib bo'yinturuq teshigini (**foramen jugulare**) hosil qiladi. Oldida uyqu kanalning tashqi teshigi (**apertura externa canalis carotici**) bo'lib, kanal kallaning ichki yuzasiga uyqu kanalining ichki teshigi (**apertura interna canalis carotici**) bo'lib, piramida qismining uchiga ochiladi. Uyqu arteriyasi kanali orqa devorida uning tashqi teshigiga yaqin joyda nog'ora bo'shlig'iga ochiladigan uyqu-nog'ora kanalchalari (**canaliculi caroticotympanici**) boshlanadi.

Uyqu kanali teshigi bilan bo'yinturuq teshigi o'rtasida toshsimon chuqurcha (**fossula petrosa**), uning tubida nog'ora kanalchasining pastki teshigi (**apertura inferior canaliculi tympani**) bor. Bo'yinturuq teshigining tashqi tomonida ingichka, uzun bigizsimon o'siqcha (**processus styloideus**) chiqib turadi. Uning orqasida bigizsimon va so'rg'ichsimon o'simtalar o'rtasida bigiz-so'rg'ichsimon teshik (**foramen stylomastoideum**) yotadi.

So'rg'ichsimon o'simta (**processus mastoideus**) tashqi eshituv yo'lagining orqasida joylashib tashqi yuzasi qavariq va g'adir-budur, pastki uchi yumaloq. O'simtani ichki tomondan so'rg'ichsimon o'simta kemtigi (**incisura mastoidea**) chegaralab turadi. Kemtikdan ichkarida ensa arteriyasining egati (**sulcus arteriae occipitalis**) joylashgan.

O'simta ichida so'rg'ichsimon katakchalar (**cellulae mastoideae**) bo'lib, ular so'rg'ichsimon g'or (**antrum mastoideum**) vositasida o'rta quloqqa qo'shilib turadi.

O'simtaning ensa suyagi bilan birikadigan joyda so'rg'ichsimon o'simta teshigi (**foramen mastoideum**) ko'rinadi. So'rg'ichsimon o'simtaning kalla bo'shlig'iga qaragan ichki yuzasida sigmasimon sinus egati (**sulcus sinus sigmoidei**) joylashgan.

Yangi tug'ilgan chaqaloqning chakka suyagi uch qismdan iborat bo'lib, ular o'rtasida tog'ay qatlami bor. Suyakning tanga qismi yupqa va nozik bo'lib, faqat tashqi va ichki zich qatlamdan iborat. G'ovak modda takomillashmagan. Uning tashqarisida joylashgan bigizsimon o'siqcha bola tug'ilishdan avval va ikki yoshda paydo bo'ladigan 2 ta suyaklanish nuqtasidan suyaklanadi. So'rg'ichsimon o'simta yaxshi takomillashmagan. Bola uch yoshga to'lgunicha suyak bir tekis o'sadi. Nog'ora qismi tezroq o'sib, tashqi eshituv yo'lagining suyak qismini hosil qiladi.

Bolalikning I davrida piramidaning so'rg'ichsimon g'or tomonida g'ovaklar paydo bo'la boshlaydi. Chakka suyagi so'rg'ichsimon o'simtasi o'sib, ichida so'rg'ichsimon katakchalar vujudga keladi. Bu davrda nog'ora qismining tuzilishi tugallanib kattalarga o'xshash ko'rinishga ega bo'ladi. Tanga qismida bo'g'im yuzasi va do'mboqchasi hosil bo'ladi.

Bolalikning II davrida suyak relyefi kuchayib suyak qismlarining birlashishi tugaydi. Balog'at davrida uning shaxsiy va jinsiy xususiyatlari paydo bo'ladi.

Chakka suyagi ichidagi kanallar

Uyqu kanali (**canalis caroticus**) orqali ichki uyqu arteriyasi o'tadi. U piramidaning pastki yuzasidagi uyqu kanalning tashqi teshigidan (55-rasm) boshlanib, yuqoriga va oldinga yo'naladi va uyqu kanalining ichki teshigi orqali kalla ichiga kiradi.

Mushak-nay kanali (**canalis musculotubarius**) piramidaning oldingi chekkasi bilan palla qismi o'rtasidagi burchakdan boshlanib, orqaga va yon tomonga yo'naladi, uni bo'ylamasiga gorizontal

joylashgan to'siq ikki yarim kanalga ajratadi. Ustki nog'ora pardar taranglovchi mushak yarim kanalchasida (**semicanalis musculus tensoris tympani**) shu nomli mushak yotadi. Pastki eshituv nayining yarim kanalchasi (**semicanalis tubae auditivae**) eshituv nayining suyak qismini hosil qiladi. Ikkala yarim kanal ham nog'ora bo'shlig'ining oldingi devoriga ochiladi.

Yuz nervi kanali (**canalis nervi facialis**) ichki eshituv yo'lugining tubidan boshlanib, orqadan oldinga gorizontal yo'naladi. Katta toshsimon nerv tirqishi sohasida to'g'ri burchak shaklida bukilib tizzachaga hosil qiladi, keyin orqaga va lateral davom etib, nog'ora bo'shlig'ining aylanib pastga vertikal tushadi va piramidaning pastki yuzasidagi bigiz-so'rgichsimon teshikda tugaydi. Kanal orqali shu nomli nerv o'tadi.

Uyqu-nog'ora kanalchalari (**canaliculi caroticotympanici**) uyqu kanalining orqa devoridan uning tashqi teshigi sohasidan boshlanib nog'ora bo'shlig'iga ochiladi. Undan shu nomdagi arteriya va nervlar o'tadi.

Nog'ora tori kanali (**canaliculus chordae tympani**) yuz nervi kanalidan bigiz-so'rg'ichsimon teshik ustidan boshlanib, oldinga yo'naladi va nog'ora bo'shlig'iga ochiladi. Undan nog'ora tori o'tadi.

Nog'ora naychasi (**canaliculus tympanicus**) piramidaning pastki yuzasidagi tosh chuqurchaning tubidan boshlanib, yuqoriga ko'tariladi. Nog'ora bo'shlig'ining pastki devorini teshib o'tib, unga kiradi. Undan til-halqum nervining nog'ora tarmog'i o'tadi.

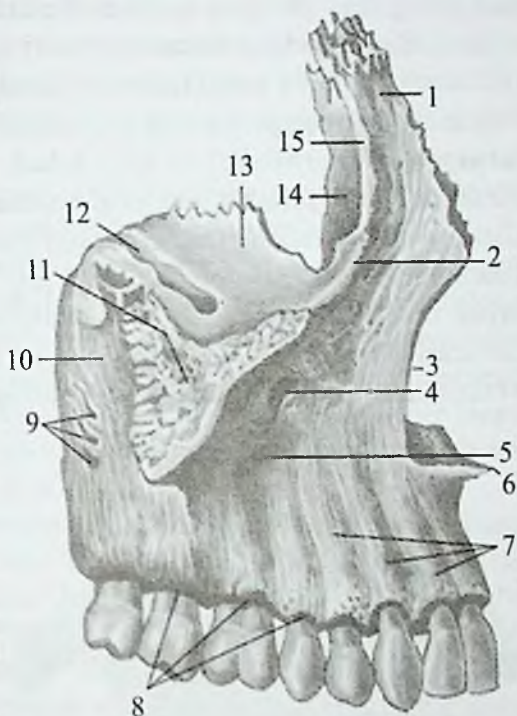
So'rg'ichsimon kanal (**canaliculus mastoideus**) bo'yinturuq chuqurchasining tubidan boshlanib, nog'ora-so'rg'ichsimon tirqishda yakunlanadi, undan adashgan nervning quloq tarmog'i o'tadi.

Kallaning yuz qismi suyaklari Ustki jag' suyagi

Ustki jag' suyagi (**maxilla**) juft suyak bo'lib, birmuncha murakkab tuzilgan (56-; 57-rasmlar). Uning tanasi va to'rtta o'sig'i bor. Ustki jag' suyagining tanasi (**corpus maxillae**) ichida havo saqlaydigan ustki jag' (**gajmor**) bo'shlig'i (**sinus maxillaris**) bo'lib, u burun bo'shlig'iga ustki jag' bo'shlig'ining yorig'i (**hiatus maxillaris**) orqali ochiladi.

56-rasm. O'ng ustki jag' suyagi. Tashqi tomondan ko'rinishi:

1-processus frontalis; 2-margo infraorbitalis; 3-incisura nasalis; 4-canalis infraorbitalis; 5-fossa canina; 6-spina nasalis anterior; 7-juga alveolaria; 8-arcus alveolaris; 9-foramina alveolaria; 10-tuber maxillae; 11-processus zygomaticus; 12-sulcus infraorbitalis; 13-facies orbitalis; 14-sulcus lacrimalis; 15-crista lacrimalis anterior.



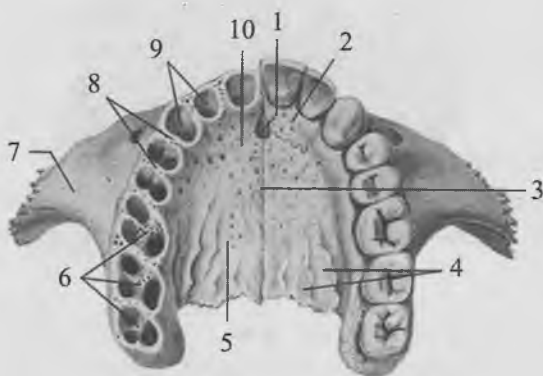
Tanasida to'rtta: oldingi, ko'z kosasiga qaragan, burun va chakka osti yuzasi tafovut qilinadi.

Oldingi yuzasi (**facies anterior**) botiq bo'lib, ko'z kosasiga qaragan yuzasidan ko'z kosasining pastki chekkasi (**margo infraorbitale**) bilan ajralib turadi. Uning ostida qon tomir va nervlar o'tadigan ko'z kosasi ostidagi teshik (**foramen infraorbitalis**) bor.

Undan pastroqda qoziq tish chuqurchasi (**fossa canina**) joylashgan. Oldingi yuzani medial tomondan chegaralaydigan burun kemti-gi (**incisura nasalis**) burunning oldingi o'tkir qirrasini (**spina nasalis anterior**) bo'lib tugaydi.

Ko'z kosasiga qaragan yuzasi (**facies orbitalis**) bir oz botiqroq uchburchak shakldagi silliq yuzasi bo'lib, ko'z kosasining pastki devorini tashkil qiladi. Bu yuzaning medial chekkasi ko'z yoshi suyagi, g'alvirsimon suyakning ko'z kosasi plastinkasi va tanglay suyagining ko'z kosasi o'sig'i bilan birikadi. Uning ko'z kosasining

ostki yorig'ini (**fissura orbitalis inferior**) chegaralaydigan orqa erkin chekkasidan ko'z kosasining ostki egati (**sulcus infraorbitale**) boshlanadi. Oldinda u shu nomdagi kanalga (**canalis infraorbitalis**) o'tib, ustki jag' suyagining oldingi yuzasiga ko'z kosasi ostidagi teshik (**foramen infraorbitalis**) bo'lib ochiladi. Chakka osti yuzasi (**facies infratemporalis**) chakka osti va qanot-tanglay chuqurchalarini hosil qilishda ishtirok etadi. Uning oldingi yuzasidan yonoq o'sig'ining asosi ajratib turadi. Bu yuzada ustki jag' suyagining do'mboqchasi (**tuber maxillae**) bor bo'lib, unda ustki jag'ning tish katakchalari teshiklari (**foramina alveolaria**) bor. Bu teshiklar suyak ichiga tish katakchalari kanallari (**canales alveolares**) bo'lib ochiladi.



57-rasm. Ustki jag' suyaklari. Ost tomondan ko'rinishi:
 1—canalis incisivi; 2—os incisivum; 3—sutura palatina mediana; 4—sulci palatini; 5—processus palatinus; 6—septa interradicularia; 7—processus zygomaticus; 8—septa interalveolaria; 9—alveoli dentales; 10—sutura incisiva.

Ustki jag' suyagining do'mboqchsida medialroqda vertikal yo'nalgan katta tanglay egati (**sulcus palatinus major**) joylashgan bo'lib, u shu nomdagi kanalni hosil qilishda ishtirok etadi.

Burun yuzasi (**facies nasalis**) burun bo'shlig'ining lateral devorini hosil qilishda ishtirok etadi. Unga tanglay suyagi va pastki burun chig'anog'i birikadi. Unda ustki jag' bo'shlig'i yorig'i (**hiatus maxillaris**), undan oldinroqda esa ko'z yoshi egati (**sulcus lacrimalis**) bor. Bu ko'z yoshi suyagi va pastki burun chig'anog'i bilan birikib burun-ko'z yoshi kanalini (**canalis nasolacrimalis**) hosil qiladi. Uning oldida pastki burun chig'anog'i birikadigan chig'anoq qirrasi (**crista conchalis**) ko'ndalang joylashgan.

Peshona o'sig'i (**processus frontalis**) tananing oldingi va ko'z kosasiga qaragan yuzalari o'rtasidan boshlanib, yuqori uchi peshona suyagining burun qismiga yetib boradi. Uning ichki yuzasida o'rta burun chig'anog'i birikadigan g'alvirsimon suyak qirrasasi (**crista ethmoidalis**) bor.

Yonoq o'sig'i (**processus zygomaticus**) suyakning yuqorigi lateral qismidan boshlanib yonoq suyagi bilan birlashadi.

Alveolar o'siq (**processus alveolaris**) suyak tanasidan pastga chiqib oldinga qarab qavargan plastinkadir. O'siqning pastki chekkasi alveolar yoyini (**arcus alveolaris**) hosil qiladi. Unda tish alveolalari (**alveoli dentales**) va ularning o'rtasida alveolalararo to'siqlar (**septa interalveolaria**), shuningdek tish ildizlari orasidagi to'siqlar (**septa interradicularia**) bor. Alveolar o'siqning tashqi yuzasida esa alveola tepaliklari (**juga alveolaria**) bor.

Tanglay o'sig'i (**processus palatinus**) suyakning burun yuzasidan boshlanib, gorizontall joylashadi. U qarama-qarshi o'siq bilan birikib, qattiq tanglayni hosil qilishda qatnashadi. O'siqning medial erkin chekkasida yuqoriga ko'tarilgan burun qirrasasi (**crista nasalis**) ko'rinadi, u dimog' suyagining pastki chekkasi bilan birikadi. O'siqning ustki yuzasi silliq bo'lib, burun bo'shlig'ining pastki devorini hosil qiladi.

Pastki yuzasida esa bo'ylama tanglay egatlari (**sulci palatini**), o'rta chokning oldingi uchida kurak tishlari sohasidagi kanal (**canalis incisivi**) teshigi bor. O'siqning orqa chekkasi tanglay suyagining gorizontall plastinkasi bilan birikadi.

Yangi tug'ilgan chaqaloq ustki jag' suyagining tanasi va 4 o'sig'i tafovut qilinadi. Suyak tanasi yaxshi takomillashmagan, bo'yi past bo'lgani uchun ko'z kosasining pastki qirrasasi alveolar o'siqqa yaqin. Peshona, yonoq, tanglay o'siqlari yaxshi rivojlanmagan bo'lib, alveolar o'siq arang bilingan.

Emizikli davrda suyak ancha tez o'sadi. Alveolar o'siqning tashqi tomonida alveola tepaliklari, o'siq ichida esa tish alveolalari va ular o'rtasida alveolalararo to'siqlar paydo bo'ladi.

Erta bolalik davrida ustki jag' juda tez o'sib, tanasi kattalashadi.

Bolalikning ikkinchi davrida tishlar almashinuvidan so'ng suyak

tanasi yanada kattalashadi. Uning tashqi relyefi tugallanib, katta odamlarnikiga o'xshab qoladi.

Balogat davrida esa uning jinsiy va shaxsiy xususiyatlari paydo bo'ladi.

Yonoq suyagi (**os zygomaticum**) yuz suyaklari orasida eng qattig'i bo'lib, kallaning miya va yuz qismi suyaklarini (peshona, chakka va ustki jag') bir-biriga qo'shib turadi. Yonoq suyagining joylashgan o'rniga qarab uchta yuzasi: lateral, chakka va ko'z kosasiga qaragan va ikkita o'sig'i (peshona, chakka) tafovut qilinadi.

Lateral yuzasi (**facies lateralis**) noto'g'ri to'rtburchak shaklida bo'lib, lateral tomonga va oldinga qarab biroz qavargan. Unda yonoq-yuz teshigi (**foramen zygomaticofaciale**) bor.

Chakka yuzasi (**facies temporalis**) silliq, chakka osti chuqurchasining oldingi devorini hosil qiladi. Unda yonoq-chakka teshigi (**foramen zygomaticotemporale**) bor.

Ko'z kosasiga qaragan yuzasi (**facies orbitalis**) ko'z kosasining lateral-pastki devorini va ko'z kosasining pastki chekkasining lateral qismini hosil qilishda qatnashadi. Bu yuzada joylashgan yonoq-ko'z kosasi teshigi (**foramen zygomaticoorbitale**) suyak ichida ikkiga bo'linib, lateral yuzasiga yonoq-yuz teshigi bilan, chakka yuzasiga esa yonoq-chakka teshigi bilan ochiladi. Peshona o'sig'i (**processus frontalis**) yuqoriga yo'nalib, peshona suyagining yonoq o'simtasi va ponasimon suyakning katta qanoti bilan birikadi.

Chakka o'sig'i (**processus temporalis**) orqaga yo'nalib, chakka suyagi yonoq o'simtasi bilan qo'shib, yonoq ravog'ini (**arcus zygomaticus**) hosil qiladi.

Yangi tug'ilgan chaqaloqning yonoq suyagi suyak tuzilishiga ega bo'lib, suyakka xos bo'lgan yuza va o'siqlarga ega. Uning peshona o'sig'i chakka o'sig'idan ikki barobar keng. Bola hayoti davomida yonoq suyagi o'sa borib bolalikning II davrida katta odamlarnikiga o'xshaydi. Balog'at davrida uning shaxsiy va jinsiy tafovutlari vujudga keladi.

Ko'z yoshi suyagi (**os lacrimale**) bir juft, to'rtburchak shakldagi juda yupqa va nozik plastinka bo'lib, ko'z kosasi medial devorining

oldingi qismini hosil qilishda qatnashadi. Old va past tomondan ustki jag'ning peshona o'sig'i bilan, orqa tomondan g'alvirsimon suyakning ko'z kosasi plastinkasi bilan, yuqoridan peshona suyagining ko'z kosa qismini ichki chekkasi bilan chegaralanadi. Lateral yuzada joylashgan ko'z yoshi suyagining orqa qirrasini (**crista lacrimalis posterior**) pastga tomon ko'z yoshi suyagi ilmog'i (**hamulus lacrimalis**) bo'lib tugaydi. Ko'z yoshi suyagining orqa qirrasini oldida joylashgan ko'z yoshi egati (**sulcus lacrimalis**) yuqori jag'ning shunday egati bilan qo'shilib, ko'z yoshi xaltachasining chuqurchasini (**fossa sacci lacrimalis**) hosil qiladi.

Yangi tug'ilgan bolada ko'z yoshi suyagi suyaklanib bo'lgan. Uning relyefi katta odamnikiga o'xshaydi. Bola hayoti davomida bu suyak bosh suyaklarining o'sishiga mos ravishda kattalashib boradi.

Burun suyagi (**os nasale**) bir juft bo'lib, to'rtburchakli plastinka shaklida, u yassi suyaklar guruhiga kiradi. Ular ikki tomondan medial qirralari vositasida o'zaro birikib, burun orqasini hosil qiladi. Yuqori qirrasini peshona suyagining burun qismiga, lateral chekkasi yuqori jag' suyagining peshona o'sig'iga birikadi. Pastki qirrasini erkin bo'lib, burun teshigini yuqori tomondan chegaralaydi.

Yangi tug'ilgan bolada burun suyagi suyaklanib bo'lgan. Uning relyefi katta odamnikiga o'xshaydi. Bola hayoti davomida bu suyak bosh suyaklarining o'sishiga mos ravishda kattalashib boradi.

Dimog' suyagi (**vomer**) burun bo'shlig'ida joylashgan trapetsiya shaklidagi toq suyak plastinkadir. U g'alvirsimon suyakning perpendikular plastinkasi bilan birgalikda burunning suyak to'sig'ini hosil qilishda qatnashadi. Dimog' suyagining yuqorigi orqa chekkasi nisbatan keng va ikkiga ayrilgan bo'lib, dimog' suyagining qanotlarini (**ala vomeris**) hosil qiladi. Ularning orasiga ponasimon suyak qirrasini va tumshug'i kirib turadi. Dimog' suyagining orqa chekkasi tekis bo'lib, xoanalarni ajratib turadi. Uning pastki chekkasi ustki jag' va tanglay suyaklarining burun qirrasini bilan biriksa, ustki chekkasi g'alvirsimon suyakning perpendikular plastinkasi bilan birikadi.

Tanglay suyagi

Tanglay suyagi (**os palatinum**) juft bo'lib, ko'z kosasi, burun bo'shlig'i, og'iz bo'shlig'i va qanot-tanglay chuqurchasini hosil qilishda ishtirok etadi. U bir-biriga to'g'ri burchak hosil qilib birikkan gorizontal va perpendikular plastinkalardan iborat (58-rasm).

Gorizontal plastinka (**lamina horizontalis**) old tomondan ustki jag'ning tanglay o'sig'i bilan, medial tomondan esa qarama-qarsh plastinka bilan o'rta chok hosil qilib birikadi va qattiq tanglay (**palatum osseum**) vujudga keltiradi.

Uning orqa chekkasi silliq va erkin bo'lib, ko'ndalangiga bukilgan. bo'ladi. Og'iz bo'shlig'iga qaragan pastki tanglay yuzasi (**facies palatina**) g'adir-budur, burun bo'shlig'iga qaragan yuzasi (**facies nasalis**) silliq.

Gorizontal plastinkaning medial chekkasida joylashgan dimog' suyagi birikadigan burun qirrasasi (**crista nasalis**) burunning orqa o'tkir qirrasiga (**spina nasalis posterior**) o'tib ketadi.

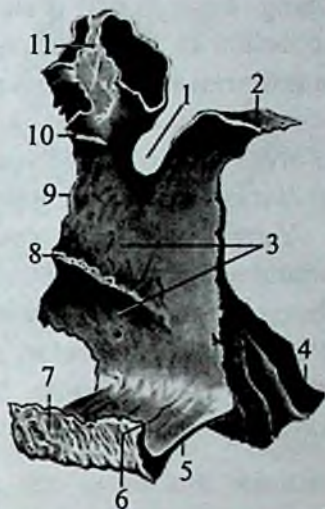Perpendikular plastinka (**lamina perpendicularis**) burun bo'shlig'ining lateral devorini hosil qilishda ishtirok etadi. Uning lateral yuzasida katta tanglay egati (**sulcus palatinus major**) joylashgan. Bu egat ustki jag' va ponasimon suyak qanotsimon o'simtasidagi egatlar bilan birga katta tanglay kanalini (**canalis palatinus major**) hosil qilib, katta tanglay teshigi (**foramen palatinum majus**) bo'lib ochiladi. Gorizontal plastinkaning medial yuzasida ikkita gorizontal: o'rta burun chig'anog'i birikadigan yuqorigi g'alvirsimon suyak qirrasasi (**crista ethmoidalis**) va pastki burun chig'anog'i birikadigan chig'anoq qirrasasi (**crista conchalis**) bor. Tanglay suyagida uchta: piramidasimon, ko'z kosasi va ponasimon o'siqlari tafovut qilinadi.

Piramidasimon o'siq (**processus pyramidalis**) tanglay suyagining perpendikular va gorizontal plastinkalari birikadigan joydan orqaga pastga va lateral tomonga chiqib, ponasimon suyak qanotsimon o'simtasining lateral va medial plastinkalari orasiga kiradi.

Uning ichidan kichik tanglay kanallari (**canales palatini minores**) o'tib, kichik tanglay teshiklari (**foramina palatina minora**) bo'lib ochiladi.

Ko'z kosasi o'sig'i (**processus orbitalis**) oldinga va lateral yo'nalib, ko'z kosasining pastki devorini hosil qilishda ishtirok etadi.

58-rasm. O'ng tanglay suyagi. Ichki tomondan ko'rinishi: 1—incisura sphenopalatina; 2—processus sphenoidalis; 3—facies nasalis; 4—processus pyramidalis; 5—lamina horizontalis; 6—spina nasalis posterior; 7—crista nasalis; 8—crista conchalis; 9—lamina perpendicularis; 10—crista ethmoidalis; 11—processus orbitalis.



Ponasimon o'siq (**processus sphenoidalis**) orqaga va medial tomonga yo'naladi va ponasimon suyak tanasining pastki yuzasiga birikadi. Ko'z kosasi o'sig'i bilan ponasimon o'siq o'rtasida ponatanglay o'ymasi (**incisura sphenopalatina**), ponasimon suyak bilan qo'shilganida ponasimon-tanglay teshigini (**foramen sphenopalatinum**) hosil qiladi.

Yangi tug'ilgan chaqaloq tanglay suyagida kattalarga xos bo'lgan hamma qismlar: ko'z kosasi, ponasimon, piramida o'siqlari perpendikular va gorizontal plastinkalari mavjud. Perpendikular plastinkasi kalta va keng bo'lgani uchun shakli kvadratga o'xshaydi. Gorizontal plastinkasi ingichka va qalin, o'siqlari yaxshi rivojlangan.

Erta bolalik davrida perpendikular plastinka bo'yiga o'sadi. Uning ichki yuzasida chig'anoq qirrasiyaxshi bilinadi, tashqi tomonidagi katta tanglay egati chuqurlashadi. Suyak keyingi davrlarda bir tekis o'sib bolalikning II davri so'ngida tuzilishi jihatidan kattalarnikiga o'xshab qoladi.

Burunning pastki chig'anog'i (**concha nasalis inferior**) juft va yupqa cho'zinchoq bukilgan plastinka shaklidagi suyak. Uning tanasini ichki yuzasi ko'tarilgan, tashqi yuzasi botiq. Yuqori chekkasi bilan ustki jag' va tanglay suyagining chig'anoq qirrasiga birikadi.

Uning yuqori chekkasida ko'z yoshi, ustki jag' va g'alvirsimon o'siqchlari bor. Pastki chekkasi erkin bo'lib, tashqariga buralgan. Uning ko'z yoshi o'siqchasi (**processus lacrimalis**) yuqoriga ko'tarilib, ko'z yoshi suyagiga birikadi. Ustki jag' o'sig'i (**processus maxillaris**) suyakning yuqori chekkasini tashqi tomonidan boshlanib pastga yo'nalib ustki jag' bo'shlig'i teshigini qisman yopadi. G'alvirsimon o'siqcha (**processus ethmoidalis**) yuqoriga yo'nalib, g'alvirsimon suyakning ilgaksimon o'siqchasiga birikadi.

Yangi tug'ilgan bolalarda burunning pastki chig'anog'i hali butunlay suyaklanib bo'lmagan bo'lib, uning o'siqchalari tog'aydan iborat. Erta bolalik va bolalikning I davri davomida suyak bir tekis o'sib, uning o'siqchalari suyaklanadi. Bolalikning ikkinchi davrida uning o'sishi tezlashib, bola 13 yoshga kirganda suyak tuzilishi kattalarnikiga o'xshab qoladi.

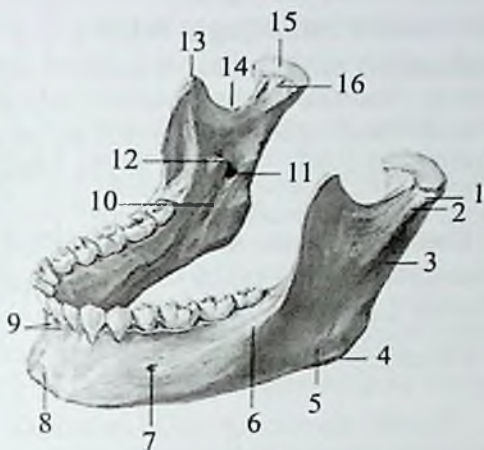
Pastki jag' suyagi

Pastki jag' suyagi (**mandibula**) kalladagi birdan-bir harakatchan toq suyak bo'lib (59-; 60-rasmlar), chakka suyaklari bilan chakka-pastki jag' bo'g'imini hosil qiladi. Unda gorizontall joylashgan pastki jag' tanasi va vertikal yo'nalgan ikkita pastki jag'ning shoxi tafovut qilinadi. Pastki jag' tanasi (**corpus mandibulae**) taqasimon shaklda bo'lib, ichki va tashqi yuzalari tafovut qilinadi. Uning tanasi qalinlashgan pastki jag' asosi (**basis mandibulae**) va tishlar joylashadigan alveolali qismidan (**pars alveolaris**) iborat. Alveolali qismi alveolali yoy (**arcus alveolaris**) shaklida bo'lib, unda 16 ta tish alveolalari (**alveoli dentales**) va alveolalararo to'siqlar (**septa interalveolaria**), shuningdek tish ildizlari orasidagi to'siqlar (**septa interradicularia**) bor.

Uning tashqi tomonida alveola bo'rtmalari (**juga alveolaria**) joylashgan. Suyak tanasining oldingi qismida o'rta chiziqda engak tepaligi (**protuberantia mentalis**) ko'rinadi. Undan orqaroqda qon tomir va nervlar o'tadigan engak teshigi (**foramen mentale**) bo'lib, uning orqasidan boshlangan qiyshiq chiziq (**linea obliqua**) yuqoriga va orqaga yo'nalib, tojsimon o'simtaning asosida tugaydi.

59-rasm. Pastki jagʻ. Chap tomondan koʻrinishi:

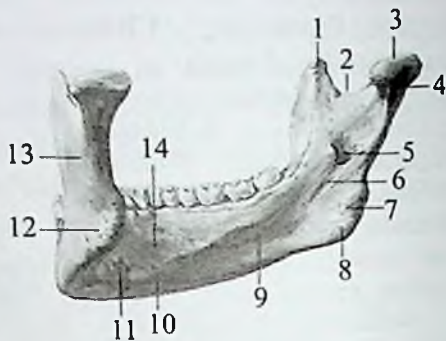1-processus condylaris; 2-collum mandibulae; 3-ramus mandibulae; 4-angulus mandibulae; 5-tuberositas masseterica; 6-linea obliqua; 7-foramen mentale; 8-protuberantia mentalis; 9-juga alveolaria; 10-sulcus mylohyoideus; 11-foramen mandibulae; 12-lingula mandibulae; 13-processus coronoideus; 14-incisura mandibulae; 15-caput mandibulae; 16-fovea pterygoidea.



Tananing ichki yuzasini oʻrta qismidan engakning oʻtkir qirrasini (**spina mentalis**) chiqadi. Uning yon tomonida pastki jagʻ asosida ikki qorinchali mushak chuqurchasi (**fossa digastrica**), ustki chekkasining ikki tomonida esa til osti chuqurchasi (**fovea sublingualis**) joylashgan. Uning ostidan boshlangan jagʻ-til osti chizigʻi (**linea mylohyoidea**) yuqoriga qiya yoʻnalib tananing orqa uchiga boradi. Uning ostida jagʻ tishlari sohasida pastki jagʻ osti chuqurchasi (**fovea submandibularis**) koʻrinadi. Pastki jagʻning shoxi (**ramus mandibulae**) tanasi bilan oʻtmas pastki jagʻ burchagi (**angulus mandibulae**) hosil qilib birikadi. Unda oldingi, orqa chekkalari va ichki, tashqi yuzalari tafovut qilinadi. Uning tashqi yuzasida chaynov gʻadir-budurligi (**tuberositas masseterica**), ichki yuzasida qanotsimon gʻadir-budurlik (**tuberositas pterygoidea**) boʻlib, ularga shu nomdagi mushaklar birikadi. Suyak shoxi ikki: oldingi tojsimon oʻsimta (**processus coronoideus**) va orqa doʻngli oʻsiqcha (**processus condylaris**) hosil qilib tugaydi. Ularning oʻrtasida pastki jagʻ oʻymasi (**incisura mandibulae**) bor. Doʻngli oʻsiqchada pastki jagʻ boshchasi (**caput mandibulae**) va toraygan pastki jagʻ boʻyinchasi (**collum mandibulae**), boʻyinning oldingi yuzasida qanotsimon chuqurcha (**fovea pterygoidea**) joylashgan.

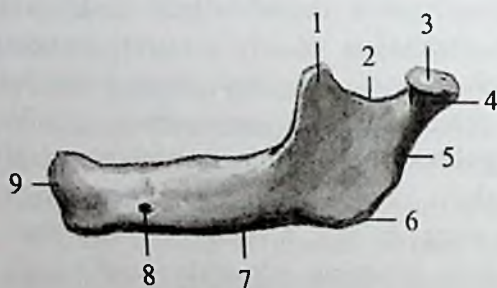
60-rasm. Pastki jagʻ. Ichki

tomondan koʻrinishi: 1—processus coronoideus; 2—incisura mandibulae; 3—caput mandibulae; 4—processus condylaris; 5—foramen mandibulae; 6—sulcus mylohyoideus; 7—angulus mandibulae; 8—tuberositas pterygoidea; 9—fovea submandibularis; 10—fossa digastrica; 11—spina mentalis; 12—tuberositas masseterica; 13—ramus mandibulae; 14—fossa sublingualis.



Suyak shoxining ichki yuzasida pastki jagʻ tilchasi (**lingula mandibulae**) bilan chegaralangan pastki jagʻ teshigi (**foramen mandibulae**) boʻlib, u pastki jagʻ kanaliga (**canalis mandibulae**) davom etadi.

Yangi tugʻilgan bolada pastki jagʻ suyagi juft boʻladi. Har bir suyakda tanasi va shoxchasi bor (61-rasm). Bu suyaklarda oʻzaro biriktiruvchi toʻqima qatlami ajralib turadi. Pastki jagʻ suyagi tanasining asosi yaxshi takomillashgan boʻlib, unda tish kurtaklari bor. Tananing alveolar qismi yaxshi bilinmagan. Engak tepaligi va oʻtkir qirrasini yoʻq.



9—protuberantia mentalis.

61-rasm. Chaqaloqning pastki jagʻ suyagi.

Chap tomondan koʻrinishi: 1—processus coronoideus; 2—incisura mandibulae; 3—caput mandibulae; 4—processus condylaris; 5—ramus mandibulae; 6—angulus mandibulae; 7—corpus mandibulae; 8—foramen mentale;

Pastki jagʻ suyagining tanasi shoxi bilan 140° – 150° burchak hosil qilib qoʻshiladi. Doʻngli oʻsiqcha kam rivojlangan qisqa, pastki jagʻ

boshchasi tog'aydan iborat bo'lib, ko'ndalangiga cho'zilgan. Pastki jag' bo'yinchasi kalta va yo'gon. Tojsimon o'simta nisbatan yaxshi rivojlangan. Pastki jag' o'ymasi keng. Emizikli davrda pastki jag' tez o'sadi. Uning tanasi va shoxlari kattalashadi. Bu davrda pastki jag'ning ikkala bo'lagi o'zaro qo'shilib, bitta suyakni hosil qiladi. Kurak tishlar chiqishi munosabati bilan alveolar yoyning oldingi qismi uzayadi, ammo tashqi relyefi hali aniq emas.

Erta bolalik davrida pastki jag'ning tanasi uzayadi va balandligi oshadi. Tana bilan shox o'rtasidagi burchak 125° – 130° ga kamayadi.

Bolalikning II davrida pastki jag' suyagining tashqi relyefi yaxshi bilinadi va kattalarnikiga o'xshab qoladi. 20 yoshlarda suyak tanasi va shoxi o'rtasidagi burchak to'g'ri burchakka yaqinlashadi va uning shoxi vertikal joylashadi.

Til osti suyagi (**os hyoideum**) bo'yinda pastki jag' suyagi bilan hiqildoq o'rtasida joylashgan bo'lib, uning tanasi, katta va kichik shoxlari tafovut qilinadi. Til osti suyagining tanasi (**corpus ossis hyoidei**) bukilgan plastinka shaklida bo'lib, old tomoni ko'tarilgan, orqasi botiq. Tananing o'ng va chap tomonidan yuqoriga va orqaga yo'nalgan katta shoxlari (**cornua majora**) boshlanadi. Kichik shoxlari (**cornua minora**) esa tanadan yuqoriga va orqaga qarab chiqadi.

Til osti suyagi hech qanday bo'yin va bosh suyaklari bilan birlashmaydi. Til osti suyagi ko'pgina bo'yin mushaklari uchun langar vazifasini bajaradi. Til osti suyagi juda harakatchan bo'lib, tepadan og'iz tubi mushaklariga, pastdan hiqildoqqa birlashadi.

Yangi tug'ilgan chaqaloqning til osti suyagi kattalarnikiga o'xshash shaklga ega bo'ladi. Unda tanasi katta va kichik shoxlarini ko'rish mumkin. Suyak bola hayoti davomida bir tekis o'smaydi. Bolalikning birinchi va ikkinchi davrlarida suyak ancha sezilarli o'zgaradi. Uning kichik shoxlarida suyaklanish nuqtasi balog'at davrida paydo bo'ladi. Suyak qismlari o'zaro 25–30 yoshlarda birikadi.

Butun kalla

Kallaning miya qismi kalla gumbazi va asosidan tashkil topgan. Ular o'rtasidagi chegara ensa suyagining tashqi do'ngligidan boshlanib, ensaning eng yuqori bo'yin chizig'i bo'ylab so'rg'ichsimon

o'simta asosiga, undan tashqi eshituv teshigi ustidan yonoq ravog'i va ko'z kosasining ustki qirradi bo'ylab peshona burun chokigacha boradigan shartli chiziqdan iborat.

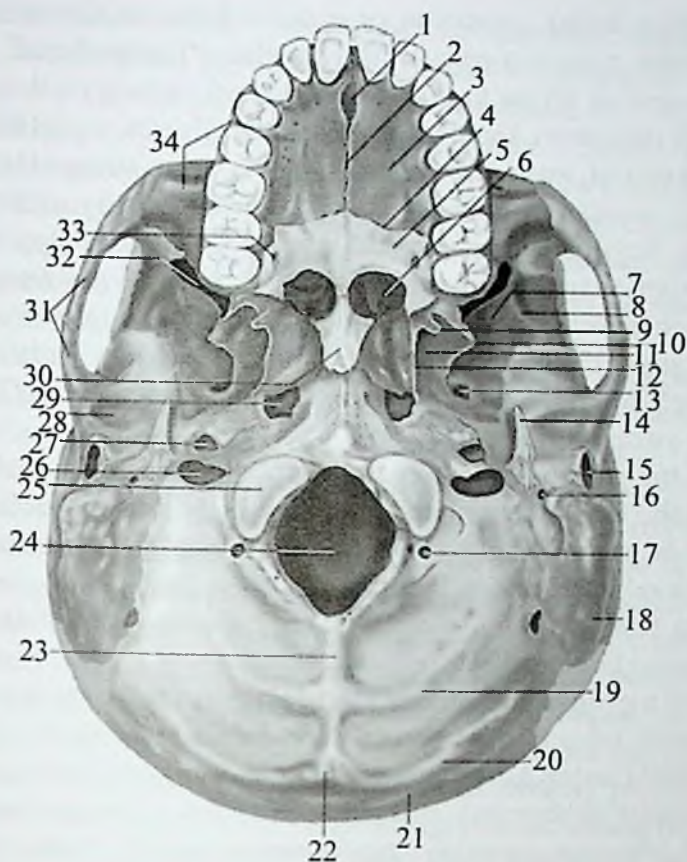
Kalla gumbazini (**calvaria**) peshona, ensa va chakka suyaklarining palla qismlari, tepa suyaklari, ponasimon suyak katta qanotining lateral bo'laklari hosil qiladi. Uning tashqi yuzasida tepa suyaklarining sagittal chekkalari o'rtasida sagittal chok (**sutura sagittalis**) joylashgan. Frontal sathda peshona suyagining pallasi bilan tepa suyaklari o'rtasida esa tojsimon chok (**sutura coronalis**) o'tsa, tepa suyaklari bilan ensa suyagining pallasi o'rtasida lambdasimon chok (**sutura lambdoidea**) yotadi. Kalla gumbazining ikki yon yuzasida tepa suyagining palla qirradi bilan chakka suyagi pallasi o'rtasida tangasimon chok (**sutura squamosa**) bor.

Rentgenoanatomiyasi. Rentgenogrammada kalla suyak choklari yoshlarda yaxshi ko'rinadi. Tojsimon, sagittal va lambdasimon choklar yaxshi aniqlanadi. Lambdasimon chok kech bekiladi, shuning uchun keksalik davrigacha bilinadi. Choklar tishsimon chiziq-lar shaklida ko'rinadi.

Kalla gumbazining ichki yuzasida yuqoridagi choklardan tashqari bosh miya pushtalarining botishidan hosil bo'lgan barmoqsimon botmalar, miya izlarining bo'rtmalari, kalla ichidagi arteriya va vena egatlari (**sulci arteriosi et venosi**) bor.

Kalla asosida ham tashqi va ichki yuza tafovut qilinadi.

Kallaning tashqi asosi (**basis cranii externa**) uch qismga bo'linadi (62-rasm). Uning oldingi qismi ustki jag' suyagining alveolar o'sig'i va qattiq tanglaydan hosil bo'ladi. Bu qismda o'rta va ko'ndalang tanglay choklari (**sutura palatina mediana et transversa**), kurak tishlari sohasidagi kanal, katta va kichik tanglay teshiklari joylashgan. Kalla tashqi asosining o'rta qismi qattiq tanglayning orqa chekkasidan katta teshikning oldingi chekkasigacha davom etadi. Bu sohada oval, o'tkir qirrali va yirtiq teshik (**foramen lacerum**), pastki jag' chuqurchasi, bo'g'im do'mboqchasi, uyqu kanalining tashqi teshigi, mushak-nay kanali (**canalis musculotubarius**), bo'yinturuq chuqurchasi va teshigi, halqum do'mboqchasi, bigizsimon o'siqcha, bigizsimon-so'rg'ichsimon teshik, tashqi eshituv teshigi joylashgan.



62-rasm. Kallaning tashqi asosi: 1-canalis incisivi; 2-sutura palatina mediana; 3-processus palatinus; 4-sutura palatina transversa; 5-lamina gorizontalis ossis palatinae; 6-choanae; 7-fossa infratemporalis; 8-crista infratemporalis; 9-hamulus pterygoideus; 10-lamina lateralis processus pterygoidei; 11-fossa pterygoidea; 12-lamina medialis processus pterygoidei; 13-foramen ovale; 14-processus styloideus; 15-porus acusticus externus; 16-foramen stylomastoideum; 17-canalis condylaris; 18-processus mastoideus; 19-linea nuchae inferior; 20-linea nuchae superior; 21-linea nuchae suprema; 22-protuberantia occipitalis externa; 23-crista occipitalis externa; 24-foramen magnum; 25-condylus occipitalis 26-foramen jugulare; 27-apertura externa canalis carotici; 28-fossa mandibularis; 29-foramen lacerum; 30-vomer; 31-arcus zygomaticus; 32-fissura orbitalis inferior; 33-foramen palatinum major; 34-maxilla.

Kallaning tashqi asosining orqa qismi katta teshikning oldingi chekkasidan ensaning yuqori bo'yin chizig'igacha boradi. Unda ensa suyagining do'ng'i, do'ng chuqurchasi va bo'g'im do'mbog'i kanali, til osti nervi kanali, so'g'ichsimon o'simta, so'rg'ichsimon o'simta kemtigi, ensa arteriyasining egati, ensa suyagining tashqi do'ngligi, ensaning yuqori va pastki bo'yin chiziqlari joylashgan.

Yangi tug'ilgan chaqaloq kallasining tashqi asosining oldingi qismini qattiq tanglay hosil qilib, uning tarkibiga 3 ta suyak: kurak tishlar sohasidagi suyak, ustki jag' suyagining tanglay o'sig'i va tanglay suyagining gorizontallastinkasi kiradi. Ularda tanglay yassi bo'lib, ko'ndalang o'lchami (24 mm) uzunligidan (21 mm) katta va yuzasi silliq bo'ladi.

Bola bir yosh bo'lganda uning uzunligi va ko'ndalang o'lchami tenglashib, tanglay gumbazi paydo bo'la boshlaydi. Bolalikning II davrida qattiq tanglayning o'sishi sekinlashib u kattalarnikiga o'xshash relyefga ega bo'ladi.

Kalla tashqi asosining o'rta va orqa qismlarini boshning miya qismi suyaklari hosil qiladi.

Yangi tug'ilgan chaqaloqda bu suyaklar hali to'liq rivojlanmagan va bir-biri bilan birikmagan alohida qismlardan iborat. Shuning uchun kalla tashqi asosining relyefi o'ziga xos xususiyatlarga ega.

Xoanalar uchburchak shaklda bo'lib, uchi yuqoriga, orqaga va medial tomonga qaragan. Qanotsimon o'simtalar kalta va qalin bo'lib tashqariga va oldinga qiyshaygan. Medial plastinkasi yaxshi bilinmagan bo'lib, lateral plastinkasi qalin va keng, qanotsimon chuqurcha yo'q. Pastki jag' chuqurchasi yassi bo'lib, chakka suyagi yonoq o'simtasidagi bo'g'im do'mboqchasi va so'rg'ichsimon o'simta yo'q. Bigizsimon o'siqcha tog'aydan iborat. Ensa suyagining asosiy qismida halqum do'mboqchasi yo'q. Ensa suyagining do'ngi yassi bo'lib, bir - biridan tog'ay qatlam bilan ajragan 2 qismdan iborat. Bo'yinturuq teshigi ingichka yorig' shaklida, ensaning bo'yin chiziqlari yo'q. Erta bolalik davri oxirida kalla tashqi asosining o'rta va orqa qismlari relyefi murakkablashadi. Xoanalar kattalashib oval shaklni oladi. Qanotsimon o'simta uzayib, ular o'rtasidagi

chuqurcha chuqurlashadi. Pastki jag' chuqurchasi chuqurlashib bo'g'im do'mboqchasi paydo bo'ladi. Chakka suyagining nog'ora qismi tez o'sib, tashqi eshituv yo'lagini hosil qiladi.

Bolalikning I davrida kalla asosining tashqi yuzasini umumiy ko'rinishi kattalarnikiga o'xshab qolsada, ba'zi bir belgilari saqlanib qoladi. Bularga yonoq o'simtasi bo'g'im do'mboqchasining kam taraqqiy etgani, bigizsimon o'siqchanning chakka suyagiga birikmagani, so'rg'ichsimon o'simtani kichikligi, ensa suyagi pallasi relyefi yaxshi bilinmaganligi taalluqli bo'ladi.

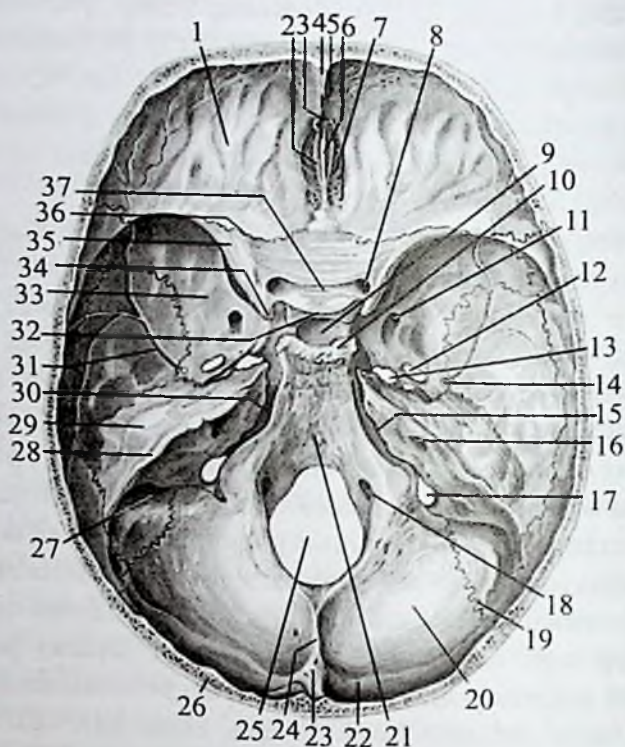
Bolalikning II davrida kallaning tashqi asosi kattalarnikiga o'xshash ko'rinishga ega bo'lib, faqat ponasimon suyak tanasi ensa suyagi bilan birikmagan. Ular 16 yoshdan keyin birikadi.

Kallaning ichki asosi (**basis cranii interna**) bosh miyaning pastki yuzasi relyefiga mos tekis bo'lmagan yuzaga ega (63-rasm). U uchta: kallaning oldingi, o'rta va orqa chuqurchasiga bo'linadi.

Kallaning oldingi chuqurchasi (**fossa cranii anterior**) peshona suyagining ko'z kosa qismi, ponasimon suyakning kichik qanotlari va g'alvirsimon suyakning g'alvirsimon plastinkasidan hosil bo'lgan. Bu chuqurchada kalla suyagi ichidagi barmoqsimon botmalar va miya izlarining bo'rtmalari, xo'roz toji, ko'r teshik va peshona qirrasasi bor.

Kallaning o'rta chuqurchasi (**fossa cranii media**) ponasimon suyak tanasi va katta qanotlari, chakka suyagi piramidasining oldingi yuzasi va tanga qismidan hosil bo'lgan. Unda turk egari, gipofiz chuqurchasi, ko'ruv nervi kesishmasining oldidagi egati, ko'ruv nervi kanali, uyqu arteriyasining egati, ko'z kosasining yuqorigi yorig'i (**fissura orbitalis superior**), yumaloq, oval, o'tkir qirrali va yirtiq teshik (**foramen lacerum**), uch shoxli nerv tugunining izi, katta, kichik toshsimon nervlar egati va tirqishi, nog'ora bo'shlig'ining tomi va ravoqsimon tepacha joylashgan. Kallaning orqa chuqurchasi (**fossa cranii posterior**) eng chuquri bo'lib, uning chakka suyagi piramidasining orqa yuzasi, ponasimon suyak tanasining orqa yuzasi va ensa suyagi hosil qiladi. Unda katta teshik, nishab, ensa suyagining ichki qirrasasi, ichki eshituv teshigi, bo'yinturuq teshigi, til osti nervi kanali va sigmasimon sinus egati bor.

Rentgenoanatomiyasi. Yon rentgenogrammada kalla asosi bir-biriga nisbatan pog'onasimon joylashgan uchta: oldingi, o'rta orqa kalla chuqurchalari tafovut qilinadi.



63-rasm. Kallaning ichki asosi: 1-pars orbitalis ossis frontalis; 2-ala crista galli; 3-foramen caecum; 4-sulcus sinus sagittalis superior; 5-crista frontalis; 6-crista galli; 7-lamina cribrosa ossis ethmoidalis; 8-canalisis opticus; 9-fossa hypophysialis; 10-dorsum sellae; 11-foramen rotundum; 12-foramen ovale; 13-foramen lacerum; 14-foramen spinosum; 15-fissura petrooccipitalis; 16-porus acusticus internus; 17-foramen jugulare; 18-canalisis n. hypoglossi; 19-sutura occipitomastoidea; 20-squama occipitalis; 21-clivus; 22-sulcus sinus transversi; 23-eminentia cruciformis; 24-crista occipitalis interna; 25-foramen magnum; 26-diploe; 27-sulcus sinus sigmoidei; 28-sulcus sinus petros superioris; 29-eminentia arcuata; 30-sulcus sinus petros inferioris; 31-sulcus arteriosus; 32-tuberculum sellae; 33-ala major; 34-processus clinoides anterior; 35-ala minor; 36-sutura sphenofrontalis; 37-sulcus prechiasmatis.

Kallaning o'rtta chuqurchasida turk egari joylashgan. Yon proyeksiyada ponasimon suyak tanasidagi chuqurcha ko'rinishida bo'ladi. Turk egarining shakli juda o'zgaruvchan va odam hayoti davomida o'zgarib boradi. Bola hayotining birinchi yillarida gipofiz yaxshi taraqqiy etmagani uchun, turk egari yassi va chuqur emas. Balog'at davrida gipofizning tez o'sishi munosabati bilan turk egari vertikal oval shaklni olib chuqurlashadi. Katta odamlarda gorizontal oval shaklda va o'smirlarnikidan katta hajmga ega bo'ladi.

Yon rentgenogrammada turk egaridan pastda ponasimon suyak bo'shlig'i yotadi. U hajmi 1 dan 5 sm³ bo'lgan to'rtburchak yoki oval shaklidagi qoramtir soha shaklida ko'rinadi.

Yon rentgenogrammada yana kallaning yuz qismini alohida suyaklarni va burunning yon bo'shliqlarini o'rganish mumkin. Peshona suyagining pastki qismida uchburchak yoki noto'g'ri shakldagi peshona suyagi bo'shlig'i aniqlanadi. Peshona suyagidan pastda ko'z kosasining murakkab soyasi ko'rinadi. Ko'z kosasining pastki devori ostida ustki jag' suyagi bo'shlig'i yotadi. Rentgenogrammada u yuqori tomondan ko'z kosasining pastki devori soyasi, pastdan qattiq tanglay bilan chegaralangan noto'g'ri shakldagi yorug'lik beradi. Yon rentgenogrammada shuningdek ustki va pastki jag' suyaklarining alveolar o'siqlari, tishlar va chakka-pastki jag' bo'g'imining ravoqsimon yorig'i ko'rinadi.

Yangi tug'ilgan chaqaloqda kalla asosining ichki yuzasi uchta kalla chuqurchasidan iborat bo'lib, ular o'ziga xos xususiyatlarga ega.

Oldingi kalla chuqurchasi nisbatan keng va qisqa. Uning tubi yassi bo'lib, unda barmoqsimon botmalar yo'q. Suyaklar yaxshi taraqqiy etmagan bo'lib, ko'p qismlari tog'aydan iborat. Peshona qirrasida o'rnida metopik chokni biriktiruvchi to'qima qatlami joylashgan. Ko'r teshik katta.

O'rtta kalla chuqurchasi chuqur bo'lib, uning o'rtta qismida ancha katta oldingi egilgan o'siqcha bor. Turk egari do'mboqchasi yaxshi bilingan bo'lib, uni oldida ko'ruv nervi kesishmasining oldidagi egati bor. Yirtiq teshik yo'q. Katta qanotlar suyak tanasi bilan birikmagan.

Orqa kalla chuqurchasi yassi, nishabning yuzasi notekis bo'lib gorizontal joylashgan. Katta teshik oval shaklida, til osti nervi kana nisbatan katta. Xochsimon tepalik yaxshi bilinmagan. Ichki eshituv yo'lagi qisqa va uning tubida yuz nervi kanali teshigi ko'rinadi.

Emizikli davrda kalla chuqurchalari o'Ichamlari kattalashadi. Oldingi kalla chuqurchasi chuqurlashib, uning yuzasida barmoqsimon botmalar paydo bo'ladi. G'alvirsimon suyakning ilma - teshik plastinkasi suyaklanadi.

O'rta kalla chuquridagi oldingi egilgan o'siqcha kichik qano bilan birikadi. Ko'ruv nervi kanali yumaloq shaklni oladi. Yirtiq teshik juda kichik.

Orqa kalla chuqurchasi chuqurlashadi. Chakka suyagining piramida qismi kattalashib ichki eshituv teshigi oval shaklda, ichki eshituv yo'lagi uzayadi. Xochsimon tepalik relyefi kuchayadi.

Erta bolalik davrida kalla chuqurchalari bir xil o'zgarmaydi. Oldingi chuqurcha bo'yiga kattalashsa, o'rta va orqa chuqurchalar bo'yiga va eniga kattalashadi.

Oldingi chuqurchada metopik chok bitib, o'rnida peshona qirrasini paydo bo'ladi.

O'rta kalla chuqurchasida turk egari suyanchig'i uzayib, gipofiz chuqurchasi chuqurlashadi.

Orqa kalla chuqurchasi yanada chuqurlashib xochsimon tepalik tuzilishi tugallanadi. Bo'yinturuq teshigi kattalashib, sigmasimon sinus egati chuqurlashadi. Chakka suyagi piramida qismida yuqori toshsimon sinus egati paydo bo'ladi.

Bolalikning birinchi davrida oldingi kalla chuqurchasi ko'proq ko'ndalangiga o'sadi. Suyaklar relyefi kuchayib choklar aniqlanadi. Ko'r teshik bekila boshlaydi.

O'rta kalla chuqurchasi bir tekis o'sadi. Ponasimon suyak tanasi kattalashib, turk egari kengayadi. Yirtiq va oval teshiklar o'lchami kattalashadi. Suyaklar relyefi kuchayadi.

Orqa kalla chuqurchasi bir tekis kattalashadi va chuqurlashadi. Bo'yinturuq va katta teshiklar yumaloq shaklni oladi. Nishab uzayib vertikal holatni egallaydi. Ensa suyagi qismlari bir - biri bilan qo'shiladi.

Bolalikning II davrida kalla chuqurchalari ko'proq eniga o'sadi va suyaklar relyefi kuchayadi. Oval, o'tkir qirrali, yirtiq va bo'yinturiq teshiklari kattalashadi.

Kallaning yuz qismi

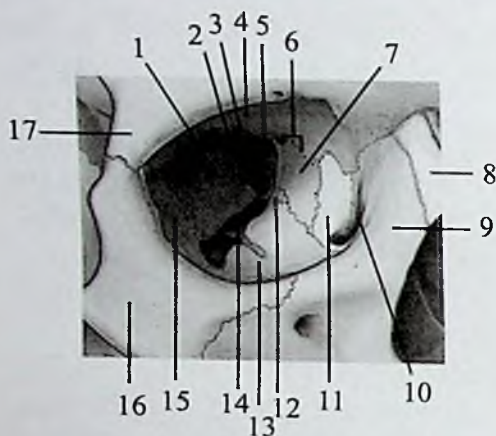
Kallaning yuz qismini oldingi yuzasida ko'z kosasi, burun bo'shlig'i, yon yuzasida chakka, chakka osti va qanot-tanglay chuqurchalari joylashgan.

Ko'z kosasi (**orbita**) bir juft bo'lib, to'rt tomonli piramida shaklida bo'ladi (64-; 65-rasmlar). Uning asosi tashqariga va oldinga qaragan bo'lib, ko'z kosasiga kirish teshigini (**aditus orbitalis**) hosil qiladi. Uchi orqaga va ichkariga yo'nalgan, undan ko'ruv nervi kanali (**canalis opticus**) o'tadi. Ko'z kosasining to'rtta: yuqorigi, ostki, lateral va medial devorlari bor.

Yuqorigi devori (**paries superior**) gorizontall joylashgan bo'lib, biroz qavariq va silliq. Uni peshona suyagining ko'z kosa qismi va ponasimon suyakning kichik qanotlari hosil qiladi. Bu devor bilan lateral devor o'rtasida ko'z yoshi bezining chuqurchasi (**fossa glandulae lacrimalis**) joylashgan. Yuqorigi devorining medial chekkasida g'altak chuqurchasi, uning yonida ko'pincha o'tkir g'altak qirradi uchraydi.

Medial devori (**paries medialis**) sagittal joylashgan. Uni ustki jag' suyagining peshona o'sig'i, ko'z yoshi suyagi, g'alvirsimon suyakning ko'z kosasi plastinkasi, ponasimon suyak tanasi va peshona suyagining ko'z kosa qismi hosil qiladi. Bu devorning oldingi qismida ko'z yoshi xaltasining chuqurchasi (**fossa sacci lacrimalis**) joylashgan. Pastga tomon bu chuqurcha burun-ko'z yosh kanaliga (**canalis nasolacrimalis**) o'tadi va pastki burun yo'lga ochiladi. Ko'z yoshi xaltasining chuqurchasidan orqaroqda medial devorning yuqori qismida ikkita: oldingi g'alvirsimon teshik (**foramen ethmoidale anterius**) va orqa g'alvirsimon teshik (**foramen ethmoidale posterius**) bo'lib, ulardan shu nomdagi qon tomir va nervlar o'tadi.

Ostki devori (**paries inferior**) ustki jag' suyagining ko'z kosasiga qaragan yuzasi, yonoq suyagi va tanglay suyagining ko'z kosasi o'sig'idan hosil bo'lgan. Bu devorda ko'z kosasining ostki egati (**sulcus infraorbitalis**) joylashgan. Bu egat ustki jag' suyagining oldingi yuzasiga ochiladigan shu nomdagi kanalga davom etadi.



64-rasm. O'ng ko'z kosasi. Old tomondan ko'rinishi:

1—facies orbitalis ala major; 2—fissura orbitalis superior; 3—ala minor ossis sphenoidalis; 4—facies orbitalis ossis frontale; 5—canalis opticus; 6—foramina ethmoidales; 7—os ethmoidale; 8—os nasale; 9—processus frontalis ossis maxillae; 10—fossa saccus lacrimale; 11—os lacrimale; 12—processus orbitalis ossis palatinae; 13—facies orbitalis maxillae; 14—fissura orbitalis inferior; 15—facies orbitalis ossis zygomaticae;

16—os zygomaticum; 17—processus zygomaticus ossis frontale.

Lateral devori (**paries lateralis**) ponasimon suyak katta qanotining ko'z kosasiga qaragan yuzasi, yonoq suyagining peshona o'sig'i va peshona suyagining yonoq o'simtasidan hosil bo'ladi. Bu devorda yonoq-ko'z kosasi teshigi (**foramen zygomaticoorbitale**) bor. Ko'z kosasining lateral va ustki devorlari o'rtasida ko'z kosasining yuqorigi yorig'i (**fissura orbitalis superior**) bo'lib, u kallaning o'rta chuqurchasiga ochiladi.

Lateral va ostki devor o'rtasida ko'z kosasining ostki yorig'i (**fissura orbitalis inferior**) ko'rinadi, u qanot-tanglay va chakka osti chuqurchalariga ochiladi.

Rentgenoanatomiyasi. Yon rentgenogrammada peshona suyagidan pastda ko'z kosasining orqaga qarab toraygan konus shakli yorug'lik ko'rinishidagi murakkab soyasi ko'rinadi. Uning tashqi chekkasi oldinga ochilgan ravoq ko'rinishidadir. Ko'z kosasining

gumbazi yuqoriga qavargan chiziq shaklida, tubi esa pastga qavargan chiziq shaklida bo'ladi. Oldingi proyeksiyada ko'z kosasi to'rt tomonli yoki oval shaklidagi qora soya shaklida (67-rasm). Ko'z kosasi qismlari, chekkalari, tomi, ko'z kosasining yuqorigi yorig'i, kichik va katta qanotlarning qismlari yaxshi ko'rinadi.

65-rasm. Ko'z kosasi va burunning yon bo'shliqlari:

1—peshona bo'shlig'i; 2—g'alvirsimon katakchalar; 3—g'alvirsimon labirintning ko'z kosasi platinasi; 4—ustki jag' bo'shlig'i.

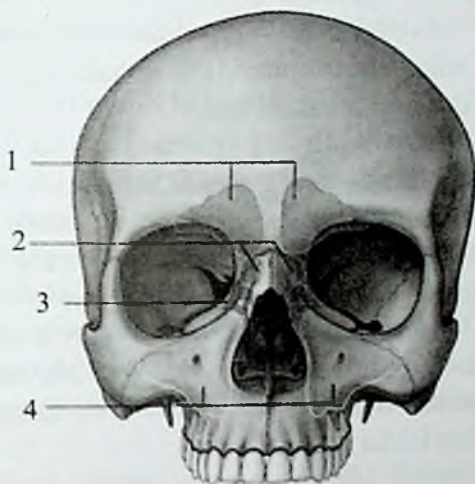
Ko'ruv nervi kanalining teshigi ko'rinmaydi. U qiyshiq proyeksiyada ko'rinadi.

Kallaning yuz qismi skeleti yaxshi rivojlanmagani uchun yangi tug'ilgan chaqaloqning ko'z kosasi nisbatan

katta bo'ladi. Ko'z kosasining kirish qismini ko'ndalang o'lchami vertikal o'lchamidan katta bo'lgani uchun, uning kirish qismi oval shaklda bo'ladi. Ko'z kosasining kirish qismini hosil qiluvchi suyaklar kattalarnikiga o'xshagan bo'ladi. Uning hajmi nisbatan kichik bo'lib, 6 sm³ ni tashkil qiladi. Ko'z kosasining medial devori yaxshi rivojlanmagani uchun u uch qirrali prizma shaklida bo'ladi.

Ko'z kosasining yuqorigi yorig'i nisbatan keng va uzun bo'lib, ponasimon suyak kichik qanotini katta qanotidan ajratib turadi. Ko'z kosasining ostki yorig'i katta qanotni yuqori jag' suyagi tanasidan ajratibgina qolmay, yonoq suyagini peshona o'sig'idan ham ajratadi. Ko'ruv nervi kanali nisbatan keng va qisqa bo'ladi.

Emizikli davrda ko'z kosasining kirish qismini hosil qiluvchi suyaklarning bir tekis o'smasligi natijasida uning ko'ndalang va vertikal o'lchamlari tenglashadi va u doira shaklini oladi. Ko'z kosasi bo'shlig'i esa konussimon shaklga ega bo'ladi.



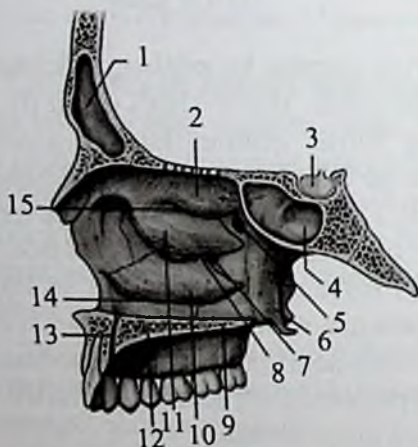
Erta bolalik davrida ko'z kosasining o'sishi kuchayadi. Uning medial devori tez, lateral va yuqorigi devorlari esa sekin o'sadi. Natijada ko'z kosasiga kirish qismi yana oval shaklni oldi. Uch yoshda ko'z kosasining yuqorigi yorig'i torayib katta odamlarnikiga o'xshash hajm va shaklga ega bo'ladi. Ko'z kosasining ostki yo'rig'i kam o'zgaradi.

Bolalikning I davrida ko'z kosasi devorlari bir tekis o'sadi. Uning kirish qismining ko'ndalang o'lchami biroz uzayadi va to'rt burchakli shaklni oladi.

Bolalikning II davrida esa ko'z kosasining devorlari tuzilishi tugallanib, uning shakli kattalarnikiga o'xshab qoladi.

Burun bo'shlig'i (*cavitas nasi*) yuzning o'rtasida joylashgan bo'lib, uni yuqoridan kalla bo'shlig'i, ikki yonidan ko'z kosalari va ustki jag' suyagi bo'shliqlari, pastdan og'iz bo'shlig'i o'rab turadi.

G'alvirsimon va dimog' suyaklarining perpendikular plastinkalaridan hosil bo'lgan burun to'sig'ining suyakli qismi (*septum nasi osseum*), past tomonda burun qirrasiga mustahkamlanib, uni ikki bo'lakka ajratadi



66-rasm. **Burun bo'shlig'i-ning lateral devori. O'ng tomoni:** 1–sinus frontale; 2–concha nasalis superior; 3–hypophysis 4–sinus sphenoidalis; 5–foramen sphenoplatinum; 6–lamina medialis processus pterygoidei; 7–hiatis maxillaris; 8–meatus nasi media; 9–lamina horizontalis ossis palatini; 10–concha nasalis inferior; 11–concha nasalis media; 12–processus palatinis maxillae; 13–canalis incisivus; 14–meatus nasi inferior; 15–meatus nasi superior.

Burun bo'shlig'ining old tomonida ustki jag suyagining burun kemtigi, yuqoridan burun suyaklari bilan chegaralangan noksimon teshigi (*apertura piriformis*) bor (65-rasm). Orqa tomonda burun

bo'shlig'i xoanalar (**choanae**) vositasida halqumga qo'shiladi. Burun bo'shlig'ining uchta devori tafovut qilinadi.

Burun bo'shlig'ining yuqorigi devorini burun suyaklari, peshona suyagining burun qismi, g'alvirsimon suyakning g'alvirsimon plastinkasi va ponasimon suyak tanasining pastki yuzasi hosil qiladi.

Burun bo'shlig'ining ostki devori ustki jag' suyagining tanglay o'siqlari va tanglay suyagining gorizontal plastinkasidan hosil bo'lgan.

Burun bo'shlig'ining lateral devori murakkab tuzilgan (66-rasm). Uni ustki jag' suyagining peshona o'sig'i, g'alvirsimon labirintlar, tanglay suyagining perpendikular plastinkasi va qanotsimon o'simtaning medial plastinkasi hosil qiladi. Burun bo'shlig'ining lateral devorida uchta burun chig'anog'i bo'lib, burunning yon devorini uchta burun yo'liga ajratadi.

Yuqorigi burun yo'li (**meatus nasi superior**) yuqorigi va o'rta burun chig'anoqlari o'rtasida joylashgan.

Unga g'alvirsimon suyakning orqa katakchalari va ponasimon bo'shliq aperturasi ochiladi.

O'rta burun yo'li (**meatus nasi media**) o'rta va pastki burun chig'anoqlari o'rtasida joylashgan. Unga g'alvirsimon suyakning oldingi va o'rta katakchalari, peshona, ustki jag' bo'shliqlari yorig'i va ponasimon-tanglay teshigi (**foramen sphenoplatinum**) ochiladi.

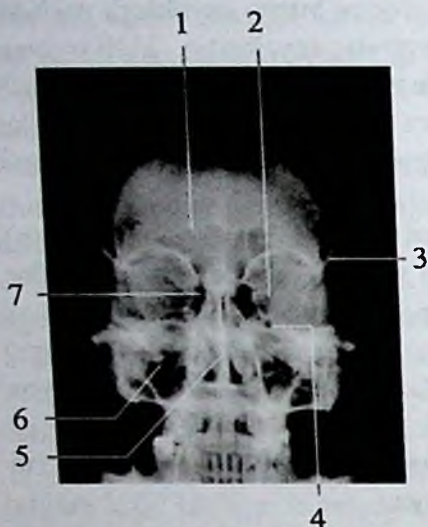
Ostki burun yo'li (**meatus nasi inferior**) burunning pastki chig'anog'i bilan qattiq tanglay o'rtasida joylashgan. Uning oldingi qismiga burun-ko'z yoshi kanalining teshigi (**ostium canalis nasolacimalis**) ochiladi.

Rentgenoanatomiyasi. Old to'g'ri rentgenogrammada ko'z kosasidan medial va pastroqda katta va aniq chekkali noksimon shakldagi burun bo'shlig'ining soyasi yotadi (67-rasm).

Uning markazida noksimon soyani ikki: o'ng va chap qismga bo'luvchi vertikal soya ko'rinadi. Burun to'sig'i ko'pincha bir tomonga qiyshaygan bo'ladi.

Noksimon teshikning ichida, uning lateral devorida pastga yo'nalgan pastki va o'rta burun chig'anoqlarining soyasi ko'rinadi.

Burunning yuqorigi chig'anog'i ko'rinmaydi. O'rta va pastki chig'anoqlar ostida pastki va o'rta burun yo'llari ko'rinadi.



67-rasm. Kalla suyagining oldingi orqa rentgenogrammasi:

1-sinus frontalis; 2-fissura orbitalis superior; 3-processus zygomaticus ossis frontalis; 4-foramen rotundum; 5-septum nasi; 6-sinus maxillaries; 7-cellula ethmoidales.

Noksimon teshikning pastki devorini qattiq tanglayning gorizontal soyasi hosil qiladi. Burun to'sig'ining pastki chekkasida oldingi burun o'sig'ining yuqoriga o'tkirlashgan do'mboqcha ko'rinishidagi soyasi ko'rinadi. Ko'z kosasidan pastda

noksimon soyadan lateralroq yumaloqlangan chekkali uchburchak shakldagi ustki jag' bo'shlig'i soyasi yotadi. Ustki jag' bo'shlig'ida bir nechta botiqliklar yoki cho'ntaklar tafovut qilinadi. Ularning yo'nalgan tomoniga qarab yonoq, peshona, alveolar cho'ntaklar deb ataladi. Yangi tug'ilgan chaqaloqning burun bo'shlig'i nisbatan past va tor bo'ladi. Agar uning balandligi 18mm, kengligi 7mm bo'lsa, kattalarda 52 mm va 14mm. Kirish qismi noto'g'ri romb shaklida bo'lib, pastki tomonlari yuqoriga nisbatan qisqa. Xoanalar uchburchak shaklida bo'ladi. Burun to'sig'i to'g'ri va qisqa bo'lib, tog'aydan iborat.

Lateral devorida to'rtta burun chig'anoqlari bo'lib, ular to'rtta eng yuqorigi, yuqorigi, o'rta va ostki burun yo'llarini hosil qiladi. O'rta burun yo'li nisbatan katta bo'lib, balandligi 6 – 7mm va uzunligi 20mm. Burunning yon bo'shliqlaridan yuqori jag' sinusi biroz rivojlangan bo'lib, qolganlari taraqqiy etmagan.

Bola hayoti davomida burun bo'shlig'ining ko'ndalangiga va balandligiga o'sishi, burun sinuslarining hosil bo'lishi g'alvirsimon va dimog' suyaklari plastinkalarining o'sishi hisobiga o'zgaradi.

Bola 7 yoshga yetganda g'alvirsimon suyak perpendikular plastinkasi suyaklanishi natijasida burun to'sig'i suyaklanib bo'ladi. Burunning lateral devoridagi eng yuqori chig'anoq yo'qolib, yuqori burun chig'anog'i kattalashadi. Bu davrda burunga kirish teshigi vertikal o'lchami o'sib u noksimon shaklni oladi.

Balog'at davrida burun yon bo'shliqlari taraqqiyoti tugallanib, burun bo'shlig'ining jinsiy va shaxsiy xususiyatlari paydo bo'ladi.

Suyak (qattiq) tanglay (**palatum osseum**) o'zaro o'rta chiziqda choklar vositasida birikkan o'ng va chap ustki jag' suyaklari tanglay o'sig'i hamda tanglay suyagi gorizontallastinkalaridan hosil bo'ladi (57-rasmga qarang). Old va yon tomondan ustki jag' suyagi alveolar o'siqlari bilan chegaralanadi. Suyak tanglay og'iz bo'shlig'ining ustki devorini hosil qilib, pastki yuzasi bukilgan. Uning o'rtasidan o'rta tanglay choki (**sutura palatina mediana**) o'tgan bo'lib, oldingi uchida kurak tishlar sohasidagi kanal (**canalis incisivi**) joylashgan. Ustki jag' suyagi tanglay o'sig'ining orqa chekkasiga tanglay suyagi gorizontallastinkasi birikkan joyda ko'ndalang tanglay choki (**sutura palatina transversa**) bor.

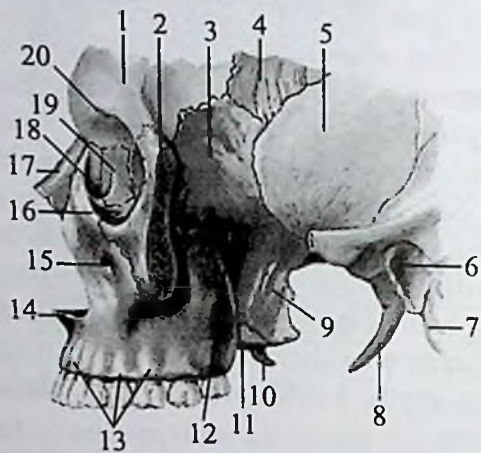
Kallaning yon qismida chakka, chakka osti va qanot-tanglay chuqurchalarini ko'rish mumkin.

Chakka chuqurchasi (**fossa temporalis**) orqa va yuqoridan chakkaning pastki chizig'i, pastdan chakka osti qirrasini va yonoq ravog'ining oldingi chekkasi, oldindan yonoq suyagi bilan chegaralanadi. Bu chuqurchani chakka mushagi to'ldirib turadi (68-rasm). Yangi tug'ilgan chaqaloqning chakka chuqurchasi uncha chuqur bo'lmay, uni chakka osti chuqurchasidan ajratadigan qirra bo'lmaydi. Chakka chuqurchasi chakka mushagi rivojlana borishi bilan barobar bolalikning birinchi davrigacha chuqurlashib boradi. Bu davrda chakka osti qirrasini paydo bo'ladi. Balog'at yoshida chakka chuqurchasi chakka osti chuqurchasidan aniq ajraladi.

Chakka osti chuqurchasining (**fossa infratemporalis**) ustki devorini chakka suyagi va ponasimon suyakning katta qanoti, medial devorini qanotsimon o'simtaning lateral plastinkasi hosil qiladi. Uning oldingi devori ustki jag' suyagi do'mboqchasi va yonoq

suyagidan hosil bo'lgan. Chakka osti chuqurchasi old tomondan ko'z kosasining ostki yorig'i orqali ko'z kosasiga, ichki tomondan qanotsimon-ustki jag' yorig'i (*fissura pterygomaxillaris*) orqali qanot-tanglay chuqurchasiga ochiladi.

Qanot-tanglay chuqurchasida (*fossa pterygopalatina*) uchtdevor tafovut qilinadi.



68-rasm. Chakka, chakka osti va qanot-tanglay chuqurchasi. Yonoq ravog' kesilgan. Chap tomondan ko'rinishi: 1-os frontale; 2-os zygomaticum; 3-ala majoris ossis sphenoidale; 4-os parietale; 5-os temporale; 6-porus acusticus externus; 7-processus mastoideus; 8-processus styloideus; 9-lamina lateralis processus pterygoideus; 10-hamilus pterygoideus; 11-lamina medialis processus pterygoideus;

12-foramen sphenopalatinum; 13-juga alveolaria; 14-spina nasalis anterior; 15-foramen infraorbitale; 16-margo infraorbitalis; 17-os nasale; 18-fossa saccus lacrimalis; 19-os lacrimale; 20-incisura supraorbitalis.

Uning oldingi devorini ustki jag' suyagining do'mboqchasi, orqa devorini qanotsimon o'simtaning asosi, medial devorini tanglay suyagining perpendikular plastinkasi hosil qiladi. Lateral tomondan u chakka osti chuqurchasi bilan qo'shiladi.

Qanot-tanglay chuqurchasi beshta teshik, kanal va yoriqlar vositasida kalla suyagining asosiy bo'shliqlari bilan qo'shiladi:

- 1) ponasimon-tanglay teshigi (**foramen sphenopalatinum**) orqali burun bo'shlig'iga;
- 2) yumaloq teshik (**foramen rotundum**) orqali o'rta kalla chuqurchasiga;
- 3) ko'z kosasining ostki yorig'i (**fissura orbitalis inferior**) orqali ko'z kosasiga;

4) katta tanglay kanali (**canalis palatinus major**) orqali og'iz bo'shlig'iga;

5) qanotsimon kanal (**canalis pterygoideus**) orqali kallaning tashqi asosiga.

Yangi tug'ilgan chaqaloqda qanot-tanglay chuqurchasi yaxshi rivojlanmagan. Bola uch yoshga kirganida u bo'yiga uzayadi va 7 yoshli bolalarda uning shakli kattalarnikiga o'xshab qoladi.

Kalla suyagining yoshga qarab o'zgarishi

Qanot-tanglay chuqurchasida (**fossa pterygopalatina**) uchta devor tafovut qilinadi. Uning oldingi devorini ustki jag' suyagining do'mboqchasi, orqa devorini qanotsimon o'simtaning asosi, medial devorini tanglay suyagining perpendikular plastinkasi hosil qiladi. Lateral tomondan u chakka osti chuqurchasi bilan qo'shiladi. Chaqaloq kallasining miya qismi yuz qismiga nisbatan 8 marta (kattalarda 2 marta) katta bo'ladi. Chaqaloq kallasining miya qismi bo'shlig'ining hajmi 350 – 375sm³. Bola hayotining birinchi 6 oyida uning hajmi ikki marta kattalashsa, 2 yoshlarda uch marta kattalashadi, kattalarda esa 4 marta katta. Suyaklar o'zaro tog'ay yoki biriktiruvchi to'qima vositasida birikkan. Peshona va tepa do'ngligi yaxshi bilinadi. Chaqaloq kallasiga tepa tomondan qaraganda u to'rtburchak shaklida ko'rinadi. Kalla suyaklarida mushak bo'rtiqlari va chiziqlari yaxshi bilinmaydi. Peshona va pastki jag' suyaklari ikki bo'lakdan iborat. Chakka suyagi qismlari bir-biridan yaxshi bilingan biriktiruvchi to'qimali qatlami bor tirqishlar bilan ajralgan.

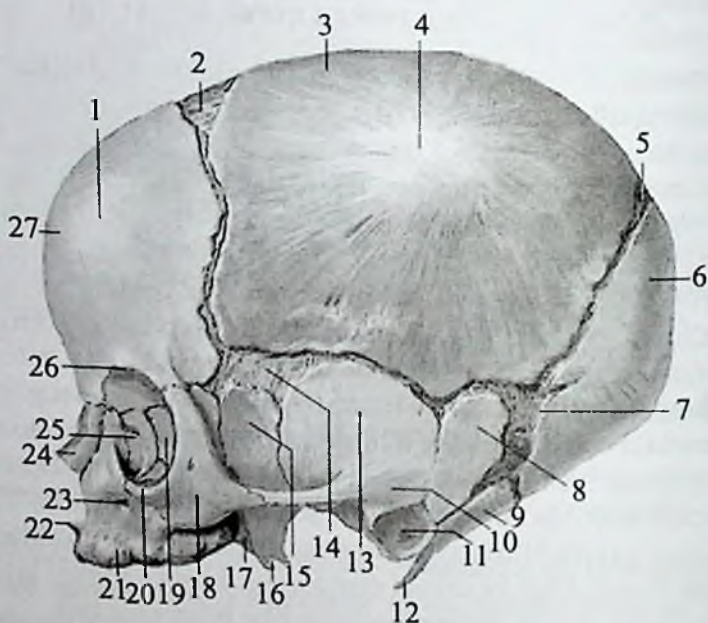
Chaqaloq kallasining asosiy belgilaridan biri bu liqildoqlardir. Ular hali suyaklanib ulgurmagan biriktiruvchi to'qima(parda)dan tashkil topgan bo'lib, kalla gumbazida joylashgan.

Oldingi liqildoq (**fonticulus anterior**) romb shaklida bo'lib (69-; 70-rasmlar), peshona suyagining ikki qismi va ikkita tepa suyaklari o'rtasida joylashgan. Bu liqildoq bola 2 yoshga to'lganida suyaklanib ketadi.

Orqa liqildoq (**fonticulus posterior**) uchburchak shaklida bo'lib. Ikkita tepa va ensa suyagining palla qismi o'rtasida joylashgan (69-; 70-rasm). Bu liqildoq bola 2 oylik bo'lganida bekilib ketadi.

Ponasimon (oldingi lateral) liqildoq (**fonticulus sphenoidalis**) bir juft bo'lib, ponasimon suyak katta qanotining tepa, peshona chakka suyaklarining pallasi bilan qo'shilgan yerda joylashgan. bola 2–3 oylik bo'lganida bekiilib ketadi.

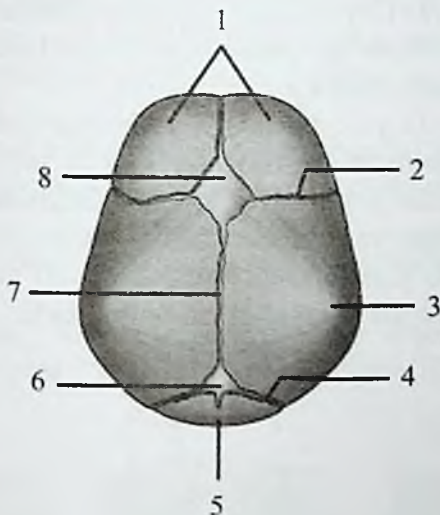
So'rg'ichsimon (orqa lateral) liqildoq (**fonticulus mastoideus**) ham bir juft bo'lib chakka, tepa va ensa suyagining palla qismlarida joylashadi (69-rasm).



69-rasm. Chaqaloq kallasi. Yon tomondan ko'rinishi: 1-tuber frontale; 2- fonticulus anterior; 3- os parietale; 4-tuber parietale 5- fonticulus posterior; 6-os occipitale; 7-fonticulus mastoideus; 8-pars mastoidea ossis temporalis; 9-pars lateralis ossis occipitale; 10-processus zygomaticus; 11-porus acusticus externus; 12-processus styloideus; 13-squama temporalis; 14- fonticulus sphenoidalis; 15-ala major ossis sphenoidale; 16-processus pterygoideus; 17-fossa pterygoidea; 18-os zygomaticum; 19-lamina orbitalis ala major; 20-margo infraorbitalis; 21-maxilla; 22-spina nasalis anterior; 23-foramen infraorbitale; 24-os nasale; 25-os lacrimale; 26-pars orbitalis ossis frontale; 27- squama frontale.

Bu liqildoq bola 2–3 oylik bo‘lganida suyaklanib bitadi. Kalla gumbazi suyaklarining chekkasi silliq, ular o‘rtasida choklar bo‘lmaydi. Bola tug‘ilganidan keyin kallaning o‘shishi uch davrga bo‘linadi.

Birinchi davr 7 yoshgacha davom etib, unda kalla suyagi tez o‘sadi. Bola bir yoshga to‘lguncha kalla suyagi 3 marta qalinlashadi.



70-rasm. Chaqaloq kallasi. Ust tomondan ko‘rinishi: 1–os frontale; 2–sutura coronalis; 3–os parietale; 4–sutura lambdoidea; 5–os occipitale; 6–fonticulus posterior; 7–sutura sagittalis; 8–fonticulus anterior; 9–sutura frontalis.

Kalla gumbazi suyaklarida ichki va tashqi zich qatlam, ular o‘rtasida diploe qavati hosil bo‘la boshlaydi.

Erta bolalik davrida kalla suyagining orqa qismi bolaning vertikal holatda yurishi bilan bog‘liq ravishda tez o‘sadi. 2–3 yoshlarda sut tishlarining chiqib bo‘lishi va chaynov mushaklari faoliyatini kuchayishi munosabati bilan kallaning yuz qismi balandligiga va kengligiga sezilarli o‘sadi.

Chakka suyagi so'rg'ichsimon o'simtasi o'sib, ichida so'rg'ichsimon katakchalar vujudga keladi. 3 yoshdan 7 yoshgacha kalla asosi o'sishda davom etadi. 7 yoshda unung uzinasiga o'sishi, asosan, tugallanib, katta odamnikiga o'xshab qoladi. 7 yoshlarda peshona suyagi va g'alvirsimon suyak qismlari birikadi.

Ikkinchi davr—7 yoshdan to 13 yoshgacha davom etadi. Bu davrda kalla suyagi asosi sekin, ammo bir tekis o'sadi. Kalla gumbazi suyaklari 6–8 va 11–13 yoshlarda tez o'sadi va uning bo'shlig'ining hajmi 1200 – 1300 sm³ ga yetadi. Bu davrda kalla suyaklarining ayrim qismlari o'zaro birikadi.

Uchinchi davr –13 yoshdan 20–23 yoshlargacha davom etadi.

Bu davrda kallaning yuz qismi suyaklari tez o'sadi va jinsiy farqlar ko'rinadi. 13 yoshdan keyin suyaklarning qalinlashuvi davom etadi. 20 yoshda ponasimon va ensa suyaklari o'rtasidagi chok suyaklanib, kalla asosining bo'yiga o'sishi tugallanadi. 20 yosh ayniqsa 30 yoshdan keyin kalla gumbazi choklari bitib ketadi.

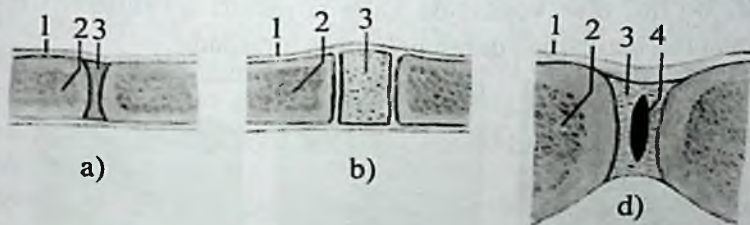
SUYAKLARNING O'ZARO QO'SHILISHI

Umumiy ma'lumotlar

Suyaklarning o'zaro qo'shilishi haqidagi bo'lim (**systema articulare**) deb ataladi. Skelet suyaklari o'zaro qo'shilib ma'lum bir harakatini bajaradi. Suyaklarning o'zaro qo'shilishlari har xil tuzilishga ega, ularda harakatchanlik, qattqlik va pishiqlik kabi fizik xususiyatlar bor.

Suyaklarning o'zaro qo'shilishi 3 guruhga bo'linadi.

- 1) uzluksiz (harakatsiz) birlashuvda suyaklar orasida bo'shliq bo'lmaydi;
- 2) sinovial birlashuv yoki bo'g'imlarda suyaklar o'rtasida bo'shliq bo'ladi;
- 3) simfiz yoki yarim bo'g'imda suyaklar orasidagi tog'ay yoki biriktiruvchi to'qima o'rtasida bo'shliq bo'ladi (71-d rasm).



71-rasm. Suyaklarning qo'shilishini turlari:

- a-sindesmoz; 1-suyak usti pardasi; 2-suyak; 3-tolali biriktiruvchi to'qima.
b-sinxondroz; 1-suyak usti pardasi; 2-suyak; 3-tog'ay.
d-simfiz; 1-suyak usti pardasi; 2-suyak; 3-qov suyaklari orasidagi yassi plastinka; 4-qov suyaklari orasidagi yassi plastinkadagi yoriq.

Uzluksiz birlashuvlar (**synarthrosis**) juda pishiq, qattiq tuzilishga ega bo'lib, harakati chegaralangan. Birlashuvning bu turida suyaklar orasida biriktiruvchi to'qima yoki tog'aylar bo'ladi. Suyaklarni biriktirib turgan to'qima turiga qarab uzluksiz birlashuvlar uch turga bo'linadi.

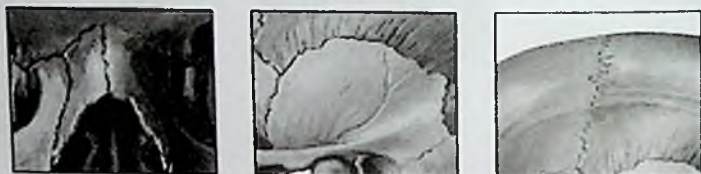I. Fibroz to'qima vositasida bog'lanish (**junctiona fibrosa**). Agar suyaklarni birlashtiruvchi to'qima suyaklar taraqqiyotining parda davri holatida qolsa, fibroz bog'lanish hosil bo'ladi. Bunda suyaklar o'zaro pishiq tolali biriktiruvchi to'qima vositasida birikadi. Bu xildagi bog'lanish uch turda uchraydi:

1. Sindesmozda (**syndesmosis**) suyaklar tolali biriktiruvchi to'qima yordamida bog'lanadi (71-a rasm), unda kollagen tolalar suyak usti pardasi bilan birikib ketadi. Sindesmozga boylam va suyaklararo parda kiradi.

Boylam (**ligamenta**) pishiq tolali biriktiruvchi to'qimaning tutam-tutam bo'lib joylashishidan yuzaga keladi. Umurtqalar ravog'i o'rtasidagi sariq boylam elastik biriktiruvchi to'qimadan tuzilgan. Umurtqa pog'onasi oldinga egilganda u cho'ziladi va elastikligi tufayli qisqarib, umurtqa pog'onasining to'g'rilanishiga yordam beradi.

Suyaklararo parda (**membrana interossea**) uzun naysimon suyaklar tanasining o'rtasida tortilgan serbar biriktiruvchi to'qimadan tuzilgan parda; bilak va boldir suyaklari orasida bo'ladi.

2. Chok (**sutura**) fibroz to'qima vositasida bog'lanishning bir turi bo'lib, ular vositasida kalla suyaklari qo'shiladi. Choklar chekkasining tuzilishiga qarab uch turga ajratiladi:



a)

b)

d)

72-rasm. Chok turlari: a–sutura plana; b–sutura squamosa; d–sutura serrata.

a) yassi chok (**sutura plana**) ikki suyakning tekis chekkalari yonma-yon yupqa (72-a rasm) biriktiruvchi to'qimali qatlam vositasida birikadi (yuz suyaklarining o'zaro birlashuvi);

b) tangachasimon chok (**sutura squamosa**) bir suyakning chekkasi baliq tangasiga o'xshab (72-b rasm) ikkinchi suyak ustiga chiqib turadi (chakka suyagi pallasining tepa suyagi bilan birlashuvi);

d) tishli chok (**sutura serrata**) bir suyakning tishli chekkasi ikkinchi suyak tishlari orasiga kiradi (72-d rasm). Ularning o'rtasida biriktiruvchi to'qima qatlami yotadi (tepa suyaklarining o'zaro bog'lanishi).

3. Fibroz to'qima vositasi bog'lanishning tish alveolasidagi sindesmoz turida (**gomphosis**) bir suyak ikkinchi suyakka xuddi mix qoqqandek birikadi (tishlarni jag'ga birlashuvi), bunda tishlar bilan jag' o'rtasida yupqa biriktiruvchi to'qima qatlami **periodont** bor.

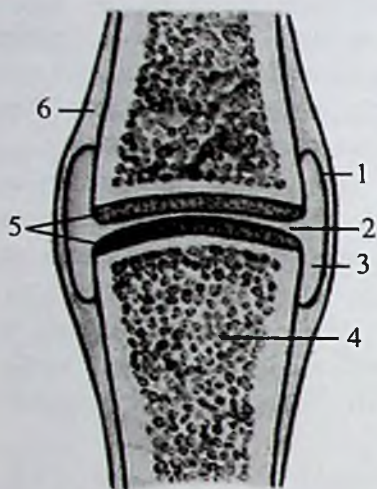
II. Sinxondrozda (**synchondrosis**) suyaklar o'zaro tog'aylar vositasida birlashadi (71-b rasm). Suyaklarni birlashtiruvchi to'qima suyak taraqqiyotining 2-davrida vujudga keladi. Bu birlashuvlar pishiq, kamharakat va sodda tuzilishga ega. Unda elastik tog'ay bo'ladi. Bu birlashuvda tog'ay butun hayot davomida qolsa, u doimiy bo'ladi. Agar tog'ay suyaklanib birlashib ketsa, suyak to'qimasi vositasida birlashuv (**synostosis**) hosil bo'ladi (dumg'aza umurtqalarining birlashuvi).

Sinovial birlashuv (**juncturae synovialis**) yoki bo'g'im (**articulatio**) nafaqat tuzilishining murakkabligi, balki vazifasi bilan ham farq qiladi (73-rasm). Bo'g'im bu a'zo, uning hosil bo'lishida suyak, tog'ay va xususiy biriktiruvchi to'qima ishtirok etadi. Bo'g'imning tuzilishida asosiy va yordamchi elementlar bor. Asosiy elementlar hamma bo'g'imlarda bo'lib, ularga suyaklarning bo'g'im yuzalari, bo'g'im tog'ayi, bo'g'im bo'shlig'i, bo'g'im xaltasi va sinovial suyuqlik kiradi.

Bo'g'im yuzasi (**facies articularis**) bo'g'im hosil qilishda ishtirok qiladigan suyaklarda bo'ladi. Har bir bo'g'im eng kamida ikkita bo'g'im yuzasidan hosil bo'ladi. Ulardan biri turtib chiqqan bo'lib, bo'g'im boshchasini, ikkinchisi esa botiq bo'lib, bo'g'im chuqurchasini hosil qiladi. Turtib chiqqan yuzasi har doim keng bo'ladi. Agar suyaklarning bo'g'im yuzalari bir-biriga mos kelsa kongruentli, shakli yoki kattaligi jihatidan mos kelmasa inkongruentli deyiladi.

Bo'g'im tog'ayi (**cartilago articularis**) 0,2–1,5 mm gacha qalinlikda bo'ladi. Ular asosan gialin tog'ay bilan qoplangan bo'lib, faqat ba'zi bo'g'imda (chakka-pastki jag') tolali tog'ay uchraydi.

Bo'g'im tog'ayining tashqi yuzasi silliq, bu bo'g'im yuzalarini bir-birida sirpanishiga yordam beradi. Bo'g'im tog'ayi elastik bo'lib, harakat qilgan vaqtda suyaklarni uchlarining lat yeyishdan saqlaydi.



73-rasm. Bo'g'im tuzilishining chizmasi: 1—membrana synovialis; 2—fissura articularis; 3—cavum articulare; 4—os; 5—cartilago articularis; 6—periosteum.

Bo'g'im xaltasi (**capsula articularis**) suyaklarning bo'g'im hosil qiluvchi uchlari va ular o'rtasidagi bo'shliqni atrofidan o'raydi. Bo'g'im xaltasi bo'g'im yuzasining chekkasiga yoki bir oz chetroqqa yopishib bo'g'imni germetik yopib turadi. U ikki: tashqi fibroz va ichki sinovial pardadan iborat.

Tashqi fibroz parda (**membrana fibrosa**) tolali biriktiruvchi to'qimadan iborat bo'lib, juda ko'p kollagen tolalari bo'ladi. U bo'g'im xaltasining mustahkamligini ta'minlaydi. Fibroz pardaga bo'g'imni mustahkamlaydigan boylamlar yopishgan bo'lib, bu joylari qalinlashib qoladi. Boylamlar birikmagan qismi esa yupqa, bu yerda bo'g'im xaltasining bo'rtib chiqqan joylari hosil bo'ladi.

Sinovial parda (**membrana synovialis**) xaltaning ichki qavati bo'lib, u bo'g'im ichidagi bo'g'im tog'ayidan boshqa hamma narsani o'rab turadi. Uning tarkibida kollagen va elastik tolalari bor. Ba'zi bir bo'g'implarda sinovial parda sinovial burmalar (**plica synovialis**) hosil qiladi; ular ichidagi yog' to'qimasi bo'g'im bo'shlig'i ichidagi bo'sh joylarini to'latib turadi. Sinovial parda qon, limfa tomirlari va nervlarga boy va juda sezuvchan. Shuning uchun bo'g'im yallig'langanida yoki shikastlanganda qattiq o'g'riq va harakatning chegaralanishi kuzatiladi. Sinovial parda bo'g'im ichiga sarg'ish rangli tiniq sinovial suyuqlik (**synovia**) chiqaradi.

Suyuqlik suyaklarning bo'g'im yuzalarini namlaydi va ularni sovitib qizishdan saqlaydi.

Bo'g'im bo'shlig'i (**cavum articulare**) sinovial parda bilan suyaklarning bo'g'im yuzalari o'rtasida tor yoriq shaklida bo'ladi. Uning shakli suyaklarning bo'g'im yuzalari hamda bo'g'im ichidagi yordamchi elementlarga bog'liq. Bo'g'imlarning yordamchi elementlariga bo'g'im diski, bo'g'im meniski, bo'g'im labi va boylamlar kiradi.

Bo'g'im diski (**discus articularis**) bu tolali tog'aydan tuzilgan plastinka bo'ladi. U sinovial parda bilan o'ralib, bo'g'im bo'shlig'i ichida suyaklarning o'rtasida joylashadi va bo'g'im xaltasiga birikib ketadi. Bunday disklar chakka-pastki jag' bo'g'imi, to'sh-o'mrov, bilak kaft usti suyaklari o'rtasidagi bo'g'imlarda bo'ladi. Bo'g'im disking bir turi bo'g'im meniski (**meniscus articularis**) bo'lib, ular tizza bo'g'imida bo'ladi.

Menisk bukilgan yarimoysimon yoki o'roqsimon shakldagi tog'ay plastinka, u bo'g'im ichida alohida boylamlar vositasida mustahkamlanadi. Disk va menisklar harakat vaqtida surilib suyaklarning bo'g'im yuzalarini bir-biriga moslab turadi va yurgan vaqtda amortizator vazifasini bajaradi.

Bo'g'im labi (**labrum articulare**) tolali tog'aydan tuzilgan halqa shaklida: u bo'g'im yuzasi qirrasiga birikib, uning yuzasini kengaytirib chuqurlashtirib bo'g'im boshchasiga moslashtiradi.

Boylamlar (**ligamenta**) bo'g'imlarni mustahkamlashda va harakatida muhim ahamiyatga ega. Bo'g'im xaltasiga nisbatan boylamlar 2 guruhga bo'linadi:

1) kapsula tashqarisidagi boylamlar (**ligg. extracapsularia**) bo'g'im xaltasining tashqarisida joylashib, ko'pincha unga birikib ketadi;

2) kapsula ichidagi boylamlar (**ligg. intracapsularia**) bo'g'im xaltasi ichida joylashib sinovial parda bilan o'ralgan. Boylamlar vazifasiga qarab yo'naltiruvchi va ushlab turuvchilarga ajratiladi.

Bo'g'implarning tasniflanishi

Bo'g'implarning harakati bo'g'im yuzalarining tuzilishiga (shakli olchami va bukilganligi) qarab frontal, sagittal va bo'ylama o'q atrofida bajariladi.

1) frontal (ko'ndalang) o'q atrofida faqat bukish (**flexio**) va yozish (**extensio**) mumkin;

2) sagittal (oldindan orqaga ketgan) o'q atrofida tanaga yaqinlashtirish (**adductio**) yoki uzoqlashtirish (**abductio**) harakati bajariladi;

3) suyak o'zining bo'ylama o'qi atrofida ichkariga va tashqariga buriladi (**rotatio**);

4) aylanma harakatda (**circumductio**), suyakning erkin uchi birin-ketin barcha o'qlar atrofida harakat qiladi. Bo'g'implarda harakat hajmi suyaklar bo'g'im yuzalarining shakliga, bo'g'im xaltasining keng yoki torligiga, bo'g'im atrofidagi boylamlar, paylar va mushaklarning soni va faoliyatiga bog'liq.

Bo'g'implar bo'g'im hosil qilishda ishtirok etuvchi suyak yuzalari soniga qarab: sodda bo'g'im (**articulatio simplex**) faqat ikkita suyak yuzasidan hosil bo'lgan va murakkab bo'g'im (**articulatio composita**) uch va undan ortiq bo'g'im yuzasidan tashkil topgan bo'g'implarga bo'linadi.

Bundan tashqari, kompleks bo'g'implar (**articulatio complexa**) va hamkor bo'g'implar tafovut qilinadi. Kompleks bo'g'imda bo'g'im yuzalari o'rtasida tog'ay plastinkasi bo'ladi. Hamkor bo'g'imda tuzilishi bir xil bo'lgan ikki alohida bo'g'im bir vaqtda bir xil harakatni bajaradi (o'ng va chap chakka-pastki jag' bo'g'implari).

Bo'g'implar harakat o'qining soniga qarab bir o'qli; ikki o'qli va ko'p o'qli bo'g'implarga bo'linadi.

Bir o'qli bo'g'implar unda ishtirok etayotgan suyaklar uchining bir-biriga mos kelishiga qarab uch turga bo'linadi:

1. Silindsimon bo'g'im (**articulatio cylindrica**) bunda suyaklardan birining uchi silindr shaklida bo'lsa, ikkinchisida shunga mos kemtik bo'ladi (proksimal va distal bilak-tirsak bo'g'imi).

Bunday bo'g'imning o'qi suyakning uzunasi bo'ylab o'tgani uchun

shu o'q atrofida ichkariga (**pronatio**) yoki tashqariga (**supinatio**) buraladi.

2. G'altaksimon bo'g'im (**ginglymus**) bunda bo'g'im hosil qiluvchi suyaklardan birining uchi g'altak shaklida, ikkinchisining uchi esa shunga mos (barmoq falangalari o'rtasidagi bo'g'im) bo'ladi. Bunday bo'g'imda frontal sathda joylashgan ko'ndalang o'q atrofida bukish (**flexio**) va yozish (**extensio**) harakati bajariladi.

3. Vintsimon bo'g'im (**articulatio cochlearis**) g'altaksimon bo'g'imning bir turi bo'lib, g'altakning o'ymasi burama shaklda bo'ladi. Bir suyakning bo'g'im yuzasida suyak qirra bo'lsa, ikkinchi suyakning bo'g'im chuqurchasida yo'naltiruvchi egat (yelkirtirak bo'g'imi) bo'ladi. Bu bo'g'imda ham harakat g'altaksimon bo'g'imga o'xshab ko'ndalang o'q atrofida bukish va yozish bo'ladi.

Ikki o'qli bo'g'imlar suyak uchlarning shakliga qarab uch turga bo'linadi:

1. Tuxumsimon (ellipssimon) bo'g'imda (**articulatio ellipsoidea**) suyaklardan birining uchi ellips shaklidagi bo'g'im boshchasini hosil qilsa, ikkinchisi shunga mos chuqurcha hosil qiladi. Bunday bo'g'imda harakat ikki: frontal va sagittal o'q atrofida bo'ladi. Frontal o'q atrofida bukish va yozish, sagittal o'q atrofida yaqinlashtirish va uzoqlashtirish (bilak-kaft usti bo'g'imi) harakatlari bajariladi.

2. Egarsimon bo'g'imda (**articulatio sellaris**) suyaklarning uchlari bir-biriga mingashib turuvchi egar shaklida bo'ladi. Bunday bo'g'im birinchi kaft suyagi va trapetsiyasimon suyak o'rtasida uchraydi. Bu bo'g'imda harakat xuddi ellipssimon bo'g'imdagidek ikki o'q atrofida kechadi.

3. Do'ngsimon bo'g'imda (**articulatio bicondyllaris**) bir suyakning bo'g'im yuzasi do'ng, ikkinchisida esa shunga mos o'yiqlik (tizza bo'g'imi) bo'ladi. Bu bo'g'imda harakat frontal o'q atrofida bukish va yozish bo'lsa, bo'ylama o'q atrofida burish bo'ladi.

Ko'p o'qli bo'g'imlar unda ishtirok etadigan suyaklarning uchlari shakliga va bir-biriga nisbatan joylashishiga qarab uch turga bo'linadi:

1. Yumaloq (sharsimon) bo'g'imda (**articulatio spherioidea**) suyaklardan bittasining uchi sharsimon, ikkinchisining uchi esa shunga mos chuqurchadan iborat. Bo'g'im chuqurchasi, odatda, kichikroq, shuning uchun bunday bo'g'imda harakat erkinroq va uch o'q atrofida: frontal o'q atrofida bukish va yozish; sagittal o'q atrofida tanaga yaqinlashtirish va uzoqlashtirish; bo'ylama o'q atrofida burish sodir bo'ladi. Bu asosiy harakatlardan tashqari sharsimon bo'g'implarda aylanma harakat (**circumductio**) ham bajariladi (yelka bo'g'imi).

2. Kosachali bo'g'imda (**articulatio cotylica**) bo'g'im chuqurchasi chuqur bo'lib, bo'g'im boshchasining yarmini o'rab oladi. Shunga ko'ra kosasimon bo'g'im harakati biroz (chanoq-son bo'g'imi) chegaralangan.

3. Yassi bo'g'imning (**articulatio plana**) bo'g'im yuzalari yassi, biroz bukilgan bo'lib, katta shar yuzasining bir qismiga o'xshaydi. Ularda harakat uch o'q atrofida bo'lsa-da, bo'g'im yuzalari kichik bo'lgani uchun chegaralangan bo'ladi (umurtqalarning bo'g'im o'siqchalarining birlashuvi).

Birlashuvlarning taraqqiyoti va yoshga qarab o'zgarishi

Homila taraqqiyotining boshlang'ich davrida hamma suyaklar o'zaro uzluksiz birlashuvlarga o'xshab birikadi. Keyinchalik ular o'zgarib bo'g'implar hosil bo'ladi. Suyaklarning tog'ay qatlamlari bir-biri bilan mezenxima vositasida birikadi. Suyak birlashuvlaridagi keyingi o'zgarishlar birlashuvning turiga qarab har xil bo'ladi. Agar uzluksiz birlashuvlar hosil bo'lsa, mezenxima qatlami yupqalashib fibroz yoki tog'ay to'qimaga aylanadi. Agar bo'g'implar yuzaga kelsa, homila olti haftaligida mezenxima qatlamida yorig' paydo bo'ladi. Birlamchi bo'g'im xaltasining chuqur qavati sinovial pardani hosil qiladi. Tizza, to'sh-o'mrov va chakka-pastki jag' bo'g'implarida ikkita bo'g'im yorig'i bo'lib, ular o'rtasidagi mezenxima qatlami bo'g'im diskiga aylanadi. Bo'g'im ichi tog'ayining o'rta qismi so'rilib ketib, chekka qismlari suyaklarining bo'g'im yuzasi qirrasiga birikib bo'g'imining tog'ay labini hosil qiladi.

Yarim bo'g'im hosil bo'lganida suyaklar o'rtasidagi mezenximadan juda qalin tog'ay qatlami uning o'rta qavati o'rnida esa kichkina yorig' hosil bo'ladi.

Yangi tug'ilgan chaqaloq bo'g'imlarining hamma tarkibiy qismlari anatomik nuqtayi nazardan shakllangan bo'lsa-da, ularning to'qima tuzilishida katta farq bor. Suyaklarning bo'g'im uchlari tog'aydan iborat. Ularda suyaklanish nuqtasi 1-2 yoshligidan boshlanib, to o'smirlik davrigacha davom etadi. Bola hayotining birinchi oylarida bo'g'im tog'ayi tolali tuzilishiga ega bo'lsa, uning o'zgarishi birinchi uch yilda tez, so'ngra sekinlashib 9-14 yoshlarda to'xtaydi va gialin tog'ayga aylanadi.

Yangi tug'ilgan chaqaloqning bo'g'im xaltasi tarang bo'lib, ko'pchilik boylamlari yaxshi takomillashmagan. Sinovial pardada bola tug'ilganidan keyin burma va vorsinkalar soni ko'payadi va o'lchamlari kattalashadi, ularga qon tomir va nerv tolalari o'sib kiradi. 6-10 yoshga borib, vorsinkalar tuzilishi murakkablashib, ular shoxlanadi. 2-3 yoshlarda bola harakati faollashishi bilan bo'g'imning o'sishi ham tezlashadi. 3-8 yoshli bolalarning barcha bo'g'imlarida harakat doirasi kengayadi, bo'g'im xaltasi va boylamlarida kollagen tolalar soni ortib, ular qalinlashadi. Bo'g'im yuzalari, bo'g'im xaltasi va boylamlar hosil bo'lishi, asosan balog'at yoshida tugaydi, ammo bo'g'imlar o'zining mukammal tuzilishiga 23-25 yoshlarda yetadi.

Kalla suyaklarining birlashuvi

Kalla suyaklari o'zaro uzluksiz birlashuvlarning bir turi bo'lgan choklar vositasida birlashadi. Ulardan faqat pastki jag' suyagi chakka suyagi bilan bo'g'im hosil qilib qo'shiladi.

Kalla gumbazi suyaklari o'zaro tishli chok hosil qilib qo'shiladi. Chakka suyagining tanga qismi tepa suyagi bilan tangachasimon chok hosil qilsa, yuz suyaklari o'zaro yassi chok yordamida qo'shiladi. Kalla asosida esa sinxondrozlar ham uchraydi.

Yangi tug'ilgan chaqaloqning kalla gumbazi suyaklari choklar hosil qilmaydi. Ular o'rnida, suyak chekkalari o'rtasida qon

tomirlarga boy va suyak hosil qiluvchi hujayralari bo'lgan 6 mm kenglikdagi biriktiruvchi to'qimali qatlam yotadi. Undan keyinchalik choklar paydo bo'ladi. Emizikli davrda suyaklarning chekkalari shakllana boshlaydi. Bo'lg'usi choklar o'rnidagi biriktiruvchi to'qimali qatlam torayib, suyak chekkalari bir-biriga yaqinlashadi. Erta bolalik davrida choklar kattalarnikiga o'xshash ko'rinishda bo'ladi. Keyinchalik choklar tishlarining soni, eni va bo'yi oshib, balog'at davrida choklarning tuzilishi tugallanadi.

Bolalarning kalla gumbazi suyaklari o'rtasida beshta chok bor (70-rasmga qarang):

1) bo'ylama chok (**sutura sagittalis**) peshona chokidan boshlanib, ensa suyagi pallasigacha boradi;

2) tojsimon chok (**sutura coronalis**) peshona va tepa suyaklari o'rtasida, bo'ylama chok bilan kesishib o'tadi;

3) lambdasimon chok (**sutura lambdoidea**) tepa suyaklari va ensa suyagi pallasi o'rtasida;

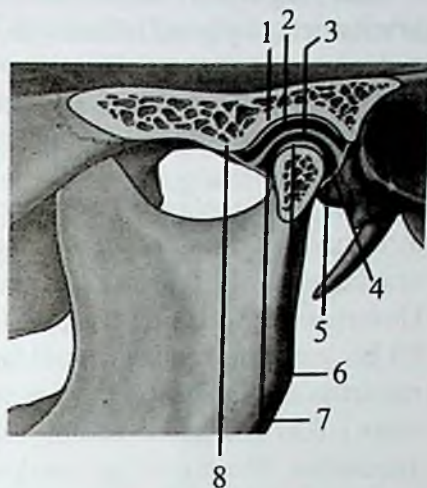
4) va 5) tangasimon choklar (**sutura squamosa**) tepa suyagi va chakka suyagi tanga qismi o'rtasida bo'ladi.

Yangi tug'ilgan chaqaloqning kalla asosi suyaklari o'rtasi tog'ay to'qima bilan to'la. Ponasimon suyak tanasi va katta qanoti, ensa suyagi palla, yon va asosiy qismlari o'rtasida vaqtinchalik sinxondrozlar bor.

Chakka-pastki jag' bo'g'imi (**articulatio temporomandibularis**) juft, hamkor bo'g'im (74-rasm). U tuzilishi jihatidan ellipssimon bo'g'im turkumiga kiradi va pastki jag' suyagi boshchasi bilan chakka suyagining pastki jag' chuqurchasi o'rtasida hosil bo'ladi.

Suyaklarning bo'g'im yuzalari fibroz tolali tog'ay bilan qoplangan. Bo'g'im chambar yassi tog'ay halqasi (**discus articularis**) chekkasi bo'g'im xaltasiga birikib ketganligi uchun bo'g'im bo'shlig'ini ikki qavatga ajratadi. Chambar yassi tog'ay halqasining ikki cheti baland, o'rtasi chuqur bo'lib, suyaklarning bo'g'im yuzalarining bir-biriga moslab turadi. Bo'g'im xaltasi chakka suyagiga old tomondan bo'g'im do'mboqchasi, orqa tomondan esa tohsimon-nog'ora yorig'i sohasida yopishadi. Pastki jag' suyagi do'ngli o'siqchasini old tomondan pastki jag' boshchasining chekkasi bo'ylab biriksa, orqa tomondan boshchani orqa chekkasidan 0,5 sm pastroqda birikadi.

74-rasm. Chakka-pastki jag' bo'g'imi. Chap tomondan ko'rinishi: 1-fossa mandibularis; 2-bo'g'im bo'shlig'ining yuqorigi qavati; 3-discus articularis; 4-synovial membrana; 5-capsula articularis; 6-bo'g'im yuzasi tog'ayi; 7-bo'g'im bo'shlig'ining pastki qavati; 8-tuberculum articulare.



Bo'g'im xaltasining old tomoni orqasiga nisbatan yuqaroq. Uni tashqi tomondan yonoq o'simtasi asosidan boshlanib, pastki jag' bo'yinchasini orqa lateral yuzasiga birikadigan yelpug'ich shaklidagi lateral boylam (**lig. laterale**) mustahkamlaydi. Bundan tashqari, bo'g'imni mustahkamlashda ponasimon suyak qanotsimon o'simtasidan boshlanib pastki jag' tilchasiga birikadigan ingichka fibroz tizimcha shaklidagi ponasimon-pastki jag' boylami (**lig. sphenomandibulare**) va bigizsimon o'siqchadan boshlanib pastki jag' shoxining orqa chekkasini ichki yuzasiga birikadigan bigizsimon-pastki jag' boylami (**lig. stylomandibulare**) ham ishtirok etadi.

Bo'g'im harakati uch o'q atrofida bo'ladi:

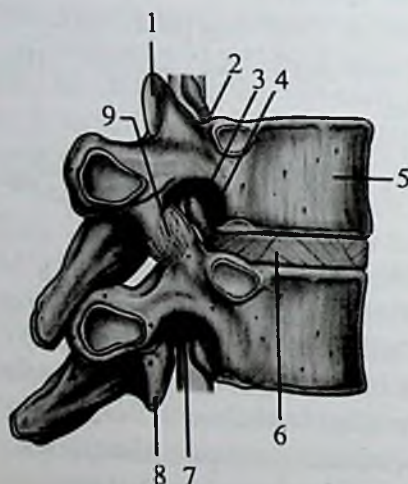
- 1) og'izni ochib yopilishiga mos ravishda pastki jag' pastga tushadi va ko'tariladi;
- 2) pastki jag'ning oldinga va orqaga surilishi;
- 3) pastki jag'ning o'ng va chap tomonga harakati.

Rentgenoanatomiyasi. Chakka-pastki jag' bo'g'imi yon rentgenogrammada yaxshi ko'rinadi. Bo'g'im yorig'i rentgenogrammada yarim oysimon shaklga ega bo'lib, bo'g'im boshchasini o'rab oladi. Chakka-pastki jag' bo'g'imi soyasi, chakka suyagi piramidasi soyasiga qavatlanadi. Undan biroz orqaroq va yuqoriroqda tashqi eshituv yo'li, oldida esa yonoq ravog'i joylashgan.

Yangi tug'ilgan chaqaloqning chakka-pastki jag' bo'g'imida bo'g'in do'mboqchasi yaxshi bilinmaydi, bo'g'im chuqurchasi yuza va yassi.

Tana suyaklarining birlashuvi. Umurtqa pog'onasining birikishlari

Umurtqalar o'zaro tanasi, bo'g'im o'siqchalari va ravog'i bilan birlashadi (75-rasm). Umurtqalarning tanasi o'zaro umurtqalar orasidagi disk (**discus intervertebralis**) yordamida qo'shiladi. Umurtqa pog'onasida jami 23 ta umurtqalararo disk bo'lib, ular II–III bo'yin umurtqalari o'rtasidan boshlanib, to V bel va I dumg'aza umurtqa oralig'igacha davom etadi. Umurtqalar orasidagi disk (76-rasm) ikki qismdan: tashqi–tolali tog'aydan tuzilgan fibroz halqa (**annulus fibrosus**) va markazda joylashgan dirildoq o'zakdan (**nucleus pulposus**) iborat. Dirildoq o'zak xuddi bosilgan prujina singari bosim ostida turib amortizator vazifasini bajaradi. Umurtqalar orasidagi diskning kengligi umurtqa tanasidan katta bo'lgani uchun ularning chekkasidan chiqib turadi. Uning qalinligi bo'yin qismida 5 – 6 mm, ko'krak qismida 3 – 4 mm, bel qismida 10 – 12 mm.



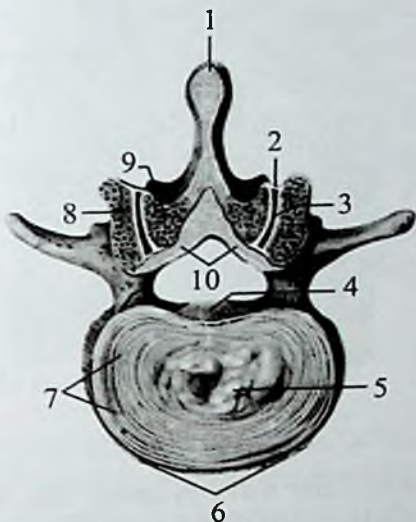
75-rasm. Umurtqalarning birlashuvi. Chap tomondan ko'rinishi: 1–processus articularis superior; 2–incisura vertebralis superior; 3–foramen intervertebrale; 4–truncus nervi spinalis; 5–corpus vertebrae; 6–discus intervertebralis; 7–incisura vertebralis inferior; 8–processus articularis inferior; 9–articulatio zygoapophysialis;

Umurtqalar tanasining birlashuvi uning bor bo'yiga cho'zilgan oldingi va orqadagi bo'ylama boylamlar bilan mustahkamlanadi. Oldingi bo'ylama boylam (**lig.**

longitudinale anteriorius) ensa suyagining halqum do'mboqchasi va atlantning oldingi do'mboqchasidan boshlanib, dumg'aza suyagining 2-3 ko'ndalang chiziqclarigacha tortilgan bo'lib, umurtqalar orasidagi diskka yopishgan (77-rasm).

Orqadagi bo'ylama boylam (**lig. longitudinale posterius**) II bo'yin umurtqasi tanasining orqa yuzasidan dumg'aza kanaligacha davom etadi va dumg'aza umurtqalari tanasining orqa yuzasida tugaydi. Bu boylam umurtqalar orasidagi disk sohasida kengayib tog'ayga yopishib ketadi.


76-rasm. Umurtqalar orasidagi disk, hamda II va III bel umurtqalari ortasidagi bo'g'im. Ust tomondan ko'rinishi: 1-lig. sup-raspinalis; 2-capsula articularis; 3-articulatio zygapophysialis; 4-lig. longitudinale posterius; 5-nucleus pulposus; 6-lig. longitudinale anteriorius; 7-anulus fibrosus; 8-processus articularis superior; 9-processus articularis inferior; 10-lig. flavum.



Qo'shni umurtqalarning ravog'i orasini sariq boylamlar (**lig. flava**) to'ldirib turadi. Bu qalin va qisqa boylamlar elastik toladan tuzilgan va umurtqa kanalining orqa devorini hosil qilishda qatnashadi. Ular pastki umurtqa ravog'ining ichki yuzasi va pastki qirrasidan ustki umurtqaning tashqi yuzasi va ustki qirrasiga yo'naladi. Ularning chekkasi umurtqalararo teshikni chegaralaydi. Sariq boylam elastik bo'lgani uchun umurtqa pog'onasining egilishiga to'sqinlik qilib, uning to'g'rilanishini ta'minlaydi.

Bir umurtqaning ostki bo'g'im o'siqchasi ikkinchi umurtqaning ustki bo'g'im o'siqchasi bilan yoy-o'simta (umurtqalararo) bo'g'imlarini (**articulationes zygapophysiales**) hosil qiladi. Bo'g'im

yuzalari gialin tog'ay bilan qoplangan. U yassi, ko'p o'qli, kam harakatli bo'g'imlar turkumiga kiradi. Uning bo'g'im xaltasi bo'g'im tog'ayi chekkasi bo'ylab birikadi. Umurtqalarning birlashuvini mustahkamlashda quyidagi boylamlar ishtirok etadi.



77-rasm. Umurtqalarning birlashuvi va ularning boylamlari. Chap tomondan ko'rinishi: 1-art. zygapophysialis; 2-processus spinosus; 3-lig. supraspinale; 4-ligg. interspinale; 5-lig. flava; 6-foramen intervertebrale; 7-lig. longitudinale posterius; 8-discus intervertebralis; 9-lig. longitudinale anterius.

Umurtqalarning o'tkir qirrali o'siqchalari oralig'ida o'tkir qirrali o'simtalar orasidagi boylamlar (**ligg. interspinalia**) tortilgan bo'lib, u o'siqcha uchiga borgach o'zaro qo'shib ketadi va o'tkir qirrali

osiqchalar usti boylamiga (**lig. supraspinale**) aylanadi. O'siq usti boylami VII bo'yin umurtqasidan boshlab dumg'azagacha barcha umurtqalarning o'tkir qirrali o'siqlarini birlashtirib turadi. VII bo'yin umurtqasidan yuqorida yaxshi bilingan bo'lib, yuqoridan ensa suyagining tashqi do'ngligi bilan pastdan VII bo'yin umurtqasining o'tkir qirrali o'siqchasi o'rtasida tortilgan, sagittal sathda joylashgan uchburchak plastinka shaklidagi ensa boylamini (**lig. nuchae**) hosil qiladi.

Bu boylam mushaklarga boshni tutib turishda yordam beradi. Umurtqalarning ko'ndalang o'siqchalari o'rtasida ko'ndalang o'siqchalararo boylamlar (**ligg. intertransversaria**) tortilgan. Umurtqa pog'onasining bo'yin qismida bu boylam uchramaydi.

Dumg'aza-dum bo'g'imi

Dumg'aza-dum bo'g'imi (articulatio sacrococcygea). Dumg'aza suyagining cho'qqisi I dum umurtqasi bilan fibroz tolali tog'ayli disk vositasida birlashadi. Uning o'rtasida kichkina yoriq bor, u 50 yoshlarda bekilib ketadi. Bu bo'g'imning oldingi yuzasida oldingi bo'ylama boylamning davomi bo'lgan oldingi dumg'aza-dum boylami (**lig. sacrococcygeum anterius**) joylashgan. Dumg'aza-dum lateral boylami (**lig. sacrococcygeum laterale**) lateral dumg'aza qirrasining pastki chekkasidan boshlanib I dum umurtqasining ko'ndalang o'siqchasiga birikadi. Dumg'aza-dum orqa yuzaki boylami (**lig. sacrococcygeum posterius superficiale**) dumg'aza yorig'i chekkasidan boshlanib, dum suyagining orqa yuzasida tugaydi. Bu boylam dumg'aza yorig'ini to'liq yopadi. Dumg'aza-dum orqa chuqur boylami (**lig. sacrococcygeum posterius profundum**) V dumg'aza va I dum umurtqalarining orqasida joylashgan. Dumg'aza shoxi bilan dum shoxi o'zaro biriktiruvchi to'qima (**sindesmoz**) vositasida birikkan.

Umurtqa pog'onasining kalla suyagi bilan birlashuvi

Umurtqa pog'onasining kalla suyagi bilan birlashuvida uchta: ensa suyagi, I va II bo'yin umurtqalari ishtirok etadi. Bu suyaklar o'rtasida mustahkam, serharakat va murakkab tuzilishga ega, ikkita juft va bitta toq bo'g'im hosil bo'ladi.

Atlant-ensa bo'g'imi (**articulatio atlantooccipitalis**) hamkor bo'g'im (78-rasm). Tuzilishi jihatidan u do'ngli bo'g'imlar turkumiga kirib, ensa suyagi bo'g'im bo'rtig'i bilan atlantning ustki bo'g'im chuqurchasi o'rtasida hosil bo'ladi.

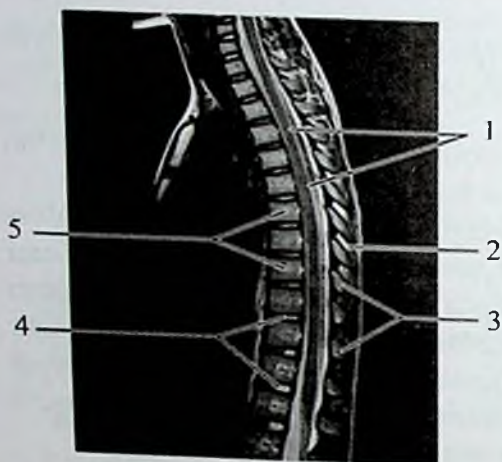
Bo'g'imlar alohida bo'g'im xaltasi bilan o'ralgan. Ular tashqi tomondan oldingi va orqa atlant-ensa pardasi bilan mustahkamlanadi.

Oldingi atlant-ensa pardasi (**membrana atlantooccipitalis anterior**) ensa suyagi asosi bilan atlantning oldingi ravog'ining ustki qirrasida tortilgan.

Katta yoshdagi odam umurtqa pog'onasining uzunligi erkaklar 60 – 75 sm, ayollarda 60 – 65 sm bo'ladi. Eng keng o'lchami (11 – 12 sm) dumg'aza suyagi asosida. Katta yoshdagi odamning umurtqa pog'onasi to'g'ri bo'lmay fiziologik egriliklar hosil qiladi.

Unda ikki xil egrilik: oldinga qarab yo'nalgan egrilik lordoz va orqaga qarab yo'nalgan egrilik kifoz bo'ladi. Mo'tadil holatda bo'yi hamda bel lordozi, ko'krak va dumg'aza kifozi tafovut qilinadi.

Rentgenoanatomiyasi. Umurtqalararo disk qismlari va boylamlar rentgen nurlarini oson o'tkazib yuboradi va rentgenogrammalarda ular umurtqalar orasidagi yorig'liklarni hosil qiladi.



79-rasm. Umurtqa pog'onasining ko'krak va bel qismlari. MRT: 1-orqa miya; 2-o'tkir qirrali o'simtalar o'rtasidagi boylamlar; 3-o'tkir qirrali o'simtalar; 4-umurtqalararo yorig'liklar; 5-ko'krak umurtqalarining tanalari.

Ularning kengligi diskning balandligiga bog'liq bo'lib, umurtqa pog'onasining turli qismlarida turlicha.

Shuning uchun umurtqa pog'onasining rentgen tasviri umurtqalar soyasi va umurtqalararo yoriqlarning metamer almashinuvi ko'rinishida bo'ladi (79-rasm).

Yangi tug'ilgan chaqaloq umurtqalarining bo'g'im o'siqchalari, tanasi, ko'ndalang va o'tkir qirrali o'siqchalariga nisbatan yaxshi rivojlangan. Ularda umurtqalar orasidagi disk qalin bo'lib, umurtqa pog'onasi uzunligining 45 – 48% (kattalarda 30%) ini tashkil etadi. Uning yuqori va pastki yuzalarini qoplovchi tog'ay qatlami kattalarga nisbatan qalin. Fibroz halqa yaxshi rivojlangan, dirildoq o'zakdan aniq ajrab turadi.

Bolalarda umurtqalar orasidagi disklar qon tomirlarga boy, umurtqa pog'onasining boylamlari kam rivojlangan. Umurtqa pog'onasi birlashuvlarining takomillashuvida 20 yoshgacha umurtqalar orasidagi disklar balandligi sekin-asta kamayib, fibroz halqa qalinlashadi. Boyllamlar 12 yoshgacha rivojlanib kollagen tolalari ko'payadi. Yangi tug'ilgan chaqaloqning umurtqa pog'onasi to'g'ri bo'lib, o'rtacha uzunligi 22,1 sm yoki tana uzunligining 40 % ini tashkil qiladi.

Yangi tug'ilgan chaqaloqning umurtqa pog'onasining egriliklari yaxshi bilinmaydi. Uning bo'yin qismi uzun, ko'krak va bel qismi qisqa bo'ladi.

Bola hayotining 3-oyida bo'yin orqa sohasi mushaklari ta'sirida bo'yin lordozi paydo bo'ladi. Bola o'tira boshlagach (6-oy) ko'krak kifozi hosil bo'ladi. Birinchi yilning oxirida orqa mushaklari ta'sirida bel lordozi hosil bo'ladi. Bolalikning birinchi davrida umurtqa pog'onasining bo'yin qismi nisbati kamayib, ko'krak va bel qismlari uzayadi. Umurtqa kanali kengayib, umurtqa pog'onasi egriliklari kuchayadi. Bolalikning birinchi davri oxirida umurtqa pog'onasi qismlari o'rtasida kattalarnikiga o'xshash nisbat hosil bo'ladi. Dumg'aza kifozi paydo bo'ladi. Keyingi davrlarda umurtqa pog'onasi qismlari bir xil o'sib, bel lordozi hosil bo'lishi davom etadi.

Yosh ulg'aygan sari suyaklar va umurtqalar orasidagi disklarning kichrayishi hisobiga umurtqa pog'onasining uzunligi 5 sm gacha qisqaradi.

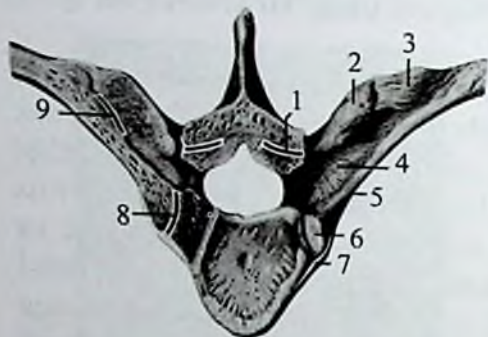
Umurtqa pog'onasining harakati har taraflama bo'lib, bu harakat ayrim umurtqalar o'rtasidagi harakatlarning yig'indisidan iborat. Umurtqa pog'onasini frontal o'q atrofida oldinga bukish va orqaga yozish mumkin.

Sagittal o'q atrofida o'ng va chap tomonga uzoqlashishi va yaqinlashishi, asosan, bel qismida bo'ladi. Bo'ylama o'q atrofida burama va aylanma harakatlar qilish mumkin.

Ko'krak qafasidagi bo'g'imlar

Qovurg'a-umurtqa bo'g'imlari (articulationes costovertebralis)
Qovurg'alar ko'krak umurtqalari bilan ikkita bo'g'im: qovurg'a boshchasi bo'g'imi va qovurg'a-ko'ndalang o'siqcha bo'g'imini hosil qilib birikadi.

Qovurg'a boshchasi bo'g'imi (**articulatio capitis costae**) ikkita qo'shni ko'krak umurtqalarining qovurg'a chuqurchalari va qovurg'a boshining bo'g'im yuzasi o'rtasida bo'ladi (80-rasm).



80-rasm. Qovurg'a-umurtqa bo'g'imlari: 1-art. zygapophysialis 2-processus transverses; 3-lig. costotransversarium laterale; 4-lig. costotransversarium; 5-collum costae; 6-facies articularis capitis costae; 7-lig. capitis costae radiatum; 8-articulatio capitis costae; 9-articulatio costatransversarium.

II-X qovurg'alarda bo'g'im ichida qovurg'a boshchasi qirrasidan boshlanib, umurtqalararo diskka birikuvchi qovurg'a boshchasining bo'g'im ichidagi boylami (**lig. capitis costae interarticulare**) bo'ladi. I, XI va XII qovurg'alarining boshida qirrasini bo'lmagani uchun ularda bunday boylam yo'q. Bo'g'im xaltasi qovurg'a boshining oldingi yuzasidan boshlanib, nur kabi tarqalib umurtqalar tanasiga va umurtqalar orasidagi diskka birikuvchi qovurg'a boshchasining nursimon boylami (**lig. capitis costae radiatum**) bilan mustahkamlanadi.

Qovurg'a-ko'ndalang o'siqcha bo'g'imi (**articulatio costotransversaria**) qovurg'a do'mbog'idagi bo'g'im yuzasi va ko'ndalang o'simtaning qovurg'a chuqurchasi o'rtasida hosil bo'ladi. Bu bo'g'imning xaltasi yupqa bo'lib, uni qovurg'a-ko'ndalang o'siqcha boylami (**lig. costotransversarium**) mustahkamlab tura-

di. Bu boylam tutamlari yuqoridagi qovurg'a-ko'ndalang osiqcha boylami (**lig. costotransversarium superius**) va qovurg'a-ko'ndalang o'siqcha lateral boylamiga (**lig. costotransversarium laterale**) bo'linadi. XI, XII qovurg'alarda bu bo'g'im bo'lmaydi. Qovurg'alar to'sh suyagi bilan bo'g'im va sinxondrozlar hosil qilib birikadi. I qovurg'a tog'ayi to'sh suyagi bilan sinxondroz hosil qilib biriksa, I-VII qovurg'a tog'aylari to'sh suyagi bilan to'sh-qovurg'a bo'g'implari (**articulatio sternocostales**) hosil qilib birlashadi.

Bu bo'g'imda qovurg'alar tog'ayining oldingi uchi to'shning qovurg'a o'ymalari bilan birlashadi. To'sh-qovurg'a bo'g'imida bo'g'im xaltasi bo'lmaydi, uning vazifasini to'sh suyagiga o'tuvchi qovurg'a tog'ayini qoplagan tog'ay usti parda bajaradi.

Bo'g'im ichida to'sh-qovurg'a bo'g'imining ichki boylami (**lig. sternocostale intraarticulare**) bor. Bo'g'imning oldingi va orqa yuzalarini to'sh-qovurg'a bo'g'imining nursimon boylami (**lig. sternocostalia radiata**) mustahkamlab turadi (81-rasm). Bu boylamlar old tomondan to'sh suyagining suyak usti pardasi bilan birikib, zich to'sh pardasini (**membrana sterni**) hosil qiladi. VIII, IX va X qovurg'a tog'aylari to'sh suyagiga birikmaydi. Ularning tog'aylari bir-biriga chetlari bilan yondashib, tog'aylararo bo'g'implar (**articulationes interchondrales**) hosil qiladi. VIII qovurg'a tog'ayi esa VII qovurg'a tog'ayiga birikadi.

Ko'krak qafasi (**cavea thoracis**) 12 ta ko'krak umurtqasi, 12 juft qovurg'a va to'sh suyagining o'zaro qo'shilishidan hosil bo'ladi. Odamda u oldindan orqaga qarab yassilashgan kesik konus shaklida bo'ladi. Uning shakli o'zgaruvchan (yassi, silindrsimon va konussimon) bo'lib, uni o'rab turgan mushaklarga, ichki a'zolarining joylashishi va kasbga bog'liq.

Ko'krak qafasida ustki va pastki teshiklar tafovut qilinadi. Ko'krak qafasining ustki teshigi (**apertura thoracis superior**) I ko'krak umurtqasi, birinchi qovurg'alarning ichki chekkalari va to'sh dastasining ustki chekkasi bilan chegaralangan. Uning oldingi-orqa o'lchami 5 – 6 sm, ko'ndalang o'lchami esa 10 – 12 sm bo'lib, biroz

oldinga egilgan bo'ladi. Ko'krak qafasining pastki teshigi (**apertura thoracis inferior**) orqadan XII ko'krak umurtqasi, oldindan to'sh suyagining xanjarsimon o'siqchasi, yon tomondan pastki qovurg'alar bilan chegaralangan. Uning oldingi-orqa o'lchami 13 – 15 sm, ko'ndalang o'lchami esa 25 – 28 sm. O'ng va chap qovurg'alaravoqlari yon tomondan to'sh suyagi ostidagi burchakni (**angulus infrasternalis**) chegaralab turadi.

Ko'krak qafasining ustki teshigi orqali kekirdak, qizilo'ngach, qon tomir va nervlar o'tadi. Uning pastki teshigi diafragma bilan bekilgan bo'lib, unda qizilo'ngach, aorta va pastki kavak vena o'tadigan teshiklar bor.

Yangi tug'ilgan chaqaloqning ko'krak qafasi ikki yonidan siqib qo'yilgan kesik konus shaklida bo'ladi. Uning oldingi-orqa o'lchami (7,5 – 7,7 sm), ko'ndalang o'lchamidan (6,9 – 7,2 sm) katta bo'lib, ularda ko'krak qafasining yuqori qismi yaxshi taraqqiy etmagan, pastki qismi esa keng bo'ladi. To'sh suyagi ostidagi burchak 90 – 96°. Bola hayotining birinchi yilida ko'krak qafasining aylanasi 1,5 marta kattalashadi va to'sh suyagi ostidagi burchak 60 – 70° gacha kamayadi.

Erta bolalik davrida ko'krak qafasi uzayib konus shaklini oladi. Bu davrning oxirida uning oldingi-orqa va ko'ndalang o'lchamlari tenglashadi.

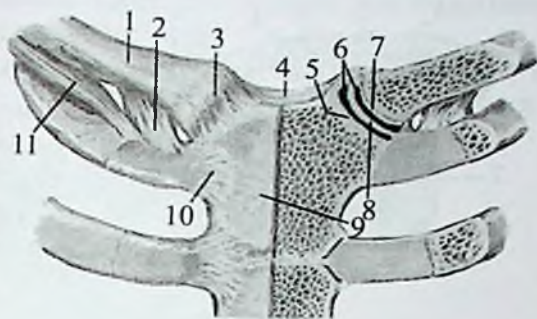
Bolalikning birinchi davri oxirida ko'krak qafasining ko'ndalang o'lchami oldingi-orqa o'lchamidan kattalashib, kattalarnikiga o'xshash shaklga ega bo'ladi. Ko'krak qafasining taraqqiyoti o'smirlik davrida tugallanib, uning shaxsiy va jinsiy belgilari paydo bo'ladi.

Qo'l suyaklarining birlashuvlari. Yelka kamari sohasidagi bo'g'imlar

Yelka kamari suyaklari o'rtasida ikkita: to'sh-o'mrov va kurak-o'mrov bo'g'imi hosil bo'ladi.

To'sh-o'mrov bo'g'imi (**articulatio sternoclavicularis**) to'sh suyagi dastasining o'mrov o'ymasi bilan o'mrov suyagining to'shga qaragan uchi o'rtasida hosil bo'ladi.

81-rasm. To'sh-o'mrov bo'g'imi. Old tomondan ko'rinishi: 1-clavicula; 2-lig. costoclaviculare; 3-lig. sternoclaviculare anterius; 4-lig. sternoclaviculare posterius; 5,7-cartilago articularis; 6-cavum articulare; 8-discus articularis; 9-manubrium sterni; 10-lig. sternocostalia radiata; 11-m. subclavius.



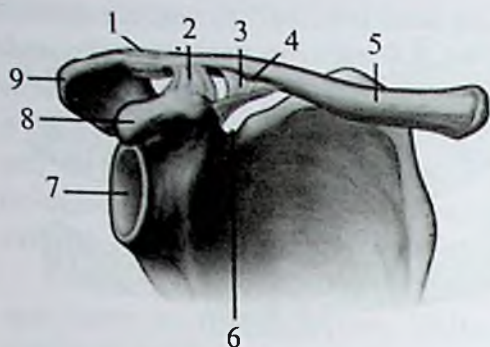
Bu suyaklarning bo'g'im yuzalari bir-biriga mos kelmagani uchun ular o'rtasida fibroz tolali tog'aydan iborat bo'g'im diski bo'ladi. Uning chekkalari bo'g'im xaltasiga yopishib, bo'g'im bo'shlig'ini ikki bo'lakka ajratadi. Bu bo'g'imni to'rta pishiq boylam har tomondan mustahkamlab turadi. Bo'g'im xaltasini old tomonidan oldingi to'sh-o'mrov boylami (**lig. sternoclaviculare anterius**) orqadan esa orqa to'sh-o'mrov boylami (**lig. sternoclaviculare posterius**) mustahkamlaydi.

Bu boylamlar bo'g'im xaltasining fibroz pardasiga old va orqa tomondan birikib ketadi. Yuqori tomonda o'mrov o'ymasi ustida o'ng va chap o'mrov suyaklarining to'sh uchlari o'rtasida tortilgan o'mrov suyaklariaro boylam (**lig. interclaviculare**) bor.

O'mrov suyagining to'sh uchi pastki yuzasi bilan I qovurg'aning ustki yuzasi o'rtasida qisqa, keng va pishiq qovurg'a-o'mrov boylami (**lig. costoclaviculare**) tortilgan. To'sh-o'mrov bo'g'imi qisman egarsimon bo'g'imga o'xshagan bo'lib, bo'g'im xaltasi keng va ichida bo'g'im diski bo'lgani uchun erkin harakatlana oladi.

Bo'g'imda asosiy harakat ikki o'q atrofida: sagittal o'q atrofida o'mrov suyagi yuqoriga va pastga, vertikal o'q atrofida oldinga va orqaga harakat qiladi. Bundan tashqari, o'mrov suyagi o'z o'qi atrofida aylanma harakat ham qilishi mumkin.

Yangi tug'ilgan chaqaloqning to'sh-o'mrov bo'g'imi sharsimon shaklda bo'lib, bo'g'im ichi diski o'lchamlari o'mrov va to'sh suyaklari bo'g'im yuzalari o'lchamlaridan ikki baravar katta bo'ladi.



82-rasm. O'ng kurak-o'mrov

bo'g'imi: 1-lig. acromioclaviculare; 2-lig. trapezoideum; 3-lig. conoideum; 4-tuberculum conoideum; 5-clavicula; 6-incisura scapulae; 7-cavitas glenoidalis; 8-processus coracoideus; 9-acromion.

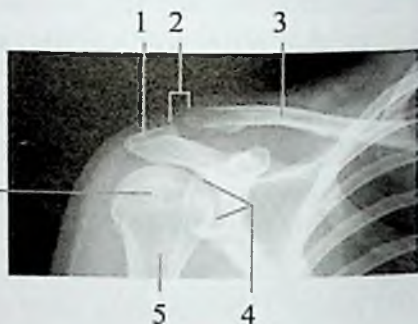U bo'g'im xaltasiga yopishib, yuqori uchi o'mrov suyagiga, pastkisi esa I qovurg'a tog'ayiga birikadi. Bo'g'im xaltasi yupqa bo'lib, boylamlari bilinmaydi.

Bola hayotining birinchi yilida o'mrov suyagining to'sh uchida egarsimon yuza hosil bo'lib, to'shning bo'g'im yuzasi chuqurlashadi. Bo'g'im diski o'lchamlari kichiklashadi.

83-rasm. Kurak-o'mrov

va yelka bo'g'imi rentgeno-

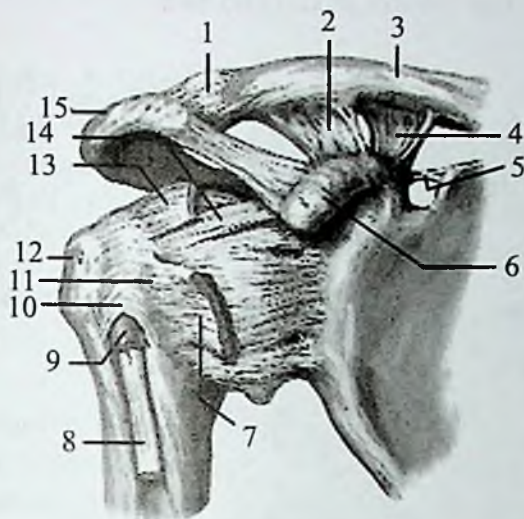
grammasi: 1-acromion; 2-art. acromioclavicularis; 3-clavicula; 4-cavitas glenoidalis; 5-collum chirurgicum; 6-tuberculum majus.



Kurak-o'mrov bo'g'imi (**articulatio acromioclavicularis**) kurak suyagi akromionning o'mrov bo'g'im yuzasi bilan o'mrov suyagini akromion bo'g'im yuzasi o'rtasida hosil bo'ladi (82-rasm). U yassi bo'g'imlar turkumiga kirib harakati chegaralangan. Bo'g'im xaltasini ustidan kurak-o'mrov boylami (**lig. acromioclavulare**) mustahkamlab turadi.

Bundan tashqari, bu bo'g'imni mustahkamlashda bo'g'imdan tashqarida joylashgan tumshuqsimon-o'mrov boylami (**lig.**

coracoclaviculare) ham ishtirok etadi. Bu boylam tumshuqsimon o'simtadan boshlanib ikki dastaga bo'linadi.



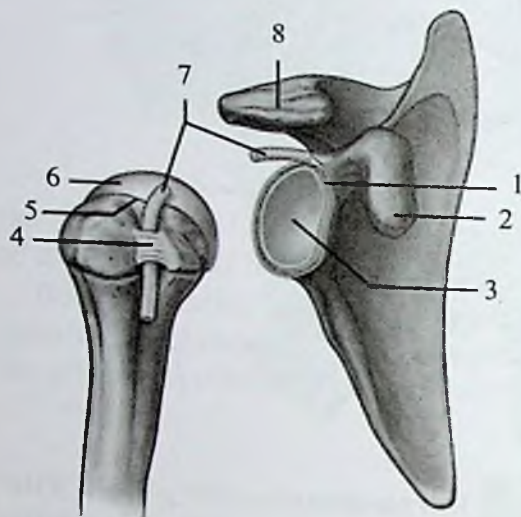
84-rasm. O'ng yelka va kurak-o'mrov bo'g'imi. Old tomondan ko'rinishi: 1-capsula articularis acromioclavicularis; 2-lig. trapezoideum; 3-clavicula; 4-lig. conoideum; 5-lig. transversum scapulae superioris; 6-processus coracoideus; 7-tendo m. subscapularis; 8-tendo caput longum m. bicipitis brachii; 9-vagina tendinis intertubercularis; 10-lig. transversum humeri; 11-tuberculum minus humeri; 12-tuberculum majus humeri; 13-tendo m. supraspinatus; 14-lig. coracohumerale; 15-acromion.

Orqa va medial tomondagi konus shaklidagi boylam **lig. conoideum** o'mrov suyagining konussimon do'mboqchasiga birikadi. Old va lateral tomondagi trapetsiyasimon boylam (**lig. trapezoideum**) o'mrov suyagining trapetsiyasimon chizig'iga birikadi.

Qo'l sohasidagi bo'g'imlar Yelka bo'g'imi

Yelka bo'g'imi (**articulatio humeri**) yelka suyagining boshchasi va kurak suyagining bo'g'im chuqurchasi o'rtasida hosil bo'ladi

(83-; 84-; 85-rasmlar). Yelka suyagining boshchasini bo'g'im yuzas sharsimon shaklda bo'lib, kurakning yassilashgan bo'g'im chuqurchasidan taxminan 3 barobar katta bo'ladi.



85-rasm. Yelka bo'g'imi.

1-bo'g'im chuquri qirg'og'i;
2 - tumshuqsimon o'simta;
3-bo'g'im chuqurchasi; 4-yelka-
ning ko'ndalang boylami;
5-anatomik bo'yincha; 6-yelka
suyagining boshchasi; 7-yelka
ikki boshli mushagining uzun
boshchasi payi.

Kurak suyagining bo'g'im chuqurchasi yelka suyagi boshchasiga mos kelmagani tufayli uning atrofini bo'g'im chuquri qirg'og'i (labi) (**labrum glenoidale**)

o'raydi. Bu bo'g'im chuquri labi kurakning bo'g'im yuzasini chuqurlashtirib, yelka suyagining boshiga moslaydi. Bo'g'im xaltasi kurak suyagining bo'g'im chuquri labining tashqi yuzasi, qisman bo'g'im chuqurchasi chekkasi bo'ylab biriksa, yelka suyagining anatomik bo'yiniga birikadi.

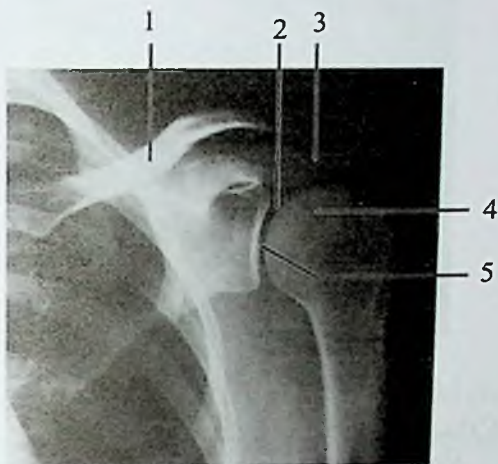
Bo'g'im xaltasi yupqa va keng bo'lib, harakat vaqtida burmalar hosil qiladi. Uning yuqori qismi tumshuqsimon o'simtadan boshlanib, yelka suyagining anatomik bo'yinining yuqori qismiga yopishgan tumshuqsimon-yelka boylami (**lig. coracohumerale**) hisobiga qalinlashgan bo'ladi.

Bu boylamning kengligi 3 sm gacha bo'lib, ko'pincha yaxshi rivojlangan. Yelka bo'g'imining xaltasi o'z atrofida joylashgan mushaklar payi tolasi hisobiga qalinlashadi. Yelka bo'g'imining o'ziga xos xususiyati shundaki, bo'g'im xaltasining ichida yelka

ikki boshli mushagining uzun boshi payi o'tadi. Yelka bo'g'imida boylami kam bo'lgani uchun uning chiqishi tez-tez kuzatiladi (86-rasm).

86-rasm. Yelka bo'g'imi rentgenogrammasi:

1—o'mrov suyagi; 2—yelka bo'g'imi yorug'ligi; 3—tumshuqsimon o'simta; 4—yelka suyagi boshchasi; 5—bo'g'im chuqurchasining qirg'og'i.



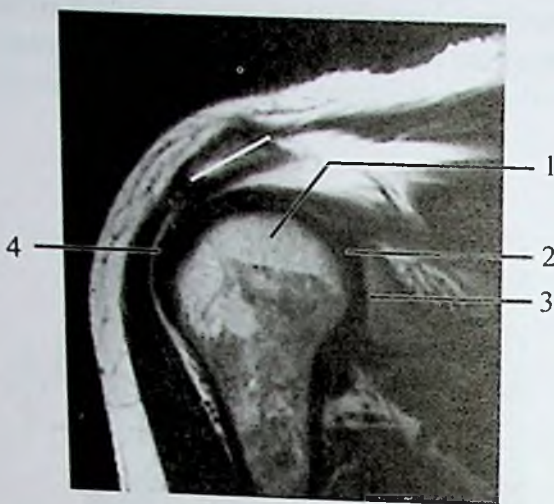
Bu bo'g'imni mustahkamlashda uning atrofida joylashgan yelka kamari mushaklari ishtirok etadi.

Yelka bo'g'imi shakl jihatidan sharsimon bo'g'im turkumiga kiradi.

Uning boylamlari kam va bo'g'im xaltasi keng bo'lgani uchun harakati erkin bo'lib, uch o'q atrofida sodir bo'ladi. Sagittal o'q atrofida qo'lni tanaga yaqinlashtirish va uzoqlashtirish; frontal o'q atrofida bukish va yozish; vertikal o'q atrofida yelkani bilak va qo'l kafti bilan birgalikda ichkariga va tashqariga burish, shuningdek, aylanma harakat qilish mumkin.

Rentgenoanatomiyasi. Yelka bo'g'imi sohasining rentgenogrammasida yelka suyagi boshchasidan yuqori joylashgan o'mrov-akromion bo'g'imidagi o'mrov suyagining tashqi qismi va tumshuqsimon o'simta ko'rinadi.

Old to'g'ri rentgenogrammada kurakning bo'g'im chuqurchasini ikki tomoni qavariq linza shaklida bo'lib, uning ichki chegarasi nisbatan qalin, tashqisi yupqa bo'lgani uchun bo'g'im chuqurchasida aniq yarim halqa belgisi kuzatiladi (87-rasm).



87-rasm. Yelka bo'g'imi.

MRT: 1-yelka suya bosh- chasining bo'g'im yuzasi; 2-yelka bo'g'imi yorug'ligi; 3-bo'g'im chuqurchasining chekkasi; 4-yelka ikki bosh mushagining uzun boshchasi payi.

Yelka bo'g'imi rentgenogrammasida bo'g'im yorig'i bo'g'im chuqurchasining ichki quyuc chekkasi bilan yelka suyagi boshchasi o'rtasida

joylashgan yorug'lik shakliga ega ekanligi ko'rinadi. Uning kengligi o'rtacha 4 mm bo'ladi.

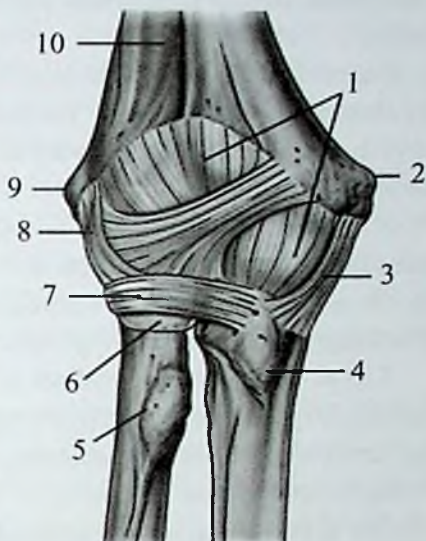
Yangi tug'ilgan chaqaloqda yelka bo'g'imini hosil qiluvchi suyaklarning bo'g'im yuzalari tog'ay holatida, kurakning bo'g'im yuzasi yassi, ovalsimon shaklda bo'ladi. Bo'g'im chuquri labi yupqa va past bo'lib, bo'g'im xaltasi pishiq, tarang faqat pastki qismlari burmalar hosil qiladi. Tumshuqsimon-yelka boylami yaxshi rivojlangan. U qisqa, pishiq va yassi fibroz qatlam hosil qilib, bo'g'im xaltasiga birikib ketadi. Bu boylam qisqa bo'lgani uchun bo'g'im harakatining hajmi chegaralangan bo'ladi.

Bolalikning birinchi davrida bo'g'im yuzasi katta odamlarga xos shaklni oladi. Bo'g'im xaltasi bo'shashib, tumshuqsimon-yelka boylami uzayadi.

Tirsak bo'g'imi

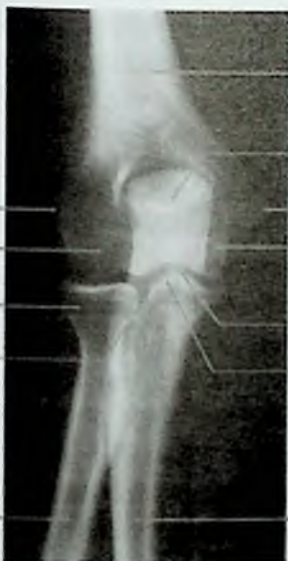Tirsak bo'g'imi (*articulatio cubiti*) murakkab bo'g'im hisoblanadi (88-rasm). Uning hosil bo'lishida uchta suyak: yelka suyagining pastki (distal) uchi, bilak va tirsak suyaklarining yuqori uchi ishtirok etadi. Bu bo'g'imda bitta umumiy bo'g'im xaltasi ichida uchta alohida: yelka-tirsak, yelka-bilak va proksimal bilak-tirsak bo'g'imlari joylashgan bo'ladi.

88-rasm. Tirsak bo'g'imi. Old tomondan ko'rinishi: 1—capsula articularis; 2—epicondylus medialis; 3—lig. collaterale ulnae; 4—tuberositas ulnae; 5—tuberositas radii; 6—circumferentia articularis; 7—lig. annulare radii; 8—lig. collaterale radiale; 9—epicondylus lateralis; 10—humerus.



Yelka-tirsak bo'g'imi (**articulatio humeroulnaris**) yelka suyagi g'altagi bilan tirsak suyagi g'altaksimom kemtigi o'rtasida hosil bo'ladi. Shakl jihatidan g'altaksimom bo'g'im hisoblanadi. Ammo g'altakning o'rtasidagi

o'ymacha bir tomonga qiyshayib turgani uchun bo'g'im yuzasi vintsimon shaklni oladi. Bu bo'g'imda harakat bir o'q atrofida bo'lib, tirsakni bukish va yozish mumkin.



89-rasm. Chap tirsak bo'g'imi.

Old to'g'ri rentgenogramma: 1—yelka suyagi; 2—tirsak o'sig'ining soyasi; 3—medial do'ng usti do'mboqchasi; 4—yelka suyagi g'altagi; 5—tirsak bo'g'imining bo'g'im yorig'i; 6—tojsimon o'siqcha; 7—tirsak suyagi; 8—bilak suyagi; 9—proksimal bilak-tirsak bo'g'imini bo'g'im yorig'i; 10—bilak suyagi boshchasi; 11—yelka suyagi do'ngligining boshchasi; 12—lateral do'ng usti do'mboqchasi.

Yelka-bilak bo'g'imi (**articulatio humeroradialis**) yelka suyagi do'ngligining boshchasi

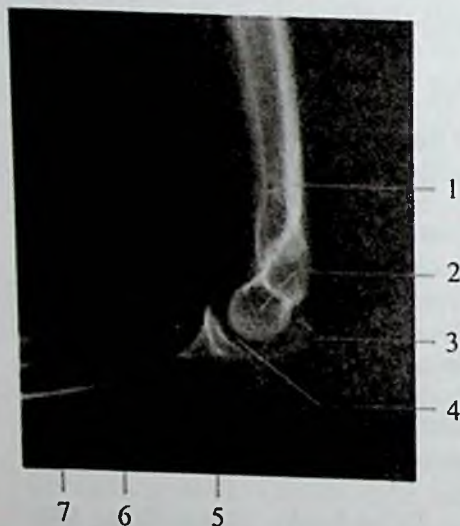bilan bilak suyagi boshchasi bo'g'im chuqurchasi o'rtasida hosil bo'ladi.

U shakl jihatidan sharsimon bo'g'im hisoblanadi. Bu bo'g'imda harakat ikki o'q atrofida bo'ladi. Frontal o'q atrofida bukish va yozish, vertikal o'q atrofida ichkariga va tashqariga burish (**pronatio va supinatio**) mumkin.

Proksimal bilak-tirsak bog'imi (**articulatio radioulnaris proximalis**) bilak suyagi boshchasi bo'g'im gir aylanasi bilan tirsak suyagining bilak kemtigi o'rtasida hosil bo'ladi. U shakl jihatidan silindrsimon bo'g'imga kiradi.

Tirsak bo'g'imining xaltasi umumiy, keng va erkin bo'ladi (87-rasm). U yelka suyagining do'ng usti do'mboqchalarini tashqarida qoldirib o'rasa, bilak suyagining boshchasi va tirsak suyagini tirsak o'sig'i qirrasidan o'raydi.

Bo'g'im xaltasi yon tomondan qalinlashib, tashqi tomondan uchta boylam bilan mustahkamlanadi. Bo'g'imning yon tomonlarida joylashgan kollateral boylamlar bo'g'im xaltasiga birikib ketgan.



90-rasm. O'ng tirsak bo'g'imi. Yon proyeksiyadagi rentgenogramma:

1—yelka suyagi; 2—yelka suyagi g'altagi; 3—tirsak o'sig'i; 4—g'altaksimon kemtik; 5—tojsimon o'siqcha; 6—tirsak suyagi; 7—bilak suyagi.

Tirsak suyagi tomondagi kollateral boylam (**lig. collaterale ulnare**) yelka suyagining medial do'ng usti do'mboqchasidan boshlanib, g'altak o'ymasining medial chekkasiga birikadi.

Bilak suyagi tomondagi kollateral boylam (**lig. collaterale radiale**) mustahkam va qalin bo'lib,

yelka suyagining lateral do'ng usti do'imboqchasidan boshlanib, bilak suyagi boshchasi sohasida ikki dastaga bo'linadi. Oldingi dastasi bilak bo'yini oldidan o'tib, g'altak o'ymasining oldingi lateral chekkasiga biriksa, orqa dastasi bilak bo'yining orqasidan o'tib, bilak suyagining halqasimon boylamiga birikib ketadi.

Bilak suyagining halqasimon boylami (**lig. anulare radii**) bilak suyagi bo'yini halqa shaklida o'rab (88-rasm), tirsak suyagi bilak o'ymasining oldingi va orqa chekkalariga birikadi.

Tirsak bo'g'imida asosiy harakat frontal o'q atrofida bo'lib, bilakni bukish va yozishda yelka-tirsak hamda yelka-bilak bo'g'imlari ishtirok etadi.

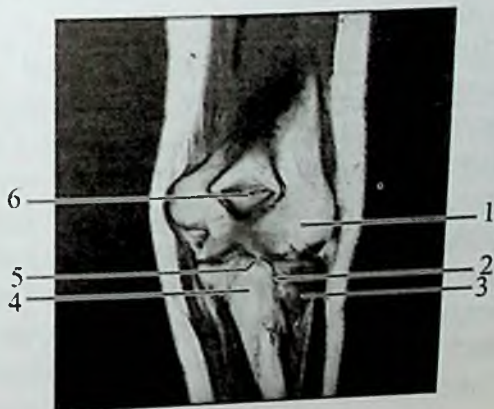Bunda yelka suyagi g'altagidagi egat va g'altak o'ymasidagi qirra g'altakning ko'ndalang o'qiga ozgina burchak hosil qilib joylashgani uchun tirsak bo'g'imini bukkan vaqtda bilak medial tomonga biroz og'adi. Tirsak bo'g'imini to'liq yozganda tirsak o'sig'i yelka suyagining tirsak chuqurchasiga tiralib qoladi va yelka bilan bir chiziqda turadi.

Bilak suyagining bo'ylama o'qi proksimal bilak-tirsak bo'g'imida bilakni ichkariga va tashqariga burishda ishtirok etadi.

Rentgenoanatomiyasi. Tirsak bo'g'imining to'g'ri rentgeno-grammasida uning tarkibiga kiruvchi suyaklar va ularning bo'g'im yuzalari aniq ko'rinadi (89-; 90-; 91-rasmlar).

91-rasm. Chap tirsak bo'g'imi. MRT. Old tomondan ko'rinishi:

1-yelka suyagi do'ngligining boshchasi; 2-proksimal bilak-tirsak bo'g'imi bo'g'im yorig'i; 3-bilak suyagi; 4-tirsak suyagi; 5-tirsak bo'g'imi bo'g'im yorig'i; 6-tirsak o'sig'i.



Yelka suyagi bo'g'im yuzasi soyasi yelka su-

yagining do'ngligini boshchasi, yelka suyagi g'altagi va o'simtala ko'inishiga mos ravishda egilgan bo'ladi. Yelka suyagining distal uchi chekkalari, medial va lateral do'ng usti do'mboqchalari chiqqan uchburchak shaklida kengaygan.

Ularning o'rtasida yelka suyagi tojsimon va tirsak o'sig'i chuqurchalarining oval shaklidagi yorug'ligi joylashgan bo'ladi.

Yelka suyagining medial chetiga tirsak o'simtasi soyasi qavatlanadi. Yelka-bilak va yelka-tirsak bo'g'imlarining bo'g'im yorig'i aniq chegarali bo'lib, kengligi 3 mm bo'lgan to'lqinsimon hoshiya shaklida bo'ladi. Yon tomon rentgenogrammasida yelka suyagi g'altagi va boshchasi ko'rinadi. Yelka suyagi g'altagining soyasi silindr shaklida bo'lib, uning chekkasi bo'ylab, yelka-tirsak bo'g'imining yarim oysimon bo'g'im yorig'i joylashadi.

Bilak suyagi boshchasi va bo'yni, shuningdek tirsak suyagining tirsak va tojsimon o'simtalari ham ko'rinadi.

Yangi tug'ilgan chaqaloq tirsak bo'g'imini hosil qiluvchi suyaklarning uchlari tog'ay holatida bo'ladi. Bo'g'im xaltasi yelka suyagining do'ng usti do'mboqchalarini tashqarida qoldirib o'raydi. Tirsak va bilak suyaklarini esa bilak suyagi boshchasi va tirsak o'sig'ining qirrasidan o'raydi. Bo'g'im xaltasi kaft tomonda qalinlashgan bo'lib, orqa tomonda yupqa. U tarang tortilgan. Tirsak va bilak suyagi tomondagi kollateral boylamlari uni fibroz qavatidan yaxshi ajragan.

Bilak suyagi tomondagi kollateral boylam yaxshi taraqqiy etmagan, faqat uning uchlarigina qalinlashgan. Sinovial parda fibroz qavatga zich yopishgan. Bola o'sgan sari bo'g'imni hosil qiluvchi suyaklarni bo'g'im yuzalari suyaklanib boradi. Shu bilan birga bo'g'imda ham ma'lum o'zgarishlar bo'ladi. Bo'g'im xaltasi bo'shashib, tirsak va bilak tomondagi kollateral boylamlar uzayadi, bo'g'im harakati hajmi oshadi. Sinovial parda fibroz qavatdan ajrab, ular orasiga yumshoq biriktiruvchi to'qima yig'iladi. Bolalikning II davri oxirida bo'g'im xaltasi va boylamlari tuzilishi kattalarnikiga o'xshash bo'ladi.

Bilak suyaklarining o'zaro birlashuvi

Bilak suyaklari o'zaro uzluksiz va uzlukli birlashuvlar hosil qilib birlashadi. Uzluksiz birlashuv bilak va tirsak suyaklarining suyaklararo qirralari o'rtasida tortilgan bilak suyaklari orasidagi pardadan (**membrana interossea antebrachii**) iborat bo'lib, suyaklar diafizini birlashtirib turadi. Bu pardaning ustki va pastki qismlarida qon tomirlar o'tadigan teshiklar bor. Bilak suyaklari o'rtasidagi uzlukli birlashuvga proksimal va distal bilak-tirsak bo'g'imlari kiradi. Proksimal bilak-tirsak bo'g'imi tirsak bo'g'imi tarkibida joylashadi.

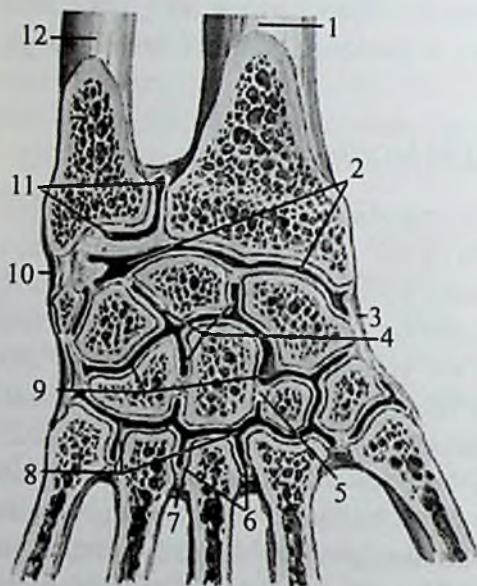
Distal bilak-tirsak bo'g'imi (**articulatio radioulnaris distalis**) tirsak suyagi boshchasidagi bo'g'im gir aylanasi bilan bilak suyagining tirsak kemtigi o'rtasida hosil bo'ladi. Bilak suyagining tirsak kemtigidan boshlangan uchburchak shakldagi bo'g'im diski (**discus articularis**) tirsak suyagining bigizsimon o'siqchasi tomon yo'nalib, bu bo'g'imni bilak-kaft usti bo'g'imidan ajratib turadi. Bo'g'im xaltasi erkin bo'lib, u suyaklarning bo'g'im yuzalari va bo'g'im tog'ayi chekkasi bo'ylab birikadi. Proksimal va distal bilak-tirsak bo'g'imlari birgalikda silindrsimon hamkor bo'g'imni hosil qiladi. Ularda harakat bo'ylama o'q atrofida bo'lib, bilak ichkariga va tashqariga buriladi.

Qo'l panjasi bo'g'imlari

Bilak-kaft usti bo'g'imi (**articulatio radiocarpalis**) bilak suyagining kaft suyaklari bo'g'im yuzasi, medial tomondan bo'g'im diski (**discus articularis**) va kaft usti sohasi suyaklarining birinchi qatoridagi uchta: qayiqsimon, yarimoysimon va uch qirrali suyaklarning proksimal bo'g'im yuzalari o'rtasida hosil bo'ladi (92-rasm). Tuzilishi jihatidan bilak-kaft usti bo'g'imi murakkab bo'lib, shakl jihatidan ellipssimon bo'g'imlar guruhiga kiradi. Bo'g'im xaltasi suyaklarning bo'g'im yuzalari chekkasi bo'ylab birikkan bo'lib, orqa tomonda yupqa bo'ladi. Bo'g'im xaltasini yon tomonda joylashgan kollateral boylamlar mustahkamlab turadi. Kaft ustining bilak kollateral boylami (**lig. collaterale carpi radiale**) bilak

suyagining bigizsimon o'siqchasidan boshlanib, qayiqsimon suyakka
 birikadi. Kaft ustining tirsak kollateral boylami (**lig. collaterale carpi
 ulnare**) tirsak suyagining bigizsimon o'siqchasi bilan uch qirrali v
 no'xatsimon suyaklar o'rtasida tortilgan bo'ladi. Bo'g'imning kaft
 yuzasida bilak suyagining kaft suyaklari bo'g'im yuzasining olding
 chekkasidan boshlanib, kaft usti suyaklarining birinchi qatoriga v
 boshchali suyakka alohida dastalar shaklida birikadigan kaft bilak-
 kaft usti boylami (**lig. radiocarpale palmare**) bo'ladi. Bo'g'imning
 orqa yuzasida bilak suyagining orqa yuzasidan boshlanib kaft usti
 suyaklarining birinchi qatoriga birikadigan dorsal bilak-kaft usti
 boylami (**lig. radiocarpale dorsale**) joylashgan. Bo'g'imda harakat
 ikki o'q atrofida bajariladi, frontal o'q atrofida qo'l kaftini bukish
 va yozish sagittal o'q atrofida esa qo'l kaftini uzoqlashtirish va
 yaqinlashtirish mumkin.

Rentgenoanatomiyasi. Old to'g'ri rentgenogrammada tirsak va
 bilak suyaklarining distal uchlaridagi bigizsimon osiqchalar yaxshi
 ko'rinadi.



**92-rasm. Distal bilak-tir-
 sak, bilak-kaft usti va qo'l
 panjasi bo'g'imlari. Qo'l
 kaftining frontal kesmasi:**
 1—radius; 2—articulatio radiocar-
 pea; 3—lig. collaterale carpi radiale;
 4—articulationes intercarpales;
 5—lig. intercarpalia interossea;
 6—articulationes intermetacarpa-
 les; 7—ligg. intercarpalia interossea;
 8—articulationes carpometacar-
 pales 9—articulatio mediocar-
 palis; 10—lig. collaterale carpi
 ulnare; 11—articulatio radioulnaris
 distalis; 12—ulna.

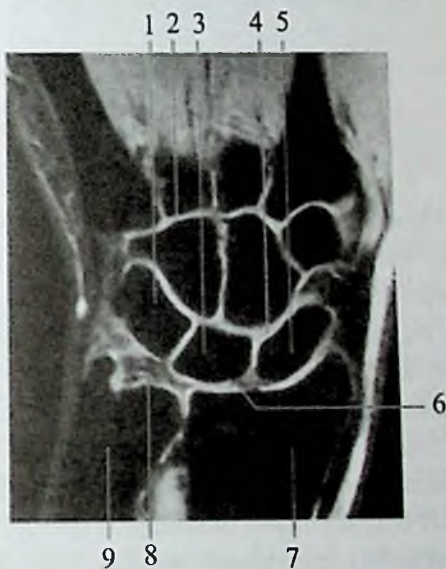
Tirsak suyagining bi-
 gizsimon o'siqchasi uchi

yumaloq uncha katta bo'lmagan tikan shaklida, bilak suyagining bigizsimon o'siqchasi esa keng asosli uncha katta bo'lmagan bo'rtiq shaklida aniq ko'rinadi. Shuningdek, kaft usti suyaklarining proksimal qatori suyaklari soyasi va bilak-kaft usti bo'g'imining kengligi 2–2,5 mm bo'lgan oval shaklidagi bo'g'im yorig'i soyasi ham aniq ko'rinadi.

Bo'g'im yorig'i bilak hamda qayiqsimon suyak o'rtasida biroz torroq bo'lib, tirsak va uch qirrali suyak o'rtasida uch burchakli tog'ay bo'lgani uchun kengayadi (93-rasm).

Bilak-kaft usti bo'g'imi yangi tug'ilgan chaqaloqda bilak, qayiqsimon va yarimoysimon suyaklarning bo'g'im yuzalari o'rtasida hosil bo'ladi. Tirsak suyagi bilak suyagidan kalta bo'lgani uchun uning boshchasi uch qirrali suyak bo'g'im yuzasiga yetib kelmaydi va bo'g'imda ishtirok etmaydi. Tirsak suyagi boshchasi bilan uch qirrali suyak o'rtasiga uchburchak shakldagi tog'ay disk joylashadi.

93-rasm. Bilak-kaft usti bo'g'imi va kaft usti soha suyaklari orasidagi bo'g'imlar. MRT. Old tomondan ko'rinishi: 1–os triquetrum; 2–art. carpometacarpales; 3–os lunatum; 4–art. mediocarpalis; 5–os scaphoideum; 6–art. radiocarpalis; 7–radius; 8–discus articularis; 9–ulna.



Yangi tug'ilgan chaqaloqda bu bo'g'imni hosil qiluvchi suyaklar tog'aydan iborat bo'ladi. Bo'g'im xaltasi mustahkam, ayniqsa kaft tomoni tarang. Shuning uchun bu bo'g'imda kaftni yozish biroz chegaralangan. Bo'g'im boylamlari yaxshi rivojlanmagan.

Bo'g'imni hosil qilgan suyaklarning barchasi suyaklar bo'lganidan keyin bu bo'g'im taraqqiyoti tugallanadi.

Kaft usti sohasi suyaklari bilak va qo'l kafti suyaklari o'rtasi joylashib, bir nechta bo'g'implarni hosil qilishda qatnashadi.

Kaft usti sohasi suyaklarining birinchi va ikkinchi qatori o'rtasida ikki qator kaft usti suyaklari o'rtasidagi bo'g'im hosil bo'lsa, ayri suyaklar o'zaro kaft usti suyaklari orasidagi bo'g'implarni hosil qilib birlashadi. Kaft usti sohasi suyaklarining distal qatori bilan kaft suyaklari o'rtasida kaft - kaft usti bo'g'implari hosil bo'ladi. Bu bo'g'implar murakkab tuzilishga ega bo'lib, qo'l panjasi harakatida katta ahamiyatga ega.

Ikki qator kaft usti suyaklari o'rtasidagi bo'g'im (**articulatio mediocarpalis**) kaft usti sohasining birinchi va ikkinchi qator suyaklari o'rtasida joylashib, faoliyati bilak-kaft usti bo'g'imi bilan bevosita bog'liq. Uni hosil qiluvchi suyaklarning bo'g'im yuzalari murakkab ko'rinishga ega bo'lib, bo'g'im yorig'i S shaklida bo'ladi. Bu bo'g'imning bo'shlig'i kaft usti suyaklari orasidagi bo'g'implar bo'shlig'iga qo'shilib turadi. Bo'g'im xaltasi erkin va orqa tomoni yupqa bo'lib, bu bo'g'imda faqat frontal o'q atrofida bukish va yozish mumkin.

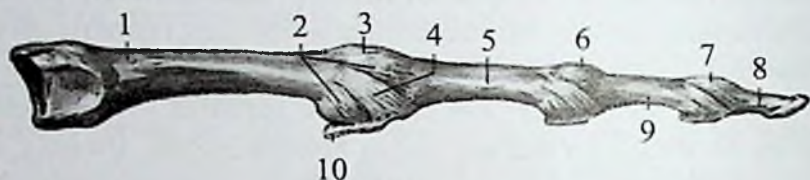Kaft usti suyaklari orasidagi bo'g'implar (**articulationes intercarpales**) kaft usti sohasining alohida suyaklari o'rtasida hosil bo'ladi. Ikki qator kaft suyaklari o'rtasidagi va kaft usti suyaklari orasidagi bo'g'implarni qo'l panjasining kaft va orqa yuzalarida joylashgan bir nechta boylam mustahkamlab turadi. Kaft yuzasida joylashgan kaft usti sohasining nursimon boylami (**lig. carpi radiatum**) boshchali suyakdan boshlanib, yonidagi suyaklarga birikadi. Kaft ustining oldingi yuzasida kaft usti suyaklari orasidagi oldingi boylamlar (**ligg. intercarpalia palmaria**) va orqa yuzasida kaft usti suyaklari orasidagi orqadagi boylamlar (**ligg. intercarpalia dorsalia**) joylashgan bo'ladi. Ular bir suyakdan ikkinchi suyakka ko'ndalangiga yo'naladi. Kaft usti sohasining alohida suyaklari bundan tashqari, yana kaft usti suyaklari orasidagi boylamlar (**ligg. intercarpalia interossea**) vositasida birikadi.

Kaft usti sohasi suyaklaridan no'xatsimon suyak uch qirrali suyak bilan alohida no'xatsimon suyak bo'g'imi (**articulatio ossis pisiformis**) hosil qiladi. Bu bo'g'im ilmoqli suyakka birikuvchi no'xatsimon-ilmoqsimon boylami (**lig. pisohamatum**) va IV–V kaft suyaklari asosiga birikuvchi no'xatsimon-kaft boylamlari (**lig. pisometacarpale**) bilan mustahkamlanadi.

Kaft-kaft usti bo'g'imlari (**articulationes carpometacarpales**) kaft ustining distal qatori suyaklari bilan kaft suyaklari asosi o'rtasida hosil bo'ladi. I kaft suyagi bilan trapetsiya shaklidagi suyak o'rtasidagi qo'l bosh barmog'ining kaft-kaft usti bo'g'imi (**articulatio carpometacarpalis pollicis**) shakl jihatidan egarsimon bo'g'im bo'lib harakati ikki: sagittal o'q atrofida bosh barmoq ko'rsatkich barmoqqa yaqinlashadi (**adductio**) va uzoqlashadi (**abductio**). Frontal o'q atrofida esa bosh barmoq boshqa barmoqlarga qarama-qarshi (**oppositio**) keladi va o'z holiga qaytadi (**repositio**). Qolgan II–V kaft - kaft usti bo'g'imlari yassi bo'g'imlar guruhiga kirib, ularning bo'g'im bo'shlig'i ko'ndalang chiziq holatida yotadi. Bu bo'g'im bo'shlig'i o'rta kaft usti va kaft suyaklariaro bo'g'im bo'shliqlari bilan birikadi. Bo'g'im xaltasi yupqa, to'rtta bo'g'im uchun umumiy bo'lib tarang tortilgan. Bo'g'im xaltasini kaft tomondan kaft-kaft usti oldingi boylamlar (**ligg. carpometacarpalia palmaria**), orqa tomondan kaft-kaft usti orqa boylamlari (**ligg. carpometacarpalia dorsalia**) mustahkamlab turadi. Bu bo'g'imning boylamlari mustahkam va tarang tortilgani uchun harakati juda chegaralangan bo'ladi.

II–V kaft suyaklari asosi keng bo'lib o'zaro yaqin joylashgani uchun ularning bir-biriga qaragan yuzalari o'rtasida kaft suyaklari orasidagi bo'g'imlar (**articulationes intermetacarpales**) hosil bo'ladi. Bu bo'g'imlar xaltasi kaft-kaft usti bo'g'imlari xaltasi bilan umumiydir. Bu bo'g'imni yonma-yon kaft suyaklari o'rtasida ko'ndalang yo'nalgan kaft suyaklari orasidagi oldingi va orqa boylamlar (**ligg. metacarpalia palmaria et dorsalia**) va bo'g'im ichida joylashgan kaft suyaklariaro boylamlari (**ligg. metacarpalia interossea**) mustahkamlab turadi.

Qo'l kafti bilan barmoqlar orasidagi bo'g'imlar (**articulationes metacar-pophalangeae**) kaft suyaklari boshchasing bo'g'im yuzasi bilan proksimal barmoq falangalari asosi o'rtasida hosil bo'lib (93-rasm), ellipssimon bo'g'imlar guruhiga kiradi. Bo'g'im xaltasi erkin va keng bo'lib, yon tomondan yon boylamlar (**ligg. collateralia**) bilan mustahkamlansa, kaft tomondan kaft boylamlari (**ligg. palmaria**) tolalari hisobiga qalinlashadi. II–V barmoqlarning qo'l kafti bilan tortilgan kaftning ko'ndalang chuqur boylami (**ligg. metacarpale transversum profundum**) vositasida mustahkamlanadi. Qo'l kafti bilan barmoqlar orasidagi bo'g'implarda harakat ikki o'q atrofida so-dir bo'ladi. Frontal o'q atrofida barmoqlarni bukish va yozish, sagittal o'q atrofida barmoqlarni uzoqlashtirish va yaqinlashtirish mumkin.



94-rasm. Qo'l kafti bilan barmoqlar orasidagi bo'g'implarning boylamari: 1–os metacarpalia; 2–capsula articularis; 3–articulatio metocarpo-phalangea; 4–lig. collateralia; 5–phalangis proximalis; 6,7–articulationes inter-phalangeae manus; 8–palanx distalis; 9–palanx media; 10–lig. palmaria.

Qo'l panjasining barmoq falangalari o'rtasidagi bo'g'imlar (**articulationes interphalangeae manus**) bitta barmoq falangasining boshchasi bilan ikkinchi falanganing asosi o'rtasida hosil bo'ladi (94-rasm). Shakl jihatidan g'altaksimon bo'g'im hisoblanadi. Bu bo'g'implarning xaltasi keng bo'lib, yon tomondan yon boylamlar (**ligg. collateralia**) bilan mustahkamlanib, kaft tomondan esa kaft boylamlari (**ligg. palmaria**) hisobiga qalinlashadi (93-rasm). Harakat faqat frontal o'q atrofida bo'lib, barmoqlarni bukish va yozishdan iborat.

Rentgenoanatomiyasi. Ikki qator kaft usti suyaklari o'rtasidagi bo'g'imning rentgen yorig'i S shaklida bo'lib, kengligi 1,5–2 mm

bo'ladi. Kaft usti suyaklari o'rtasida aniq chegarali hoshiya shaklidagi yorug'lik ko'rinadi. Kaft ustining distal qatori suyaklari bilan II-V kaft suyaklari asosi o'rtasidagi kaft usti-kaft bo'g'imi kengligi 1,5 mm, noto'g'ri shakldagi rentgen yorig'ini hosil qiladi. Trapetsiya suyagi bilan birinchi kaft suyagi o'rtasidagi egarsimon bo'g'im o'ziga xos ko'rinishga ega bo'ladi. Yon tomondan ko'rinishda uning bo'g'im yorig'i aniq chegarali bukilgan hoshiya shaklida bo'ladi. Unda ikkita doimiy sesamasimon suyak uchraydi.

Barmoq falangalari o'rtasidagi bo'g'im yorig'i balandligi bir xil bo'lib kaft usti-kaft bo'g'imi yorig'idan kam bo'ladi.

Yangi tug'ilgan chaqaloqda kaft bo'g'imlarini hosil qiluvchi suyaklar tog'ay holatida bo'ladi. Bo'g'im xaltasi mustahkam bo'lib, kaft tomonda tarang bo'lgani uchun kaftni yozish biroz chegaralangandir. Boylamlari yaxshi rivojlanmagan bo'lib, bo'g'imni hosil qiluvchi suyaklar suyaklanib bo'lganidan keyin bu bo'g'imning takomillashuvi tugaydi.

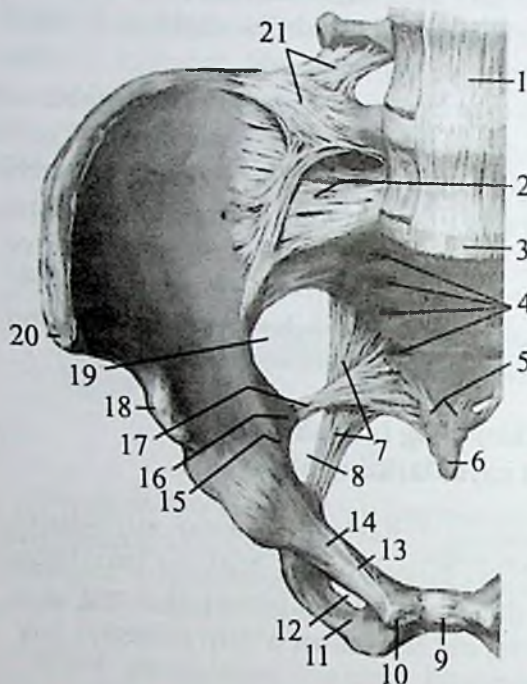
Oyoq suyaklarining birlashuvi. Chanoq kamari suyaklarining birlashuvi

Chanoq kamari suyaklarining birlashuvi chanoq suyaklarini o'zaro va dumg'aza suyagi bilan birlashuvidan hosil bo'ladi. Orqa tomondan chanoq suyaklari dumg'aza suyagi bilan juft dumg'aza-yonbosh bo'g'imini hosil qilsa, old tomondan o'zaro birlashib qov simfizini hosil qiladi.

Dumg'aza-yonbosh bo'g'imi (**articulatio sacroiliaca**) og'irlik kuchini pastga umurta pog'onasining oxirgi nuqtasiga yo'naltiradi. Bu bo'g'im yonbosh va dumg'aza suyaklarining quloqsimon yuzalarini birlashuvidan hosil bo'ladi (95-rasm).

Bu suyaklarning bo'g'im yuzalari yassi bo'lib, yupqa tolali tog'ay bilan qoplangan. Bo'g'im yuzalari yassi bo'lgani uchun yassi bo'g'imlar guruhiga kiradi. Shunga qaramay bu bo'g'imning boylamlari mustahkam bo'lgani uchun harakatsiz bo'g'im hisoblanadi. Bo'g'im xaltasi tarang va juda pishiq bo'ladi. U dumg'aza va chanoq suyaklarining suyak usti pardasiga birikib

ketadi. Yosh o'tishi bilan bo'g'im ko'pincha suyaklanib ketish mumkin. Bo'g'im xaltasi old tomondan ko'ndalang va qiyshiq yo'nalishdagi oldingi dumg'aza-yonbosh boylami (**lig. sacroiliacum anterius**) bilan mustahkamlanadi. U yupqa bo'lib, bo'g'im xaltasiga birikib ketgan.



95-rasm. Chanoqning bo'g'im va boylamlari.

Old tomondan ko'rinishi:

- 1—lig. longitudinale anterius;
- 2—ligg. sacroiliacum anterius;
- 3—promontorium;
- 4—foramina sacralia anteriora;
- 5—lig. sacrococcygeum anterius;
- 6—os coccygis;
- 7—lig. sacrotuberale;
- 8—foramen ischiadicum minus;
- 9—symphysis pubica;
- 10—tuberculum pubicum;
- 11—ramus inferior ossis pubis;
- 12—foramen obturatorium;
- 13—pecten ossis pubis;
- 14—ramus superior ossis pubis;
- 15—linea arcuata;
- 16—spina ischiadica;
- 17—lig. sacrospinale;
- 18—spina iliaca anterior inferior;
- 19—foramen ishiadicum majus;
- 20—spina iliaca anterior superior;
- 21—lig. iliolumbale.

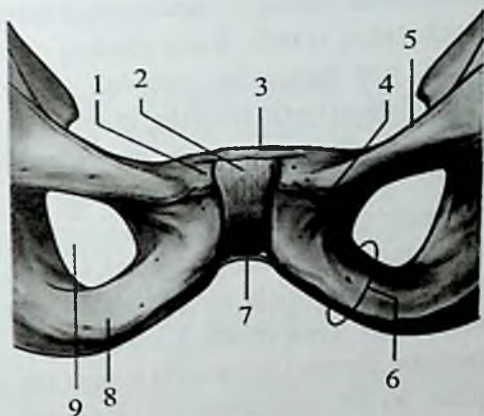
Bo'g'imning orqa tomonida dumg'aza do'ngligi va yonbosh do'mboqchasi oralg'idagi ingichka yoriqni to'latib turuvchi mustahkam suyaklararo dumg'aza-yonbosh boylami (**lig. sacroiliacum interosseum**) uchta boylamdan eng kattasi va kuchli boylam hisoblanadi. Bo'g'imni orqa tomondan qoplagan orqa dumg'aza-yonbosh boylami (**lig. sacroiliacum posterius**) yonbosh suyagining orqadagi ustki va pastki o'tkir o'siqlaridan boshlanib, dumg'azaning lateral qirrasiga birikadi. Bu bo'g'imni mustahkamlashda pastki ikkita bel umurtqalarining ko'ndalang

o'siqchalaridan yonbosh suyagi qirrası va do'mboqchasiga birikuvchi yonbosh-bel boylami (**lig. iliolumbale**) ishtirok etadi.

Rentgenoanatomiyasi. Dumg'aza-yonbosh bo'g'imi chanoqning to'g'ri rentgenogrammasida aniqlanadi. Bu bo'g'imning bo'g'im yorig'i sagittal sathda qiya joylashgani uchun, suyaklarning bo'g'im yuzalari bir-biriga qavatlanib, ikkita bukilgan hoshiya shaklidagi yorig' tasvirini beradi. Bu holatda uning tashqi hoshiyasi bo'g'imning oldingi qismiga, ichkisi orqasiga to'g'ri keladi. Bo'g'im yorig'i bo'g'imning pastki qismida aniq ko'rinadi.

Qov simfizi (**symphysis pubica**) qov suyaklarining bir-biriga qaragan simfiz yuzalari o'rtasida hosil bo'lib, yarim bo'g'im (amfiartroz) turkumiga kiradi (96-rasm). Suyaklarning bo'g'im yuzalari tog'ay bilan qoplangan bo'lib, o'zaro qov suyaklari orasidagi yassi plastinka (**discus interpubicus**) vositasida birlashadi. Bu plastinkaning o'rtasida sagittal sathda joylashgan tor bo'shliq bor. Qov simfizining ikkita qov boylami: ustki tomonidan ko'ndalang yo'nalgan qovning ustki boylami (**lig. pubicum superius**) va pastki tomonida tortilgan pastki qov boylami (**lig. pubicum inferius**) mustahkamlaydi.

96-rasm. Qov simfizi. 1—os pubis; 2—symphysis pubica; 3—lig. pubicum superius; 4—tuberculum pubicum; 5—pecten ossis pubis; 6—ramus inferior ossis pubis; 7—lig. pubicum inferius; 8—ramus ossis ischii; 9—foramen obturatorium.



Qov simfizining yassi plastinkasi ayollarda erkaklarga nisbatan qalin bo'ladi.

Qov simfizi yangi tug'ilgan chaqaloqda sinxon-droz shaklida bo'ladi. Bo'shliq bola hayotining 1-2 yilida paydo bo'la boshlaydi va 5-7 yoshlarda yaxshi bilinadi. Chanoq suyagi

dumg'aza bilan dumg'aza-yonbosh bo'g'imidan ma'lum masofada joylashgan ikkita boylam vositasida ham birlashadi.

1. Dumg'aza-quymich do'mbog'i boylami (**lig. sacrotuberale**) quymich do'nglidan boshlanib, dumg'aza suyagining lateral chekkasiga birikadi va kichik quymich teshigini (**foramen ischiadicum minus**) hosil qiladi (95-rasmga qarang).

2. Dumg'aza-o'tkir qirrali o'simta boylami (**lig. sacrospinale**) quymich suyagining o'tkir o'sig'i bilan dumg'aza suyagining lateral chekkasi o'rtasida tortilgan bo'lib, katta quymich teshigini (**foramen ischiadicum majus**) hosil qiladi (95-rasmga qarang).

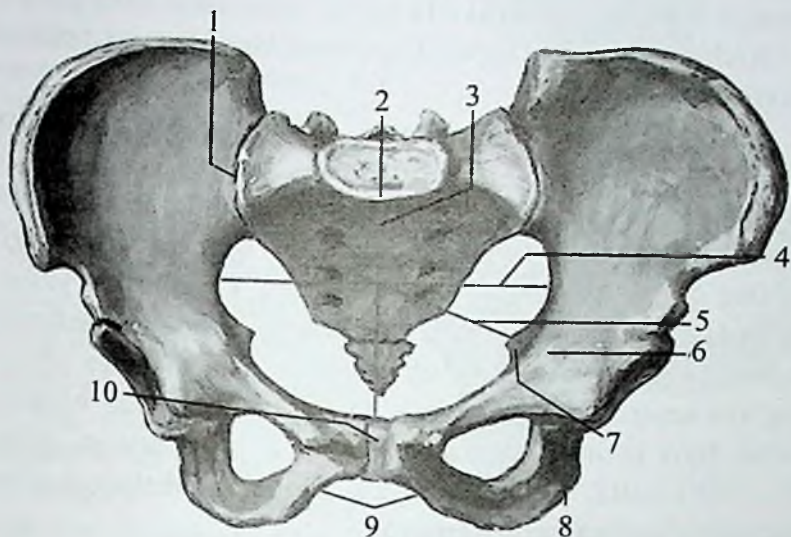
Butun chanoq

Chanoq suyaklari va dumg'aza dumg'aza-yonbosh bo'g'imi va qov simfizi vositasida birikib butun chanoqni (**pelvis**) hosil qiladi. Butun chanoq (97-rasm) suyak halqadan iborat bo'lib, uning ichida ichki a'zolar joylashadi. U ikki qismga: yuqorigi katta chanoq (**pelvis major**) va pastki kichik chanoqqa (**pelvis minor**) bo'linadi. Ular o'rtasidan chegaralovchi chiziq (**linea terminalis**) o'tadi. Chegaralovchi chiziq – promontorium, yonbosh suyagining ravoqsimon chizig'i, qov suyagi qirralari va qov simfizining ustki chekkasidan o'tadi. Katta chanoq orqa tomondan V bel umurtqasi tanasi, yon tomondan yonbosh suyagi qanotlaridan hosil bo'ladi. Katta chanoq qorin bo'shlig'ining pastki qismini hosil qiladi.

Kichik chanoqni orqa tomondan dumg'aza suyagining chanoq yuzasi va dum suyagining oldingi yuzasi, old tomondan qov suyagining yuqorigi va pastki shoxlari va qov simfizi, yon tomondan esa chanoq suyagining quymich kosachasi qismlari, quymich suyagi, dumg'aza-quymich do'mbog'i va dumg'aza-o'tkir qirrali o'simta boylamlari hosil qiladi. Kichik chanoq pastga tomon toraygan suyak kanaldan iborat. Uning ustki teshigi (**apertura pelvis superior**) kirish qismi bo'lib, chegaralovchi chiziq bilan chegaralangan.

Kichik chanoqdan chiqish uning pastki teshigi (**apertura pelvis inferior**) orqa tomondan dum suyagi, yon tomondan dumg'aza-quymich do'mbog'i boylami, quymich do'ngligi, quymich suyagi

shoxi, qov suyagining pastki shoxi, old tomondan qov simfizi bilan chegaralangan.



97-rasm. Kichik chanoq o'lchamlari: 1—articulatio sacroiliaca; 2—promontorium; 3—conjugata vera; 4—diameter transversa; 5—diameter obliqua; 6—eminentia iliopubica; 7—spina ischiadica; 8—tuber ischiadicum; 9—arcus pubicum; 10—symphysis pubica.

Kichik chanoqning yon devorida yopqich teshik (**foramen obturatorium**) joylashgan bo'lib, u yopqich parda (**membrana obturatoria**) bilan yopilgan. Bu teshikning yuqori qismida yopqich kanal joylashib u yopqich parda bilan chegaralanadi. Bu teshik orqali yopqich nervi va qon tomirlari chanoq bo'shlig'idan songa o'tadi.

Katta chanoq o'lchamlari:

1. Yonbosh suyagining oldingi ustki o'tkir o'simtlari o'rtasidagi masofa (**distancia interspinosa**) – 25–27 sm.
2. Yonbosh suyagi qirralari orasidagi masofa (**distancia intercrystalis**) – 28–30 sm.
3. Ko'stlar orasidagi masofa (**distancia intertrochanterica**) – 30–32 sm.

Kichik chanoqning o'lchamlari quyidagicha bo'iadi:

1. Kichik chanoqqa kirishning to'g'ri o'lchami yoki chirkoviy konyugata (**conjugata vera**) – 11 sm.
2. Kichik chanoqqa kirishning ko'ndalang diametri (**diameter transversa**) – 13 sm.
3. Kichik chanoqqa kirishning qiyshiq diametri (**diameter obliqua**) – 12 sm.

Ayollar va erkaklar chanog'i tug'ruq vaqtida homilani kichik chanoq bo'shlig'idan o'tishi bilan bog'liq bo'lgan, bir nechta belgilari bilan farq qiladi. Ayollarda kichik chanoqqa kirish teshigi yumaloq, erkaklarda yuraksimon bo'ladi. Ayollarning chanog'i erkaklarinikiga qaraganda keng, yonbosh suyagi qanotlari yon tomonga yoyilgan, dumg'aza keng va qisqa bo'ladi. Qov suyagi shoxlari o'rtasidagi burchak (qov ravog'i) ayollarda ($80^{\circ} - 85^{\circ}$), erkaklarga nisbatan ($50^{\circ} - 60^{\circ}$) katta. Quymich suyagi ayollarda erkaklarga o'xshab chanoq bo'shlig'iga turtib turmaydi.

Oyoq suyaklarining bo'g'imlari

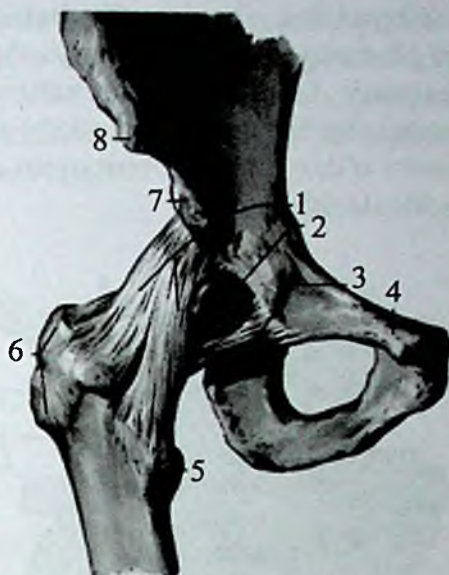
Oyoqning harakatchan qismi bo'g'imlari o'zining vazifasiga mos ravishda ayrim xususiyatlarga ega.

Chanoq-son bo'g'imi

Chanoq-son bo'g'imi (**articulatio coxae**) chanoq suyagining quymich kosasi bilan son suyagi boshchasining birlashuvidan hosil bo'ladi. Bo'g'imni hosil qilishda son suyagi boshchasining bo'g'im yuzasi to'liq ishtirok etsa, quymich kosasining faqat yarimoysimon yuzasi ishtirok etadi.

Tuzilishi jihatidan chanoq-son bo'g'imi oddiy, shakl jihatidan kosachali bo'g'im (**articulatio cotylica**) dir. Quymich kosasining chekkasiga birikkan tolali tog'aydan tuzilgan quymich kosasining labi (**labrum acetabuli**) uning bo'g'im yuzasini oshirib turadi.

98-rasm. O'ng chanoq-son bo'gimi. Old tomondan ko'rinishi: 1–lig. iliofemorale; 2–bursa iliopectinalis; 3–lig. pubofemorale; 4–tuberculum pubicum; 5–trochanter minor; 6–trochanter major; 7–spina iliaca anterior inferior; 8–spina iliaca anterior superior.



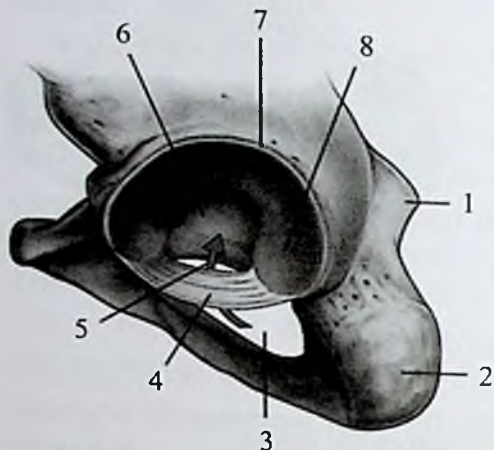
Uning bir qismi quymich kosasining pastki chetidagi o'yaning ustidan o'tib, quymich kosasining ko'ndalang boylamini (**lig. transversum acetabuli**) hosil qiladi (98-rasm).

Chanoq-son bo'g'imining o'ziga xos xususiyatlaridan biri son suyagining boshchasidagi boylam (**lig. capitis femoris**) dir. Bu yassi biriktiruvchi to'qimali boylam bir tomonda quymich kosachasi tubiga, ikkinchi tomonda son suyagi boshchasidagi chuqurchaga birikadi (100-rasm). Uning yo'nalishida yopqich arteriyaning tarmog'i chanoq suyagidan son suyagi boshchasiga o'tib, uni oziqlantiradi. Chanoq-son bo'g'imining xaltasi chanoq suyagining quymich kosasi chekkasi bo'ylab biriksa, son suyagining old tomonida ko'stlararo chiziq bo'ylab, orqa tomonda esa ko'stlararo qirradan ichkariroqqa birikadi. Bo'g'im xaltasini tashqi tomondan uchta boylam mustahkamlab turadi.

Ularning eng kuchlisi yonbosh-son boylamining (**lig. iliofemorale**) qalinligi 1 smga yaqin bo'lib, yonbosh suyagining oldingi pastki o'tkir o'sig'ining oldingi chekkasidan boshlanadi. U pastga tomon yo'nalib ikki: ko'ndalang qism (**pars transversa**) va tushuvchi qismga (**pars descendens**) bo'linib, ko'stlararo chiziqqa birikadi.

Qov-son boylami (**lig. pubofemorale**) uchburchak shaklida bo'lib, uning keng asosi qov suyagining ustki shoxidan boshlanib, uchi ko'stlararo chiziqning ichki chekkasiga birikadi.

Quymich-son boylami (**lig. ischiofemorale**) nisbatan yupqa bo'lib bo'g'imning orqa yuzasida joylashgan. U quymich suyagi tanasida boshlanib, katta ko'st chuqurchasiga birikadi. Bundan tashqari, son suyagining bo'ynini sirtmoq kabi o'rab, yonbosh suyagining olding pastki o'tkir o'sig'iga birikuvchi aylanma belbog' boylami (**zona orbicularis**) ham bor.



99-rasm. Chap quymich

kosasi: 1–quymich suyagining o'tkir o'sig'i; 2–quymich do'ngligi; 3–yopqich teshik; 4–quymich kosasining ko'ndalang boylami; 5–yopqich teshik egati; 6–quymich kosasining chuqurchasi; 7–quymich kosasining cheti; 8–yarimoysimon yuza.

Chanoq-son bo'g'imida harakat uch o'q atrofida sodir bo'lsada, sharsimon bo'g'imga nisbatan biroz chegaralangan. Frontal o'q atrofida

chanoq-son bo'g'imida son bukiladi va yoziladi, sagittal o'q atrofida son bir-biridan uzoqlashadi va yaqinlashadi.

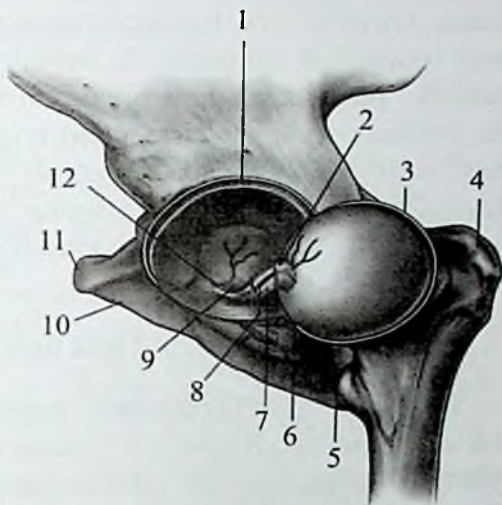
Vertikal o'q atrofida esa son ichkariga va tashqariga buriladi va aylanma harakat sodir bo'ladi. Chanoq-son bo'g'imida harakatni chegaralashda, uning atrofida joylashgan kuchli mushak guruhlarining ahamiyati katta.

Rentgenoanatomiyasi. To'g'ri rentgenogrammada quymich kosachasining o'lchami 3x5 sm bo'lgan kosa shaklida ko'rinadi. Uning tomi, chuqurchasi, oldingi, orqa va pastki chekkalari tafovut qilinadi. Tog'ay bilan qoplangan yarimoysimon yuzaga to'g'ri keladigan quymich kosachasining tomi nisbatan quyuuq soya beradi. Bo'g'im chuqurchasining zich qatlami, bo'g'im boshchasi zich moddasiga nisbatan qalinlashgan bo'ladi. Quymich kosachasining tomi asta-sekin zich moddasi eng yupqa bo'lgan uning tubiga

o'tadi. Chuqurchaning tubi esa asta-sekin yumaloqlanib, quymich kosachasining pastki chekkasiga o'tadi. Uning oldingi chekkasi aniq bilinadi. U yerdan pastga va ichki tomonga yo'nalib, quymich kosachasining oldingi tashqi chekkasida joylashgan "ko'z yoshi shaklining" lateral chegarasini hosil qiladi.

100-rasm. Chap chanoq-

son bo'g'imi: 1,3-bo'g'im xaltasi; 2-boylamni o'ragan synovial parda; 4-son suyagining katta ko'sti; 5-quymich suyagi; 6-yopqich parda; 7-son suyagining boshchasidagi boylam; 8-son suyagining boshchasidagi boylam arteriyasi; 9-yopqich arteriyasining quymich kosachasi tarmog'i; 10-qov suyagi; 11-qov do'mboqchasi; 12-yopqich arteriyasi.



U quymich kosachasi tubining soyasini quymich suyagiga qavatlanishi nati-

jasida hosil bo'lgan tomchi shaklidagi chizikli soyadan iborat.

Quymich kosachasining orqa chekkasi son suyagi boshchasini kesib o'tgan egri chiziqdan iborat bo'lib, uning pastki qismida oldingi pastki ko'rinishga o'tib ketadi. Chanoq-son bo'g'imining bo'g'im yorig'ining kengligi 4-5 mm bo'ladi.

Yangi tug'ilgan chaqaloqda chanoq-son bo'g'imini hosil qiluvchi suyaklar yaxshi taraqqiy etmagan, ular bolalik davrlarida ma'lum bir o'zgarishlarga uchraydi.

Yangi tug'ilgan chaqaloqda quymich kosasi yuza va ovalsimon shaklga ega. Shuning uchun son suyagi boshchasining ko'p qismi undan tashqarida joylashgan. Ularda bo'g'im xaltasi juda yupqa va tarang bo'lib old tomondan yonbosh-son boylami, old va past tomondan esa yupqa qov-son boylami bilan qoplangan. Uning o'rta qismlarida aylanma belbog' boylami joylashgan

bo'lib, qolgan qismlari, ayniqsa yuqori-orqa qismi boylamlar bilan mustahkamlanmagani uchun ularda bo'g'im tez-tez chiqishi kuzatiladi. Quymich-son boylami yaxshi taraqqiy etmagan bo'lib, kalta bo'sh fibroz dastani hosil qilib, bo'g'im xaltasi chekkasiga yopishadi. Bola o'sishi va tana vertikal holatni olib tikka yurishi munosabati bilan chanoq son bo'g'imi xaltasi va uning boylamlari o'sadi. Quymich-son boylami yaxshi rivojlanib, bo'g'im xaltasini orqa tomonidan qoplaydi. U bolalikning II davrida qalinlashib, tuzilish jihatdan kattalarnikiga o'xshab qoladi. Chanoq-son bo'g'imining bo'g'im elementlari rivojlanishining turli darajadagi buzilishlari yoki rivojlanishdan ortda qolishi - *bo'g'im displaziyasi* deyiladi. Agar ushbu rivojlanish nuqsoni bo'g'imni inkongruyentlik darajasiga qadar chuqur bo'lsa, son suyagi boshining tug'ma chiqishi kuzatiladi.

Tizza bo'g'imi

Tizza bo'g'imi (**articulatio genus**) odam gavdasidagi eng katta bo'g'imdir (101-rasm). U tuzilishi jihatidan murakkab, shakl jihatidan do'ngsimon bo'g'im turiga kiradi. U uchta: son suyagi, katta boldir suyagi va tizza qopqog'idan hosil bo'lgan. Son suyagi do'ngliklarining ellipssimon bo'g'im yuzasi katta boldir suyagining yuqorigi bo'g'im yuzasini hosil qiluvchi ovalsimon botiqlikka mos kelmaydi. Shuning uchun bo'g'im yuzalari o'rtasidagi kemtik bo'g'im ichida joylashgan lateral va medial menisklar hisobiga bartaraf qilinadi.

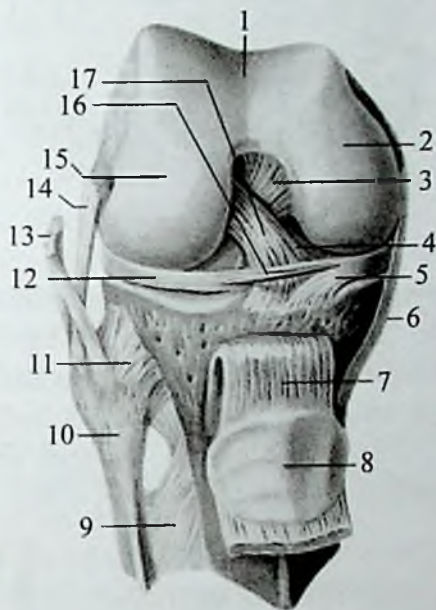
Tizza qopqog'ining orqa yuzasida joylashgan bo'g'im yuzasi faqat son suyagi bilan birlashadi.

Har bir menisk yarimoy shaklidagi tog'ay plastinkadan iborat. Uning qalin chekkasi tashqariga qaragan bo'lib, bo'g'im xaltasiga birikkan bo'ladi. Yupqalashgan ichki chekkasi esa bo'g'im ichiga qaragan. Ularning ustki yuzasi son suyagi bo'g'im yuzasiga mos ravishda bukilgan, pastki yuzasi yassi bo'lib katta boldir suyagining yuqorigi bo'g'im yuzasida yotadi. Medial menisk (**meniscus medialis**) ingichka yarimoysimon shaklda bo'lib, lateral menisk

(**meniscus lateralis**) nisbatan keng bo'ladi (102-rasm). Ularning uchlari do'nglararo tepalikka boylamlar vositasida birikib turadi. Old tomondan ikkala menisk o'zaro tizzaning ko'ndalang boylami (**lig. transversum genus**) bilan birikib turadi (101-; 102 - rasmlar). Tizza bo'g'imining xaltasi son suyagi bo'g'im yuzasidan 1 sm yuqoriroqqa biriksa, katta boldir suyagi va tizza qopqog'iga ularning bo'g'im yuzalari chekkalari bo'ylab birikadi.

101-rasm. O'ng tizza bo'g'imi. Old tomondan ko'ri-

nishi: 1-facies patellaris; 2-condylus medialis; 3-lig. cruciatum posterius; 4-lig. meniscofemorale anterius; 5-meniscus medialis; 6-lig. collaterale tibiale; 7-lig. patellae; 8-facies articularis patellae; 9-membrana interossea cruris; 10-caput fibulae; 11-lig. capitis fibulae; 12-meniscus lateralis; 13-tendo m. bicipitis femoris; 14-lig. collaterale fibulare; 15-condylus lateralis; 16-lig. transversum genus; 17-lig. cruciatum anterius.

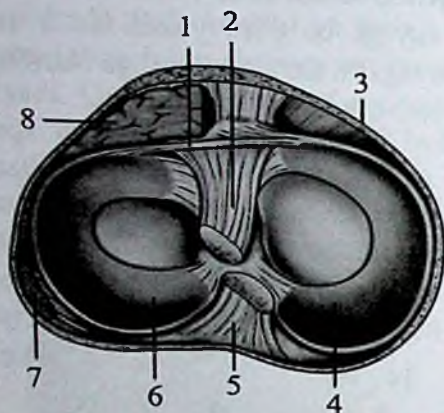


Bo'g'im xaltasi yupqa, erkin va juda keng bo'lib, bo'g'im xaltasining sinovial pardasi bo'g'im bo'shlig'ida ko'p sonli burmalar hosil qilib, bo'g'im bo'shlig'ining bo'sh qismlarini to'ldiradi.

Tizza bo'g'imi boylamlari bo'g'im sirti va bo'g'im ichi boylamlariga bo'linadi. Bo'g'im ichi boylamlari:

1.Oldingi xochsimon boylam (**lig. cruciatum anterius**) son suyagining lateral do'ngligining medial yuzasidan boshlanib, do'nglar orasidagi oldingi maydonga birikadi.

2.Orqa xochsimon boylam (**lig. cruciatum posterius**) son suyagi medial do'ngligining lateral yuzasidan boshlanib, do'nglar orasidagi orqa maydonga birikadi.



102-rasm. Chap tizza bo'g'imi:
1–lig. transversum genus; 2–lig. cricium anterius; 3–bo'g'im xaltasi; 4–meniscus medialis; 5–lig. cricium posterius; 6–meniscus lateralis; 7–tendinis m. poplitei; 8–tizza qopqog'i osti yog' to'qimasi.

3.Oldingi menisk-son boylami (**lig. meniscofemorale anterius**) medial meniskning oldingi qismidan boshlanib yuqoriga va lateral yo'nalib, son

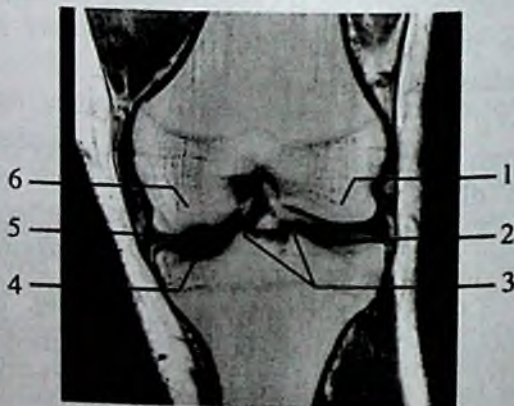
suyagi lateral do'ngligining medial yuzasiga birikadi.

4.Orqadagi menisk-son boylami (**lig. meniscofemorale posterius**) lateral meniskning orqa chekkasidan boshlanib yuqoriga va medial yo'nalib, son suyagi medial do'ngligining ichki yuzasiga birikadi.

Tizza bo'g'imining bo'g'im sirti boylamlari uning yon, old va orqa tomonlarida joylashib o'ziga xos xususiyatga ega bo'ladi.

103-rasm. O'ng tizza bo'g'imi. MRT. Old tomondan ko'rinishi:

1–lateral do'nglik; 2,4–tizza bo'g'imining bo'g'im yorig'i; 3–do'nglararo tepalik; 5–medial menisk; 6–medial do'nglik.



Bo'g'imning lateral tomonida son suyagi-

ning lateral do'ng usti do'mboqchasidan boshlanib, kichik boldir suyagi boshchasida birikuvchi kichik boldir yonlama boylami (**lig. collaterale fibulare**) joylashgan. U yumaloq shakldagi fibroz tizimchadan iborat bo'lib, bo'g'im xaltasidan yumshoq to'qima qatlami bilan ajralgan.

Bo'g'imning medial tomonida son suyagining medial do'ng usti do'mboqchasidan boshlanib, katta boldir suyagining medial chekkasiga birikadigan katta boldir yonlama boylami (**lig. collaterale tibiale**) joylashgan (101-rasm). Uning kengligi 10–12 mm li fibroz plastinka shaklida bo'lib, bo'g'im xaltasiga birikib ketgan.

Bo'g'imning old tomonida tizza qopqog'ining cho'qqisidan boshlanib, katta boldir suyagining g'adir-buduriga birikkan qalin va kuchli tizza qopqog'ining boylami (**lig. patellae**) joylashgan (101-rasm). Bu boylam sonning to'rt boshli mushagi payi bo'lib, pay ichida tizza qopqog'i hosil bo'lganidan so'ng boylamga aylanib ketadi.

Tizza qopqog'ini ushlab turuvchi medial va lateral bog'ichlar (**retenaculum patellae mediale et retenaculum patellae laterale**) to'rt boshli mushak payi tolalari dastasidan iborat. Ular tizza qopqog'i bilan son suyagi medial va lateral do'ng usti do'mboqchalari o'rtasida tortilgan.

Bo'g'imning orqa yuzasida bo'g'im xaltasiga birikib ketgan taqimning qiyshiq boylami (**lig. popliteum obliquum**) va taqimdagi ravoqsimon boylam (**lig. popliteum arcuatum**) joylashgan.

Tizza bo'g'imida bir nechta sinovial xaltalar bor. Ularning ba'zilari bog'im bo'shlig'i bilan birikib, uning hajmini oshiradi.

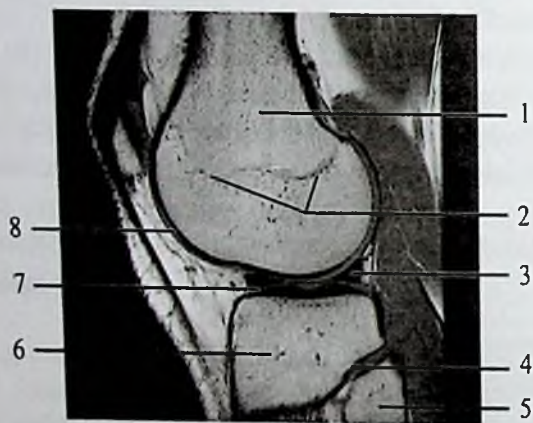Tizza bo'g'imida harakat ikki o'q atrofida: frontal o'q atrofida – boldirni bukish va yozish, vertikal o'q atrofida – ichkariga va tashqariga burish sodir bo'ladi.

Rentgenoanatomiyasi. Old proyeksiyadagi rentgenogrammada son va katta boldir suyaklari do'ngliklari o'rtasida joylashgan bo'g'im yorig'i aniq chegarali, biroz bukilgan hoshiya shaklida ko'rinadi (103-rasm). Tizza bo'g'imining rentgen yorig'i juda keng bo'lib, 6 – 8 mm ga teng. Bu son va katta boldir suyaklari bo'g'im yuzalari o'rtasida menisklarning borligi bilan bog'liq.

Old to'g'ri proyeksiyadagi rentgenogrammada tizza qopqog'i son suyagi soyasiga qavatlanadi, ko'p holatlarda u aniq yumaloq shaklda zich suyak to'qima ko'rinishida aniqlanadi.

Yon tomon rentgenogrammada tizza bo'g'imining bo'g'im yorig'i uning ichki va tashqi chekkalariga to'g'ri kelgan bir-biriga qisman qavatlangan ikkita bukilgan yorug'lik qatlamlaridan iborat bo'ladi. Uning fonida son suyagi do'ngliklarining oval ko'rinishi aniq bo'g'im chekkalari bilan ajralib turadi (104-rasm).

Tizza qopqog'i yuqorisi kengaygan, pastki uchi o'tkir cho'zinchoq oval soya shaklida ko'rinadi. Uning oldingi va orqa yuzalarining ko'rinishi tekis aniqlanadi. Katta boldir suyagining oldingi yuzasida uning g'adir-buduri soyasi aniqlanadi. Yangi tug'ilgan chaaloqda tizza bo'g'imni hosil qiluvchi suyaklarning epifizlari tog'aydan iborat. Ularda suyaklanish nuqtalari bola tug'ilgandan keyin paydo bo'ladi.



104-rasm. Chap tizza bo'g'imi. MRT:

1-son suyagining lateral do'ngligi; 2-son suyagining metaepifizar sohasi; 3,7-lateral menisk; 4-boldir suyaklari orasidagi bo'g'im yorig'i; 5-kichik boldir suyagi; 6-katta boldir suyagi do'ngligi; 8-bo'g'im ichi yumshoq to'qima.

Son suyagi do'ngliklari balandligi bir xil bo'lib, katta boldir suyagi do'ngliklari esa orqaga qiyshaygan. Tashqi do'nglik bo'g'im yuzasi botiq, ichkisniki turtib chiqqan. Bo'g'im xaltasi pishiq va tarang bo'lib, old tomondan sonni to'rt boshli mushagi payi bilan mustahkamlangan. Tizza qopqog'ining boylami va yonlama boylamlar yaxshi rivojlangan. Tizza qopqog'ini ushlab turuvchi lateral bog'ich yupqa parda tuzilishiga ega bo'lsa, tizza qopqog'ini ushlab turuvchi medial bog'ich yaxshi taraqqiy etmagan. Taqimning qiyshiq boylami va taqimdagi ravoqsimon boylam

yupqa biriktiruvchi to'qima dastalari shaklida bo'ladi. Mensklar yupqa bo'lib, biriktiruvchi to'qimadan iborat. Medial menisk oval shaklda, juda ingichka bo'lsa, lateral menisk keng yumaloq shaklga ega pardadan iborat. Old tomondan ular o'rtasida yaxshi rivojlangan tizzaning ko'ndalang boylami joylashgan. Xochsimon boylamlar yumshoq fibroz dastadan tashkil topgan bo'lib, ular kalta bo'lgani uchun tizza bo'g'imida yozishni chegaralab turadi. Bo'g'im taraqqiyoti 18 yoshgacha davom etadi.

Boldir suyaklari orasidagi bo'g'im

Katta va kichik boldir suyaklari o'zaro uzluksiz va uzlukli birlashuvlar vositasida birikadi. Boldir suyaklari o'rasidagi bo'g'im (**articulatio tibiofibularis**) kichik boldir suyagi boshchasining bo'g'im yuzasi bilan katta boldir suyagining kichik boldir bo'g'im yuzasi o'rtasida bo'ladi. Ikkala bo'g'im yuzasi ham yassi. Bo'g'im xaltasi tarang bo'lib, bo'g'im yuzalarining chekkasiga birikadi.

Bo'g'im xaltasini tashqi tomondan ikki suyak o'rtasida tortilgan kichik boldir suyagi boshchasining oldingi boylami (**lig. capitis fibulae anterioris**) va kichik boldir suyagi boshchasining orqa boylami (**lig. capitis fibulae posterioris**) mustahkamlab turadi. Bu bo'g'imda harakat chegaralangan bo'ladi.

Boldir suyaklarining pastki uchlari o'zaro uzluksiz birlashma-boldir suyaklariaro sindesmozni (**syndesmosis tibiofibularis**) hosil qilib birlashadi. Bunda katta boldir suyagining kichik boldir kemtigi va lateral to'piqning bo'g'im yuzasi ishtirok etadi. Bu bo'g'im harakatsiz bo'lib, uni tashqi tomondan lateral to'piq va katta boldir suyagi o'rtasida tortilgan boldir suyaklari o'rtasidagi oldingi va orqa boylamlar (**ligg. tibiofibulare anterioris et posterioris**) mustahkamlab turadi.

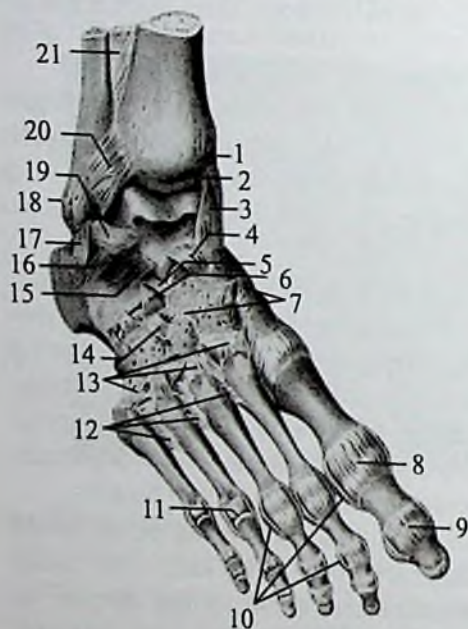Bu ikki birlashuvdan tashqari boldir suyaklarining suyaklararo qirralari o'rtasida boldir suyaklariaro parda bo'ladi. Bu parda bilakdagiga nisbatan qalin va mustahkam bo'lib, uning yuqori va pastki qismlarida qon tomirlar uchun teshiklar bor.

Oyoq panjasining bo'g'imlari

Oyoq panjasi suyaklari to'rt guruh bo'g'imlar hosil qilib birlashadi.
Bular:

- 1) boldir-oyoq panja bo'g'imi;
- 2) kaft usti sohasi suyaklarining birlashuvi;
- 3) kaft usti sohasi va oyoq kaft suyaklarining birlashuvi;
- 4) barmoq suyaklarining birlashuvi.

Boldir-oyoq panja bog'imining (**articulatio talocruralis**) (105-; 106-rasmlar) hosil bo'lishida katta boldir suyagining pastki bo'g'im yuzasi, medial va lateral to'piqlarning bo'g'im yuzalari bilan oshiq suyakning g'altagi bo'g'im yuzalari ishtirok etadi. O'zaro birikkan boldir suyaklarining pastki uchi oshiq suyagi g'altagini xuddi ayri kabi ikki yon va ust tomondan o'rab turadi. U tuzilishi jihatidan murakkab, shakl jihatidan g'altaksimon bo'g'im bo'lib, bo'g'im xaltasi boldir suyaklarining oldingi yuzasida va oshiq suyakning bo'g'im tog'ayidan 5–8 mm oldinroqqa birikadi.



105-rasm. O'ng oyoq panjasining bo'g'im va boy-lamlari. Ust tomondan ko'rinishi:

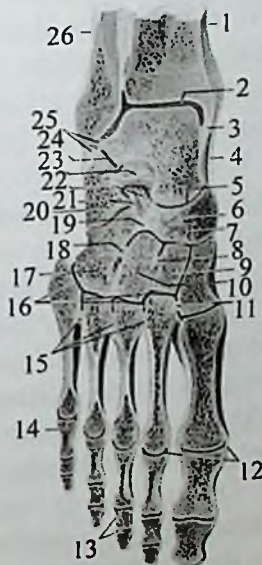1–tibia; 2–art. talocruralis; 3–lig. mediale; 4–lig. talonaviculare; 5–lig. calcaneonaviculare; 6–lig. calcaneocuboideum; 7–ligg. cuneonavicularia dorsalia; 8–capsula art. metatarsophalangeae; 9–capsula art. interphalangeae; 10–ligg. collateralia; 11–ariculatio metatarsophalangeae; 12–w. metatarsalia interossea; 13–ligg. tarsometatarsalia dorsalia; 14–lig. cuneocuboideum dorsale; 15–lig. talocalcaneum interosseum; 16–lig. talocalcaneum laterale; 17–lig. calcaneofibulare; 18–malleolus lateralis; 19–lig. talofibulare anterius; 20–lig. tibiofibulare anterius; 21–membrana interossea cruris.

Orqa va yon tomonda bo'g'im tog'ayi chizig'i bo'ylab birikadi. Bo'g'im xaltasi old va orqa tomonda yupqa hamda bo'sh, yon tomonda esa qalin va mustahkam burmalar hosil qiladi. Bo'g'imni

mustahkamlovchi boylamlar asosan yon yuzalarda joylashgan. Bo'g'imning medial yuzasida joylashgan qalin va pishiq medial yonlama boylami (**lig. collateralae mediale**) medial to'piqdan boshlanib (105-rasm) pastga tomon kengayib to'rt bo'lakka bo'linadi. Uning qayiqsimon suyakka birikadigan katta boldir-qayiqsimon qismi (**pars tibionavicularis**), tovon suyagiga birikadigan katta boldir-tovon qismi (**pars tibiocalcanea**) hamda oshiq suyakning oldingi va orqa tomoniga birikadigan oldingi va orqa katta boldir-oshiq qismlari (**pars tibiotalaris anterior et posterior**) tafovut qilinadi. Bo'g'im lateral tomondan uchta boylam bilan mustahkamlanadi. Bular lateral to'piq bilan oshiq suyak bo'yini o'rtasida tortilgan oldingi kichik boldir-oshiq boylami (**lig. talofibulare anterior**), lateral to'piq bilan oshiq suyagining orqa o'simtasi o'rtasida tortilgan orqa kichik boldir-oshiq boylami (**lig. talofibulare posterior**) va lateral to'piq bilan tovon suyagining tashqi yuzasi o'rtasida tortilgan tovon-kichik boldir boylamidir (**lig. calcaneofibulare**). Boldir-oyoq panja bo'g'imi bir o'qli bo'g'imlar guruhiga kirib, faqat frontal o'q atrofida bukish va yozish mumkin.

106-rasm. O'ng oyoq panjasi suyaklari-ning birlashuvi. Frontal kesma:

1—tibia; 2—talus; 3—malleolus medialis; 4—lig. mediale; 5—articulatio talonavicularis; 6—os naviculare; 7—articulatio cuneonavicularis; 8—lig. intercuneiformia interossea; 9—os cuneiforme intermedium; 10—os cuneiforme laterale; 11—lig. cuneometatarseum interossum; 12—lig. collateralia; 13—articulationes interphalangeae pedis; 14—articulatio metatarsophalangea; 15—lig. metatarsalia interossea; 16—articulatio tarsometatarsales; 17—os cuboideum; 18—lig. cuneocuboideum interossum; 19—lig. cuboideonaviculare; 20—calcaneus; 21—lig. calcaneocuboideum; 22—lig. calcaneonaviculare; 23—lig. talocalcaneum interossum; 24—articulatio subtalaris; 25—lig. talofibulare posterius; 26—fibula.



Rentgenoanatomiyasi. Old to'g'ri rentgenogrammada boldir-oyoq panja bo'g'imining rentgen yorig'i "Π" shaklida ko'rinadi. Zich modda yupqa, tasqi ko'rinishi aniq bo'ladi. Katta boldir suyagi bo'g'im yuzasining pastki chekkasida va oshiq suyak chekkasida biroz qalin bo'lib, yon rentgenogrammada lateral to'piq medialidan ancha katta ko'rinadi. Ularning soyasi bir-biriga qavatlanadi. Bo'g'im yorig'i yuqoriga turtib chiqqan ravoq shaklida bo'ladi.

Yangi tug'ilgan chaqaloqda boldir-oyoq panja bo'g'imni hosil qiluvchi suyaklar hali to'liq tuzilishga ega bo'lmay, asosan tog'aydan iborat. Oshiq suyak g'altagining tashqi chekkasi ichkisiga nisbatan yuqori bo'ladi. Lateral to'piq medialiga nisbatan orqaroq turgani uchun ularning to'voni tashqariga yarim burilgan holatda turadi. Ularning bo'g'im xaltasi pishiq va tarang. Lateral tomondan bo'g'im uchta boylam bilan mustahkamlangan. Bu boylamlardan tovon-kichik boldir, oldingi va orqa kichik boldir-oshiq boylamlari boshqalarga qaraganda ancha yaxshi rivojlangan. Kattalardan farqli oldingi va orqa oshiq-kichik boldir boylamlari gorizontallik joylashgan. Medial to'piq tomonida medial yonlama boylami ham uchta yaxshi rivojlangan yassi fibroz tizimcha shaklida bo'ladi. Bu boylam kalta bo'lib oyoq kaftida bukilishni chegaralab turadi. Oyoq panjasi gumbazi yaxshi bilinmay, u bola hayotining birinchi ikki yilida paydo bo'ladi, 14 – 16 yoshlarda uning takomillashuvi tugaydi.

Kaft usti soha suyaklari o'rtasida oshiq osti, oshiq-tovon-qayiqsimon, tovon-kubsimon, oyoq panjasining kaft usti ko'ndalang bo'g'imi, ponasimon-qayiqsimon va oyoqning kaft usti-kaft bo'g'imlari tafovut qilinadi.

Oshiq osti bo'g'imi (**articulatio subtalaris**) oshiq suyakning tovonning orqa bo'g'im yuzasi bilan tovon suyagining orqa oshiq bo'g'im yuzasi o'rtasida hosil bo'ladi. Bo'g'im xaltasi yupqa va erkin, har tomondan boylamlar bilan mustahkamlangan bo'lib, bo'g'imda harakat faqat sagittal o'q atrofida sodir bo'ladi.

Oshiq-tovon-qayiqsimon bo'g'imi (**articulatio talocalcaneonavicularis**) oshiq suyak boshchasining old tomondan qayiqsimon suyak va past tomondan tovon suyagi bilan birlashishidan hosil bo'ladi.

Bo'g'im xaltasi suyaklarning bo'g'im yuzalari chekkasi bo'ylab tirikib, bitta bo'shliqni hosil qiladi. Bu bo'g'imni quyidagi boylamlar mustahkamlaydi:

1) **sinus tarsi** ning ichida joylashib oshiq va tovon suyaklari egatlarini bir-biriga qaragan yuzalarini birlashtiruvchi suyaklararo oshiq-tovon boylami (**lig. taioalcancaum intarossum**). Bu boylam juda pishiq bo'lib, ikkala suyakni mustahkamlaydi;

2) tovon suyagining oshiq suyagining tayanchi bilan qayiqsimon suyakning ostki yuzalari o'rtasida tortilgan qalin fibroz tizimcha shaklidagi oyoq kaftidagi tovon-qayiqsimon boylam (**lig. calcaneonavicularc plantarc**). Bu boylam oshiq suyak boshini ushlab turadi, shuning uchun u cho'zilib ketsa, oyoq panjasi yassilashib qoladi;

3) oshiq-qayiqsimon boylami (**lig. talonavicularc**) oshiq suyak bo'yining ustki yuzasi bilan qayiqsimon suyak o'rtasida joylashib, bo'g'imning ust tomondan mutahkamlaydi.

Bo'g'im shakl jihatidan sharsimon bo'g'imlar turkumiga kirsa ham, harakat faqat sagittal o'q atrofida bo'lib, u oshiq osti bo'g'imi bilan hamkorlikda ichkariga va tashqariga salgina suriladi.

Bola hayotining birinchi yilida oyoq panjasi supinatsiya holatida bo'lgani uchun u yurgan paytida oyoq panjasi kaftini to'liq bosmay, uning tashqi chetini bosadi. Yoshga qarab oyoq panjasining ichki chekkasi sekin-asta pastga tushadi.

Tovon-kubsimon bo'g'imi (**articulatio calcaneocuboidea**) tovon va kubsimon suyaklarning bir-biriga qaragan bo'g'im yuzalarining birlashuvidan hosil bo'ladi. Bo'g'im xaltasi medial tomonda qalin va tarang tortilgan bo'lib, tashqi tomondan yupqa va erkin bo'ladi. Bo'g'imni oyoq kafti tomonidan pishiq oyoq kaftidagi tovon-kubsimon boylami (**lig. calcaneocuboideum plantarc**) va tovon suyagining pastki yuzasidan boshlanib II-V kaft suyaklari asosiga birikuvchi oyoq kaftining uzun boylami (**lig. plantarc longum**) mustahkamlaydi.

Bo'g'im egarsimon bo'g'imlar turkumiga kirsa-da, harakati chegaralangan. Amaliyotda (**articulatio calcaneocuboidea** va

articulatio talonavicularis) birgalikda oyoq panjasining kaft usti ko'ndalang bo'g'imi (**articulatio tarsi transversa**) yoki shopar bo'g'imi deb ataladi (106-rasm).

Bu ikkala bo'g'im bo'shlig'i oldinma-keyin joylashgani uchun ko'ndalang turgan lotincha S shaklida bo'ladi. Bu bo'g'implarni mustahkamlovchi boylamlardan tashqari ularning ikkalasi uchun umumiy bo'lgan ayrisimon boylam (**lig. bifurcatum**) bor (105-rasm). U tovon suyagining yuqori chekkasidan boshlanib, ikkiga: qayiqsimon suyakning orqa lateral chekkasiga birikadigan tovon-qayiqsimon boylami (**lig. calcaneonaviculare**) va kubsimon suyakning ustki yuzasiga birikadigan tovon-kubsimon boylamiga (**lig. calcaneocuboideum**) bo'linadi. Bu boylamni kesmasdan turib shopar bo'g'imini ajratish qiyin, shuning uchun uni shopar kaliti deyiladi.

Ponasimon-qayiqsimon bo'g'im (**articulatio cuneonavicularis**) uchta ponasimon va qayiqsimon suyak bo'g'im yuzalari o'rtasida hosil bo'ladi (105-rasm). Bo'g'im bitta umumiy xalta bilan o'ralgan bo'lib, bo'g'im xaltasi bo'g'im tog'aylari chekkasi bo'ylab birikkan bo'ladi. Bu bo'g'imni oyoq panjasining orqa va kaft yuzalarida joylashgan orqa va oyoq kaftidagi ponasimon-qayiqsimon boylamlar (**ligg. cuneonavicularia plantaria et dorsalia**), ponasimon suyaklar oralig'idagi boylamlar (**lig. intercuneiformia interossea**) hamda ponasimon suyaklar orasidagi orqa va kaft yuzasidagi boylamlar (**ligg. intercuneiformia dorsalia et plantaria**) mustahkamlaydi. Bo'g'im shakl jihatidan yassi bo'lsa-da, harakati juda chegaralangan.

Rentgenoanatomiyasi. Yon tomon rentgenogrammada oshiq suyagi uchta bo'g'imni hosil qilishda ishtirok etadi. Oshiq suyagining g'altagi boldir suyaklari bilan boldir-oyoq panja bo'g'imini hosil qiladi, pastki yuzasi tovon suyagi bilan, boshchasi qayiqsimon suyak bilan bo'g'im hosil qiladi.

Yon rentgenogrammada orqa oshiq-tovon bo'g'imining rentgen bo'g'im yorig'i ravoqsimon yoki "S" shaklda bukilgan, kengligi 2-3 mm yorug'lik hoshiya kabi kuzatiladi (107-rasm).

Oshiq-tovon-qayiqsimon bo'g'imda faqat oshiq suyak boshi va qayiqsimon suyak botiqligi aniq ko'rinadi.

Uning rentgen bo'g'im ravoqsimon ko'tarilgan yorug' hoshiya shakliga ega.

Old to'g'ri rentgenogrammada oshiq va qayiqsimon, tovon va kubsimon, ponasimon suyaklar va qayiqsimon hamda ponasimon suyaklar bilan boshqa kaft usti soha suyaklari o'rtasidagi bo'g'implar ko'rinadi.

Ularning hammasi turli shakl va o'lchamli, aniq chizikli yorug'liklar shaklida aniqlanadi.

Oyoqning kaft usti-kaft bo'g'implari (**articulationes tarsometatarsales**) (lisfrank bo'g'imi) kubsimon va ponasimon suyaklarning kaft suyaklari bilan birlashishidan hosil bo'ladi (106-rasm).

U uchta alohida bo'g'imdan iborat bo'lib, birinchisi medial ponasimon va I kaft suyagi o'rtasidagi alohida bo'g'im xaltasi bilan o'ralgan egarsimon bo'g'im.

Ikkinchi bo'g'im oraliq va lateral ponasimon suyaklar bilan II va III kaft suyaklari o'rtasidagi ikkita bo'g'im bitta bo'g'im xaltasi bilan o'ralgan. Uchinchi bo'g'im

kubsimon suyak bilan IV va V kaft suyaklari o'rtasida joylashgan. Bu ikki bo'g'im ham bitta bo'g'im xaltasi bilan o'ralgan. Bo'g'im xaltasi ustki va oyoq kaftdagi kaft usti-kaft boylamlari (**ligg. tarsometatarsalia dorsalia et plantaria**) hamda ponasimon va kaft suyaklariaro boylamlar (**ligg. cuneometatarsalia interossea**) bilan mustahkamlanadi. Bu boylamlardan medial ponasimon suyak bilan II kaft suyagi o'rtasidagisi amaliyotda ahamiyatga ega bo'lgani uchun lisfrank bo'g'imi kaliti deyiladi. Oyoqning kaft usti-kaft bo'g'implari yassi bo'g'im turiga kirsa ham, harakat juda chegaralangan.



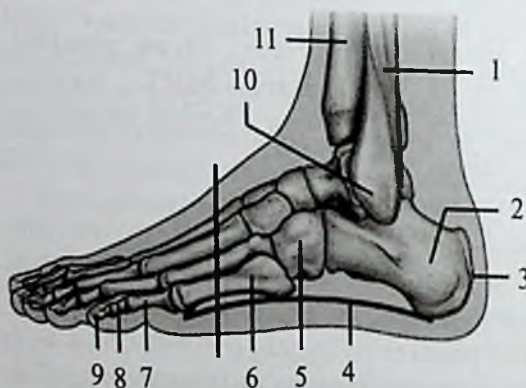
107-rasm. Oyoq panjasi bo'g'implari. MRT. 1—kichik boldir suyagi; 2—tovon suyagi; 3—oshiq suyagi.

Oyoq kafti suyaklari asosining bir-biriga qaragan yuzalari o'rtasida oyoq kafti suyaklari orasidagi bo'g'imlari (**articulatio intermetatarsales**) hosil bo'ladi. Bu bo'g'imlarning bo'g'im xaltasi tashqi tomondan oyoq kaft suyaklarining ustki va kaft yuzasidagi boylamlari (**lig. metatarsalia dorsalia et plantaria**) bilan mustahkamlanadi. Oyoq kaft suyaklariaro boylamlari (**ligg. metatarsalia interossea**) kaft suyaklarining bir-biriga qaragan yuzalari o'rtasida joylashgan.

Rentgenoanatomiyasi. Old to'g'ri rentgenogrammada kaft usti-kaft bo'g'imlari ko'rinadi. Ularning hammasi turli shakl va olchamli aniq chiziqli yorug'liklar shaklida bo'ladi. Kaft suyaklarining asoslari bir-iriga qavatlanadi va ular o'rtasidagi bo'g'im yorig'i kuzatilmaydi.

Oyoq kaft suyaklari bilan barmoq falangalari o'rtasidagi bo'g'imlar (**articulationes metatarsophalangeae**) kaft suyaklarining boshchasi bilan proksimal barmoq falangalari asosi o'rtasida hosil bo'ladi.

Oyoq kafti suyaklarining boshchasi sharsimon shaklga ega bo'lib, bo'g'im xaltasi yupqa va erkin bo'ladi.



108-rasm. Oyoq panjasining lateral bo'y-lama gumbazi: 1–kichik boldir suyagi; 2–tovon suyagi; 3–tovon suyagining bo'rtig'i; 4–gumbaz chizig'i; 5–kubsimon suyak; 6–V kaft suyagi; 7–proksimal falanga; 8–o'rta falanga; 9–distal falanga; 10–lateral to'piq; 11–katta boldir suyagi.

Bo'g'imning lateral va medial tomonidan yonlama boylamlar (**lig. collateralia**), past tomonidan esa oyoq kaftining boylamlari (**lig. plantaria**) mustahkamlaydi.

Bundan tashqari, barcha kaft suyaklari boshini birlashtirib, bo'g'im xaltasiga birikib ketgan ko'ndalang yo'nalgan tizimcha shaklidagi oyoq kaftining ko'ndalang chuqur boylami (**lig. metatarsale transversum profundum**) ham bo'ladi.

Bo'g'imda harakat ikki o'q atrofida bo'lib, bukish va yozish hamda uncha katta bo'lmagan masofaga uzoqlashtirish va yaqinlashtirish kabi harakatlarni bajarish mumkin.

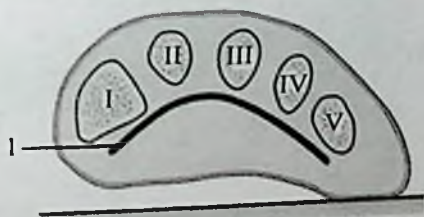Rentgenoanatomiyasi. Barcha kaft-barmoq falangasi bo'g'imlarining rentgen bo'g'im yorig'i bir xil bo'ladi. Proksimal falangalarning bo'g'im chuqurchasi kaft suyaklari boshchasining bo'g'im yuzasidan kichik bo'lgani uchun ular bir-biriga mos kelmaydi.

Oyoq falangalari orasidagi bo'g'imlari (articulationes interphalangeae pedis). Shakl va faoliyat jihatidan bu bo'g'imlar xuddi qo'l kaftiga o'xshaydi. Ular g'altaksimon bo'g'imlar guruhiga kirib, yon tomondan yonlama boylamlar (**lig. collateralia**) hamda oyoq kaftining boylamlari (**ligg. plantaria**) bilan mustahkamlanadi.

Yurish jarayonida oyoq suyaklari va bo'g'imlarining o'ziga xos tuzilishi, odam tanasi og'irlik markazini yon tomonlarga harakatlanishini susaytiradi. Buning natijasida harakat uchun zarur bo'lgan energiya kam sarflanib, harakat tekis kechadi. Natijada harakatlanish jarayonida, tananing og'irlik markazi ko'ndalang yo'nalishda faqat 5 sm ga o'zgaradi.

Oyoq panjasining suyaklari qo'l kafti suyaklariga nisbatan kam harakat bo'lib, tananing tayanch vazifasini bajarishiga moslashgan.

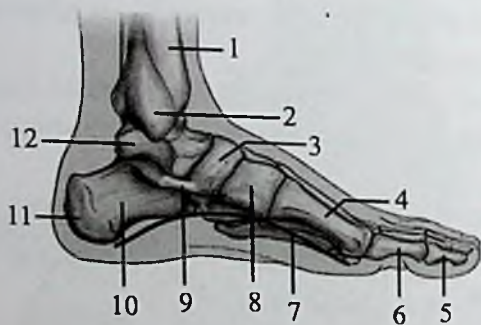
109-rasm. Oyoq panjasining I-V oyoq kati suyaklari sohasidagi kesmasi: 1-oyoq panjasining ko'ndalang gumbazi.



Oyoq panjasining suyaklari bir sathda tekis joylashmagan. Odatda, kaft usti soha va oyoq kafti suyaklari bo'ylama va ko'ndalang gumbazlar hosil qiladi.

Bo'ylama gumbazlar beshta bo'lib, ular tovon suyagidan boshlanadi va kaft usti sohasi suyaklari bo'ylab oyoq kafti suyaklari boshchasiga qarab oldinga yelpug'ichsimon yo'naladi. Ko'ndalang yo'nalishda barcha bo'ylama gumbazlar har xil balandlikka ega. Ularning eng yuqorigi nuqtalari sohasida ravoqsimon ko'ndalang gumbaz hosil bo'ladi. Bo'ylama gumbaz oyoq panjasining medial tomonida baland bo'ladi. Oyoq panjasining gumbazi bir xil bo'lmagani uchun oyoq panjasi yerga butun kaft bilan emas balki uchta nuqta: orqada tovon suyagining bo'rtig'i, oldinda I va V kaft suyaklarining boshchasi bilan tegadi. Oyoqning bo'ylama gumbazlarini mustahkamlashda **lig. plantare longum**, **lig. calcaneonaviculare plantare**, **aponevrosus plantare** laming va oyoq kafti mushaklarining roli katta. Ko'ndalang gumbaz chuqur va ko'ndalang kaft va boshqa ko'ndalang yo'nalgan boylamlar bilan mustahkamlangan.

Oyoq panjasida bo'ylama va ko'ndalang gumbazlar bola hayotining 3 yoshiga qadar shakllanib bo'ladi. Oyoq gumbazlari amortizator vazifasini bajaradi. Ular tana og'irligining oyoq panjasiga bir tekis taqsimlanishida, yurganda, yugurganda va sakraganda tananing silkinishini kamaytirishda katta ahamiyatga ega. Agarda bu boylamlar va mushaklar bo'shashib ketsa, oyoq gumbazi yo'qolib, **yassi oyoqlik** vujudga keladi.



110-rasm. Oyoq panjasining medial bo'ylama gumbazi: 1—katta boldir suyasi; 2—medial to'piq; 3—qayiqsimon suyak; 4—distal falanga; 6—proximal falanga; 7—gumbaz chizig'i; 8—medial ponasimon suyak; 9—oyoq kaftidagi tovon-qayiqsimon boylam; 10—tovan suyasi; 11—tovan suyagining bo'rtig'i; 12—oshiq suyagi.

Bunda oyoq panjasida bo'ylama va ko'ndalang gumbazlarining turlicha pasayishi va oyoq panja skeletida shakliy o'zgarishlar kuzatiladi. Oqibatda organizm amortizatorlik vazifasini yo'qotadi.

MUSHAKLAR HAQIDAGI ILM – MIOLOGIA

Umumiy ma'lumotlar

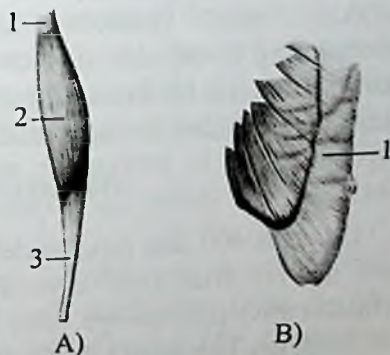
Tananing har bir harakati organizmda bo'lgan ko'ndalang-targ'il mushak tolalarining qisqarishi natijasida paydo bo'ladi. Tana mushaklari suyaklarga birikib, ularni harakatga keltiradi. Ular tana bo'shliqlari devorini hosil qilishda ishtirok etadi va ba'zi bir ichki a'zolar (halqum, qizilo'ngachning yuqori qismi, hiqildoq va to'g'ri ichakning pastki qismi) devorlari tarkibiga kiradi. Skelet mushaklari yordamida odam harakat qiladi va muvozanat saqlaydi, nafas oladi, ovqatni yutadi va mimikasini o'zgartiradi. Katta odamning skelet mushaklari gavda og'irligining 40% ini, yangi tug'ilgan chaqaloqda 20–22% ini tashkil qiladi.

Mushaklarning tuzilishi

Har bir mushak biriktiruvchi to'qimali parda endomiziy (**endomysium**) bilan o'ralgan ko'ndalang-targ'il mushak tolalaridan tuzilganidir. Turli kattalikdagi mushak tolalari bir-biridan biriktiruvchi to'qimali qatlamlar perimiziy (**perimysium**) vositasida ajrab turadi.

III-rasm. Mushak turlari. A – duksimon mushak: 1–caput; 2–venter; 3–cauda. B – Yassi mushak. 1–aponeurosis.

Perimiziy ichida qon tomirlar va nervlar joylashadi. Butun mushakni o'ralgan biriktiruvchi to'qimali parda epimiziy (**epimysium**) deb ataladi. Bu parda mushak



payiga davom etib peritendiniy (**peritendinum**) degan nomni oladi. Mushaklarda juda kuchli modda almashinuvi ketganligi sababli ularda qon tomirlar ko'p bo'ladi. Har bir mushakning faol qisqaruvchi qismi – qorincha (**venter**) bo'lib (111-rasm), u mushak tolalaridan iborat bo'ladi. Mushakning nofaol suyaklarga birikuvchi pay qismi (**tendo**) zich biriktiruvchi to'qimadan iborat, yaltiroq kumushrang bo'lib, mushak tanasidan aniq ajrab turadi. Paylarda modda almashinuvi kam bo'lgani uchun ularda qon tomirlar ham kam bo'ladi. Paylarning bittasi yuqori qismida bo'lib, mushak boshchasi (**caput**) deyiladi. Uning yordamida mushak suyakdan boshlanadi. Pastki uchi dum (**cauda**) deyilib, uning yordamida mushak suyakka birikadi. Paylar kollagen tolalardan iborat bo'lib, juda pishiq bo'ladi. Masalan, axill payi 400 kg yukni ko'tara olsa, sonning to'rt boshli mushagining payi 600 kg yukni ko'tara oladi. Barcha mushaklarning payi bir xil emas. Uzun mushaklarning paylari ingichka tasma shaklida bo'lsa, tanada joylashgan keng mushaklarning paylari keng va yassi bo'lib, aponevroz (**aponevrosis**) deyiladi. Ba'zi mushaklarda ikkita qorincha orasida joylashgan oraliq payi (**tendo intermedius**) ham uchraydi (ikki qorinchali mushak—**m. biventer**). Agar mushak bir nechta miotomdan taraqqiy etgan bo'lsa, mushak to'qimasi orasidagi pay to'siqchalar (**intersectio tendineae**) hosil bo'ladi. Bunday mushaklarga qorinning to'g'ri mushagi kiradi.

Mushak qisqargan vaqtda uning bir uchi harakatsiz bo'lib, uni harakatsiz nuqta (**punctum fixum**) deyiladi. Bu nuqta, asosan mushakning boshlanish qismida bo'ladi. Harakatli nuqta (**punctum mobile**) mushak birikkan ikkinchi suyakda bo'lib, mushak qisqargan vaqtda u o'z holatini o'zgartiradi.

Mushaklarning tasniflanishi

Odamda 400 dan ortiq skelet mushaklari bo'lib, shakl jihatidan ular uch xil: uzun, kalta va yassi bo'ladi. Uzun mushaklar duksimon (**fusiformis**) shaklga ega. Ular qo'l va oyoqlarda richag vazifasini bajaradi (**m. biceps brachii**). Yassi mushaklarga esa tana mushaklari kiradi. Duksimon mushaklarning tolalari mushakning uzun o'qiga

parallel joylashgan bo'ladi. Ba'zi bir mushaklar bir nechta bosh bilan har xil suyaklardan boshlanadi. Bu ularning tayanchini oshiradi. Boshchasiga qarab ikki boshli mushak (**m. biceps**), uch boshli mushak (**m. triceps**) va to'rt boshli mushak (**m. quadriceps**) tafovut qilinadi. Paylar soni ham ko'p bo'lishi mumkin (ko'p dumli mushaklar). Qo'l va oyoq barmoqlarini yozuvchi va bukuvchi mushaklarning bir nechtadan payi bo'ladi. Buning natijasida bitta mushakning qisqarishi bir nechta barmoqlarni harakatga keltirib mushaklar ishini tejaydi.

Mushaklar shakliga qarab: kvadrat shaklidagi mushak (**m. quadratus**), uch burchaksimon mushak (**m. triangularis**) va yumaloq mushak (**m. teres**), deltasimon mushak (**m. deltoideus**), tishli mushak (**m. serratus**), kambalasimon mushak (**m. soleus**), trapetsiyasimon mushak (**m. trapezius**), rombsimon mushak (**m. rhomboideus**) deb ataladi.

Tolalarning yo'nalishi bo'yicha mushaklar to'g'ri parallel tolali mushak (**m. rectus**), ko'ndalang tolali mushak (**m. transversus**), aylanma tolali mushaklarga (**m. orbicularis**) bo'linadi. Aylanma tolali mushaklar teshiklarni o'rovchi sfinkterlarni hosil qiladi.

Mushak tolalari pay o'qiga nisbatan har xil yo'nalishga ega bo'ladi. Agar qiyshiq tolalar payning bir tomonida joylashsa, bir patli mushak (**m. unipennatus**), agar mushak tolalari payning ikki tomonida joylashsa, ikki patli mushak (**m. bipennatus**), har tomonida joylashsa, ko'p patli mushak (**m. multipennatus**) deyiladi.

Vazifasiga qarab: bukuvchi mushak (**m. flexor**), yozuvchi mushak (**m. extensor**), yaqinlashtiruvchi mushak (**m. adductor**), uzoqlashtiruvchi mushak (**m. abductor**), aylantiruvchi mushak (**m. rotator**), ichki tarafga buruvchi (**m. pronator**) va tashqi tarafga buruvchi (**m. supinator**), qarama-qarshi qo'yuvchi mushak (**m. opponens**) deyiladi.

Bo'g'imlarga nisbatan mushaklar: bir, ikki va ko'p bo'g'imli mushaklarga bo'linadi. Ko'p bo'g'imli mushaklar uzun bo'lib, yuzaroq joylashadi. Bir bo'g'imli mushaklar kalta bo'lib, chuqurroq joylashadi.

Joylashishiga qarab mushaklar yuza va chuqur, lateral va medial, oldingi va orqa guruhlariga bo'linadi.

Mushaklarning yordamchi apparatlari

Mushaklarning asosiy qismlari, ya'ni qorinchasi va paylaridan tashqari uning yordamchi qismlari ham bo'lib, ular mushak ishini yengillashtiradi. Bularga fassiyalar, pay qinlari, sinovial sumkalar va mushaklar g'altagi kiradi.

Fassiya (**fascia**) mushaklarni o'ragan zich tolali biriktiruvchi to'qimadan tuzilgan pardadir. Ular mushaklarni bir-biridan ajratib, qisqargan vaqtda mushakning bir joydan surilib ketmasligini ta'minlaydi. Fassiyalar g'ilof tuzilishiga ega bo'lib, ba'zi bir patologik hollarda (yiring to'plangan va qon quyilgan vaqtda) ularning tarqalishini chegaralaydi va ba'zi hollarda anesteziya qilishda yordam beradi. Fassiyalar suyaklarga birikib mushaklararo devorlar (**septa intermuscularia**) hosil qiladi. Fassiyalar mushakning xususiy fassiyasiga (**fasciae propria musculi**) va yuza fassiyalarga (**fascia superficialis**) bo'linadi. Mushakning xususiy fassiyasi odam tanasining har bir sohasiga tegishli bo'lib, shu nom bilan ataladi. Agar mushaklar bir necha qavat joylashgan bo'lsa, unda qavatlar o'rtasida xususiy fassiya qatlamlari: yuza qavat orasida – **lamina superficialis**, chuqur qavat orasida esa – **lamina profunda** hosil bo'ladi.

Yuza fassiyalar teri ostida joylashgan bo'lib, mushaklarni teri osti yog' to'qimasidan ajratib turadi, shuning uchun uni teri osti fassiyasi (**fascia subcutanea**) ham deb ataladi. Yuza fassiya yumshoq biriktiruvchi to'qimadan tuzilgan. U teri ostida butun tanani o'rab turadi va uning ba'zi bir sohalarda yog' to'qimasi to'plangan bo'ladi. Fassiyalar tananing turli qismlarida turli xil taraqqiy etadi. Agar mushaklar harakati kuchli bo'lsa (oyoqda), fassiyalar qalin bo'ladi. Qo'l va oyoqning ba'zi bo'g'imlari sohasida (bilak-kaft usti, oshiq-boldir) mushak paylarining yo'nalishi o'zgaradi. Bu sohalarda fassiyalar qalinlashadi va suyaklarni turtib chiqqan joylariga birikib

mushaklarni ushlab turuvchi bog'ichni (**retinaculum musculorum**) hosil qiladi. Bu sohada mushaklarni ushlab turuvchi bog'ich ostida kanallar hosil bo'lib, ulardan mushak paylari o'tadi. Bu kanallarni fibroz yoki suyak-fibroz kanallar deb ataladi. Fibroz kanallar fassiyalardan hosil bo'lsa, suyak-fibroz kanallar fassiya va suyaklar o'rtasida hosil bo'ladi. Ular payni bir holatda ushlab turib, ularning harakat kuchining yo'nalishini ta'minlaydi. Fibroz kanallarning devorlari sinovial parda bilan o'ralgan bo'lib, bu parda kanalning ikkala uchida payni o'rab, yopiq sinovial qin (**vagina synovialis**) hosil qiladi. Sinovial pardaning bir qismi payni o'rab olib unga birikib ketadi va uning visseral varag'ini hosil qiladi. Ikkinchi qismi esa fibroz qinning ichidan qoplab uni devoriga birikib pariyetal varaqni hosil qiladi. Visseral varaqning pariyetal varaqqa o'tgan yerda sinovial parda 2 qavat bo'ladi va uni pay tutqichi mezotendiniy (**mesotendineum**) deyiladi. Mezotendiniy ichida payning qon tomirlari va nervlari joylashadi. Sinovial qinning visseral va pariyetal varaqlari orasida bo'shliq bo'lib, unda bir necha tomchi suyuqlik bo'ladi. Bu suyuqlik pay harakat qilgan vaqtda uni ishqalanishdan saqlaydi.

Pay yoki mushaklar suyaklarning ko'tarilgan joyiga tegib tursa, bu yerda sinovial xalta (**bursa synovialis**) hosil bo'ladi. U biriktiruvchi to'qimadan tuzilgan bo'lib, ichida ozgina suyuqlik bo'ladi. Bu suyuqlik ham payni ishqalanishdan saqlaydi. Sinovial xaltaning devori bir tomondan harakatlanuvchi pay yoki mushakka yopishgan bo'lsa, ikkinchi tomondan suyakka yopishadi. Xalta bo'shlig'i qo'shni bo'g'im bo'shlig'i bilan qo'shiladi.

Mushak payi o'z yo'nalishini o'zgartiradigan joylarda mushak g'altagi (**trochlea muscularis**) hosil bo'lib, uning ustida pay xuddi kamar o'q ustidan o'tganidek bo'ladi. G'altak suyakdan iborat bo'lishi mumkin. Bu holda suyak ust tomondan tog'ay bilan qoplanadi. Bunda suyak bilan pay o'rtasida sinovial xalta joylashgan bo'ladi. Fibroz g'altak fassiya boylamlaridan yuzaga keladi.

Sesamisimon suyak paylar ichida paydo bo'ladi. Bularga no'xatsimon suyak va tizza qopqog'i kiradi.

Mushaklarning taraqqiyoti

Tana mushaklari orqa tor va nerv nayi yonida joylashgan mezodermaning dorsal qismidan rivojlanadi. Homila hayotining uchinchi haftasida bu mezoderma birlamchi segmentlar yoki somitlarga bo'linadi. 6-haftada homilada 39 juft: 4 ta ensa, 8 ta bo'yin, 12 ta ko'krak, 5 ta bel, 5 ta dumg'aza va 5 ta dum somitlari tafovut qilinadi. Somitning sklerotom ajrab chiqib umurtqa pog'onasi paydo bo'lganidan qolgan orqa lateral qismi miotomni hosil qiladi. Miotom hujayralari (**mioblastlar**) bo'yiga cho'zilib, ko'ndalang-targ'il mushak tolalariga aylanadi. Miotomlar ventral tomonga o'sib, dorsal va ventral qismlarga bo'linadi. Uning dorsal qismidan tananing orqa qismi mushaklari taraqqiy etsa, ventral qismidan tananing oldingi va yon tomon mushaklari taraqqiy etadi. Tana mushaklarining bir qismi o'zi taraqqiy etgan joyida qolib o'ziga xos, autohton mushaklarni (**autos** – o'zi), (**chton** – joy) hosil qiladi. Bularga orqa va ko'krakning xususiy mushaklari, shuningdek qorin mushaklari kiradi. Boshqa bir guruh mushaklar tanadan qo'l va oyoqlarga o'tib trunkofugal (**truncus** – tana, **fugere** – qochaman) mushaklarni hosil qiladi. Bularga trapetsiyasimon mushak, to'sh-o'mrov-so'rg'ichsimon mushak, katta va kichik rombsimon mushaklar, oldingi tishchali mushak va kurakni ko'taruvchi mushak kiradi. Uchunchi guruh mushaklar qo'l va oyoqdan boshlanib, tanaga birikuvchi trunkopetal (**truncus** – tana, **petere** – intilaman) mushaklarni hosil qiladi. Bularga katta va kichik ko'krak mushaklari, orqaning serbar mushagi va katta bel mushagi kiradi.

Qo'l mushaklari V– VIII bo'yin va I ko'krak miotomlaridan, oyoq mushaklari esa I–V bel va I–III dumg'aza miotomlaridan hosil bo'lgan mushaklar kurtagidan rivojlanadi. Boshlang'ich davrda qo'l-oyoq mushaklari oldingi va orqa tomonda joylashgan (yozuvchi va bukuvchi) bo'lib, keyinchalik qo'l mushaklari proksimal tomonga yo'nalib (trunkopetal), tananing xususiy mushaklarini ko'krak va orqa tomondan qoplaydi. Bundan tashqari, yelka kamariga tananing ventral (trunkofugal) mushaklari kelib birikadi.

Bosh mushaklari qisman bosh somitlaridan, asosan, visseral ravoqlar mezodermasidan taraqqiy etadi. Jag' ravog'idan pastki jag'ga birikuvchi chaynov va og'iz tubi mushaklari, gioid ravoqdan esa bo'yinning teri osti va bosh mushaklari rivojlanadi.

Yangi tug'ilgan chaqaloqda barcha skelet mushaklari paydo bo'lgan bo'lsa-da, ular nisbatan kam rivojlangan bo'ladi. Ular tana og'irligining 20 – 22% ini tashkil qiladi. 1–2 yoshli bolada mushaklar og'irligi 16,6% gacha kamayadi. Bola 6 yoshga to'lganida harakati yuqori darajada faollashuvi natijasida mushaklari tana og'irligining 21,7% ini, 8 yoshda esa 33% ini tashkil qiladi. Erkaklarda mushak massasi 36% bo'lsa, ayollarda 33% bo'ladi.

Mushaklarning o'zgarishiga qarab bola tanasining tashqi ko'rinishi ham o'zgaradi. Yangi tug'ilgan chaqaloq va yosh bolalarning qo'l-oyoqlari silindr shaklida bo'lsa, mushaklari o'sib, yog' to'qimasi kamayishi bilan, ular duksimon yoki konus shaklini oladi.

Skelet mushaklarining tuzilishi ham yoshga qarab o'zgaradi. Yangi tug'ilgan chaqaloqning mushak tolalari aniq ko'ndalang-targ'il tuzilishga ega. Mushak tolalari qalinligi 4 – 22 mkm bo'lib, mushak dastalarida bo'sh joylashgan. Keyingi davrlarda mushaklar tana qismlarining faoliyatiga bog'liq ravishda turlicha o'zgaradi. Bola hayotining birinchi yilida qo'l va oyoq mushaklari tez o'ssa, 2 – 4 yoshlarda orqaning uzun mushagi hamda katta dumba mushagi tez o'sadi. Tanani vertikal holatda tutuvchi mushaklar 7 yoshdan keyin, ayniqsa o'smirlik davrida tez o'sadi. Mushak tolalarining ko'ndalang o'lchami 18–20 yoshlarda 90 mkm. gacha kattalashadi.

Yangi tug'ilgan chaqaloq mushagida qon tomir va nerv apparati yaxshi rivojlangan, biriktiruvchi to'qimasi kam. Bola tug'ilganidan keyin mushaklarning pay qismi tez o'sib, ularning suyaklarga birikadigan qismi kattalashadi.

Yangi tug'ilgan chaqaloqda fassiyalar yaxshi bilinmasdan yupqa va bo'sh bo'lib, mushaklardan oson ajraydi. Fassiyalar bola hayotining birinchi oyidan boshlab, mushaklarning vazifasiga qarab rivojlanadi.

Mushaklarning ishi

Skelet mushaklari nerv impulslari ta'sirida qisqarganida ularning harakatli nuqtasi, harakatsiz nuqtasiga yaqinlashadi va ma'lum bir ishni bajaradi. Buning natijasida gavdaning ma'lum bir qismi harakatga keladi. Mushaklar bo'g'imlarga ta'sir qilib, suyak richaglarining holatini o'zgartiradi. Bunda mushaklar bo'g'imlarga ma'lum bir yo'nalishda ta'sir qiladi. Agar bir nechta mushaklar bo'g'imga bir xil ta'sir qilsa *sinergist mushaklar*, qarama-qarshi ta'sir qilsa *antagonist mushaklar* deb ataladi. Mushaklar bajaradigan ishning kuchi ularning ko'ndalang kesimiga bog'liq. Anatomik ko'ndalang kesim mushak qorinchasini ko'ndalang kesganda hosil bo'lgan maydon yuzasi bo'lib, uning qalinligining ko'rsatkichidir. Fizologik ko'ndalang kesim barcha mushak tolalarining ko'ndalang kesimi yuzalarining yig'indisidan iborat bo'lib, mushak kuchining ko'rsatkichidir.

Duksimon va tasmaimon mushaklarning anatomik va fiziologik ko'ndalang kesimlari bir xil bo'ladi. Patli mushaklarning fiziologik ko'ndalang kesimi duksimon mushaklarga nisbatan katta bo'lgani uchun ularning kuchi katta bo'ladi. Mushaklar qisqarganda bo'g'imlar vositasida birikkan suyaklar richag vazifasini bajaradi. Biomexanikada ikki tur richag farq qilib, birinchi tur richag ikki yelkali bo'lib, muvozanat richagi deyiladi. Bunda tayanch nuqtasi kuch qo'yiladigan va qarshilik nuqtalari o'rtasida turadi. Bunga misol qilib I umurtqa va ensa suyagi o'rtasidagi bo'g'imni ko'rsatish mumkin.

Ikkinchi tur richag bir yelkali bo'lib, ikki turda uchraydi. Birinchi turi kuch richagi deyilib, bunda qarshilik tayanch nuqtasi bilan kuch qo'yiladigan nuqta o'rtasida bo'ladi. Bunga misol qilib oyoq panjasi suyaklari o'rtasidagi bo'g'imni keltirish mumkin. Ikkinchi turi tezlik richagi. Bunda kuch qo'yiladigan nuqta yelkasi qarshilik yelkasidan qisqa bo'ladi. Bunga misol qilib tirsak bo'g'imini olganimizda ozgina yukni ko'tarish uchun katta kuch sarf qilinib tezlikdan yutiladi.

Xususiy miologia Tananing orqa tomonidagi mushaklari

Orqa mushaklari juft bo'lib, tananing orqa yuzasida dumg'aza va yonbosh suyaklari qirrasidan kalla asosigacha bo'lgan sohani egallaydi. Ular bir necha qavat bo'lib joylashadi. Orqa mushaklari yuza va chuqur guruhlariga bo'linadi.

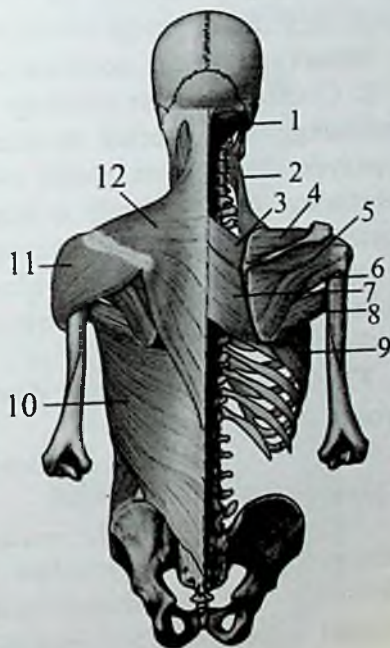
Orqaning yuza mushaklari

Orqaning yuza mushaklari yelka kamari va yelka suyagiga birikib, (112-rasm) uch qavat joylashadi. Birinchi qavatda trapetsiyasimon va orqaning serbar mushaklari, ikkinchi qavatda esa katta va kichik rombsimon va kurakni ko'taruvchi mushaklar yotadi. Orqaning yuqori va pastki tishli mushaklari chuqurroq yotadi va qovurg'alarga birikadi.

112-rasm. Orqaning yuza mushaklari. I va II qavat. 1-lig. nuchae; 2-m. levator scapulae; 3- m. romboideus minor; 4-m. supraspinatus; 5-m. infraspinatus; 6-m. teres minor; 7-m. romboideus major; 8-m. teres major; 9-m. serratus anterior; 10-m. latissimus dorsi; 11-m. deltoideus; 12-m. trapezius.

1. Trapetsiyasimon mushak (**m. trapezius**) uchburchak shaklidagi yassi mushak bo'lib, keng asosi o'rta chiziqqa qaragan bo'ladi.

U orqaning yuqori va bo'yinning orqa sohasini qoplab, o'ng va chap mushak birgalikda trapetsiya shakliga o'xshaydi. U uch qismga bo'linadi:



a) tushuvchi qismi (**pars descendens**) ensa suyagining tashqi do'ngligi, ensaning yuqori bo'yin chizig'ining medial qismidan, ensa boylami va VII bo'yin umurtqasining o'tkir qirrali o'siqchasidan boshlanib, o'mrov suyagining lateral qismi va akromionning medial yuzasiga birikadi;

b) ko'ndalang qismi (**pars transversa**) I–IV ko'krak umurtqalarining o'tkir qirrali o'siqchasi va qirrali o'siqcha usti boylamidan boshlanib, akromionning medial chekkasiga birikadi;

d) ko'tariluvchi qismi (**pars ascendens**) I–XII ko'krak umurtqalarining o'tkir qirrali o'siqchasi va o'tkir qirrali o'siqcha usti boylamidan boshlanib, **spina scapulae** ga birikadi. Mushakning yuqori tutamlari pastga va lateral tomonga, o'rta tutamlari ko'ndalangiga, pastki tutamlari esa yuqoriga va lateral tomonga yo'naladi.

Faoliyati: ikki tomonlama qisqarsa, kurakni bir-biriga yaqinlashtiradi. Yuqori tutamlari qisqarsa, kurak yuqoriga ko'tarilib, pastki burchagi oldinga va tashqariga suriladi, pastki tutamlari qisqarsa, kurakni pastga tomon tortadi.

Innervatsiyasi: n. accessorius, plexus cervicalis (C_{III-IV}).

2. Orqaning serbar mushagi (**m. latissimus dorsi**) uchburchak shaklidagi yassi, serbar mushak bo'lib, orqaning pastki qismini qoplaydi. Bu mushak pastki oltita ko'krak va barcha bel umurtqalarining o'tkir qirrali o'siqchasidan, pastki to'rtta qovurg'a burchagi hamda yonbosh suyagi qirrasini va dumg'aza suyagining o'rta qirrasidan boshlanadi. Mushak tolalari yuqoriga va tashqariga yo'nalib torayadi va yelka suyagining kichik do'mboqcha qirrasiga birikadi.

Faoliyati: qo'lni orqaga, pastga tortib tanaga yaqinlashtiradi va pronatsiya qiladi.

Innervatsiyasi: n. thorocodorsalis.

Ikkinchi qavatda:

1. Kurakni ko'taruvchi mushak (**m. levator scapulae**) to'rtta yuqorigi bo'yin umurtqalari ko'ndalang o'siqchasining orqa do'mboqchasidan boshlanib pastga tomon yo'naladi va kurakning medial qirrasiga yuqori burchagi bilan kurakning o'tkir qirrasini oralig'ida birikadi.

Faoliyati: kurakni yuqoriga ko'taradi va umurtqa pog'onasiga yaqinlashtiradi.

Innervatsiyasi: n. dorsalis scapulae.

2. Kichik va katta rombsimon mushaklar (**mm. rhomboidei minor et major**). Kichik rhombsimon mushak VII bo'yin va I ko'krak umurtqasi, katta rhombsimon mushak esa II–V ko'krak umurtqalarining otkir qirrali o'siqchasidan boshlanadi. Mushak tolalari yuqoridan pastga va lateral tomonga yo'nalib kurakning medial qirrasiga birikadi.

Faoliyati: kurakni umurtqa pog'onasiga yaqinlashtiradi va yuqoriga tortadi.

Innervatsiyasi: n. dorsalis scapulae.

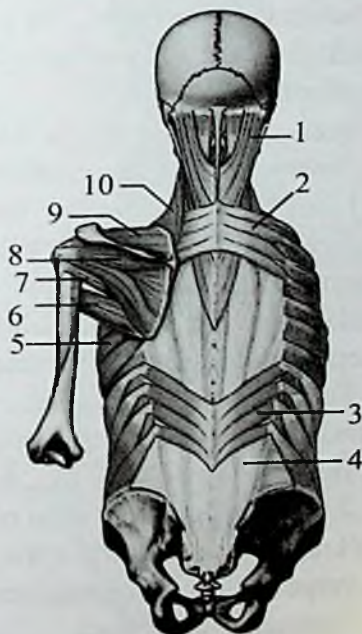Orqaning qovurg'alarga birikuvchi mushaklari uchinchi qavatda joylashgan orqaning yuqori va pastki tishli mushaklaridan iborat.

1. Orqaning yuqori tishli mushagi (**m. serratus posterior superior**) rombsimon mushaklar oldida yotadi (113-rasm). U VI–VII bo'yin va I–II ko'krak umurtqalarining o'tkir qirrali o'siqchasidan boshlanadi.

113-rasm. Orqaning yuza mushaklari. III qavat. 1–m. longissimus capitis; 2–m. serratus posterior superior; 3–m. serratus posterior inferior; 4–fascia thoracolumbalis ni orqa varag'i; 5–m. serratus anterior; 6–m. teres major; 7–m. teres minor; 8–m. infraspinatus; 9–m. supraspinatus; 10–m. levator scapulae.

Yuqoridan pastga va lateral tomonga qiya yo'nalib, II–V qovurg'alarning orqa yuzasiga qovurg'a burchagidan lateralroq birikadi.

Faoliyati: qovurg'alarni ko'taradi. **Innervatsiyasi:** nn. intercostales.



2.Orqaning pastki tishli mushagi (**m. serratus posterior inferior**) orqaning serbar mushagi oldida yotadi. U XI–XII ko‘krak, I–II bel umurtqalarining o‘tkir qirrali o‘siqchasidan boshlanib, IX–XII qovurg‘alarning orqa yuzasiga birikadi.

Faoliyati: qovurg‘alarni pastga tushiradi.

Innervatsiyasi: nn. intercostales.

Yangi tug‘ilgan chaqaloqda orqaning yuza mushaklaridan trapetsiyasimon mushak yaxshi rivojlangan. Orqaning serbar mushagi keng, yupqa, uning aponevrozi mushak qismiga aniq chegarasiz o‘tib ketadi. Rombsimon mushaklarning mushak va pay qismlari o‘rtasidagi chegara bilinmaydi. Orqaning tishli mushaklari yupqa, tishchalari yaxshi taraqqiy etmagan.

Orqaning xususiy mushaklari

Orqaning xususiy mushaklari umurtqalarning o‘tkir qirrali va ko‘ndalang o‘siqchalari, ko‘ndalang o‘siqchalar va qovurg‘alar burchagi o‘rtasidagi egatlarda joylashib, uch: yuza, o‘rta va chuqur qavatlarni hosil qiladi.

Yuza qavatda bosh va bo‘yinning tasmasimon va umurtqa pog‘onasini tiklaydigan mushaklar yotadi.

1.Boshning tasmasimon mushagi (**m. splenius capitis**) ensa boylamining pastki qismi, VII bo‘yin va yuqorigi 3 – 4 ko‘krak umurtqalarining o‘tkir qirrali o‘siqchasidan boshlanadi. Mushak tolalari yuqoriga lateral yo‘nalib, ensaning yuqori bo‘yin chizig‘ining lateral qismiga va so‘rg‘ichsimon o‘simtaga birikadi.

Faoliyati: ikki tomonlama qisqarsa, bosh va bo‘yinni orqaga tortadi. Bir tomonlama qisqarsa, boshni o‘z tomoniga tortadi.

Innervatsiyasi: C_{III} – C_{VIII} bo‘yin nervlarining orqa tarmoqlari.

2.Bo‘yinning tasmasimon mushagi (**m. splenius cervicis**) III–V ko‘krak umurtqalarining o‘tkir qirrali o‘siqchasidan boshlanib, 2–3 ta yuqorigi bo‘yin umurtqalarining ko‘ndalang o‘siqchasining orqa do‘mboqchasiga birikadi.

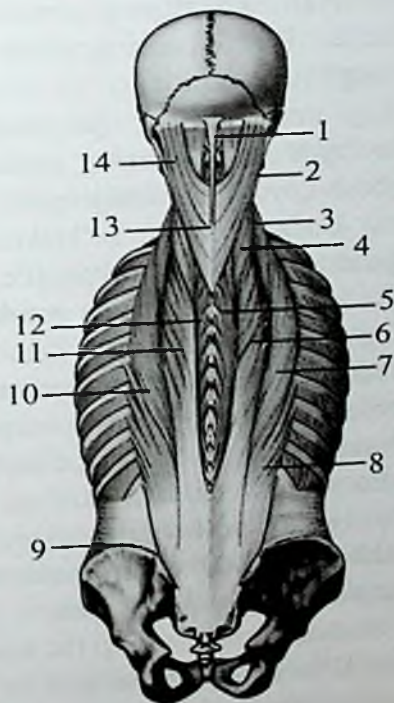
Faoliyati: ikki tomonlama qisqarsa, umurtqa pog'onasining bo'yin qismini orqaga tortadi. Bir tomonlama qisqarsa, o'z tomoniga buradi.

Innervatsiyasi: C_{III} – C_{VIII} bo'yin nervlarining orqa tarmoqlari.

3. Umurtqa pogonasini tiklaydigan mushaklar (**mm. erector spinae**) orqaning eng kuchli autoxton mushagi bo'lib, umurtqa pog'onasining bor bo'yicha tortilgan (114-rasm). U qalin va pishiq pay vositasida dumg'azaning orqa yuzasidan, bel, XII va XI ko'krak umurtqalarining o'tkir qirrali o'siqchasidan, yonbosh suyagi qirrasining orqa qismi, bel-ko'krak fassiyasidan boshlanadi. Mushak tolalari yuqori tomonga yo'nalib, yuqorigi bel umurtqalari sohasida uch qismga: lateral-qovurg'alarga birikuvchi yonbosh-qovurg'a mushagi, oraliq-ko'ndalang o'siqchalarga birikuvchi eng uzun mushak va medial-o'tkir qirrali o'siqchalarga birikuvchi o'tkir qirrali mushaklarga bo'linadi.

114-rasm. Orqaning xususiy

mushaklari: 1–lig. nuchae; 2–m. longissimus capitis; 3–m. iliocostalis cervicis; 4–m. longissimus cervicis; 5–m. spinalis thoracis; 6–m. longissimus thoracis; 7–m. iliocostalis thoracis; 8–m. iliocostalis lumborum; 9–crista iliaca; 10–m. iliocostalis; 11–m. longissimus; 12–m. spinalis; 13–processus spinosus vertebra cervicalis VII; 14–m. splenius capitis.



Yonbosh-qovurg'a mushagi (**m. iliocostalis**) yonbosh suyagi qirrasini, bel-ko'krak fassiyasining yuza qatlamidan boshlanadi. Mushak tolalari qovurg'alarning orqa yuzasidan yuqoriga yo'nalib, VII–IV bo'yin

umurtqalarining ko'ndalang o'siqlarigacha boradi. Qismlarining joylashish sohasiga qarab, bu mushak uchga bo'linadi.

Belning yonbosh-qovurg'a mushagi (**m. iliocostalis lumborum**) yonbosh suyagi qirradi, bel-ko'krak fassiyasining yuza qatlamidan boshlanib, pastki oltita qovurg'alar burchagiga birikadi.

Ko'krakning yonbosh-qovurg'a mushagi (**m. iliocostalis thoracis**) pastki oltita qovurg'alarning oldingi mushak birikkan joyidan ichkariroqda boshlanib, yuqoridagi oltita qovurg'alarning burchagiga va VII bo'yin umurtqasining ko'ndalang o'siqchasining orqa yuzasiga birikadi.

Bo'yinning yonbosh-qovurg'a mushagi (**m. iliocostalis cervicis**) III–VI qovurg'alar burchagining oldingi mushak birikkan joyidan ichkarida boshlanib, IV–VI bo'yin umurtqalarining ko'ndalang o'siqchasining orqa do'mbog'iga birikadi.

Faoliyati: umurtqa pog'onasini yozadi, qovurg'alarni pastga tushiradi. Bir tomonlama qisqarsa, umurtqa pog'onasini o'sha tomonga bukadi.

Eng uzun mushak (**m. longissimus**) umurtqa pog'onasini tiklaydigan mushaklarning nisbatan katta qismini tashkil qilib, yonbosh-qovurg'a va o'tkir qirrali mushaklar o'rtasida yotadi (114-rasm). Unda uch qism: ko'krakning eng uzun mushagi, bo'yinning eng uzun mushagi va boshning eng uzun mushagi tafovut qilinadi.

Ko'krakning eng uzun mushagi (**m. longissimus thoracis**) dumg'azaning orqa yuzasi, bel va pastki ko'krak umurtqalarining ko'ndalang o'siqchalaridan boshlanib, pastki to'qqizta qovurg'aning burchagi va do'mboqchasi oralig'iga, shuningdek barcha ko'krak umurtqalarining ko'ndalang o'siqchasi uchiga birikadi.

Bo'yinning eng uzun mushagi (**m. longissimus cervicis**) beshta yuqorigi ko'krak umurtqalarining ko'ndalang o'siqchasi uchidan boshlanib, VI–II bo'yin umurtqalarining ko'ndalang o'siqchasini orqa do'mboqchasiga birikadi.

Boshning uzun mushagi (**m. longissimus capitis**) I–III ko'krak va III–VII bo'yin umurtqalarining ko'ndalang o'siqchasidan boshlanib, chakka suyagi so'rg'ichsimon o'simtasining orqa yuzasiga birikadi.

Faoliyati: umurtqa pog'onasini yozadi, yon tomonga bukadi. Bosh qismi boshni orqaga tortib, yuzni o'z tomoniga buradi.

O'tkir qirrali mushak (**m. spinalis**) umurtqa pog'onasini tiklaydigan mushaklarning medial tomonida bo'yin va ko'krak umurtqalarining o'tkir qirrali o'siqchasi yonida yotadi (114-rasm). Joylashgan yeriga qarab bu mushakning ham uch qismi tafovut qilinadi. Ko'krakdagi o'tkir qirrali mushak (**m. spinalis thoracis**) II–I bel va XII, XI ko'krak umurtqalarining o'tkir qirrali o'siqchasidan 3 – 4 pay bilan boshlanib, yuqorigi sakkizta ko'krak umurtqalarining o'tkir qirrali o'siqchasiga birikadi.

Bo'yindagi o'tkir qirrali mushak (**m. spinalis cervicis**) I–II ko'krak, VII bo'yin umurtqasi o'tkir qirrali o'siqchasi va ensa boylamining pastki qismidan boshlanib, II–IV bo'yin umurtqalarining o'tkir qirrali o'siqchasiga birikadi.

Boshdagi o'tkir qirrali mushak (**m. spinalis capitis**) yuqorigi ko'krak va pastki bo'yin umurtqalarining o'tkir qirrali o'siqchasidan boshlanib, ensa suyagining tashqi do'ngligi sohasiga birikadi.

Faoliyati: umurtqa pog'onasini yozadi.

Umurtqa pog'onasini tiklaydigan mushaklarni, orqa miya nervlarining orqa tarmoqlari innervatsiya qiladi.

O'rta qavatda:

Umurtqalarning ko'ndalang va o'tkir qirrali o'siqchalari orasidagi mushaklar (**mm. transversospinales**) umurtqalarning ko'ndalang va o'tkir qirrali o'siqchalari o'rtasidagi egatda bir necha qavat bo'lib joylashadi. Bu mushak umurtqalarning ko'ndalang va o'tkir qirrali o'siqchalari o'rtasida yuqoriga qiya yo'nalgan tolalardan iborat. Uning tolalari turli uzunlikka ega bo'lib, nechta umurtqaning ustidan o'tishiga qarab uch guruhga bo'linadi: ko'ndalang va o'tkir qirrali o'siqchalari orasidagi mushakning yuza joylashgan qismi yarim qirrali mushak (**mm. semispinalis**). U pastki umurtqaning ko'ndalang o'siqchasidan boshlanib 4 – 6 ta umurtqa ustidan o'tib otkir qirrali o'siqchaga birikadi.

Uning o'rta qavatida joylashgan ko'p bo'lakli mushaklar (**mm. multifidi**) umurtqa pog'onasining bor bo'yiga dumg'aza suyagidan

to II bo'yin umurtqasigacha bo'lgan sohada o'tkir qirrali o'siqchalar yonidagi egatda yotadi. Ular pastki umurtqalarning ko'ndalang o'siqchalaridan boshlanib, 2 – 4 ta umurtqa ustidan o'tib biriksa, chuqur joylashgan buruvchi mushaklar (**mm. rotatores**) bitta umurtqa ustidan o'tib keyingisiga birikadi.

Faoliyati: umurtqa pog'onasini bo'ylama o'q atrofida buradi.

Innervatsiyasi: orqa miya nervlarining orqa tarmoqlari.

Chuqur qavatda:

1. Qirrali o'siqlar oralig'idagi mushaklar (**mm. interspinales**) ham medial egatda joylashgan. Ular II bo'yin umurtqasidan boshlab pastga tomon ikki qo'shni umurtqaning o'tkir qirrali o'siqchalari o'rtasida tortilgan. Joylashgan joyiga qarab beldagi, ko'krakdagi va bo'yindagi qirrali o'siqlar oralig'idagi mushaklar tafovut qilinadi.

Faoliyati: umurtqa pog'onasini yozadi.

2. Ko'ndalang o'siqchalar oralig'idagi mushaklar (**mm. intertransversarii**) qo'shni umurtqalarning ko'ndalang o'siqchalari o'rtasida tortilgan qisqa mushak dastalaridan iborat. Joylashgan joyiga qarab beldagi, ko'krakdagi va bo'yindagi ko'ndalang o'siqchalar oralig'dagi mushaklar tafovut qilinadi. Umurtqa pog'onasini bo'yin va bel qismlarida bu mushaklar yaxshi rivojlangan bo'ladi.

Faoliyati: umurtqa pog'onasini o'z tomoniga bukadi.

Innervatsiyasi: orqa miya nervlarining orqa tarmoqlari.

Yangi tug'ilgan chaqaloqda orqaning chuqur mushaklaridan boshning tasmaimon mushagi yaxshi rivojlangan bo'lib, uning yuqori qismi keng bo'ladi.

Umurtqa pog'onasini tiklaydigan mushaklar qalin va keng tizimcha shaklida bo'lib, uch qismga bo'linadi. Uning o'rta qismini hosil qiluvchi eng uzun mushak yaxshi rivojlangan bo'lsa, o'tkir qirrali mushak kam rivojlangan. Orqaning boshqa chuqur mushaklari yangi tug'ilgan chaqaloqda kuchsiz rivojlangan bo'lib, ularning paylari yupqa bo'ladi. Orqa mushaklari bolalikning birinchi davri va balog'at davrida tez o'sadi.

Orqa fassiyalari

Orqada uchta fassiya tafovut qilinadi:

1. Orqaning yuza fassiyasi, yupqa biriktiruvchi to'qimali parda bo'lib, orqaning yuza mushaklarini qoplaydi.

2. Ensa fassiyasi (**fascia nuchae**) bo'yinning orqa tomonida yuza va chuqur mushaklar orasida yotadi. Ichki tomondan ensa boylamiga birikib ketsa, tashqi tomondan bo'yinning yuza fassiyasiga o'tib ketadi.

3. Ko'krak-bel fassiyasi (**fascia thorocolumbalis**) orqaning chuqur mushaklari uchun qin hosil qiladi. U ikki yaproqdan iborat. Orqa (yuzaki) yaprog'i bel umurtqalarining o'tkir qirrali o'siqchalariga, o'tkir qirrali o'siqchalar usti boylamiga va dumg'azaning o'rta qirrasiga birikadi. Oldingi (chuqur) yaprog'i medial tomondan bel umurtqalarining ko'ndalang o'siqchalari, ko'ndalang o'siqchalararo boylamlar, yuqoridan XII qovurg'aning pastki chekkasi va pastdan yonbosh suyagining qirrasida tortilgan bo'ladi. Bu fassiya bel sohasida qalinlashadi. Ko'krak-bel fassiyasining oldingi yaprog'i umurtqa pog'nasini tiklaydigan mushaklarni belning kvadrat mushagidan ajratib turadi.

Ko'krak mushaklari va fassiyalari

Ko'krak mushaklari bir nechta qavat bo'lib joylashadi. Yuza qavatda qo'l bilan bog'langan mushaklar joylashsa, chuqur qavatda ko'krakning xususiy (autoxton) mushaklari yotadi.

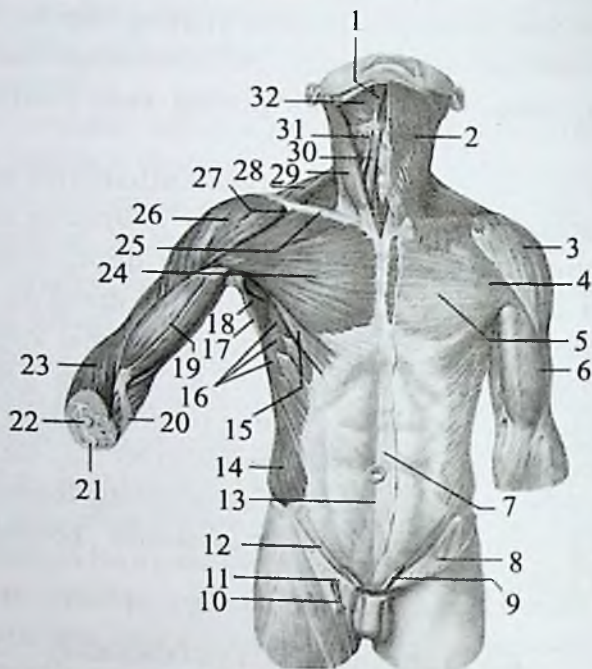
Ko'krak mushaklari (115-rasm) kelib chiqishi va faoliyatiga ko'ra ikki guruhga:

1) ko'krak qafasidan boshlanib, yelka kamari suyaklari va yelka suyagiga birikuvchi mushaklar;

2) ko'krak qafasining o'ziga xos (autoxton) mushaklariga bo'linadi.

Birinchi guruhga to'rtta: katta ko'krak mushagi, kichik ko'krak mushagi, o'mrov osti mushagi va oldingi tishchali mushak kiradi.

1. Katta ko'krak mushagi (**m. pectoralis major**) katta, yelpig'ichsimon shaklda bo'lib, ko'krak qafasining oldingi devorini yuqori qismini egallaydi (115-rasm).



115-rasm. Tana mushaklari. Old tomondan ko'rinishi: 1-venter anterior m. digastricus; 2-m. platysma; 3,26-m. deltoideus; 4-m. pectoralis major; 5-lamina superficialis fascia pectoralis; 6-fascia brachii; 7-aponeurosis m. obliqui externi abdominis; 8-lamina superficialis fascia lata; 9-funiculus spermaticus; 10-v. saphena magna. 11-hiatus saphenus; 12-lig. inguinale; 13-linea alba; 14-m. obliquus externus abdominis; 15-pars abdominalis m. pectoralis majoris; 16-m. serratus anterior; 17-m. latissimus dorsi; 18-fossa axillaris; 19-m. biceps brachii; 20-aponeurosis m. bicipitis brachii; 21-ulna; 22-radius; 23-m. brachioradialis; 24-pars sternocostalis m. pectoralis majoris; 25-clavicula; 27-pars clavicularis m. pectoralis majoris; 28-m. trapezius; 29-m. sternocleidomastoideus; 30-m. sternohyoideus; 31-m. omohyoideus; 32-m. mylohyoideus.

U o'mrov suyagining medial yarmidan—o'mrov qismi (**pars clavicularis**), to'sh suyagining oldingi yuzasi va II–VII qovurg'alar tog'ayidan—to'sh-qovurg'a qismi (**pars sternocostalis**), qorin to'g'ri mushagi qinining oldingi devoridan—qorin qismi (**pars abdominalis**) boshlanadi. Mushak tolalari lateral tomonga yo'nalib, yelka suyagi katta do'mboqcha qirrasiga birikadi.

Faoliyati: ko'tarilgan qo'lni tushirib tanaga yaqinlashtiradi va ichkariga buradi (**pronatio**). Agar qo'l qimirlamay tursa, qovurg'alarni ko'tarib nafas olishda ishtirok etadi.

Innervatsiyasi: nn. pectoralis medialis et lateralis.

2. Kichik ko'krak mushagi (**m. pectoralis minor**) uchburchak shaklidagi yassi mushak (116-rasm). Katta ko'krak mushagining orqasida yotadi, II–V qovurg'alarning oldingi uchiga yaqin joydan boshlanadi. Yuqoriga va lateral yo'nalib, qisqa pay bilan kurakning tumshuqsimon o'simtasiga birikadi.

Faoliyati: kurakni oldinga va pastga tortadi, agar qo'l qimirlamay tursa, qovurg'alarni ko'tarib nafas olishda ishtirok etadi.

Innervatsiyasi: nn. pectoralis medialis et lateralis.

3. O'mrov osti mushagi (**m. subclavius**) I qovurg'a tog'ayidan boshlanadi va lateral yo'nalib, o'mrov suyagining akromion uchi pastki yuzasiga birikadi. Bu mushak o'mrov suyagi bilan I qovurg'a oralig'ida joylashadi.

Faoliyati: o'mrov suyagini pastga va ichki tomonga tortadi, to'sh-o'mrov bo'g'imini mustahkamlaydi.

Innervatsiyasi: n. subclavius.

4. Oldingi tishchali mushak (**m. serratus anterior**) keng to'rtburchak shaklida bo'lib, ko'krak qafasining yon tomonida yotadi. U 8 – 9 ta tishcha bilan yuqorigi qovurg'alardan boshlanadi va kurakning medial qirrasiga hamda pastki burchagiga birikadi. Mushakning yuqorigi va o'rta dastalari gorizontaal yotsa, pastki dastalari oldindan orqaga va pastdan yuqoriga yo'naladi. Pastki 4 – 5 tishchalari boshlangan joyida qorinning tashqi qiyshiq mushagi tishchalari orasiga kiradi.

Faoliyati: kurakning pastki burchagini oldinga va lateral tomonga tortib, kurakning lateral burchagini yuqoriga hamda medial tomonga yo'naltirib, qo'lni gorizontol holatdan yuqoriga ko'taradi. Kurak qimirlamay turganida qovurg'alarni ko'tarib ko'krak qafasini kengaytiradi va nafas olishda ishtirok etadi.

Innervatsiyasi: n. thoracicus longus.

Yangi tug'ilgan chaqaloqda katta ko'krak mushagi yaxshi bilingan, ammo uning taraqqiyot darajasi turlicha bo'ladi. Kichik ko'krak mushagi uchburchak shaklida, uning pay qismi kam rivojlangan. O'mrov osti mushagi yetarli darajada takomillashgan. Oldingi tishchali mushak yaxshi rivojlangan bo'lsada, tishchalari yaxshi ajralmagan.

Ko'krak qafasining xususiy (autoxton) mushaklari

Bu guruhga qovurg'alararo tashqi mushaklar, qovurg'alararo ichki mushaklar, qovurg'a osti mushagi va ko'krakning ko'ndalang mushagi kiradi.

1. Qovurg'alararo tashqi mushaklar (**mm. intercostales externi**) har tomonda o'n bittadan bo'lib, ustki qovurg'aning pastki chekkasining qovurg'a egati tashqarisidan boshlanadi (116-rasm). Tolalari pastga va oldinga yo'nalib, pastki qovurg'aning yuqorigi chekkasiga birikadi. Bu mushaklar qovurg'a do'mboqchasidan to qovurg'a tog'ayigacha bo'lgan sohada qovurg'alarning suyak qismi oralig'ida joylashadi. Qovurg'aning tog'ay qismi oralig'ini esa tashqi qovurg'alararo parda (**membrana intercostalis externa**) qoplab turadi.

Faoliyati: qovurg'alarni ko'tarib, nafas olishda ishtirok etadi.

Innervatsiyasi: nn. intercostales.

Qovurg'alararo ichki mushaklar (**mm. intercostales interni**), qovurg'alararo tashqi mushaklardan ichkarida joylashib, pastki qovurg'aning yuqori chekkasidan boshlanib (116-rasm), ustki qovurg'aning pastki chekkasiga, qovurg'a egatidan ichkariga birikadi. Mushak tolalari ko'krakning oldingi devorida pastdan yuqoriga va lateral tomonga, oldingi devorida yuqoriga va medial yo'nalib, qovurg'aning oldingi uchi bilan burchagi o'rtasida joylashadi.

Qovurg'alar burchagidan to boshchasigacha bo'lgan oraliqni ichki qovurg'alararo parda (**membrana intercostalis interna**) qoplaydi.

Faoliyati: qovurg'alarni tushiradi va nafas chiqarishda ishtirok etadi.

Innervatsiyasi: nn. intercostales.

3. Qovurg'alar ostidagi mushaklar (**mm. subcostales**) ko'krak qafasi ichki yuzasining orqa pastki qismida joylashgan. X–XII qovurg'alar burchagi yaqinidan boshlanib yuqoriga va lateral tomonga yo'naladi. Bu mushak bitta-ikkita qovurg'ani tashlab, ustidagi qovurg'aga birikadi.

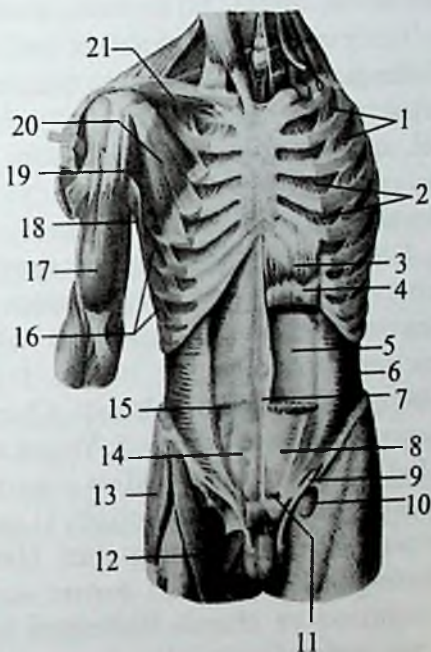
Faoliyati: qovurg'alarni tushirib, nafas chiqarishda ishtirok etadi.

Innervatsiyasi: nn. intercostales.

4. Ko'krakning ko'ndalang mushagi (**m. transversus thoracis**) ko'krak qafasi oldingi devorining orqa yuzasida joylashadi.

116-rasm. Tana mushaklari.

Old tomondan ko'rinishi: 1–mm. intercostales externi; 2–mm. intercostales interni; 3–m. rectus abdo-minus; 4–intersectiones tendineae; 5–lamina posterior vaginae m. recti abdominis; 6–m. transversus abdominis; 7–linea alba; 8–lamina anterior vaginae m. recti abdominis; 9–funiculus spermaticus; 10–hiatus saphenus; 11–m. pyramidalis; 12–m. sartorius; 13–m. tensor fasciae latae; 14–fascia transversalis; 15–linea arcuata; 16–m. serratus anterior; 17–m. biceps brachii; 18–m. latissimus dorsi; 19–m. coracobrachialis; 20–m. pectoralis minor; 21–m. subclavius.



U to'sh suyagi tanasining pastki qismi va xanjarsimon o'siqchadan boshlanadi. Lateral va

yuqoriga yelpig'ichsimon tarqalib, alohida tishchalar bilan II–VI qovurg'alar tog'ayiga birikadi.

Faoliyati: qovurg'alarni tushirib nafas chiqarishda ishtirok etadi.

Innervatsiyasi: nn. intercostales.

Yangi tug'ilgan chaqaloqda nafas olish qorin bilan kechgani uchun qovurg'alararo mushaklar kuchsiz bo'lib, yaxshi rivojlanmagan bo'ladi.

Ko'krak bilan nafas olinib boshlangach, qovurg'alararo mushaklar ko'payib qalinlashadi. Ayrim mushaklarning ko'ndalang diametri 12 yoshlarga borib 5 – 6 marta kattalashadi.

Diafragma

Diafragma (**diaphragma**) yassi, yupqa harakatchan mushak – pay to'siq bo'lib, ko'krak va qorin bo'shliqlari o'rtasida yuqoriga ko'tarilgan gumbaz shaklida joylashgan. Diafragma asosiy nafas mushagi bo'lib, ko'krak qafasining pastki teshigini o'rganay suyaklardan boshlanadi. Uning boshlanish sohasiga qarab uch: bel, qovurg'a va to'sh qismlarini tafovut qiladi. Mushak tolalari tashqaridan o'rtaga qarab radiar yo'nalib, payli markazni (**centrum tendineum**) hosil qiladi.

Diafragmaning bel qismi (**pars lumbalis diaphragmatis**) bel umurtqalarining oldingi yuzasidan o'ng va chap oyoqchalar (**crus dextrum et crus sinistrum**) bilan boshlanadi. O'ng oyoqcha kuchliroq rivojlangan bo'lib, I–IV bel umurtqalari tanasining oldingi yuzasidan boshlanadi. Chap oyoqcha esa birinchi uchta bel umurtqalaridan boshlanadi. Yuqori tomonda o'ng va chap oyoqchalar I bel umurtqasi tanasi oldida o'zaro birikib, aorta o'tadigan teshikni (**hiatus aorticus**) hosil qiladi. U orqali aorta va ko'krak limfa yo'li o'tadi. Aorta teshigining cheti fibroz halqa bilan o'ralgan bo'lib, diafragma qisqarganida aortani siqilishdan saqlaydi. Bu teshikdan yuqoriroq va chapda diafragma oyoqchalarining mushak tolalari yana kengayib qizilo'ngach va adashgan nerv hamda qizilo'ngach o'tadigan teshikni (**hiatus esophageus**) hosil qiladi. O'ng va chap diafragma oyoqchalarining mushak tolalari o'rtasidan simpatik

poya, katta va kichik ichki a'zolar nervi, o'ng tomondan toq va chap tomondan yarim toq venalar o'tadi.

Diafragmaning qovurg'a qismi (**pars costalis diaphragmatis**) pastki oltita qovurg'alarining ichki yuzasidan alohida mushak tolalari bo'lib boshlanadi. Har ikki tomonda diafragmani bel va qovurg'a qismlari o'rtasida mushak tolalari bo'lmagan bel-qovurg'a uchburchagi (**trigonum lumbocostale**) bo'ladi. Bu sohani yuqori tomondan plevra, pastdan esa qorinparda va fassiyalar qoplagan bo'lib, unda diafragma churrasi hosil bo'lishi mumkin.

Diafragmaning to'sh qismi (**pars sternalis diaphragmatis**) to'sh suyagining orqa yuzasidan boshlanadi. To'sh va qovurg'a qismlari o'rtasida ham mushak tolalari bo'lmagan to'sh-qovurg'a uchburchagi (**trigonum sternocostale**) bor. Uni ham yuqori tomondan plevra, pastdan esa qorinparda va fassiyalar qoplagan bo'lib, unda diafragma churrasi hosil bo'lishi mumkin. Diafragmaning pay markazida pastki kavak vena o'tadigan teshik (**foramen venae cavae**) bor.

Faoliyat jihatidan diafragma asosiy nafas mushagi hisoblanadi. U qisqarganida gumbazi yassilanib, ko'krak qafasi kengayadi va nafas olinadi.

Innervatsiyasi: n.phrenicus.

Yangi tug'ilgan chaqaloq diafragmasi nisbatan yaxshi rivojlangan mushak hisoblanib, uning og'irligi mushaklar umumiy og'irligining 5,3% ini tashkil qiladi (kattalarda 1,02–1,34%). 5 yoshgacha bo'lgan bolalarda qovurg'alar gorizontall joylashgani uchun diafragma yuqori joylashadi.

Yangi tug'ilgan chaqaloqda uning gumbazi ancha ko'tarilgan, pay markazi nisbatan kichik bo'lib, uning 12–15% maydonini egallaydi. To'sh-qovurg'a va bel-qovurg'a uchburchaklari nisbatan katta bo'ladi. 7 yoshlarda diafragma katta odamlarnikiga o'xshash ko'rinishni egallaydi.

Ko'krak fassiyalari

Ko'krak sohasida yuza fassiya yaxshi rivojlanmagan bo'lib, u sut bezlarini o'rab, uning ichida biriktiruvchi to'qimali to'siqlar

hosil qiladi. Ko'krak ustidagi fassiyasi (**fascia pectoralis**) yuza va chuqur qatlamlardan iborat bo'lib, katta ko'krak mushagini old va orqa tomondan o'raydi. Ko'krak fassiyasining yuza qatlami yuqoridan o'mrov suyagiga, medial tomondan to'sh suyagining oldingi yuzasiga birikadi. U lateral va yuqoriga deltasimon mushak, pastga qo'ltiq osti fassiyasiga davom etadi. Uning chuqur qatlami kichik ko'krak mushagi va o'mrov osti mushagini o'rab, qo'ltiq osti fassiyasiga o'tib ketadi.

Ko'krak xususiy fassiyasi (**fascia thoracica**) qovurg'alararo tashqi mushaklar va qovurg'alarni tashqi tomondan qoplagan pishiq qatlamdan iborat.

Ko'krakning ichki fassiyasi (**fascia endothoracica**) ko'krak qafasini ichki tomondan qoplaydi.

Qorin mushaklari va fassiyalari

Qorin (**abdomen**) tananing ko'krak bilan chanoq o'rtasida joylashgan qismi bo'lib, bu yerdagi mushaklar qorin devorini hosil qilib qorin bo'shlig'ini chegaralaydi. Qorin mushaklari (117-rasm) topografiya nuqtayi nazaridan uch guruhga: qorinning oldingi, yon va orqa devori mushaklariga bo'linadi.

Qorinning yon devori mushaklari

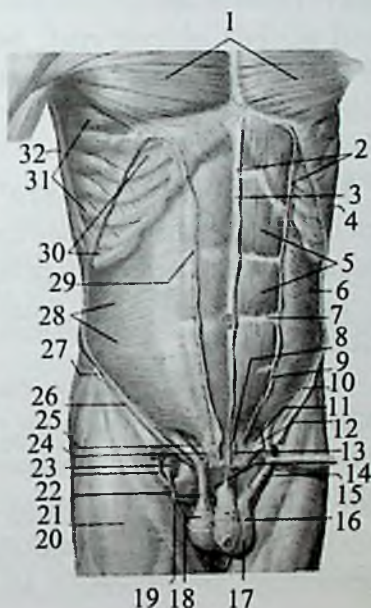
Qorinning yon devorida uch qavat serbar mushaklar: qorinning tashqi qiyshiq mushagi, qorinning ichki qiyshiq mushagi va qorinning ko'ndalang mushagi joylashadi. Bu mushaklarning oldingi qismlari serbar pay – aponevroz hosil qilib, qorinning to'g'ri mushagini old va orqa tomonidan o'tib unga aponevrotik qin hosil qiladi. So'ngra bu aponevrozlar oldingi o'rta chiziqda o'zaro birikib qorinning oq chizig'ini hosil qiladi.

1. Qorinning tashqi qiyshiq mushagi (**m. obliquus externus abdominis**) yuza qavatida joylashgan keng mushak bo'lib, pastki sakkizta qovurg'adan alohida yirik tishchalar bilan boshlanadi (115-rasmga qarang). Ularning beshta yuqoridagisi oldingi tishchali

mushak, pastki uchasi esa orqaning serbar mushagi tishlari bilan chatishib boshlanadi. Mushakning yuqori qismi tolalari gorizontol yo'nalib, keng aponevroz hosil qiladi va qarama-qarshi mushak aponevrozi bilan birikib, qorinning oq chizig'ini hosil qilishda ishtirok etadi. Uning pastki qismi tolalari yuqoridan pastga va medial tomonga qiyshiq yo'naladi. Qorinning tashqi qiyshiq mushagi aponevrozining eng pastki qismi yonbosh suyagi qirrasining tashqi labiga va qov bo'rtig'iga birikadi. Aponevrozning yonbosh suyagining oldingi ustki o'tkir o'sig'i bilan qov do'mboqchasi o'rtasida tortilgan pastki chekkasi tarnov shaklida bo'lib, chov boylamini (**lig. inguinale**) hosil qiladi. Qov suyagiga birikkan joyda bu aponevroz ikki: medial va lateral oyoqchalarga ajraladi. Medial oyoqcha (**crus mediale**) qov simfizining oldingi yuzasiga biriksa, lateral oyoqcha (**crus laterale**) qov do'mboqchasiga birikadi. Medial oyoqchanning uchidan davom etgan fibroz tolalar pastga burilib, qov suyagining qirrasiga birikib lakunar boylamini (**lig. lacunare**) hosil qiladi.

117-rasm. Qorin mushaklari.

O'rta qavat: 1-m. pectoralis major; 2-lamina anterior vaginae m. recti abdominis; 3-linea alba; 4-m. obliquus externus abdominus; 5-m. rectus abdominis; 6,28-m. obliquus internus abdominus; 7-intersectiones tendineae; 8-m. pyramidalis; 9,25-falx inguinalis; 10,26-lig. inguinale; 11-lig. pecteneum; 12-lig. lacunare; 13-m. pyramidalis; 14- lig. suspensorium penis; 15-fascia cremasterica; 16-tunica dartos; 17-scrutum; 18-fascia spermatica externa; 19-m. cremaster; 20-fascia lata; 21-v. saphena magna; 22-hiatus saphenus; 23-v. femoralis; 24-lig. reflexum; 27-spina iliaca anterior superior; 29-aponeusosus



m. obliquus externus abdominus; 30–mm. intercostales externi; 31–m. serratus anterior; 32–m. latissimus dorsi.

Faoliyati: ikki tomonlama qisqarsa, qovurg'alarni tushirib, umurtqa pog'onasini bukadi, qorin bosimini oshiradi. Bir tomonlama qisqarsa, tanani qarama-qarshi tomonga buradi.

Innervatsiyasi: nn. intercostales, n. iliohypogastricus, n. ilioinguinalis.

2.Qorinning ichki qiyshiq mushagi (**m. obliquus internus abdominis**) qorinning tashqi qiyshiq mushagining ichkarisida ikkinchi qavatda joylashib (117-rasm), chov boylamining tashqi 2/3 qismi ustki yuzasidan, yonbosh suyagi qirrasining oldingi 2/3 qismidan va ko'krak-bel fassiyasidan boshlanadi.

Mushakning yuqori qismi tolalari pastdan yuqoriga yo'nalib, pastki uchta qovurg'a tog'ayiga birikadi. Pastki qismi tolalari yelpiug'ichsimon tarqalib, keng aponevrozga davom etadi. Bu aponevroz yuqori qismida ikki qatlamga bo'linadi. Uning qatlamlari qorinning to'g'ri mushagini old va orqa tomonidan o'tib, qarama-qarshi mushak aponevrozi bilan birikadi va qorinning oq chizig'ini hosil qilishda ishtirok etadi. Mushakning pastki qismi tolalarining bir qismi qorinning ko'ndalang mushagi tolalari bilan birga urug' tizimchasi tarkibiga kirib, moyakni ko'taruvchi mushakni (**m. cremaster**) hosil qiladi.

Faoliyati: ikki tomonlama qisqarganida qovurg'alarni tushirib, umurtqa pog'onasini bukadi, qorin bosimini oshiradi. Bir tomonlama qisqarsa tanani o'z tomoniga buradi.

Innervatsiyasi: nn. intercostales, n. iliohypogastricus, n. ilioinguinalis.

3.Qorinning ko'ndalang mushagi (**m. transversus abdominis**) uchinchi qavatni hosil qilib, tolalari orqadan oldinga va medial tomonga gorizontaal yo'nalgan bo'ladi (116-rasm). Uning tolalari oltita pastki qovurg'alardan, ko'krak-bel fassiyasining oldingi yaprog'idan, yonbosh suyagi qirrasining ichki labi oldingi yarmidan va chov boylamining lateral 1/3 qismidan boshlanib, keng aponevrozi

qarama-qarshi mushak aponevrozi bilan birikib qorinning oq chizig'ini hosil qilishda ishtirok etadi.

Faoliyati: qorin bosimini oshiradi, qovurg'alarni oldinga, o'rtacha chiziqqa tortadi.

Innervatsiyasi: n. intercostales, n. iliohypogastricus, n. ilioinguinalis.

Qorinning old devori mushaklari

1. Qorinning to'g'ri mushagi (**m. rectus abdominis**) uning oq chizig'ini ikki tomonida bo'ylamasiga yo'nalgan uzun tasmasimon mushakdir. U qov qirrasini va qov simfizidan ikki pay bilan boshlanib yuqoriga yo'naladi va biroz kengayib xanjarsimon o'siqchaning oldingi yuzasi, V–VII qovurg'alar tog'ayiga birikadi. Bu mushak tolalari 3 – 4 yerida ko'ndalang yo'nalgan mushak qorinchalari orasidagi paylar (**intersectiones tendineae**) bilan bo'linadi. Buning natijasida mushakning ayrim qismlari alohida qisqarishi mumkin.

Faoliyati: umurtqa pog'onasini bukadi, qovurg'alarni pastga tortadi.

Innervatsiyasi: nn. intercostales, n. iliohypogastricus.

2. Piramidasiimon mushak (**m. pyramidalis**) uchburchak shaklida bo'lib (116-rasmga qarang), qorinning to'g'ri mushagini pastki qismi oldida yotadi. Bu mushak qov qirrasidan boshlanib tolalari pastdan yuqoriga yo'naladi va qorinning oq chizig'iga birikadi.

Faoliyati: qorinning oq chizig'ini taranglaydi.

Innervatsiyasi: nn. intercostales, n. iliohypogastricus.

Qorinning to'g'ri mushagining qorinchalari orasidagi paylar yosh bolalarda yuqori joylashgan bo'ladi.

Qorinning orqa devori mushagi

Belning kvadrat mushagi (**m. quadratus lumborum**) bel umurtqalari ko'ndalang o'siqchalarining yon tomonida yotadi. Yonbosh suyagi qirrasini, **lig. iliolumbale**, pastki bel umurtqalarining

ko'ndalang o'siqchalaridan boshlanib, XII qovurg'aning pastki qirrasi va ustki bel umurtqalarining ko'ndalang o'siqchalariga birikadi.

Faoliyati: ikki tomonlama qisqarganida umurtqa pog'onasini tik tutsa, bir tomonlama qisqarganida uni o'z tomoniga, XII qovurg'ani pastga tortadi.

Yangi tug'ilgan chaqaloqda belning kvadrat mushagi yassi, nisbatan yupqa va yaxshi takomillashmagan. Qorin mushaklarining tez o'sishi bola yura boshlagan davrdan boshlanadi. Ularning mushak qismi ko'payib aponevrozlari mustahkamlanadi.

Innervatsiyasi: plexus lumbalis.

Qorin fassiyalari

Qorinning yuza fassiyasi (**fascia superficialis abdominis**) teri osti yog' to'qimasi bilan qorin mushaklari orasida joylashgan.

Qorinning xususiy fassiyasi (**fascia propria abdominis**) qorin devori mushak qavatlariga mos ravishda bir necha qatlamdan iborat. Uning yuza qatlami qorinning tashqi qiyshiq mushagini tashqi tomondan o'raydi. Bu qatlam tolalari chov boylami oyoqchalari o'rtasida oyoqchalar orasidagi tolalarni (**fibrae intercrurales**) hosil qilib, chov kanalining yuza teshigi sohasida urug' tizimchasini o'rab, moyakni ko'taruvchi mushak fassiyasiga (**fascia cremasterica**) aylanadi. Xususiy fassiyaning ikki qatlami qorinning ichki qiyshiq mushagini old va orqa tomondan o'rab turadi.

Ko'ndalang fassiya (**fascia transversalis**) qorinning yon va oldingi devorini ichki tomondan qoplaydi. Bolalarda ko'ndalang fassiya yupqa bo'lib, qorinparda old yog' to'qimasi bo'lmagani uchun ko'ndalang fassiya qorinpardaning pariyetal varag'iga bevosita tegib turadi. Yog' kletchatkasi 2 yoshlarda paydo bo'lib, asta-sekin ko'paya boradi.

Qorinning oq chizig'i

Qorinning oq chizig'i (**linea alba**) qorin serbar mushaklari aponevrozlari tolalarining birlashishidan hosil bo'ladi. U xanjarsimon

o'siqchadan qov simfiziga tortilgan fibroz plastinkadan iborat bo'lib, yuqori qismining kengligi 2,5 sm bo'ladi. Kindikdan pastga tomon u torayib qalinlashib boradi. U pishiq bo'lib, qon tomirlari kam bo'lgani uchun jarrohlik aralashuvlarida katta ahamiyatga ega.

Yangi tug'ilgan chaqaloqda qorinning oq chizig'i aniq bilinib, uning kengligi xanjarsimon o'siqcha sohasida 5 – 8 mm, kindik sohasida 12–16 mm bo'ladi. Uning yuqori qismida va kindik sohasida yuqalashgan joylar bo'lib, u 2 yoshgacha sekin osadi.

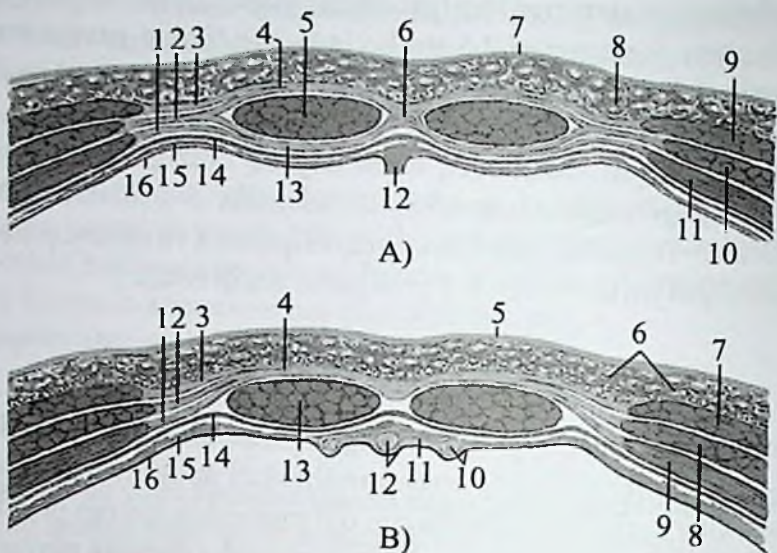
Qorin to'g'ri mushagining qini

Qorin to'g'ri mushagining qini (**vagina musculi recti abdominis**) (118-rasm) qorinning uchta serbar mushaklari aponevrozidan hosil bo'ladi. Ular qorin to'g'ri mushagini old tomondan oldingi plastinka (**lamina anterior**) va orqa tomondan orqa plastinka (**lamina posterior**) o'rab oladi. Uning oldingi va orqa plastinkalarining tuzilishi yuqori va pastki qismlarda bir xil emas. Kindikdan yuqorida qorin tashqi qiyshiq mushagining aponevrozi qorinning to'g'ri mushagini old tomonidan o'tsa, qorinning ko'ndalang mushagi aponevrozi orqa tomondan o'tadi.

Qorinning ichki qiyshiq mushagining aponevrozi to'g'ri mushakning tashqi chekkasida ikki varaqqa bo'linadi. Uning bittasi qorinning to'g'ri mushagining old tomonidan o'tib, qorinning tashqi qiyshiq mushagi aponevrozi bilan birikib oldingi plastinkani, ikkinchisi esa orqa tomondan o'tib qorinning ko'ndalang mushagi aponevrozi bilan birikib orqa plastinkani hosil qiladi.

Kindikdan 4 – 5 sm pastroqda qorinning barcha serbar mushaklarining aponevrozlari qorinning to'g'ri mushagining old tomonidan o'tib, qorin to'g'ri mushagining qinini oldingi plastinkasini hosil qiladi. Qorin to'g'ri mushagini orqa tomonidan bu sohada faqat ko'ndalang fassiya qoplaydi.

Yosh bolalarda qorin to'g'ri mushagi qinining orqa devori yaxshi taraqqiy etmagan bo'ladi.



118-rasm. Qorin to'g'ri mushagining qini. Qorin old devorining gorizontal kesmalari:

A-kindikdan yuqorida. 1–aponeurosis m. transversi abdominis; 2–aponeurosis m.obliqui interni abdominis; 3– aponeurosis m.obliqui externi abdominis; 4–lamina anterior vaginae m. recti abdominis; 5–m. rectus abdominis; 6–linea alba; 7–teri; 8–qorinning teri osti yog' to'qimasi; 9– m.obliquus externus abdominis; 10– m.obliquus internus abdominis; 11–m. transversus abdominis; 12–lig. falciforme; 13–lamina posterior vaginae m. recti abdominis; 14–fascia transversalis; 15–fascia extraperitoneale; 16–peritoneum.

B-kindikdan pastda. 1–aponeurosis m. transversi abdominis; 2–aponeurosis m. obliqui interni abdominis; 3–aponeurosis m. obliqui externi abdominis; 4–lamina anterior vaginae m. recti abdominis; 5–teri; 6–qorining teri osti yog' to'qimasi; 7–m.obliquus externus abdominis; 8–m.obliquus internus abdominis; 9–m. transversus abdominis; 10–lig. et plica umbilicalis medialis; 11–peritoneum parietale; 12–urachus et plica umbilicalis medianum; 13–m. rectus abdominis; 14–fascia transversalis; 15–fascia extraperitoneale; 16–peritoneum.

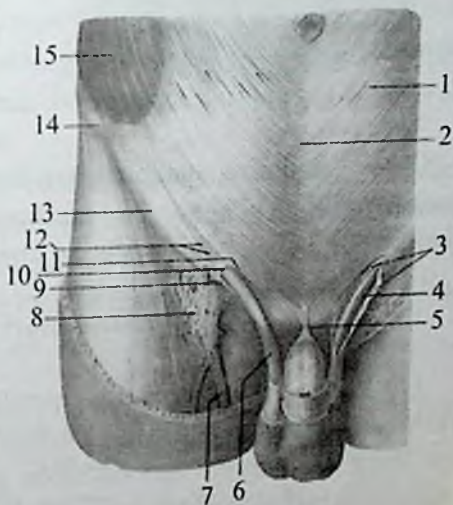
Chov kanali

Chov kanali (**canalis inguinalis**) chov boylamining medial yarmi ustida, qorin serbar mushaklarining orasida qiya joylashgan tirqish bo'lib (119-; 120-rasmlar) undan erkaklarda urug' tizimchasi, ayollarda bachadonning yumaloq boylami o'tadi. Chov kanalining uzunligi 4 – 5 sm bo'ladi. Uning chuqur va yuza halqachalari tafovut qilinadi. Chov kanalining yuza chov halqachasi (**annulus inguinalis superficialis**) qov suyagining ustida joylashgan bo'lib, uni yuqori tomondan chov boylamining medial oyoqchasi (**crus mediale**), pastdan lateral oyoqchasi (**crus laterale**) chegaralaydi.

Yuza chov halqachasini lateral tomondan medial va lateral oyoqchalar o'rtasida tortilgan oyoqchalar orasidagi tolalar (**fibrae intercrurales**) va medial tomondan lateral oyoqchani tolalaridan hosil bo'lgan burama boylam (**lig. reflexum**) chegaralaydi. Chov kanalining chuqur chov halqachasi (**annulus inguinalis profundus**) qorin bo'shlig'i tomonidan ko'ndalang fassiyada lateral chov chuqurchasi sohasida joylashgan quyg'ichsimon botiqlikdan iborat. Chov kanalidan o'tayotgan a'zolarga nisbatan uning to'rtta devori tafovut qilinadi.

119-rasm. Erkaklarning chov kanali. Old tomondan ko'rinishi:

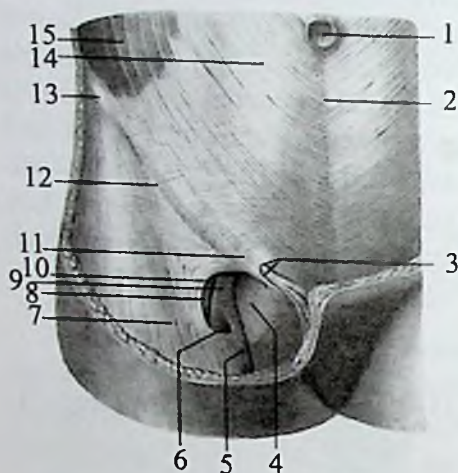
1–aponeurosis m. obliqui externi abdominis; 2–linea alba; 3–fascia spermatica interna; 4–m. cremaster; 5–lig. suspensorium penis; 6–funiculus spermaticus; 7–v. saphena magna; 8–fascia cribrosa; 9–crus laterale; 10–annulus inguinalis superficialis; 11–crus mediale; 12–fibrae intercrurales; 13–lig. inguinale; 14–spina iliaca anterior superior; 15–m. obliquus externus abdominis.



Chov kanalining oldingi devorini qorinning tashqi qiyshiq mushagining aponevrozi, orqa devorini ko'ndalang fassiya, ustki devorini qorinning ko'ndalang va ichki qiyshiq mushaklarining pastki chekkalari, pastki devorini chov boylami hosil qiladi.

Yangi tug'ilgan chaqaloqda chov kanali nisbatan qisqa, keng va to'g'ri yo'nalgan. Bir yoshli bolalarda uning uzunligi 0,5–2,5 sm bo'lib, yoshga qarab uzayadi va qiya holatni oladi.

Uning yuza chov halqachasi kattalarga nisbatan yuqori joylashgan bo'lib, oval yoki uchburchak shaklidir. Medial va lateral oyoqchalar va oyoqchalar orasidagi tolalar kam taraqqiy etgan bo'ladi.



120-rasm. Ayollarning chov kanali. Old tomondan ko'rinishi: 1–umbilicus; 2–linea alba; 3–anulus inguinalis superficialis; 4–hiatus saphenus; 5–v. saphena magna; 6–cornu inferius margo falciformis; 7–lamina superficialis fasciae latae femoris; 8–a. femoralis; 9–v. femoralis; 10–cornu superius margo falciformis; 11–fibrae intercrurales; 12–lig. inguinale; 13–spina iliaca anterior superior; 14–aponeurosis m. obliquus externus abdominis; 15–m. obliquus externus abdominis.

Chov kanalining chuqur chov halqachasi ko'ndalang fassiyada qorinparda bilan yopilgan 2–4 mm kenglikdagi quyg' ichsimon botiqlik shaklida bo'ladi. Chov kanalining tuzilishi 3 yoshda tugallanadi.

Qol mushaklari va fassiyalari

Qo'lning erkin va ko'p qirrali harakati uning ko'p sonli mushaklarining qisqarishi natijasida bo'ladi. Qo'l mushaklari qo'lning faoliyatiga mos ravishda joylashgan bo'lib, uning nozik harakatlarini bajarishda ishtirok etadi. Qo'l mushaklari yelka kamari

mushaklari va qo'lning erkin harakatchan qismi mushaklariga bo'linadi.

Yelka kamari mushaklari

Yelka kamari mushaklari yelka bo'g'imi atrofida joylashib, shu bo'g'imning murakkab harakatini ta'minlaydi. Ular yelka kamari suyaklari: o'mrov va kurak suyagidan boshlanib yelka suyagiga birikadi.

1. Deltasimon mushak (**m. deltoideus**) teri ostida yuza joylashib yelka bo'g'imini oldindan, orqadan, ust va lateral tomondan qoplaydi (115-rasmga qarang). Boshlanishiga qarab uch: o'mrov, akromion va kurak qismlari tafovut qilinadi. Uning oldingi o'mrov qismi (**pars clavicularis**) tutamlari o'mrov suyagining lateral 1/3 qismidan boshlanib oldinga, pastga va lateral tomonga yo'naladi.

O'rta akromion qismi (**pars acromialis**) tutamlari akromiondan boshlanib yuqoridan pastga yo'naladi.

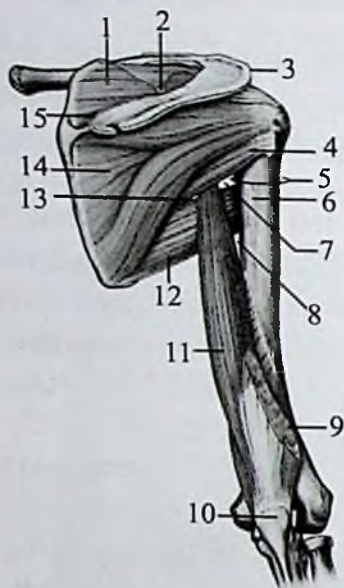
Orqa o'tkir qirrali qismi (**pars spinalis**) tutamlari kurakning o'tkir qirrasidan boshlanib pastga va lateral tomonga yo'naladi. Uchala qismi tolalari har tomondan yelka suyagining tashqi yuzasiga yo'naladi va deltasimon mushak bo'rtig'iga birikadi (122-rasmga qarang).

Faoliyati: mushak tolalari barobar qisqarsa, qo'lni tanadan uzoqlashtirib gorizontal holatgacha ko'taradi. Uning oldingi o'mrov qismi yelkani bukib, ichkariga buradi va ko'tarilgan qo'lni tushiradi. Orqa kurak qismi yelkani yozib tashqariga buradi, ko'tarilgan qo'lni tushiradi. O'rta akromion qismi qo'lni tanadan uzoqlashtiradi.

Innervatsiyasi: n.axillaris.

2. Kurak qirradi ustidagi mushak (**m. supraspinatus**) kurak o'tkir qirradi ustidagi chuqurchani to'ldirib turadi (121-rasm). Kurakning orqa yuzasidan kurakning o'tkir qirradi usti sohasi va qirra usti

fassiyasidan boshlanadi. Mushak tolalari lateral tomonga yo‘nalib yelka suyagi katta do‘mboqchasining ustki yuzasiga birikadi. Mushak tolalarining bir qismi yelka bo‘g‘im xaltasiga chatishib ketadi.



121-rasm. O‘ng yelka kamari va yelka mushaklari. Orqa tomondan ko‘rinishi:

1–m. supraspinatus; 2–incisura scapulae; 3–deltasimon mushak payi; 4–m. teres minor; 5–collum chirurgicum; 6–do‘mboqchalararo egatning medial chekkasi; 7–foramen quadrilaterum; 8–uchburchaksimon oraliq; 9–m. tricipitis brachii ni lateral boshchasi (kesilgan); 10–olecranon; 11–caput longum m. tricipitis brachii; 12–m. teres major; 13–foramen trilaterum; 14–m. infraspinatus; 15–trapetsiyasimon mushak payi.

Faoliyati: yelkani tanadan uzoqlashtiradi, yelka bo‘g‘imi xaltasini tortadi.

Innervatsiyasi: n. suprascapularis.

2. Kurak qirrasida ostidagi mushak (**m. infraspinatus**) kurakning orqa yuzasidan qirra osti sohasi va shu nomli fassiyadan boshlanadi (121-rasm). Mushak tolalari lateral va yuqoriga yo‘nalib yelka suyagi katta do‘mboqchasining o‘rta qismiga birikadi.

Faoliyati: yelkani tashqariga (supinatsiya) buradi.

Innervatsiyasi: n. suprascapularis.

3. Kichik yumaloq mushak (**m. teres minor**) kurakning lateral qirrasida va qirra osti fassiyasidan boshlanib, yelka suyagi katta do‘mboqchasining pastki yuzasiga birikadi.

Faoliyati: yelka suyagini tashqariga (supinatsiya) buradi.

Innervatsiyasi: n. axillaris.

5. Katta yumaloq mushak (**m. teres major**) kurakning lateral qirrasining pastki qismi, pastki burchagi va qirra osti fassiyasidan boshlanadi. Mushak tolalari kurak suyagining lateral chekkasi bo'ylab yo'nalib, yelka suyagining kichik do'mboqcha qirrasiga orqaning serbar mushagi payidan pastroqqa va biroz orqaroqqa birikadi.

Faoliyati: kurak qimirlamay turganida ko'tarilgan qo'lni pastga tushirib tanaga yaqinlashtiradi va ichkariga (pronatsiya) buradi. Qo'l qimirlamay tursa, kurakning pastki burchagini tashqariga va oldinga tortadi.

Innervatsiyasi: n. subscapularis.

6. Kurak osti mushagi (**m. subscapularis**) keng, qalin uchburchak shaklida bo'lib, kurakning qovurg'a yuzasini qoplab turadi (122-rasm). Kurak osti chuqurchasi va kurakning lateral qirrasidan boshlanib, yassi pay bilan yelka suyagi kichik do'mboqchasi va uning qirrasiga birikadi.

Faoliyati: yelkani ichkariga (pronatsiya) buradi va tanaga yaqinlashtiradi.

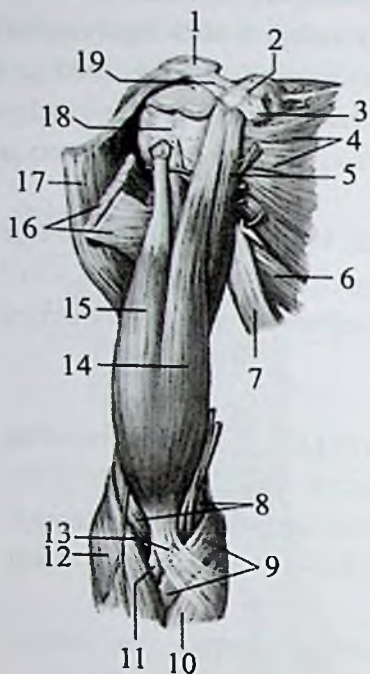
Innervatsiyasi: n. subscapularis.

Yangi tug'ilgan chaqaloqning yelka kamari mushaklari yaxshi bilingan bo'lib, pay qismi kalta va yupqa.

Qo'lning erkin harakatchan qismi mushaklari.

Yelka mushaklari

Yelka mushaklari oldingi (bukuvchi) va orqa (yozuvchi) mushaklarga bo'linadi. Ular o'zaro yelkaning xususiy fassiyasi qatlamlaridan hosil bo'lgan yelka mushaklari o'rtasidagi medial va lateral devorlar vositasida ajrab turadi. Yelkaning oldingi guruh mushaklari uchta: yelkaning ikki boshli mushagi, tumshuqsimon-yelka mushagi va yelka mushagidan iborat.



122-rasm. O'ng yelka kamari va yelka mushaklari. Old tomondan ko'rinishi:

1-acromion; 2-processus coracoideus; 3-tendo m. pectoralis minor; 4-m. subscapularis; 5-m. coracobrachialis; 6-m. teres major; 7-m. latissimus dorsi; 8-m. brachialis; 9-m. pronator teres; 10-m. flexor carpi radialis; 11-tendo m. bicipitis brachii; 12-m. brachioradialis; 13-aponeurosis m. bicipitis brachii; 14-caput breve m. bicipitis brachii; 15-caput longum m. bicipitis brachii; 16-m. pectoralis major; 17-m. deltoideus. 18-tuberculum minus; 19-lig. coracoacromiale.

1. Yelkaning ikki boshli mushagining (**m. biceps brachii**) ikki: uzun va kalta boshchasi bor. Uzun boshchasi (**caput longum**) kurak suyagining bo'g'im chuqurchasi ustidagi

do'mboqchadan boshlanadi. Uning payi yelka bo'g'imi xaltasi ichida do'mboqchalararo egatda yotadi. Kalta boshchasi (**caput breve**) kurakning tumshuqsimon o'simtasidan boshlanadi. Yelkaning o'rta qismida mushakning ikkala boshchasi o'zaro birikib duk shaklidagi umumiy qorinchani hosil qiladi. Mushak payi bilak suyagidagi g'adir-budur do'nglikka birikadi.

Faoliyati: yelkani yelka bo'g'imida bukadi. Bilakni tirsak bo'g'imida bukadi va tashqariga (supinatsiya) buradi.

Innervatsiyasi: n. musculocutaneus.

2. Tumshuqsimon – yelka mushagi (**m. coracobrachialis**) tumshuqsimon o'simtaning uchidan boshlanadi. Uning yassi payi yelka suyagining medial yuzasiga, kichik do'mboqcha qirrasidan pastroqqa birikadi.

Faoliyati: yelkani yelka bo'g'imida bukadi va tanaga yaqinlashtiradi.

Innervatsiyasi: n. musculocutaneus.

3. Yelka mushagi (**m. brachialis**) yelka suyagining pastki uchdan ikki qismidan, deltasimon g'adir-budurlik va tirsak bo'g'imi xaltasi oraliq'idan boshlanib, tirsak suyagining g'adir-budur do'ngligiga birikadi.

Faoliyati: bilakni tirsak bo'g'imida bukadi.

Innervatsiyasi: n. musculocutaneus.

Yangi tug'ilgan chaqaloq yelkasining oldingi guruh mushaklari yaxshi rivojlangan.

Yelkaning orqa guruh mushaklari ikkita: ancha katta bo'lgan yelkaning uch boshli mushagi va tirsak mushagidan iborat.

Yelkaning uch boshli mushagi (**m. triceps brachii**) kuchli rivojlangan bo'lib, yelkaning orqa yuzasini qoplaydi. U uchta alohida boshcha bilan boshlanadi.

Uning lateral boshchasi (**caput laterale**) yelka suyagining lateral yuzasidan va yelka mushaklari o'rtasidagi lateral devordan, medial boshchasi (**caput mediale**) esa yelka suyagining orqa yuzasidan, yelka mushaklari o'rtasidagi lateral va medial devordan boshlanadi.

Yelkaning uch boshli mushagining uzun boshchasi (**caput longum**) kurakning bo'g'im chuqurchasi tagidagi do'mboqchadan boshlanib, vertikal tarzda pastga yo'naladi va yelka suyagi orqa yuzasining o'rta qismida lateral va medial boshchalar bilan qo'shilib tirsak suyagining tirsak o'sig'iga birikadi (121-rasmga qarang).

Faoliyati: bilakning tirsak bo'g'imida yozadi. Uzun boshchasi yelkaning yelka bo'g'imida yozadi va tanaga yaqinlashtiradi. Mushakning uzun boshchasi yelka bo'g'imini kesib o'tgani sababli, yelka bo'g'imini yozishda va uzoqlashtirishda qatnashadi.

Innervatsiyasi: n. radialis.

2. Tirsak mushagi (**m. anconeus**) uchburchak shaklida bo'ladi. U yelka suyagining lateral do'ng usti do'mboqchasining orqa yuzasidan

boshlanib, tirsak suyagining yuqori uchining orqa yuzasiga birikadi (126-rasmga qarang).

Faoliyati: bilakni tirsak bo'g'imida yozadi.

Innervatsiyasi: n.radialis.

Yangi tug'ilgan chaqaloq yelkasining orqa guruh mushaklari yaxshi rivojlangan. Yelkaning uch boshli mushagining uchala boshchasi ham yaxshi takomillashgan. Mushakning pay qismlari yupqa bo'lsa ham aniq ko'rinadi.

Bilak mushaklari

Bilak mushaklari ko'p sonli bo'lib, ko'p bo'g'imli mushaklar turkumiga kiradi, chunki ular tirsak, bilak-kaft usti va qo'l kafti bo'g'imlariga ta'sir etadi. Bilak mushaklari faoliyat jihatidan ikki guruhga: oldingi (bukuvchi va pronatorlar), orqa (yozuvchi va supinatorlarga) bo'linadi.

Bilakning oldingi guruh mushaklari

Bilakning oldingi guruh mushaklariga (123-rasm) qo'l kaftini va barmoqlarini bukuvchi va pronatsiya qiluvchi mushaklar kiradi. Bu mushaklarning ko'pchiligi yelka suyagining medial do'ng usti do'mboqchasi va bilak fassiyasidan boshlanadi. Bilakning oldingi guruh mushaklari to'rt qavat bo'lib joylashadi.

Birinchi qavat mushaklari:

1. Bilakni ichkariga buruvchi yumaloq mushak (**m. pronator teres**) yelka suyagining medial do'ng usti do'mboqchasi va yelka mushaklari o'rtasidagi medial devor, bilak fassiyasi va tirsak suyagi tojsimon o'siqchasidan boshlanadi. Pastga va tashqariga yo'nalib, bilak suyagi lateral yuzasining o'rta qismiga birikadi.

Faoliyati: bilakni pronatsiya qiladi va uni tirsak bo'g'imida bukishda ishtirok etadi.

Innervatsiyasi: n. medianus.

2. Panjani bukuvchi bilak mushagi (**m. flexor carpi radialis**) yelka suyagining medial do'ng usti do'mboqchasi, yelka fassiyasi va yelka mushaklari o'rtasidagi medial devordan boshlanadi. Bilakning o'rta qismida uzun payga o'tib, II kaft suyagi asosiga birikadi (123-rasm).

Faoliyati: kaft ustini oldinga bilak suyagi tomoniga bukadi.

Innervatsiyasi: n. medianus.

3. Uzun kaft mushagi (**m. palmaris longus**) qisqa duksimon qorinchaga ega. Bu mushak yelka suyagining medial do'ng usti do'mboqchasi, yelka mushaklari o'rtasidagi medial devordan boshlanib uzun pay vositasida kaft aponevroziga birikadi.

123-rasm. O'ng bilakning oldingi guruh mushaklari. Birinchi qavat:

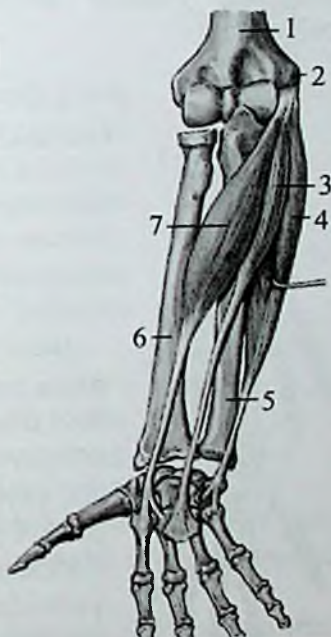
1—humerus; 2—epicondylus medialis; 3—m. palmaris longus; 4—m. flexor carpi ulnaris; 5—ulna; 6—radius; 7—m. flexor carpi radialis.

Ba'zan bu mushak bo'lmasligi mumkin.

Faoliyati: kaft aponevrozini taranglaydi va kaftni bukadi.

Innervatsiyasi: n. medianus.

4. Panjani bukuvchi tirsak mushagining (**m. flexor carpi ulnaris**) ikki: yelka va tirsak boshchasi bor. Yelka boshchasi (**caput humerale**) yelka suyagining medial do'ng usti do'mboqchasi va yelka mushaklari o'rtasidagi medial devordan, tirsak boshchasi (**caput ulnare**) tirsak o'sig'ining medial chekkasidan va tirsak suyagining orqa qirasidan



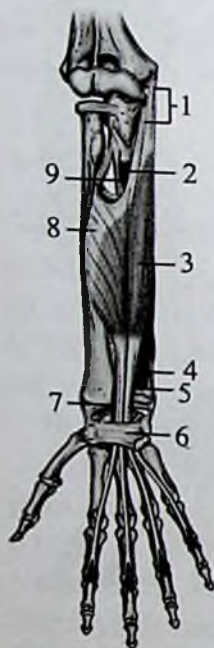
boshlanadi. Bilakning yuqori uchdan birida ikkala boshcha birikib, mushakni hosil qiladi. Uning uzun payi no'xatsimon suyakka birikadi. Payning tolalari pastga yo'nalib, ilmoqli suyak ilmog'iga va V kaft suyagi asosiga birikadi.

Faoliyati: kaft ustini oldinga va tirsak suyagi tomonga bukadi.

Innervatsiyasi: n. ulnaris.

Ikkinchi qavat mushaklari:

5. Barmoqlarni bukuvchi yuzaki mushak (**m. flexor digitorum superficialis**) ikki boshcha bilan boshlanadi (124-rasm). Yelka-tirsak boshchasi (**caput humeroulnare**) yelka suyagining medial do'ng usti do'mboqchasi, tirsak suyagining tojsimon o'siqchasining medial chekkasi, bilak fassiyasi va tirsak suyagi tomonidagi kollateral boylamdan boshlanadi. Bilak boshchasi (**caput radiale**) esa bilak suyagining yuqorigi uchdan ikki qismining oldingi yuzasidan boshlanadi.



124-rasm. O'ng bilakning oldingi guruh mushaklari. Ikkinchi qavat: 1—caput humeroulnare m. flexor digitorum superficialis; 2,7—n. medianus; 3—m. flexor digitorum superficialis; 4—n. ulnaris; 5,9—a. ulnaris; 6—retenaculum flexorum; 8—caput radiale m. flexor digitorum superficialis.

Bilak suyagining proksimal uchdan bir qismida ikkala boshcha o'zaro birikib umumiy qorinchani hosil qiladi. Bu qorincha bilakning o'rta qismida to'rt bo'lakka bo'linadi. Bilakning distal qismida ular payga aylanib barmoqlarni bukuvchi chuqur mushak payi bilan birga kaft usti kanalidan o'tadi. Kaftda mushak paylari II–IV barmoqlarning kaft yuzasidan yo'nalib, proksimal falangalar tanasi sohasida ikkiga bo'linadi va o'rta falangalar asosining ikki yoniga birikadi.

Faoliyati: II–IV barmoqlarning o'rta falangasini bukadi, kaftni bukishda ishtirok etadi.

Innervatsiyasi: n.medianus.

Uchinchi qavat mushaklari.

6.Barmoqlarni bukuvchi chuqur mushak (**m. flexor digitorum profundus**) tirsak suyagini yuqorigi uchdan ikki qismining oldingi yuzasidan va suyaklararo pardadan boshlanib, to'rtta payga bo'linadi (125-rasm).

Uning paylari barmoqlarni bukuvchi yuza mushak payi bilan kaft usti kanalidan o'tib kaftga chiqadi.

125-rasm. O'ng bilakning oldingi guruh mushaklari. Uchinchi qavat: 1-n. ulnaris; 2- m. flexor digitorum profundus; 3-retinaculum flexorum; 4-chiasma tendinum;; 5-m. pronator quadratus; 6-m. flexor pollicis longus; 7- membrana interossea.

Proksimal falangalar sohasida bu mushakning paylari barmoqlarni bukuvchi yuzaki mushak paylari ayrisi orasidan o'tib, paylar kesishmasini (**chiasma tendinum**) hosil qiladi va II-V barmoqlar distal falangasi asosiga birikadi.

Faoliyati: II-V barmoqlarning distal falangasini bukadi, kaftni bilak-kaft bo'g'imida bukishda ishtirok etadi.

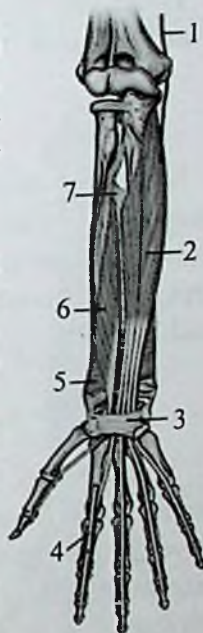
Innervatsiyasi: n. ulnaris, n.medianus.

7.Qo'lning bosh barmog'ini bukuvchi uzun mushak (**m. flexor pollicis longus**) bilak suyagining oldingi yuzasining bilak suyagidagi g'adir-budur do'nglikdan pastroqda va suyaklararo pardadan boshlanadi. Mushak payi kaft usti kanalidan o'tib, bosh barmoq distal falangasi asosiga birikadi.

Faoliyati: bosh barmoqning distal falangasini bukadi, kaftni bukishda ishtirok etadi.

Innervatsiyasi: n. medianus.

To'rtinchi qavat mushaklari.



8. Bilakni ichkariga buruvchi kvadrat mushak (**m. pronator quadratus**) yassi, ko'ndalang yo'nalgan tolalardan iborat bo'lib, bilakning pastki uchdan birida bilak, tirsak suyaklari va suyaklararo pardaning oldingi yuzasida joylashgan. U tirsak suyagining pastki uchdan bir qismining oldingi yuzasi va oldingi qirrasidan boshlanib, ko'ndalang yo'naladi va bilak suyagi tanasining pastki uchdan birini oldingi yuzasiga birikadi.

Faoliyati: bilakni va kaftni pronatsiya qiladi.

Innervatsiyasi: n. medianus.

Yangi tug'ilgan chaqaloq bilagining oldingi guruh mushaklari yetarli darajada rivojlangan bo'lib, paylari yaxshi bilingan.

Bilakning orqa guruh mushaklari

Bilakning orqa guruh mushaklariga (126-rasm) qo'l kaftini va barmoqlarni yozuvchi va supinatsiya qiluvchi mushaklar kirib, ular yuza va chuqur qavat bo'lib joylashadi. Bu mushaklarning ko'pi yelka suyagining lateral do'ng usti do'mboqchasidan va bilak fassiyasidan boshlanadi.

Yuza qavat mushaklari

1. Yelka-bilak mushagi (**m. brachioradialis**) yelka suyagining lateral do'ng usti qirradi va yelka mushaklari o'rtasidagi lateral devordan boshlanadi. Bilakning o'rta qismida uzun payga o'tib, bilak suyagining distal uchi va bigizsimon o'siqchasining lateral yuzasiga birikadi.

Faoliyati: bilakni tirsak bo'g'imida bukadi, qo'l kaftini pronatsiya va supinatsiya holatining o'rtasiga keltiradi.

2. Kaftni bilak tomonga yozuvchi uzun mushak (**m. extensor carpi radialis longus**) yelka suyagining lateral do'ng usti do'mboqchasi va yelka mushaklari o'rtasidagi lateral devordan boshlanadi. Bilakning o'rta qismida yassi payga davom etadi va yozuvchi mushaklarni ushlab turuvchi bog'ich ostidan o'tib II kaft suyagi asosiga birikadi.

Faoliyati: kaftni orqa tomonga yozadi, bilakni qisman bukadi.

3. Kaftni bilak tomonga yozuvchi kalta mushak (**m. extensor carpi radialis brevis**) yelka suyagining lateral do'ng usti do'mboqchasi, bilak suyagi tomonidagi kollateral boylam va bilak fassiyasidan boshlanib, III kaft suyagiga birikadi.

Faoliyati: kaftni orqa tomonga yozadi.

4. Barmoqlarni yozuvchi mushak (**m. extensor digitorum**) kaftni bilak tomonga yozuvchi mushaklardan ichkariroqda yotadi. Bu mushak yelka suyagining lateral do'ng usti do'mboqchasi va bilak fassiyasidan boshlanib, bilak-kaft usti bo'g'imi sohasida to'rta payga ajraydi.

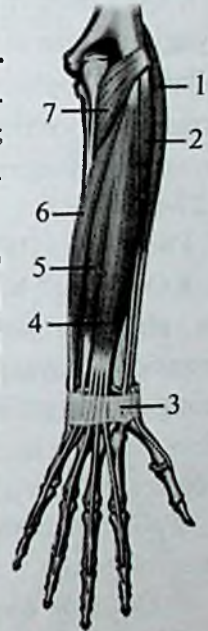
126 - rasm. Bilakning orqa guruh mushaklari.

Yuza qavat: 1—m. extensor carpi radialis longus; 2—m. extensor carpi radialis brevis; 3—retenaculum extensorum; 4—m. extensor digitorum; 5—m. extensor digiti minimi; 6—m. extensor carpi ulnaris; 7—m. anconeus.

Uning paylari yozuvchi mushaklarni ushlab turuvchi bog'ich ostidan o'tib, uchga bo'linadi (126-rasm). O'rta dastasi I–V barmoqlarning o'rta falangalarining orqa yuzasiga, yon dastalari esa distal falangalarning yon yuzasiga birikadi. Kaft suyaklarining boshchalari sohasida bu mushak paylari o'zaro ko'ndalang yo'nalgan paylarning o'zaro qo'shilishi (**connexus intertendineus**) vositasida birikkan.

Faoliyati: II–V barmoqlarni yozadi, kaftni bilak-kaft bo'g'imida yozishda qatnashadi.

5. Jimjiloqning yozuvchi mushagi (**m. extensor digiti minimi**) barmoqlarni yozuvchi mushakdan ajrab chiqqan. Uning ingichka uzun payi alohida pay qini orqali o'tib jimjiloqni o'rta va distal falangalariga birikadi.



Faoliyati: jimjiloqni yozadi.

6. Kaftni tirsak tomonga yozuvchi mushak (**m. extensor carpi ulnaris**) yelka suyagining lateral do'ng usti do'mboqchasi, tirsak bo'g'imi xaltasi va bilak fassiyasidan boshlanadi. Uning payi yozuvchi mushaklarni ushlab turuvchi bog'ich ostidan alohida pay qinida o'tib V kaft suyagi asosiga birikadi.

Faoliyati: panjani yozadi.

Chuqur qavat mushaklari

7. Qo'l bilagini tashqariga buruvchi mushak (**m. supinator**) yelka suyagining lateral do'ng usti do'mboqchasi, bilak suyagi tomonidagi kollateral boylam va tirsak suyagining supinator mushagining qirrasidan boshlanadi. Mushak qiya va lateral yo'nalib bilak suyagining yuqorigi uchdan bir qismining lateral yuzasiga birikadi (127-rasm).

Faoliyati: bilak va kaftni tashqariga (supinatsiya) buradi.

8. Qo'lning bosh barmog'ini uzoqlashtiruvchi uzun mushak (**m. abductor pollicis longus**) tirsak va bilak suyaklarining orqa yuzasidan, suyaklararo pardadan boshlanadi. Pastga tomon yo'nalib uning payi bosh barmoqni bukuvchi qisqa mushak payi bilan bitta sinovial qin ichida yotadi va yozuvchi mushaklarni ushlab turuvchi bog'ich ostidan o'tib I kaft suyagi asosiga birikadi.

Faoliyati: bosh barmoqni uzoqlashtiradi va kaftni uzoqlashtirishda ishtirok etadi.

9. Qo'lning bosh barmog'ini yozuvchi kalta mushak (**m. extensor pollicis brevis**) bilak suyagining orqa yuzasi va suyaklararo pardadan boshlanadi

Uning payi bosh barmoqni uzoqlashtiruvchi uzun mushak payi bilan yo'nalib, bosh barmoqning proksimal falangasining asosiga birikadi.

Faoliyati: bosh barmoqning proksimal falangasini yozadi.

10. Qo'lining bosh barmog'ini yozuvchi uzun mushak (**m. extensor pollicis longus**) tirsak suyagi o'rta qismining orqa yuzasining lateral qismi, suyaklararo pardadan boshlanadi. Uning payi yozuvchi pay tutqichi ostidan alohida pay qinida o'tib bosh barmoqning distal falangasi asosiga birikadi.

Faoliyati: bosh barmoqni yozadi.

11. Qo'lining ko'rsatkich barmog'ini yozuvchi mushak (**m. extensor indicis**) tirsak suyagining orqa yuzasi va bilakning suyaklararo pardasidan boshlanadi. Mushak payi barmoqlarni yozuvchi mushak payi bilan birga bitta pay qinidan o'tib, ko'rsatkich barmoq proksimal falangasining orqa yuzasiga birikadi.

127-rasm. O'ng bilakning orqa guruh mushaklari. Chuqur qavat: 1—caput superficialis m. supinator; 2—m. abductor pollicis longus; 3— m. extensor pollicis brevis; 4— m. extensor indicis; 5— m. extensor pollicis longus; 6—membrana interossea antebrachii; 7— caput profunda m. supinator.

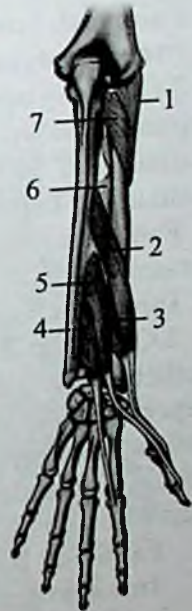Faoliyati: ko'rsatkich barmoqni yozadi.

Bilakning orqa guruh mushaklarining n.radialis innervatsiya qiladi.

Yangi tug'ilgan chaqaloq bilagini orqa guruh mushaklaridan kaftni bilak tomonga yozuvchi uzun va kalta mushaklarni qorinchalari uzun, paylari esa kalta. Barmoqlarni yozuvchi mushakning proksimal qismi keng. Supinator mushagi yassi va keng bo'ladi.

Qo'l panjasi mushaklari

Qo'l panjasi mushaklari, asosan, kaft tomonda joylashib, uch guruhga bo'linadi (128-rasm):



1. Bosh barmoq mushaklari lateral tomonda joylashib, bosh barmoq asosidagi tepalikni (**thenar**) hosil qiladi.

2. Jimjiloq mushaklari medial tomonda joylashib, jimjiloq asosidagi tepalikni (**hypothenar**) hosil qiladi.

3. Kaftning o'rtga guruh mushaklari (**mesothenar**) yuqoridagi ikki guruh mushaklar o'rtasida joylashgan bo'lib, kaftning orqasida ham bo'ladi.

Bosh barmoq tepaligi mushaklari

1. Qo'l bosh barmog'ini uzoqlashtiruvchi kalta mushak (**m. abductor pollicis brevis**) yuza joylashgan yassi mushak. U bukuvchi mushaklarni ushlab turuvchi bog'ich, qayiqsimon suyak do'mboqchasi va trapetsiya suyagidan boshlanib, bosh barmoq proksimal falangasining bilak suyagi yuzasiga birikadi.

Faoliyati: bosh barmoqni uzoqlashtiradi.

Innervatsiyasi: n. medianus.

2. Qo'lning bosh barmog'ini qarama-qarshi qo'yuvchi mushak (**m. opponens pollicis**) qisman oldingi mushak ostida yotadi. U bukuvchi mushaklarni ushlab turuvchi bog'ich va trapetsiya suyagidan boshlanib, I kaft suyagining bilak chekkasi va oldingi yuzasiga birikadi.

Faoliyati: bosh barmoqni jimjiloqqa va boshqa barmoqlarga qarama-qarshi qo'yadi.

Innervatsiyasi: n. medianus.

3. Qo'lning bosh barmog'ini bukuvchi kalta mushak (**m. flexor pollicis brevis**) ning ikkita boshchasi bor. Yuzaki boshchasi (**caput superficiale**) bukuvchi mushaklarni ushlab turuvchi bog'ichdan, chuqur boshchasi (**caput profundum**) trapetsiya va trapetsiyasimon suyaklar hamda II kaft suyagidan boshlanadi. Mushak bosh barmoqning proksimal falangasiga birikadi.

Faoliyati: bosh barmoqning proksimal falangasini bukadi.

Innervatsiyasi: yuzaki boshchasi n. medianus, chuqur boshchasi n. ulnaris.

4. Qo'lning bosh barmog'ini yaqinlashtiruvchi mushak (**m. adductor pollicis**) barmoqlarni bukuvchi yuza va chuqur mushaklar payi ostida yotadi. Uning ikkita: qiyshiq va ko'ndalang boshchasi

bo'lib, qiyshiq boshchasi (**caput obliquum**) boshchali suyak, II va III kaft suyaklarining asosidan ko'ndalang boshchasi (**caput transversum**) esa III kaft suyagining kaft yuzasidan boshlanadi. Mushakning umumiy payi bosh barmoqning proksimal falangasiga birikadi.

Faoliyati: bosh barmoqni ko'rsatkich barmoqqa yaqinlashtiradi va bosh barmoqni bukishda ishtirok etadi.

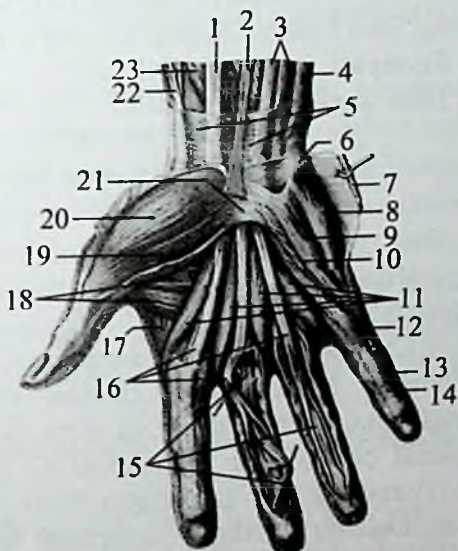
Innervatsiyasi: n. ulnaris.

Jimjiloq tepaligi mushaklari

I. Kalta kaft mushagi (**m. palmaris brevis**) gipotenorning teri osti yog' asosida joylashgan mushak tolalaridan iborat. Uning tolalari bukuvchi mushaklarni ushlab turuvchi bog' ichdan boshlanib, kaftning medial chekkasi terisiga birikadi.

128-rasm. O'ng qo'l kafti mushaklari. Kaft yuzasi:

1-m. flexor carpi radialis;
2-m. palmaris longus; 3-m. flexor digitorum superficialis; 4-m. flexor carpi ulnaris; 5-fascia antebrachii; 6-os pisiforme; 7-m. palmaris brevis; 8-m. abductor digiti minimi; 9-m. flexor digiti minimi brevis; 10-m. opponens digiti minimi; 11-mm. lumbricales; 12-pars anularis vaginae fibrosae; 13-vagina fibrosa digitorum manus; 14-pars cruciformis vaginae fibrosae; 15-tendinus m. flexoris digitorum profundus; 16-tendines m. flexoris



superficialis; 17-m. interosseus dorsalis I; 18-m. adductor pollicis; 19-m. flexor pollicis brevis; 20-m. abductor pollicis brevis; 21-retinaculum musculorum flexorum; 22-tendo m. abductoris pollicis longi; 23-m. flexor pollicis longus.

Faoliyati: jimjiloq tepaligi terisida burmalar hosil qiladi.

Innervatsiyasi: n.ulnaris.

2.Jimjiloqni uzoqlashtiruvchi mushak (**m. abductor digiti minimi**) yuza joylashgan. No'xatsimon suyak va bukuvchi mushaklarni ushlab turuvchi bog'ichdan boshlanib, jimjiloqning proksimal falangasining medial yuzasiga birikadi.

Faoliyati: jimjiloqni uzoqlashtiradi.

Innervatsiyasi: n.ulnaris.

3.Jimjiloqni qarama-qarshi qo'yuvchi mushak (**m. opponens digiti minimi**) oldingi mushak ostida yotadi. Bukuvchi mushaklarni ushlab turuvchi bog'ich va ilmoqli suyak ilmog'idan boshlanib, V kaft suyagining medial chekkasi va oldingi yuzasiga birikadi.

Faoliyati: jimjiloqni bosh barmoqqa qarama-qarshi qo'yadi.

Innervatsiyasi: n.ulnaris.

4.Jimjiloqni bukuvchi kalta mushak (**m. flexor digiti minimi brevis**) bukuvchi mushaklarni ushlab turuvchi bog'ich va ilmoqli suyak ilmog'idan boshlanib, jimjiloqning proksimal falangasiga birikadi.

Faoliyati: jimjiloqni bukadi.

Innervatsiyasi: n.ulnaris.

Kaftning o'rta guruh mushaklari

Bu mushaklar yuqoridagi ikki guruh mushaklar o'rtasida joylashgan bo'lib, ularga chuvalchangsimon va suyaklararo mushaklar kiradi.

1.Chuvalchangsimon mushaklar (**mm. lumbricales**) to'rtta. Ularning birinchi va ikkinchisi barmoqlarni bukuvchi chuqur mushakning ko'rsatkich va o'rta barmoqqa borayotgan payining lateral chekkasidan, uchinchisi III ba IV barmoqlarga boradigan paylarning bir-biriga qaragan chekkasidan, to'rtinchisi esa IV va V barmoqlarga boradigan paylarning bir-biriga qaragan chekkasidan boshlanadi. Ular pastga tomon II-V barmoqlarning lateral tomoniga yo'naladi va ularning proksimal falangasi orqasiga o'tadi. Bu mushaklar proksimal falanga asosiga barmoqlarni yozuvchi mushak payi bilan birga birikadi.

Faoliyati: II–V barmoqlarning proksimal falangasini bukadi, oʻrta va distal falangalarni yozadi.

Innervatsiyasi: birinchi va ikkinchi chuvalchangsimon mushaklarni n. medianus, uchinchi va toʻrtinchi mushaklarni n. ulnaris.

Suyaklararo mushaklar (**mm. interossei**) kaft suyaklari oʻrtasida joylashib ikki: qoʻl panjasi suyaklariaro kaft mushaklari va qoʻl panjasi suyaklariaro orqa mushaklariga boʻlinadi.

1. Qoʻl panjasi suyaklariaro kaft mushaklari (**mm. interossei palmares**) uchta. Ular ikkinchi, uchinchi va toʻrtinchi kaft suyaklari oraligʻida yotadi. Ularning birinchisi II kaft suyagining medial tomonidan boshlanib, II barmoq proksimal falangasi asosiga birikadi. Ikkinchi va uchinchi mushaklar esa IV va V kaft suyaklarining lateral tomonidan boshlanib, IV va V barmoqlarning proksimal falangasining orqa yuzasiga birikadi.

Faoliyati: II, IV, V barmoqlarni oʻrta barmoqqa yaqinlashtiradi.

Innervatsiyasi: n. ulnaris.

2. Qoʻl panjasi suyaklariaro orqa mushaklari (**mm. interossei dorsales**) toʻrtta boʻlib, kaft tomondagi mushaklardan sezilarli katta boʻladi. Ularning har biri I–V kaft suyaklarining bir-biriga qaragan yuzalaridan ikkita boshcha bilan boshlanadi. Birinchi mushakning payi koʻrsatkich barmoqning proksimal falangasining lateral tomoniga, ikkinchisi oʻrta barmoq proksimal falangasining lateral tomoniga, uchinchisi shu barmoqning medial tomoniga biriksa, toʻrtinchisi IV barmoq proksimal falangasining medial tomoniga birikadi.

Faoliyati: I, II, IV barmoqlarni oʻrta barmoqdan uzoqlashtiradi.

Innervatsiyasi: n. ulnaris.

Yangi tugʻilgan chaqaloqning qoʻl kafti mushaklari yaxshi rivojlanmagan boʻlib, uncha katta boʻlmagan mushak tolalaridan iborat. Qoʻl mushaklari bola hayotining birinchi yilida sezilarli oʻsadi. Bolalikning keyingi davrlarida qoʻl mushaklari bola taraqqiyotiga mos ravishda oʻzgarib boradi.

Qo'l fassiyalari va qo'lning pay qinlari

Qo'lning fassiyalari qo'lning ayrim qismlariga mos ravishda: deltasimon, qirra usti, qirra osti, yelka, bilak va qo'l kafti fassiyalariga bo'linadi.

Qo'lning teri osti fassiyasi juda yupqa va nozik bo'lib, ajratib olish qiyin.

Yelka kamari sohasida deltasimon fassiya (**fascia deltoidea**) o'z nomidagi mushakni qoplab, mushak tolalari orasiga o'siqlar beradi. Bu fassiya lateral tomondan yelka fassiyasiga, old tomondan ko'krak fassiyasiga davom etadi. Orqa tomonda u qalinlashib, qirra osti fassiyasiga birikib ketadi.

Qirra usti va qirra osti fassiyalari o'z nomidagi chuqurchalar chekkasiga birikadi. Qirra osti fassiyasi kurak qirrasida ostidagi mushak va kichik yumaloq mushakni o'rasa, qirra usti fassiyasi esa o'z nomidagi mushakni o'raydi.

Yelka fassiyasi (**fascia brachii**) yelka mushaklarini o'rab, yelka suyagining medial va lateral chekkalariga birikuvchi yelka mushaklari o'rtasidagi devorlarni hosil qiladi.

Yelka mushaklari o'rtasidagi medial devor (**septum intermusculare brachii mediale**) qiyshiq bo'lib, yelka va tumshuqsimon-yelka mushagini yelkaning uch boshli mushagini medial boshchasidan ajratib turadi. Yelka mushaklari o'rtasidagi lateral devor (**septum intermusculare brachii laterale**) yelka va yelka-bilak mushagini yelkaning uch boshli mushagi lateral boshchasidan ajratib turadi.

Bilak fassiyasi (**fascia antebrachii**) yelka fassiyasining davomi bo'lib, unga nisbatan yaxshi rivojlangan bo'ladi. U bilak mushaklarini g'ilof shaklida o'rab bilak mushaklar o'rtasidagi devorni hosil qiladi.

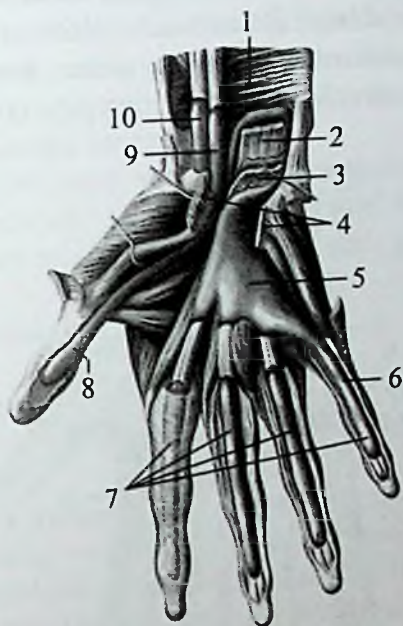Orqa tomonda bilak fassiyasi tirsak o'sig'i va tirsak suyagining orqa qirrasiga birikib yelka uch boshli mushagi payi tolalari hisobiga qalinlashsa, old tomonda u yelka ikki boshli mushagi payi hisobiga qalinlashadi.

Kaft usti sohasida bilak fassiyasi qalinlashib, ko'ndalang mushaklarni ushlab turuvchi bog'ichlarini hosil qiladi. Bilakning old tomonida joylashgan bukuvchi mushaklarni ushlab turuvchi bog'ich (**retenaculum musculorum flexorum**) kaft egati ustidan medial tomonda no'xatsimon va ilmoqli suyaklarga, lateral tomonda qayiqsimon va trapetsiyasimon suyaklarga birikadi.

Uning ostida hosil bo'lgan kaft usti kanalida (**canalis carpi**) ikkita pay qini: barmoqlarni bukuvchi yuzaki va chuqur mushaklarning umumiy pay qini (**vagina synovialis communis mm. flexorum**) va qo'lning bosh barmog'ini bukuvchi uzun mushak payi qini (**vagina tendinis m. flexoris pollicis**) yotadi (129-rasm).

129-rasm. O'ng qo'l kaftining bukuvchi mushaklari paylari-ning sinovial qinlari:

1—m. pronator quadratus; 2—tendines m. flexor digitorum profundus; 3—tendines m. flexor digitorum superficialis; 4—retenaculum musculorum flexorum (kesilgan) 5—vagina synovialis communis mm. flexorum; 6—vagina synovialis digiti minimi; 7—vaginae synoviales tendinum digitorum manus; 8—vaginae synoviales tendinis m. flexoris pollicis longi; 9—vagina tendinis m. flexoris pollicis longi; 10—vagina synovialis tendinis m. flexoris carpi radialis.



Birinchi pay qini medial tomonda joylashib, sakkizta payni o'raydi. Yuqori tomonga u bukuvchi mushaklarni ushlab turuvchi bog'ichdan 1–2 sm yuqoriga chiqib, pastda kaft o'rtasiga keladi.

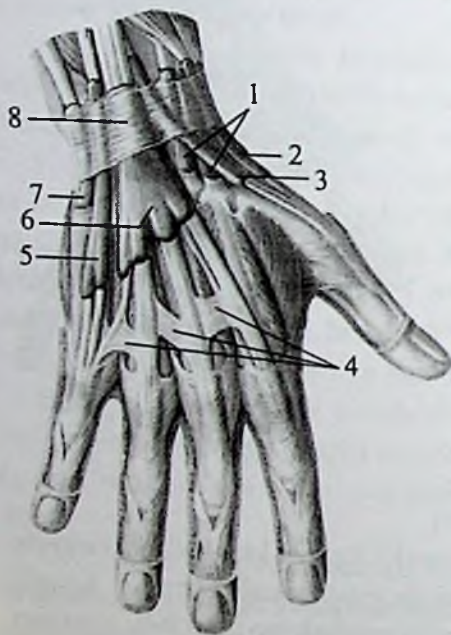
Faqat kichik barmoqda uni bukuvchi mushak payini o'rab, to tirnoq falangasigacha keladi. II–IV barmoqlarda alohida qinlar kaft-

barmoq bo'g'imidan to tirnoq falangalari asosigacha borib bukuvchi mushak paylarini o'raydi.

Bukuvchi mushaklarni ushlab turuvchi bog'ichning fibroz tolalari bilak va tirsak suyaklari tomonida shu suyaklar nomi bilan ataladigan fibroz kanallar hosil qiladi.

Tirsak tomondagi kanaldan tirsak nervi va uning yonida yotgan tirsak arteriyasi va venasi o'tadi. Bilak tomondagi kanaldan kaftni bilak tomonga bukuvchi mushak payi va uning pay qini o'tadi. Bilakning orqa tomonida hosil bo'lgan yozuvchi mushaklarni ushlab turuvchi bog'ich (**retenaculum musculorum extensorum**) bilak suyagining distal qismini oldingi qirrasida bilan tirsak suyagining bigizsimon o'simtasi o'rtasida tortilgan bo'lib, uning ostidagi bo'shliqni fibroz tolalar oltita suyak-fibroz kanalga ajratadi.

Ulardan sinovial qinlar bilan o'ralgan kaft va barmoqlarni yozuvchi mushaklarning payi quyidagi tartibda o'tadi (130-rasm).



130-rasm. O'ng qo'l kaftining yozuvchi mushaklar paylarining sinovial qinlari:

1-vagina tendinum mm. extensorum carpi radialis; 2-vagina tendinum mm. abductoris longi et extensoris brevis pollicis; 3-vagina tendinis m. extensoris pollicis longi; 4-connexus intertendineus; 5-vagina tendinis m. extensoris digiti minimi; 6-vagina tendinum mm. extensoris digitorum et extensoris indicis; 7-vagina tendinis m. extensoris carpi ulnaris; 8-retinaculum musculorum extensorum.

Bilak suyagi tomonidan birinchi kanaldan qo'lning bosh barmog'ini uzoqlash-tiruvchi

uzun mushak va qo'lning bosh barmog'ini yozuvchi kalta mushak payi; ikkinchi kanaldan kaftning bilak tomonga yozuvchi uzun va kalta mushaklar payi; uchinchi kanaldan qo'lning bosh barmog'ini yozuvchi uzun mushak payi; to'rtinchi kanaldan barmoqlarni yozuvchi mushak va qo'lning ko'rsatkich barmog'ini yozuvchi mushak payi; beshinchi kanaldan jimjiloqni yozuvchi mushak payi; oltinchi kanaldan esa kaftning tirsak tomonga yozuvchi mushak payi o'tadi. Kanallar devori sinovial parda bilan o'ralgan bo'lib, u qayrilib payni o'raydi va pay qinlari hosil bo'ladi. Sinovial qinlar yuqori tomonga yozuvchi mushaklarni ushlab turuvchi bog'ichdan 2-3 sm yuqoriga bilak suyagining bigizsimon o'siqchasi sohasigacha boradi. Pastga tomon ular kaft suyaklari o'rtasigacha davom etadi.

Qo'l kaftining oldingi yuzasida fassiya ancha qalinlashgan bo'lib, uchburchak shaklidagi kaftning serbar payini (**aponeurosis palmaris**) hosil qiladi. Uning uchi bukuvchi mushaklarni ushlab turuvchi bog'ichga, asosi esa barmoqlarga qaragan bo'ladi.

Qo'l kaftning orqa fassiyasi ikki: yuza va chuqur qatlamdan iborat. Yuza qatlam yaxshi bilinmaydi. Chuqur qatlam yaxshi rivojlangan bo'lib, dorsal suyaklararo mushaklarni yopib turadi.

Qo'l topografiyasi

Qo'l suyaklari, mushaklari va fassiyalari o'rtasida qon tomir va nervlar o'tadigan bo'shliqlar, kanallar va egatlar joylashgan bo'lib amaliyotda katta ahamiyatga ega.

Qo'litiq osti chuqurchasini (**fossa axillaris**) old tomondan katta ko'krak mushagining pastki chekkasiga to'g'ri kelgan teri burmasi, orqa tomondan orqaning serbar mushagini pastki chekkasiga to'g'ri kelgan teri burmasi chegaralab turadi. Unda qo'litiq osti arteriyasi va yelka chigali dastalari joylashgan. Uning oldingi devori uchta uchburchakka bo'linadi:

1.O'mrov-ko'krak uchburchagi yuqori tomondan o'mrov suyagi bilan, past tomondan esa kichik ko'krak mushagining yuqorigi chekkasi bilan chegaralangan.

2. Ko'krak uchburchagi kichik ko'krak mushagi sohasida yotadi.

3. Ko'krak osti uchburchagi yuqoridan kichik ko'krak mushagining pastki chekkasi bilan pastdan katta ko'krak mushagining pastki chekkasi o'rtasida yotadi.

Qo'ltiq osti chuqurchasining orqa devorida ikkita teshik bor. Uch tomonli teshik (**foramen trilaterum**) medial tomonda joylashib, uning devorlarini: yuqoridan kurak osti mushagining pastki chekkasi, pastdan katta yumaloq mushak, lateral tomondan yelka uch boshli mushagining uzun boshi hosil qiladi. Undan **a. circumflexa scapulae** o'tadi.

To'rt tomonli teshik (**foramen quadralaterum**) lateral tomonda joylashib uning devorlarini: lateral tomondan yelka suyagi, medial tomondan yelka uch boshli mushagining uzun boshi, yuqori tomondan kurak osti mushagining pastki chekkasi, past tomondan katta yumaloq mushak hosil qiladi. Undan **a. circumflexa humeri posterior** va **n. axillaris** o'tadi.

Yelka suyagidagi bilak nervi egati (**sulcus n. radialis**) yelkaning uch boshli mushagi bilan qoplanib bilak nervi kanali yoki yelka-mushak kanaliga (**canalis humeromuscularis**) aylanadi. Undan bilak nervi, yelkaning chuqur arteriyasi va venasi o'tadi.

Yelkaning old sohasida yelka ikki boshli mushagining yon tomonlarida lateral va medial egatlar (**sulcus bicepsalis lateralis et medialis**) joylashgan. Medial egat yaxshi bilinib, unda yelka arteriyasi, venasi va nervlar yotadi.

Tirsak chuqurchasi (**fossa cubitalis**) tubini va yuqorigi chegarasini yelka mushagi, lateral tomondan yelka-bilak mushagi, medial tomondan yumaloq pronator chegaralagan. Bu yerdan yirik qon tomir va nervlar o'tadi.

Bilakning old sohasida uchta egat tafovut qilinadi:

1. Medial tirsak egati (**sulcus ulnaris**) lateral tomondan barmoqlarni bukuvchi yuza mushak, medial tomondan qo'l panjasini tirsak tomonga bukuvchi mushak bilan chegaralangan. Bu egatda tirsak nervi, arteriyasi va venasi yotadi.

2. Lateral bilak egati (**sulcus radialis**) lateral tomondan yelka-bilak mushagi, medial tomondan esa qo'l panjasini bilak tomonga bukuvchi mushak bilan chegaralanadi. Unda bilak nervi, arteriyasi va venasi o'tadi.

3. O'rta egat (**sulcus medianus**) lateral tomondan qo'l panjasini bilak tomonga bukuvchi mushak, medial tomondan barmoqlarni bukuvchi yuza mushak bilan chegaralangan bo'lib, unda o'rtadagi nerv yotadi.

Oyoq mushaklari

Oyoq mushaklari qo'ldagi kabi chanoq kamari va oyoqning harakatchan qismi mushaklariga bo'linadi. Oyoqning harakatchan qismi o'z navbatida son, boldir va oyoq panjasi mushaklariga bo'linadi.

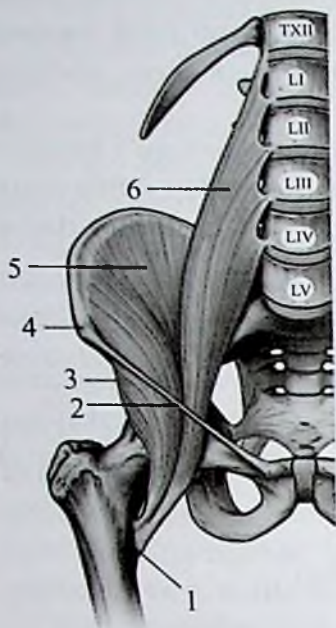
Chanoq mushaklari

Chanoq mushaklariga chanoq suyaklaridan boshlanib son suyagiga birikuvchi mushaklar kiradi. Ular chanoq-son bo'g'imiga ta'sir qilib, uning uch o'q atrofidagi harakatini ta'minlaydi va birikish sohasiga qarab ikki: chanoqning ichki yuzasidagi va chanoqning tashqi yuzasidagi mushaklarga bo'linadi.

Chanoqning ichki yuzasidagi mushaklar

Chanoqning ichki yuzasidagi mushaklarga yonbosh-bel va belning kichik, noksimon, ichki yopqich, ustki va pastki egizak mushaklar kiradi.

1. Yonbosh-bel mushagi (**m. iliopsoas**) turli sohadan boshlanuvchi ikki: belning katta mushagi va yonbosh mushagidan iborat. Belning katta mushagi (**m. psoas major**) duksimon shaklda bo'lib, XII ko'krak va barcha bel umurtqalarining ko'ndalang o'siqchalari va tanasining lateral yuzasidan boshlanad (131-rasm).



131-rasm. Chanoqning ichki yuzasi mushaklari: 1—trochanter minor; 2—lig. inguinale; 3—spina iliaca anterior inferior; 4—spina iliaca anterior superior; 5—m. iliacus; 6—m. psoas major.

U umurtqalarning ko'ndalang o'siqchalari oldidan umurtqa tanasi bo'ylab pastga tushadi. Yonbosh mushagi (**m. iliacus**) yassi bo'lib yonbosh chuqurchasida yotadi.

Yonbosh chuqurchasining yuqorigi uchdan ikki qismi, yonbosh qirrasining ichki labi, oldingi dumg'aza-yonbosh boylamidan boshlanib, katta bel mushagi bilan qo'shiladi. Yonbosh-bel mushagi chov boylami orqasidan mushaklar

sohasi botig'i (**lacuna musculorum**) orqali son sohasiga chiqadi va son suyagining kichik ko'stiga birikadi.

Faoliyati: sonni chanoq-son bo'g'imida bukadi, agar oyoq qimirlamay tursa, umurtqa pog'onasini oldinga bukadi.

Innervatsiyasi: plexus lumbalis (rr.musculares).

2.Belning kichik mushagi (**m. psoas minor**) (40% holatda uchramaydi) XII ko'krak va I bel umurtqalarining yon yuzasidan, umurtqalar orasidagi diskdan boshlanadi. U katta bel mushagining oldingi yuzasida joylashadi va uzun pay vositasida yonbosh fassiyasiga birikadi.

Faoliyati: yonbosh fassiyasini taranglaydi.

Innervatsiyasi: plexus lumbalis (rr.muscularis).

Ikki: noksimon va ichki yopqich mushaklar kichik chanoq bo'shlig'i yon devorida yotadi. Bu mushaklar kichik chanoq bo'shlig'ida boshlanadi va son suyagiga birikadi.

3. Noksimon mushak (**m. piriformis**) uchburchak shaklida bo'lib, dumg'aza suyagining chanoq yuzasidagi to'rtta oldingi dumg'aza teshiklarining lateral tomonidan boshlanadi. U katta quymich teshigidan ko'ndalang yo'nalishda o'tib, son suyagi katta ko'sti uchining medial yuzasiga birikadi. Bu mushak katta quymich teshigini butunlay to'ldirmaydi. Uning ustki va pastki tomonlarida qon tomir va nervlar o'tishi uchun teshiklar qoladi (133-rasmga qarang).

Faoliyati: sonni tashqariga buradi va uzoqlashtiradi.

Innervatsiyasi: plexus sacralis.

4. Ichki yopqich mushagi (**m. obturatorius internus**) yassi, yelpug'ichsimon mushak bo'lib, yopqich teshigining chekkasidan va yopqich pardaning ichki yuzasidan, quymich suyagining chanoq yuzasidan boshlanadi. U kichik chanoq bo'shlig'idan kichik quymich teshigi orqali chiqib, son suyagi katta ko'sti chuqurchasiga birikadi. Bu mushak bilan birga kichik quymich teshigi orqali ustki va pastki egizak mushagi ham o'tadi.

5. Ustki egizak mushagi (**m. gemellus superior**) quymich suyagining o'tkir o'sig'idan boshlanadi.

6. Pastki egizak mushak (**m. gemellus inferior**) esa quymich do'ngligidan boshlanadi. Ikkala egizak mushak ichki yopqich mushakning ustki va pastki tomonidan yo'nalib, kichik quymich teshigi orqali chanoq bo'shlig'idan chiqadi va son suyagi katta ko'sti chuqurchasiga birikadi (133-rasmga qarang).

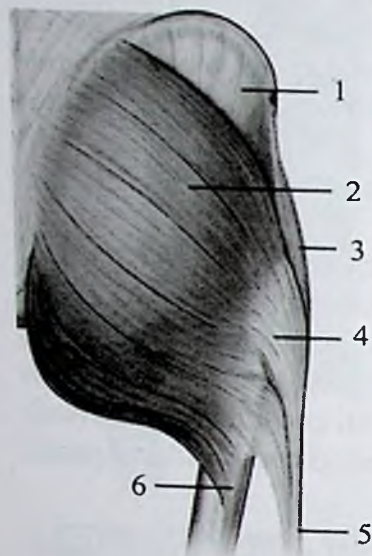
Faoliyati: ichki yopqich, yuqorigi va pastki egizak mushaklar sonni tashqariga buradi.

Innervatsiyasi: plexus sacralis.

Chanoqning tashqi yuzasidagi mushaklar

Chanoqning tashqi yuzasidagi mushaklari yuza va chuqur qavat bo'lib joylashadi. Ular chanoq kamari suyaklaridan boshlanadi. Ularning tolalari son suyagidagi birikish nuqtalariga yo'naladi.

Chanoqning tashqi yuzasidagi mushaklar uch: yuza, oʻrta va chuqur qavat boʻlib joylashadi. Yuza qavatda katta dumba mushagi va keng fassiyanı taranglovchi mushak yotadi.



132-rasm. Oʻng chanoqning tashqi yuzasi mushaklari: 1—m. gluteus medius; 2—m. gluteus maximus; 3—m. tensor fasciae latae; 4—katta dumba mushagini yonbosh-katta boldir payiga qoʻshiladigan qismi; 5—yonbosh-katta boldir payi; 6—katta dumba mushagini dumba gʻadir-budurligiga birikadigan qismi.

Oʻrta qavatda oʻrta dumba mushagi va sonning kvadrat mushaklari yotadi. Chuqur qavatda kichik dumba mushagi va tashqi yopqich mushak yotadi.

1. Katta dumba mushagi (**m. gluteus maximus**) odamning tik holatda yurishi munosabati bilan kuchli rivojlangan mushakdir (132-rasm). U yonbosh suyagining tashqi yuzasidagi orqa dumba chizigʻi, dumgʻaza va dum suyaklarining orqa yuzasi va **lig. sacrotuberale** dan boshlanadi. Mushak tolalari pastga va lateral tomonga qiyshiq yoʻnalib, son suyagining dumba gʻadir-budurligiga birikadi.

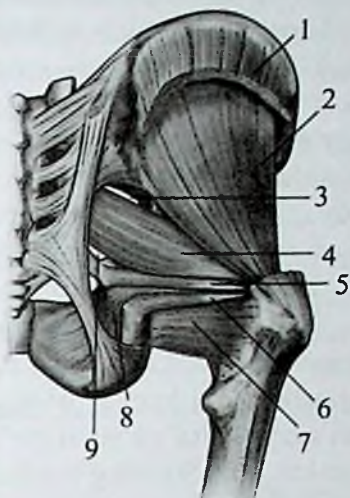
Faoliyati: sonni chanoq-son boʻgʻimida yozadi va tashqariga buradi. Oyoqlar qimirlamay tursa, engashgan tanani orqaga tortib toʻgʻrilaydi.

Innervatsiyasi: n. gluteus inferior.

2. Oʻrta dumba mushagi (**m. gluteus medius**) yonbosh suyagining tashqi yuzasidagi oldingi va orqa dumba chiziq-lari oraligʻidan boshlanadi (133-rasm). Mushak tolalari pastga tomon yoʻnalib, qalin pay vositasida son suyagi katta koʻstining uchiga va tashqi yuzasiga birikadi.

133-rasm. O'ng chanoqning mu-shaklari. Orqa tomondan ko'rinishi:

1-m. gluteus medius (kesilgan); 2-m. gluteus minimus; 3-foramen suprapiriformis; 4-m. piriformis; 5-m. gemellus superior; 6-m. gemellus inferior; 7-m. quadratus femoris; 8-m. obturatorius internus; 9-foramen infrapiriforme.



3. Kichik dumba mushagi (**m. gluteus minimus**) o'rta dumba mushagi ostida yotadi. Bu mushak oldingi va pastki dumba chiziq-lari o'rtasidan, katta quymich o'y-masi chekkasidan boshlanadi. Mushak tolalari pastga tomon yo'nalib, son su-yagi katta ko'stining oldingi lateral yuzasiga birikadi.

Faoliyati: o'rta va kichik dumba mushaklari sonni uzoqlashtiradi va qisman ichkariga buradi. Oyoqlar qimirlamay turganida chanoqni va tanani tik holatda tutadi.

Innervatsiyasi: n. gluteus superior.

4. Keng fassiyani taranglovchi mushak (**m. tensor fasciae latae**) yonbosh suyagining oldingi ustki o'tkir o'sig'idan va yonbosh qirrasining unga yaqin qismidan boshlanadi (132-rasmga qarang). Mushak sonning keng fassiyasini yuza va chuqur qatlami o'rtasida joylashib pastga yo'naladi. Sonning yuqori va o'rta uchdan bir qismi oralig'ida keng fassiyaning yonbosh-katta boldir pay yoliga o'tib katta boldir suyagining tashqi do'ngligiga birikadi.

Faoliyati: yonbosh-boldir traktini taranglaydi, sonni bukadi.

Innervatsiyasi: n. gluteus superior.

5. Sonning kvadrat mushagi (**m. quadratus femoris**) yassi, to'rtburchak shaklidagi mushak. Quymich do'ngligining tashqi chekkasi yuqori qismidan boshlanib ko'stlararo qirraning yuqori qismiga birikadi.

Faoliyati: sonni tashqariga buradi.

Innervatsiyasi: n.ischiadicus.

6.Tashqi yopqich mushagi (**m. obturatorius externus**) uchburchak shaklida bo'lib, qov suyagining tashqi yuzasi, quymich suyagi shoxi va yopqich pardaning medial uchdan ikki qismidan boshlanadi. Mushak tolalari orqaga, yuqoriga va lateral yo'nalib son suyagi katta ko'sti chuqurchasiga birikadi.

Faoliyati: sonni tashqariga buradi.

Innervatsiyasi: n.obturatorius.

Yangi tug'ilgan chaqaloqda chanoqning tashqi guruh mushaklaridan katta va o'rta dumba mushaklari yaxsh, kichik dumba mushagi esa kam rivojlangan bo'ladi. Keng fassiyani taranglovchi mushak kalta va yassi bo'lib, yonbosh-katta boldir pay yoli yupqa va kuchsiz. Sonning kvadrat mushagi va tashqi yopqich mushak aniq ko'rinadi.

Son mushaklari

Son mushaklari tik holatda yurishni va tananing vertikal holatda turishini ta'minlab, uzun suyak richaglarini harakatga keltiradi. Shu sababli ular uzun bo'lib, katta massali, bir nechta boshli (ikki boshli, to'rt boshli) va bitta payli mushaklarni hosil qiladi. Son mushaklari son suyagini har tomondan o'rab, chanoq-son va tizza bo'g'imlariga ta'sir ko'rsatadi. Son mushaklari faoliyatiga qarab uch: oldingi (yozuvchi), orqa (bukuvchi) va medial (yaqinlashtiruvchi) guruhlariga bo'linadi. Birinchi ikki guruh mushaklari chanoq-son va tizza bo'g'imlariga ta'sir qilib, ularni frontal o'q atrofidagi harakatini ta'minlaydi. Medial guruh mushaklari esa chanoq-son bo'g'imini sagittal o'q atrofidagi harakatida ishtirok etadi.

Sonning oldingi guruh mushaklari

1.Tikuvchilar mushagi (**m. sartorius**) yonbosh suyagining oldingi ustki o'tkir o'sig'idan boshlanadi (134-rasm). Bu mushak odamning eng uzun mushagi hisoblanib, sonning oldingi yuzasida yuqoridan

pastga va medial tomonga yo'naladi va katta boldir suyagining g'adir-buduriga birikadi. Birikkan joyda tikuvchilar mushagi payi nozik va yarimpay mushaklar payi bilan chatishib yuza g'oz panjasi deb ataluvchi uchburchak shakldagi pay qatlamni hosil qiladi.

Faoliyati: son va boldirni bukadi, sonni tashqariga burish va uzoqlashtirishda ishtirok etadi.

Innervatsiyasi: n. femoralis.

2.Sonning to'rt boshli mushagi (**m. quadriseps femoris**) odamdagi eng katta mushak bo'lib, to'rtta boshchasi bor. Uning har bir boshchasi alohida-alohida boshlanib son suyagini har tomondan o'rab turadi. Sonning distal uchdan birida mushakning to'rtta boshchasi umumiy payni hosil qilib katta boldir suyagi g'adir-buduriga birikadi. Ular quyidagilar:

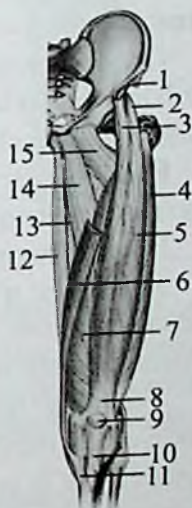
.134-rasm. Chap son mushaklari. Old tomondan ko'rinishi:

1,6-m. sartorius; 2-sonning to'rt boshli mushagini quymich kosachasining ustki sohasidan boshlanadigan boshchasi; 3-sonning to'rt boshli mushagini yonbosh suyagining oldingi pastki o'tkir o'sig'idan boshlanadigan boshchasi; 4-m. vastus lateralis; 5-m. rectus femoris; 7-m. vastus medialis; 8-sonning to'rt boshli mushagining payi; 9-patella; 10-lig. patellae; 11-yuza g'oz panjasi; 12-m. gracilis; 13-m. adductor magnus; 14-m. adductor longus; 15-m. pectineus.

a) sonning to'g'ri mushagi (**m. rectus femoris**) yonbosh suyagining oldingi pastki o'tkir o'sig'i va quymich kosachasining ustki sohasidan boshlanadi.

U pastga tomon chanoq-son bo'g'imining oldidan o'tadi. Uning payi tizza qopqog'i asosiga birikadi;

b) lateral serbar mushak (**m. vastus lateralis**) to'rtta boshning ichida eng kattasi. Ko'stlararo chiziq, katta ko'stning pastki qismi, dumba g'adir-budurligi. va son mushaklariaro lateral devordan boshlanadi. Sonning to'g'ri mushagi payiga, tizza qopqog'ining



yuqori lateral qismiga va katta boldir suyagining g'adir-buduriga birikadi. Mushak payining bir qismi tizza qopqog'ini ushlab turuvchi lateral bog'ichga davom etadi;

d) medial serbar mushak (**m. vastus medialis**) ko'stlararo chiziqning pastki yarmi, son suyagi g'adir-budur chizig'ining medial labi va son mushaklariaro medial devordan boshlanadi.

Tizza qopqog'i asosining yuqori chekkasiga va katta boldir suyagi ichki do'ngligining oldingi yuzasiga birikadi. Bu mushak payi tizza qopqog'ini ushlab turuvchi medial bog'ichni hosil qilishda ishtirok etadi.

e) sonning o'rta serbar mushagi (**m. vastus intermedius**) son suyagining oldingi va lateral yuzasini yuqorigi uchdan ikki qismi, son suyagi g'adir-budur chizig'i lateral labining pastki qismi va son mushaklariaro lateral devordan boshlanadi.

Tizza qopqog'i asosiga birikib, sonning to'g'ri, lateral va medial serbar mushaklari payi bilan sonning to'rt boshli mushagining umumiy payini hosil qiladi.

Faoliyati: tizza bo'g'imida boldirni yozadi. Sonning to'g'ri mushagi chanoq-son bo'g'imida sonni bukadi.

Innervatsiyasi: n.femoralis.

3. Tizza bo'g'imi mushagi (**m. articularis genus**) sonning to'rt boshli mushagi payi ostida yotadi. Qisqarganida tizza bo'g'imini yozishda ishtirok etadi va bo'g'im xaltasini taranglaydi.

Yangi tug'ilgan chaqaloqda sonning oldingi guruh mushaklaridan tikuvchilar mushagi kattalarga nisbatan keng va to'g'ri yo'nalgan. Sonning to'rt boshli mushagi yaxsi rivojlangan, uning boshchalari takomillashgan.

Sonning orqa guruh mushaklari

Sonning orqa yuzasida sonning ikki boshli mushagi, yarim payli va yarim pardali mushaklar joylashgan. Yuqori tomonda ularning uchalasini quymich do'ngligidan boshlangan joyda katta dumba

mushagi yopib turadi. Pastda yarim payli va yarim pardali mushaklar medial tomonda joylashib, taqim osti chuqurchasini medial tomondan chegaralaydi.

135-rasm. O'ng chanoq va sonning orqa guruh mushaklari: 1—m. gemellus superior; 2—m. gemellus inferior; 3 trochanter major; 4—m. quadrates femoris; 5,7—m. adductor magnus; 6—caput longum m. bicipitis femoris; 8—m. semitendinosus; 9—m. semimembranosus; 10—caput breve m. bicipitis femoris.

Ikki boshli mushak esa lateral tomonda joylashib, taqim osti chuqurchasini lateral tomondan chegaralaydi (135-rasm).

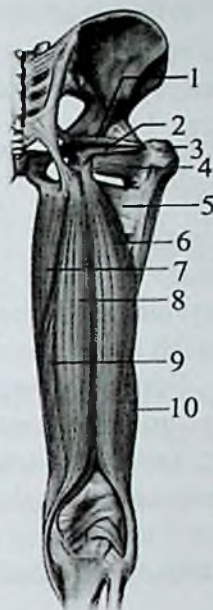
1. Sonning ikki boshli mushagining (**m. biceps femoris**) uzun va kalta boshchasi bor. Uning uzun boshchasi (**caput longum**) quymich do'ngligining yuqori medial yuzasi va dumg'aza-quymich do'mbog'i boylamidan, kalta boshchasi (**caput breve**) son suyagi g'adir-budur chizig'ining lateral labi, son mushaklariaro lateral devordan boshlanadi.

Sonning pastki uchdan bir sohasida mushakning ikkala boshchasi o'zaro birikib umumiy payni hosil qiladi. Umumiy pay pastga tizza bo'g'imining orqa lateral tomoniga yo'nalib kichik boldir suyagining boshchasi va katta boldir suyagi tashqi do'ngligining tashqi yuzasiga birikadi.

Faoliyati: sonni yozadi, boldimi tizza bog'imida bukadi va tashqariga buradi.

Innervatsiyasi: uzun boshi n.tibialis, kalta boshi n.peroneus communis.

2. Yarim payli mushak (**m. semitendinosus**) quymich do'ngligidan boshlanadi. Sonning o'rta qismida uzun payga o'tib pastga tizza bo'g'imining orqa medial tomoniga yo'naladi va katta boldir suyagining yuqori qismining medial yuzasiga birikadi.



Faoliyati: sonni yozadi, boldirni tizza bo'g'imida bukib ichkariga buradi.

Innervatsiyasi: n.tibialis.

3.Yarimpardali mushak (**m. semimembranosus**) quymich do'ngligidan uzun yassi payli parda shaklida boshlanadi. Payli parda pastga yo'nalib, sonning o'rtasida mushak qorinchasiga o'tadi. Mushak tizza bo'g'imi sohasida yassi payga aylanadi. U uchta tutamga bo'linib chuqur g'oz panjasini hosil qiladi va katta boldir suyagining ichki do'ngligini orqa lateral yuzasiga birikadi. Tutamlarning bittasi pastga yo'nalib, katta boldir yonlama boylamiga birikadi. Ikkinchisi pastga va lateral yo'nalib, taqim mushagi fassiyasida va katta boldir suyagining kambalasimon mushak chizig'ida tugaydi. Uchinchi eng kuchli tutami taqimning qiyshiq boylamiga aylanadi.

Faoliyati: sonni yozadi, boldirni bukadi va ichkariga buradi.

Innervatsiyasi: n.tibialis.

Yangi tug'ilgan chaqaloqda sonning orqa guruh mushaklaridan sonning ikki boshli mushagi boshchalari yaxshi takomillashgan. Yarim payli mushakning pay tolalari kam rivojlangan. Yarim pardali mushak kattalarga nisbatan katta.

Sonning medial guruh mushaklari

Sonning medial yuzasida bir sonni ikkinchi songa yaqinlashtiruvchi mushaklar: nozik mushak, taroqsimon mushak, sonni yaqinlashtiruvchi uzun, kalta va katta mushaklar joylashgan (136-rasm). Bu mushaklar quymich va qov suyaklarining tashqi yuzasidan boshlanadi. Ularning boshlanish joyi qov do'moqchasidan to quymich do'ngligigacha bo'lgan katta sohani egallaydi. Ular son suyagining g'adir-budur chizig'ini bor bo'yiga birikadi.

1.Nozik mushak (**m. gracilis**) qov simfizi va qov suyagining pastki shoxidan boshlanib, sonning medial yuzasi bo'ylab yuza joylashadi (134-rasmga qarang). Uning payi katta boldir suyagi yuqori qismining medial yuzasiga birikib, yuza g'oz panjasini hosil qilishda ishtirok etadi.

Faoliyati: sonni yaqinlashtiradi, boldimi bukadi va ichkariga buradi.

Innervatsiyasi: n.obturatorius.

2.Taroqsimon mushak (**m. pectineus**) kalta, yassi mushak. Qov qirasi va ustki shoxidan boshlanib, son suyagining taroqsimon chizig'iga birikadi (136-rasm).

Faoliyati: sonni yaqinlashtiradi va bukadi.

Innervatsiyasi: n.obturatorius, n.ischiadicus.

3.Sonni yaqinlashtiruvchi uzun mushak (**m. adductor longus**) uchburchak shaklida bo'lib, oldingi mushakdan pastda va medialroq joylashadi. Qov suyagining ustki shoxini tashqi yuzasidan qalin pay bilan boshlanadi. Pastga va lateral yo'nalib yupqa keng pay bilan son suyagi g'adir-budur chizig'ining ichki labiga birikadi.

Faoliyati: sonni yaqinlashtiradi va ichkariga buradi.

Innervatsiyasi: n.obturatorius.

4.Sonni yaqinlashtiruvchi kalta mushak (**m. adductor brevis**). Uchburchak shaklli qalin mushak. Qov suyagi tanasining tashqi yuzasi va pastki shoxidan boshlanadi. Pastga va lateral tomonga yo'nalib ancha kengayadi va qisqa pay vositasida son suyagi g'adir-budur chizig'ining yuqori qismiga birikadi.

Faoliyati: sonni yaqinlashtiradi va bukishda ishtirok etadi.

Innervatsiyasi: n.obturatorius.

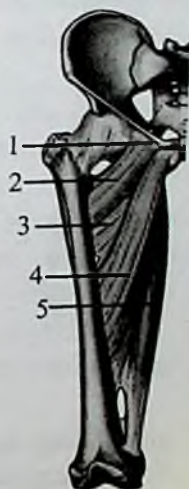136-rasm. O'ng sonning medial guruh mushaklari: 1—linea pectinata; 2—m. pectineus; 3—m. adductor brevis; 4—m. adductor longus; 5—m. adductor magnus.

5.Sonni yaqinlashtiruvchi katta mushak (**m. adductor magnus**) medial guruhdagi eng katta, qalin va uchburchak shakldagi mushak.

Quyunchi do'nglig'i, quyunchi va qov suyaklarining pastki shoxidan boshlanib, son suyagining g'adir-budur chizig'ining medial labini bor bo'yiga birikadi.

Faoliyati: sonni yaqinlashtiradi va yozishda ishtirok etadi.

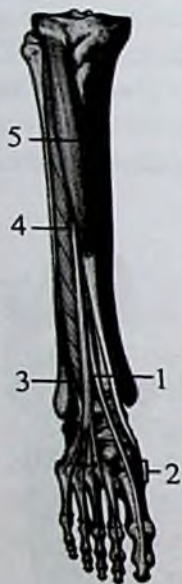Innervatsiyasi: n.obturatorius, n.ischiadicus.



Yangi tug'ilgan chaqaloqda sonning medial guruh mushaklaridan taraqsimon mushak yassi va nisbatan keng. Sonni yaqinlashtiruvchi uzun mushak kattalarga nisbatan pastroqqa birikadi. Sonni yaqinlashtiruvchi katta mushak eng katta mushak bo'lib, nozik mushak yaxshi rivojlangan.

Boldir mushaklari

Boldir mushaklari tizza, boldir-oyoq panja va oyoq panjasining bo'g'imlariga ta'sir qilib, tanani vertikal holatda tutishga va yerda yurishga moslashgan. Shuning uchun ular boldir-oyoq panja bo'g'imi va oyoq panjasining bo'g'imlarini frontal o'q atrofida harakatga keltirish uchun ko'proq oldingi va orqa tomonlarida joylashgan. Oyoq panjasining sagittal o'q atrofidagi harakati lateral guruh mushaklari ta'siri ostida bo'ladi.



137-rasm. O'ng boldirning oldingi guruh mushaklari: 1– m. extensor hallucis longus; 2–medial ponasimon va I oyoq kafti suyaklari o'tasidagi bo'g'im; 3–m. peroneus tertius; 4–m. extensor digitorum longus; 5–m. tibialis anterior.

Boldir mushaklari bo'ylama yo'nalishga ega bo'lib, ba'zilar oyoq panjasining kaft usti soha suyaklari va oyoq kafti suyaklarining asosiga, boshqalari esa barmoq falangalariga birikadi. Boldir mushaklarining go'shtdor qismi proksimal, paylari esa distal joylashgani uchun boldir konus shaklida bo'ladi. Boldir mushaklari: oldingi, orqa va lateral guruhga bo'linadi.

Boldirning oldingi guruh mushaklari

1. Oldingi katta boldir mushagi (**m. tibialis anterior**) boldirning oldingi yuzasida joylashadi (137-rasm). Katta boldir suyagining tashqi

do'ngligi, tanasining tashqi yuzasining yuqori qismi va suyaklararo pardadan boshlanadi. Mushak pastga tomon yo'nalib, boldirning pastki qismida uzun payga aylanadi. Uning payi boldir-oyoq panja bo'g'imi oldida yozuvchi mushaklarning payini ushlab turuvchi yuqorigi va pastki bog'ichlar ostidan o'tadi. Oyoq panjasining medial chekkasini aylanib o'tgach medial ponasimon suyakning kaft yuzasiga va I kaft suyagi asosiga birikadi.

Faoliyati: oyoq panjasini yozib, medial chekkasini ko'taradi va tashqariga buradi.

2. Barmoqlarni yozuvchi uzun mushak (**m. extensor digitorum longus**) katta boldir suyagining tashqi do'ngligi, kichik boldir suyagi tanasining oldingi yuzasi va suyaklararo pardaning yuqori qismidan boshlanadi.

Oyoq panjasi tomon yo'nalib, yozuvchi mushaklarning payini ushlab turuvchi yuqorigi va pastki bog'ichlar ostidan o'tgach, boldir-oyoq panja bo'g'imi sohasida to'rtta payga bo'linadi (137-rasm). Har bir pay II–V barmoqlarning o'rta va distal falangalarining asosiga birikadi. Mushakning pastki qismidan ajrab chiqqan kichkina mushak dastasi uchinchi kichik boldir mushagi (**m. peroneus tertius**) nomi bilan V kaft suyagi asosiga birikadi.

Faoliyati: II–V barmoqlarni kaft-barmoq bo'g'imida, shuningdek oyoq panjasini oshiq-boldir bo'g'imida yozadi va tashqi chetini ko'taradi.

3. Oyoq bosh barmog'ini yozuvchi uzun mushak (**m. extensor hallucis longus**) yuqoridagi ikkita mushakning o'rtasida yotadi. Kichik boldir suyagining oldingi yuzasining o'rta qismidan va suyaklararo pardadan boshlanadi. Mushak payi yozuvchi mushaklarning payini ushlab turuvchi yuqorigi va pastki bog'ichlar ostidan o'tib, bosh barmoqning distal falangasiga birikadi. Mushak payining ayrim dastalari bosh barmoqning proksimal falangasiga ham birikadi.

Faoliyati: bosh barmoqni yozadi va oyoq panjasini boldir-oyoq panja bo'g'imida bukishda ishtirok etadi.

Boldirning oldingi guruh mushaklarini n. peroneus profundus innervatsiya qiladi.

Boldirning orqa guruh mushaklari

Boldirning orqa guruh mushaklari ikki: yuza va chuqur qavat bo'lib joylashadi. Yuza qavatda kuchli rivojlangan boldirning uch boshli mushagi bo'lib, u boldirda o'ziga xos yumaloqlikni hosil qiladi.

Boldirning orqa guruh mushaklariga quyidagilar kiradi:

1. Boldirning uch boshli mushagi (**m. triceps surae**) ikki: yuza joylashgan boldir mushagi va kambalasimon mushakdan iborat.

a) boldir mushagi (**m. gastrocnemius**) ikki bo'g'imli mushak bo'lib, tizza va boldir-oyoq panja bo'g'imlariga ta'sir qiladi. Uning ikkita boshchasi bor. Medial boshchasi (**caput mediale**) son suyagining medial do'ngligidan, lateral boshchasi (**caput laterale**) esa son suyagining lateral do'ngligi ustidan boshlanadi.

Boldirning o'rtasida ikkala boshchasi qalin yassi payga o'tib pastga tomon torayadi va kambalasimon mushak payi bilan qo'shilib, tovon (axil) payini hosil qiladi va tovon suyagi bo'rtig'iga birikadi;

b) Kambalasimon mushak (**m. soleus**) boldir mushagining oldida joylashgan qalin yassi mushak. U katta boldir suyagining orqa yuzasidagi kambalasimon mushak chizig'idan boshlanib, yassi pay bilan boldir mushagi payiga qo'shiladi.

Faoliyati: boldirning uch boshli mushagi qisqarganida boldimi va oyoq panjasini bukadi.

Innervatsiyasi: n.tibialis.

2. Oyoq kafti mushagi (**m. plantarius**) kichkina qorinchali, uzun payli mushak bo'lib har doim uchramaydi. Son suyagining lateral do'ngligining orqa yuzasidan boshlanadi. Uning uzun payi boldir va kambalasimon mushaklar orasidan o'tib, ularning paylari bilan birga tovon suyagi bo'rtig'iga birikadi.

Faoliyati: tizza bo'g'imi xaltasini taranglaydi, boldir va oyoq panjasini bukishda ishtirok etadi.

Innervatsiyasi: n.tibialis.

Chuqur qavat yuza qavatdan boldirning chuqur fassiyasi bilan ajralgan bo'lib to'rtta: taqim osti mushagi, barmoqlarni va oyoqning

bosh barmog'ini bukuvchi uzun hamda orqa katta boldir mushaklari joylashgan.

3. Taqim osti mushagi (**m. popliteus**) taqim osti chuqurchasining tubida yotadi. Qalin pay bilan son suyagi lateral do'ngligining tashqi yuzasidan boshlanadi. U tizza bo'g'imining orqa yuzasiga tegib turadi va katta boldir suyagining orqa yuzasidagi kambalasimon mushak chizig'i ustiga birikadi (138-rasm).

138-rasm. O'ng boldirning orqa guruh chuqur qavat mushaklari: 1—oshiq suyak orqa o'simtasining bosh barmoqni bukuvchi uzun mushak payining egati; 2—tovon suyagining oshiq suyak tayanchi ostidagi bosh barmoqni bukuvchi uzun mushak payining egati; 3—os cuneiforme mediale; 4—tuberositas ossis navicularis; 5—sulcus malleoli medialis; 6—m. flexor hallucis longus; 7—m. flexor digitorum longus; 8—m. tibialis posterior; 9—m. popliteus.

Faoliyati: tizzani bukadi va ichkariga buradi. Tizza bo'g'imi xaltasini taranglaydi.

Innervatsiyasi: n. tibialis.

4. Barmoqlarni bukuvchi uzun mushak (**m. flexor digitorum longus**) katta boldir suyagi orqa yuzasining kambalasimon mushak chizig'idan pastroqdan, boldir fassiyasi va boldirning orqa mushaklariaro devoridan boshlanadi. Uning payi pastga yo'nalib, ichki to'pining orqasidan, bukuvchi mushaklarning payini ushlab turuvchi bog'ichlar, so'ngra **sustentaculum tali** ostidan o'tganidan so'ng to'rtta payga bo'linib II–V barmoqlarning distal falangalariga birikadi.

Faoliyati: II–V barmoqlarning distal falangalarini bukadi, shuningdek oyoq panjasini bukib tashqariga buradi.

Innervatsiyasi: n. tibialis.

5. Oyoqnig bosh barmog'ini bukuvchi uzun mushak (**m. flexor hallucis longus**) kichik boldir suyagi tanasining pastki uchdan ikki qismidan va suyaklararo pardadan boshlanadi. Uning payi bukuvchi mushaklarning payini ushlab turuvchi bog'ichlar ostidan, ichki to'pining orqasidan, oshiq suyak orqa o'simtasi va **sustentaculum tali** ostidagi



o'z nomidagi egatdan o'tib, bosh barmoqning distal falangasiga birikadi.

Faoliyati: oyoq panjasi bosh barmog'ini bukadi, oyoq panjasini bukishda va yaqinlashtirishda, oyoq gumbazini mustahkamlashda ishtirok etadi.

Innervatsiyasi: n.tibialis.

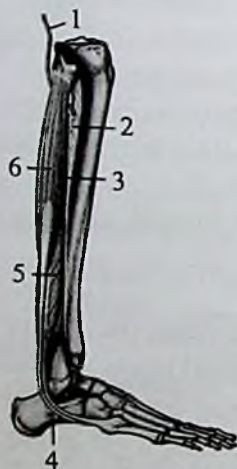
6. Orqadagi katta boldir mushagi (**m. tibialis posterior**) boldirning orqa yuzasida chuqur yotadi. Kichik boldir suyagi tanasining orqa yuzasidan, katta boldir suyagi tashqi do'ngligining pastki yuzasi, tanasining yuqorigi uchdan ikki qismi va suyaklararo pardadan boshlanadi. Uning kuchli payi bukuvchi pay tutqichlar va ichki to'piqning orqasidan oyoq kafti ostiga o'tadi va qayiqsimon suyak g'adir-budurligiga, uchta ponasimon suyaklar, shuningdek IV kaft suyagi asosiga birikadi.

Faoliyati: oyoq panjasini bukadi, ichki chekkasini ko'taradi, yaqinlashtiradi va supinatsiya qiladi.

Innervatsiyasi: n.tibialis.

Boldirning lateral guruh mushaklari

Boldirning lateral yuzasida uzun va kalta kichik boldir mushaklari boldirning oldingi va orqa mushaklariaro devori o'rtasida joylashgan.



139-rasm. **Boldirning lateral guruh mushaklari:** 1–n. peroneus communis; 2–membrana interossea cruris; 3–margo anterior fibulae; 4–trochlea fibularis; 5–m. peroneus brevis; 6–m. peroneus longus.

1. Uzun kichik boldir mushagi (**m. peroneus longus**) yuza joylashgan (139-rasm). U kichik boldir suyagi boshchasi va tanasining lateral yuzasidan boshlanadi. Mushak payi boldir-oyoq panja bo'g'imi sohasida lateral to'piqni orqasidan kichik boldir mushaklarini ushlab turuvchi yuqorigi va pastki bog'ichlar ostidan

o'tadi. Oyoq panjasining ostida qiya yo'nalib I-II kaft suyaklari asosiga va medial ponasimon suyakka birikadi.

Faoliyati: oyoq panjasining lateral chetini ko'tarib, medial chetini pastga tortadi va pronatsiya qiladi.

Innervatsiyasi: n.peroneus superficialis.

2.Kalta kichik boldir mushagi (**m. peroneus brevis**) kichik boldir suyagi lateral yuzasining pastki uchdan ikki qismidan va boldirning mushaklararo devorlaridan boshlanadi. Mushak payi lateral to'piqning orqasidan kichik boldir mushaklarini ushlab turuvchi yuqorigi va pastki bog'ichlar ostidan o'tib, V kaft suyagi asosiga birikadi

Faoliyati: oyoq panjasining lateral chetini ko'taradi, medial chetini pastga tushiradi.

Innervatsiyasi: n. peroneus superficialis.

Oyoq panjasining mushaklari

Oyoq panjasi mushaklari oyoq panjasi suyaklaridan boshlanadi va ularga birikadi. Ular oyoq panjasining ustki (dorsal) yuzasida joylashgan yozuvchi va ostki (kaft) yuzasida joylashgan bukuvchi guruhlariga bo'linadi.

Oyoq panjasining ustki (dorsal) mushaklari

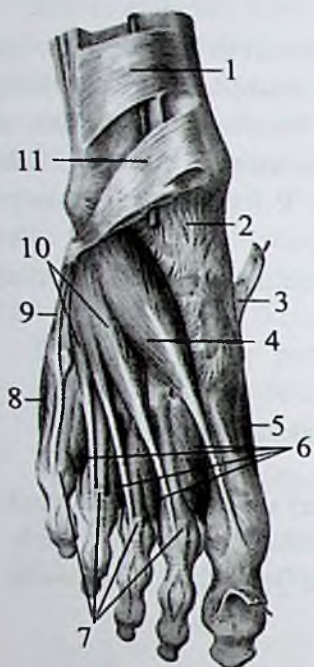1.Barmoqlarni yozuvchi kalta mushak (**m. extensor digitorum brevis**) tovon suyagining oldingi yuqorigi va lateral yuzasidan boshlanadi (140-rasm). U uchta payga bo'linib, II-IV barmoqlarga yetib boradi va barmoqlarni yozuvchi uzun mushak paylarining lateral tomoniga qo'shilib, ular bilan birga barmoqlarning o'rta va distal falangalariga birikadi.

Faoliyati: barmoqlarni yozuvchi uzun mushak payi bilan birga barmoqlarni yozishda ishtirok etadi.

Innervatsiyasi: n.peroneus profundus.

2.Oyoqning bosh barmog'ini yozuvchi kalta mushak (**m. extensor**

hallicis brevis) oldingi mushakning medial tomonida yotadi (140-rasm). Tovon suyagining oldingi ustki yuzasidan boshlanadi. Medial va old tomonga yo‘nalib, bosh barmoqning proksimal falangasiga birikadi.



140-rasm. O‘ng oyoq panjasining ustki yuzasi mushaklari. 1–retinaculum mm. extensorum superius; 2–capsula art. talocruralis; 3–tendo m. tibialis anterioris; 4–m. extensor hallicis brevis; 5–m. abductor hallicis; 6–mm. interossei dorsales; 7–tendines m. extensoris digitorum longi; 8–m. abductor digiti minimi; 9–tendo m. peronei brevis; 10–m. extensor digitorum brevis; 11–retinaculum mm. extensorum inferius.

Faoliyati: bosh barmoqni yozishda ishtirok etadi.

Innervatsiyasi: n. peroneus profundus.

Oyoq panjasining ostki (kaft) mushaklari

Oyoq panjasining ostki (kaft) tomonidagi mushaklar ham qo‘l kaftiga o‘xshab uch: medial, lateral va o‘rta guruhga bo‘linadi.

Qo‘l kaftidan farqli ravishda oyoq kafti tomonda 14 ta mushak bor.

Shundan medial guruh mushaklari uchta, lateral guruhda ikkita mushak bor. O‘rta guruh mushaklariga chugalchangsimon, suyaklararo mushaklardan tashqari barmoqlarni bukuvchi kalta va oyoq kaftining kvadrat mushagi ham kiradi (141-rasm).

Oyoq kaftining medial guruh mushaklari

Medial guruh mushaklariga bosh barmoq tomonda joylashgan bosh barmoqni uzoqlashtiruvchi mushak, bosh barmoqni bukuvchi kalta mushak va bosh barmoqni yaqinlashtiruvchi mushak kiradi.

1. Oyoq bosh barmog'ini uzoqlashtiruvchi mushak (**m. abductor hallucis**) tovon suyagi bo'rtig'ining medial o'simtasi, bukuvchi mushaklarning payini ushlab turuvchi bog'ich va kaft aponevrozidan boshlanadi.

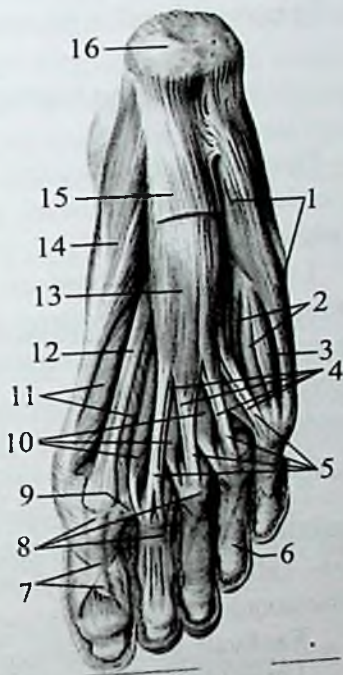U oyoq panjasining medial chekkasi bo'ylab yo'nalib, bosh barmoq proksimal falangasi asosining medial tomoniga birikadi.

Faoliyati: bosh barmoqni boshqa barmoqlardan uzoqlashtiradi va medial tomonga tortadi.

Innervatsiyasi: n. plantaris medialis.

141-rasm. O'ng oyoq panjasining kaft yuzasi mushaklari:

1—m. abductor digiti minimi; 2—mm. interossei plantares; 3—m. flexor digiti minimi brevis; 4—tendines m. flexoris digitorum longus; 5—tendines m. flexoris digitorum brevis; 6—pars annularis vaginae fibrosae; 7—pars criciformis vaginae fibrosae; 8—vagina fibrosa digitorum pedis; 9—lig. metatarsium transversum profundum; 10—mm. lumbricales; 11—m. flexor hallucis brevis; 12—tendo m. flexoris hallucis longi; 13—m. flexor digitorum brevis; 14—m. abductor hallucis; 15—aponeurosis plantaris; 16—tuber calcanei.



2. Oyoqning bosh barmog'ini bukuvchi kalta mushak (**m. flexor hallucis brevis**) kubsimon suyak kaft yuzasining medial tomoni, ponasimon suyaklarning kaft yuzasi va kaft boylamidan boshlanadi. U ikki qismga bo'linadi: lateral qismi bosh barmoq proksimal falangasi asosiga biriksa, medial qismi I kaft-barmoq bo'g'imi sohasidagi sesamasimon suyakka birikadi.

Faoliyati: bosh barmoqni bukadi.

Innervatsiyasi: lateral qismini n. plantaris lateralis, medial qismini n. plantaris medialis.

3. Oyoqning bosh barmog'ini yaqinlashtiruvchi mushakning (**m. adductor hallucis**) ikki: qiyshiq va ko'ndalang boshchasi bor. Qiyshiq boshchasi (**caput obliquum**) kubsimon, lateral ponasimon, II, III va IV kaft suyaklarining asosidan boshlanib, medial va oldinga tomonga yo'naladi. Ko'ndalang boshchasi (**caput transversum**) III–V kaft-barmoq bo'g'imlari xaltasidan boshlanadi. Ikkala boshchanning paylari o'zaro qo'shib bosh barmoqning proksimal falangasining asosiga va lateral sesamasimon suyakka birikadi.

Faoliyati: bosh barmoqni boshqa barmoqlarga yaqinlashtiradi.

Innervatsiyasi: n. plantaris lateralis.

Oyoq kaftining lateral guruh mushaklari

Oyoq kaftining lateral guruh mushaklariga jimjiloq barmoqni uzoqlashtiruvchi mushak va beshinchi barmoqni bukuvchi kalta mushak kiradi.

1. Jimjiloq barmoqni uzoqlashtiruvchi mushak (**m. abductor digiti minimi**) tovon suyagining bo'rtig'ining kaft yuzasidan, V oyoq kafti suyagi do'ngligidan va oyoq kafti aponevrozidan boshlanadi. Mushak payi oyoq kaftining lateral chekkasi bo'ylab yo'nalib, kichik barmoq proksimal falangasi asosining lateral tomoniga birikadi.

Faoliyati: kichik barmoqni uzoqlashtiradi va bukadi.

2. Beshinchi barmoqni bukuvchi kalta mushak (**m. flexor digiti minimi brevis**) V kaft suyagining kaft yuzasining medial tomonidan va kaftning uzun boylamidan boshlanadi. Mushak payi kichik barmoqning proksimal falangasi asosiga birikadi.

Faoliyati: kichik barmoqni bukadi.

Lateral guruh mushaklarni n. plantaris lateralis innervatsiya qiladi.

O'rta guruh mushaklari

Barmoqlarni bukuvchi kalta mushak (**m. flexor digitorum brevis**) kaft aponevrozi ostida yotadi. Tovu suyagining bo'rtig'ining kaft yuzasi oldingi qismidan va oyoq kafti aponevrozidan boshlanadi. Mushak

qorinchasi to'tta payga bo'linadi. Bu paylar II–V barmoqlarning proksimal falangasi sohasida ikki dastaga bo'linib, II–V barmoqlarning o'rta falangasiga birikadi. Bu mushakning paylari oralig'ida barmoqlarni bukuvchi uzun mushak payi o'tadi.

Faoliyati: II–V barmoqlarni bukadi va oyoq gumbazini mustahkamlaydi.

Innervatsiyasi: n.plantaris medialis.

1. Oyoq kaftining kvadrat mushagining (**m. quadratus plantae**) ikkita lateral va medial boshchasi bor. Lateral boshchasi (**caput laterale**) tovon suyagi pastki yuzasining tashqi tomonidan va kaftning uzun boylamining lateral chekkasidan boshlanadi. Medial boshchasi (**caput mediale**) tovon suyagi pastki yuzasining medial tomonidan va kaftning uzun boylamining medial chekkasidan boshlanadi. Ikkala boshchasi o'zaro birikib, oyoq kafti o'rtasida barmoqlarni bukuvchi uzun mushak payining lateral tomoniga birikadi.

Faoliyati barmoqlarni bukishda ishtirok etadi.

Innervatsiyasi: n. plantaris lateralis.

3. Chuvalchangsimon mushaklar (**m. lumbricales**) to'rtta duksimon mushakdan iborat. Lateral joylashgan uchta barmoqlarni bukuvchi uzun mushak payini bir-biriga qaragan yuzalaridan, medial joylashgan to'rtinchisi esa yonidagi payning medial yuzasidan boshlanadi. Chuvalchangsimon mushaklar payi II–V barmoqlar proksimal falangasining medial tomoniga birikadi.

Faoliyati: II–V barmoqlarning proksimal falangalarini bukadi va ularni bosh barmoq tomonga tortadi.

Innervatsiyasi: nn. plantaris lateralis et medialis.

4. Oyoq panjasi suyaklari orasidagi mushaklar (**mm. interossei**) kaft suyaklari orasida joylashgan bo'lib, qo'l kaftidan farqli II barmoq atrofida to'plangan. Ular ikki guruhga bo'linadi. Oyoq panjasi suyaklari orasidagi kaft mushaklari (**m. interossei plantares**) uchta bo'lib, oyoq kafti suyaklari oralig'ining kaft osti tomonida III–V kaft suyaklarining asosidan va tanasining ichki yuzasidan boshlanib, III–V barmoqlar proksimal falangasining medial yuzasiga birikadi.

Faoliyati: II–V barmoqlarni II barmoqqa yaqinlashtiradi va shu barmoqlar proksimal falangasini bukadi.

Oyoq panjasi suyaklari orasidagi ustki mushaklar (**mm. interossei dorsales**) to'rtta bo'lib, kaft suyaklari o'rtasida ust tomonda joylashgan. Ularning har biri yonma-yon turgan kaft suyaklarining bir-biriga qaragan yuzalaridan boshlanadi. Birinchi siiyaklararo mushak II barmoq proksimal falangasi asosining ichki tomoniga, qolgan uchta esa II–IV barmoqlar proksimal falangasi asosining tashqi tomoniga birikadi.

Faoliyati: I mushak II barmoqni medial tomonga, qolgan uchta esa II–IV barmoqlarni lateral tomonga tortadi.

Innervatsiyasi: n. plantaris lateralis.

Yangi tug'ilgan chaqaloq oyoq kafti mushaklari kam rivojlangan. Bola hayotining birinchi yilida harakatning faollashishi munosabati bilan bolalar oyog'i mushaklari tez o'sishi kuzatiladi. Bolalikning keyingi davrlarida oyoq mushaklarining o'zgarishi bolaning hayot tarziga bog'liq bo'ladi.

Oyoq fassiyalari

Yonbosh-bel mushagini qoplagan yonbosh fassiyasi (**fascia iliaca**) pastga tomon yo'nalib lateral tomonda chov boylamiga yopishsa, medial tomonda yonbosh-qov tepachasiga birikib, yonbosh-qirra yoyini (**arcus iliopecteneus**) hosil qiladi. Bu yoy chov boylami osti sohasini mushaklar sohasi botig'i va tomirlar sohasi botig'iga ajratadi. Chov boylamidan pastda yonbosh fassiyasi sonning serbar fassiyasiga o'tib ketadi.

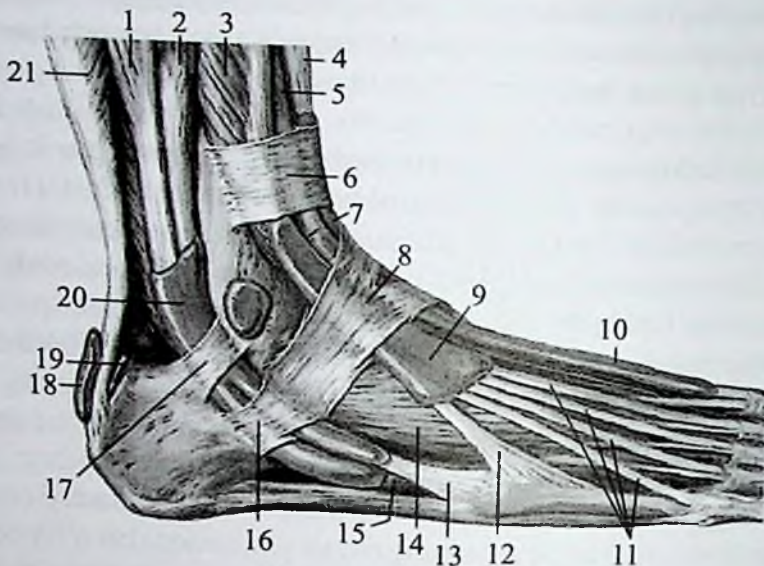
Sonning keng fassiyasi (**fascia lata**) qalin pay tuzilishiga ega bo'lib, son mushaklarini har tomondan o'rab turadi. Sonning yuqori uchdan birida serbar fassiya ikki qatlamdan iborat. Uning yuza qatlami yuqori tomonda chov boylamiga birikkan bo'lib, son qon tomirlarining oldidan o'tib, son venasining yon tomonida o'roqsimon qirra (**margo falciformis**) hosil qilib tugaydi. O'roqsimon qirra teri osti tirqishini

(**hiatus saphenus**) o'rab ikki shoxdan iborat bo'ladi. Uning pastki shoxi ustidan oyoqning katta teri osti venasi o'tib son venasiga quyiladi. Yuqorigi shoxi esa chov boylamiga birikib ketadi. Oval teshik to'r shaklida tuzilgan g'alvirsimon fassiya (**fascia cribrosa**) bilan qoplangan. Sonning keng fassiyasi son mushaklarini o'rab ularni bir-biridan ajratuvchi devorlar hosil qilib son suyagiga birikadi. Son mushaklariaro lateral devor (**septum intermusculare femoris laterale**) son suyagi g'adir-budur chizig'ining lateral labiga birikib oldingi guruh mushaklarni orqa guruhdan ajratadi. Son mushaklariaro medial devor (**septum intermusculare femoris mediale**) son suyagi g'adir-budur chizig'ining medial labiga birikib, oldingi guruh mushaklarini medial guruh mushaklaridan ajratadi. Bundan tashqari, sonning keng fassiyasi keng fassiyani taranglovchi va tikuvchilar mushagi chekkasida ikki qatlamga bo'linib ular uchun qin hosil qiladi. Sonning lateral yuzasida juda qalinlashib yonbosh-katta boldir pay yo'lini (**tractus iliotibialis**) hosil qilib katta boldir suyagi tashqi do'ngligiga birikadi. Bu pay yo'li katta dumba mushagi va keng fassiyani taranglovchi mushak payi vazifasini bajaradi. Uning vositasida katta dumba mushagi tizza bo'g'imiga bukuvchi va tashqariga buruvchi ta'sir ko'rsatadi. Sonning serbar fassiyasi tizza bo'g'imining old va yon tomonidan o'tib boldir fassiyasiga davom etadi. Orqa tomondan esa taqim osti chuqurchasini qoplagan taqim osti fassiyasiga o'tib ketadi.

Boldir fassiyasi (**fascia cruris**) boldirmi o'rab, katta boldir suyagining oldingi va medial qirralariga birikib, boldirning oldingi va orqa mushaklariaro devorini hosil qiladi. Boldirning oldingi mushaklariaro devori (**septum intermusculare cruris anterioris**) boldirning oldingi guruh mushaklarini lateral guruhdan ajratsa, boldirning orqa mushaklariaro devori (**septum intermusculare cruris posterioris**) lateral va orqa guruh mushaklari o'rtasida yotadi.

Boldirning orqa yuzasida fassiya ikki: yuza va chuqur qatlamdan iborat bo'ladi. Yuza qatlam boldirning uch boshli mushagini o'rasa, chuqur qatlam chuqur guruh mushaklarini o'rab boldir suyaklariga birikadi.

Boldir fassiyasi medial va lateral to'piqning asosi sohasida boldir suyaklari o'rtasidan ko'ndalang tortilgan fibroz tolalar dastasi hisobiga qalinlashib boldirning oldingi guruh mushaklari payi ustidan o'tuvchi yozuvchi mushaklarning payini ushlab turuvchi yuqorigi bog'ichni (**retinaculum mm. extensorum superius**) hosil qiladi.



142-rasm. O'ng oyoq panjasi mushaklari paylarining sinovial qinlari. Ustki lateral yuzasi: 1-m. peroneus longus; 2-m. peroneus brevis; 3-m. extensor digitorum longus; 4-m. tibialis anterior; 5-m. extensor hallucis longus; 6-retinaculum mm. extensorium superius; 7-vagina tendinis m. tibialis anterioris; 8-retinaculum mm. extensorium inferius; 9-vagina tendinum m. extensoris digitorum longi; 10-vagina tendinis m. extensoris hallucis longi; 11-tendines m. extensoris digitorum longi; 12-m. peroneus tertius; 13-tengo m. peroneus brevis; 14-m. extensor digitorum brevis; 15-tendo m. peroneus longus; 16-retinaculum musculorum peroneorum inferius; 17-retinaculum musculorum peroneorum superius; 18-bursa subcutanea calcanea; 19-bursa tendinis calcanei; 20-vagina communis tendinum mm. peroneum; 21-m. soleus.

Yozuvchi mushaklarning payini ushlab turuvchi pastki bog'ich (**retinaculum mm. extensorum inferius**) oshiq-boldir bo'g'imi

sohasida joylashib Y shaklida bo'ladi (142-rasm). U tovon suyagining lateral chekkasidan boshlanib ikki oyoqchaga bo'linadi. Ustki oyoqchasi yozuvchi mushaklar payi ustidan o'tib medial to'piqning oldingi yuzasiga birikadi. Pastki oyoqchasi esa oyoq kaftining medial chekkasiga yo'nalib qayiqsimon va medial ponasimon suyaklarga birikadi. Yozuvchi mushaklarning payini ushlab turuvchi pastki bog'ichning ichki yuzasidan oyoq kafti suyaklariga to'siqlar chiqib to'rtta fibroz kanalni hosil qiladi.

Ularning medial tomondagisidan oldingi katta boldir mushagi payi qini, o'rtadagisidan bosh barmoqni yozuvchi uzun mushak payi qini va lateral tomondagisidan barmoqlarni yozuvchi uzun mushak payi qini o'tadi. Yuza joylashgan to'rtinchi fibroz kanaldan esa oyoq kafti usti arteriyasi va venasi hamda chuqur kichik boldir nervi o'tadi.

Medial to'piqning orqasida fassiya qalinlashib bukuvchi mushaklarning payini ushlab turuvchi yuqorigi bog'ichni (**retinaculum mm. flexorum**) hosil qiladi. U ichki to'piq bilan tovon suyagi o'rtasida tortilgan bo'lib, ostida uchta suyak-fibroz va bitta fibroz kanal hosil bo'ladi. Ichki to'piqning orqasidagi birinchi kanaldan orqa katta boldir mushagining pay qini, uning orqasidagi ikkinchi kanaldan barmoqlarni bukuvchi uzun mushak pay qini va orqadagi uchinchi kanaldan bosh barmoqni bukuvchi uzun mushak pay qini o'tadi, yuza joylashgan to'rtinchi fibroz kanaldan orqa katta boldir arteriyasi, venasi va katta boldir nervi o'tadi. Boldir-oyoq panja bo'g'imi sohasida lateral to'piqning orqasida kichik boldir mushaklarini ushlab turuvchi yuqorigi bog'ich (**retinaculum mm. peroneorum superius**) bo'lib, u lateral to'piq bilan tovon suyagi o'rtasida tortilgan. Uning ostidan kichik boldir mushaklarining umumiy pay qini o'tadi. Pastroqda tovon suyagining lateral yuzasida joylashgan kichik boldir mushaklarini ushlab turuvchi pastki bog'ich (**retinaculum mm. peroneorum inferius**) ostida kichik boldir mushaklarining umumiy pay qini ikkiga bo'linadi. Kalta kichik boldir mushagi pay qini pastki tutqich ostidan chiqqan joyda tugasa, uzun kichik boldir mushagi pay qini oyoq kafti ostiga yo'naladi. Uzun kichik boldir mushagi payi

kubsimon suyak egatidan to birikkan joyigacha alohida pay qin bilan o'ralgan. Oyoq panjasining ustki fassiyasi (**fascia dorsalis pedis**) yaxshi rivojlanmagan bo'lib, uning chuqur qatlami suyaklararo mushaklarni qoplab kaft suyaklari suyak pardasiga yopishib ketadi. Uning yuza va chuqur qatlamlari orasida barmoqlarni yozuvchi uzun va qisqa mushaklar payi, qon tomirlar va nervlar yotadi. Oyoq kaftining serbar payi (**aponeurosis plantaris**) qalin fibroz plastinka shaklida barmoqlarga yetib borib, ularning fibroz qinlariga birikadi.

Oyoq topografiyasi

Oyoq mushaklari, fassiyalari va suyaklari o'rtasida turli teshik, chuqur, kanal va egatlar bo'lib, ularda qon va limfa tomirlar, nervlar yotadi. Katta quvmich teshigidan o'tgan noksimon mushak uni ikki: noksimon usti teshigi (**foramen suprapiriformis**) va noksimon osti teshigiga (**foramen infrapiriformis**) ajratadi. Bu teshiklar orqali chanoq bo'shlig'idan oyoqning erkin qismiga boruvchi qon tomir va nervlar o'tadi.

Mushaklar sohasi botig'i (**lacuna musculorum**) oldindan va yuqoridan chov boylami, orqadan yonbosh suyagi, medial tomondan yobosh-qirra yoyi bilan chegaralangan. Undan yonbosh-bel mushagi va son nervi o'tadi.

Tomirlar sohasi botig'i (**lacuna vasorum**) old tomondan chov boylami, orqa va past tomondan taroqsimon boylam, lateral tomondan yonbosh-qirra yoyi, medial tomondan **lig. lacunare** bilan chegaralangan. U orqali son arteriyasi, venasi va limfa tomirlar o'tadi. Son uchburchagi (**trigonum femorale**) chalg'isimon botiqlik bo'lib, son sohasining yuqori qismi mushaklari orasida hosil bo'ladi va qorinning oldingi devori va sonning yuqori qismi bilan bog'langan. Uchburchak asosining chov boylami, lateral tomondan tikuvchilar mushagi, medial tomondan esa sonni yaqinlashtiruvchi uzun mushak chegaralaydi.

Son uchburchagida lateral tomondan medial tomonga qarab son arteriyasi, venasi va limfa tomirlar yotadi. Son arteriyasining son

uchburchagida chov boylamidan pastda yonbosh suyagining oldingi ustki o'tkir o'sig'i va qov simfizi o'rtasida paypaslab aniqlash mumkin. Son uchburchagining uchi pastga yaqinlashtiruvchi (son-taqim osti yoki gunter) kanaliga (**canalis adductorius**) davom etadi. Bu kanal sonning oldingi yuzasini taqim osti chuqurchasiga qo'shib turadi. Uning medial devorini **m. adductor magnus**, lateral devorini **m. vastus medialis**, old tomondan yuqoridagi mushaklar o'rtasida tortilgan fibroz qatlam— **lamina vastoadductoria** qoplab turadi.

Son kanali (**canalis femoralis**) sog' odamda bo'lmaydi, ammo tomirlar sohasi botig'ining ichki burchagida son halqasi (**anulus femoralis**) bo'ladi. Uning devorlarini old tomondan chov boylami, orqadan taroqsimon fassiya, medial tomondan **lig. lacunare** va lateral tomondan son venasi chegaralab turadi. Son kanalining ichki teshigi sog' odamda ichki tomondan qorin ko'ndalang fassiyasi bilan chegaralangan bo'lib, tashqi tomonida Pirogov limfa tuguni turadi. Qorin bo'shlig'ida bosim oshganida son churrasi paydo bo'lishi mumkin. Bunday holatda son halqasi son kanalining kirish teshigiga aylanadi. Bu teshik orqali kirgan churra sonning keng fassiyasining yuza va chuqur qatlamlari o'rtasidan o'tib oval chuqurcha sohasiga boradi va **hiatus saphenus** orqali teri ostiga chiqadi. Bu teshik son kanalining chiqish teshigiga aylanadi. Son kanalining uchta devori bo'lib, oldingi devorini sonning keng fassiyasining yuza qatlami, orqa devorini sonning keng fassiyasining chuqur qatlami, lateral devorini son venasi hosil qiladi.

Taqim chuqurchasi (**fossa poplitea**) romb shaklida bo'lib, tizza bo'g'imi orqasida joylashgan. Uning yuqori burchagi lateral tomondan sonning ikki boshli mushagi, medial tomondan yarim payli mushak bilan, pastki burchagi boldir mushagining boshchalari bilan chegaralanadi. Taqim osti chuqurchasida nerv, qon tomirlar va limfa tugunlari yotadi.

Taqim osti chuqurchasining pastki burchagidan taqim-boldir kanali (**canalis cruropopliteus**) boshlanadi. Bu kanal boldirning orqa guruh mushaklarining yuza va chuqur qavatlarini o'rtasida joylashib old tomondan orqa katta boldir mushagi, orqa tomondan kambalasimon

mushak chegaralaydi. Kanaldan orqa katta boldir arteriyasi, venasi va katta boldir nervi o'tadi.

Boldirning lateral yuzasining yuqori qismida kichik boldir suyagi bilan uzun kichik boldir mushagi o'rtasida ustki mushak-kichik boldir kanali (**canalis musculoperoneus superior**) joylashgan bo'lib, undan yuza kichik boldir nervi o'tadi. Pastki mushak-kichik boldir kanali (**canalis musculoperoneus inferior**) boldirning o'rta qismida taqim-boldir kanaldan lateral tomonga ajrab chiqadi. Uning oldingi devorini kichik boldir suyagining orqa yuzasi, orqa devorini esa bosh barmoqni bukuvchi uzun mushak hosil qiladi. Bu kanalda kichik boldir arteriyasi va venasi yotadi.

Oyoq panjasining kaft yuzasida medial va lateral kaft egatlari bo'lib, ulardan shu nomdagi qon tomir va nervlar o'tadi.

Yangi tug'ilgan chaqaloqning oyoq mushaklari yaxshi taraqqiy etmagan bo'ladi. Boldir mushaklarining qisqaruvchi qismi uzun bo'lgani uchun, ularning hajmi boldirning yuqori va pastki qismlarida bir xil. Chuqur qavat mushaklari aniq takomillashmagan bo'lib, umumiy tuzilishga ega. Oyoq mushaklari umumiy mushak massasining 38 % ini tashkil qiladi. Son uchburchagi yangi tug'ilgan chaqaloqda nisbatan katta va sonning 1/3 qismini egallaydi. Yangi tug'ilgan chaqaloqda tomirlar va mushaklar sohasi botiqlari nisbatan tor va vertikal joylashgan bo'ladi.

Taqim chuqurchasi yuza bo'lib, pastga tomon taqim-boldir kanaliga o'tib ketadi. Tovonning suyak-fibroz kanallari va sinovial qinlari hosil bo'ladi. Oyoq mushaklari 5 – 6 yoshgacha va balog'at yoshida tez o'sadi. Birinchi navbatda oyoq panjasining kaft mushaklari takomillashadi.

Bo'yin mushaklari

Bo'yin mushaklari kelib chiqishi va faoliyati turli xil bo'lgani uchun murakkab tuzilish va topografiyaga ega. Topografiya nuqtayi nazaridan bo'yin mushaklari uch guruhga: bo'yinning yuza mushaklari, til osti suyagiga birikuvchi mushaklar va bo'yinning chuqur mushaklariga bo'linadi.

Bo'yinning yuza mushaklari

Bo'yining yuza mushaklariga bo'yinning teri osti mushagi va to'sh-o'mrov-so'rg'ichsimon mushak kiradi.

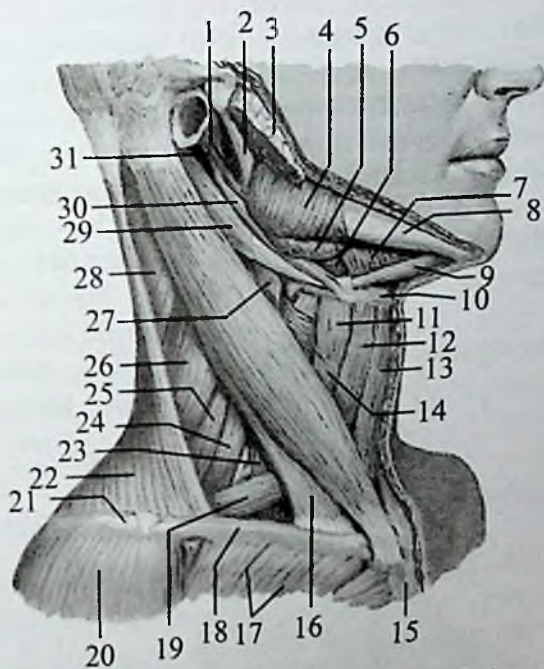
1.Bo'yinning teri osti mushagi (**m. platysma**) yupqa, yassi mushak bo'lib, bevosita bo'yin terisi ostida yotadi. Bu mushak ko'krak fassiyasining yuza qatlamidan boshlanadi. Yuqoriga va medial tomonga yo'nalib, pastki jag' qirrasiga birikadi.

Faoliyati: bo'yin terisini taranglab, yuza venalardan qon oqishini yaxshilaydi, og'iz burchagini pastga tortadi.

Innervatsiyasi: n. facialis.

143-rasm. Bo'yin mushaklari. Yon tomondan ko'rinishi:

1-m. styloglossus; 2-ramus mandibulae; 3-glandula parotidea; 4-m.masseter; 5-glandula submandibularis; 6-m. hyoglossus; 7-m. omohyoideus; 8-corporis mandibulae; 9-venter anterior m. digastricus; 10-os hyoideum; 11-m. thyrohyoideus; 12-venter superior m.omohyoideus; 13-m.sternohyoideus; 14- m. sternothyroideus; 15-manubrium sterni; 16-m. sternocleidomastoideus; 17-m. pectoralis major; 18-clavicula; 19-venter inferior m. omohyoideus; 20-m. deltoideus; 21-acromion; 22-m. trapezius; 23-m. scalenus anterior; 24-m. scalenus medius; 25-m. scalenus posterior; 26-m. levator scapulae; 27-m. longus coli; 28-m.splenius capitis; 29-venter posterior m.digastricus; 30-m. stylohyoideus; 31-processus styloideus.



2. To'sh-o'mrov-so'rg'ichsimon mushagi (**m. sternocleidomastoideus**) teri osti mushagining ostida yotadi. To'sh suyagi dastasining oldingi yuzasi va o'mrov suyagining to'sh uchidan ikki qism bo'lib boshlanadi. Yuqoriga va orqa tomonga yo'nalib, chakka suyagining so'rg'ichsimon o'simtasiga va ensaning yuqori bo'yin chizig'ining lateral qismiga birikadi (143-rasm).

Faoliyati: bir tomonlama qisqarsa, boshni o'sha tomonga egadi va yuzni qarama-qarshi tomonga buradi. Ikki tomonlama qisqarsa, boshni orqaga tortadi.

Innervatsiyasi: n. accessorius.

Til osti suyaklariga birikuvchi mushaklar

Bu guruh mushaklari o'z navbatida til osti suyagi usti mushaklari (**mm. suprahyoidei**) va til osti suyagining ostidagi mushaklarga (**mm. infrahyoidei**) bo'linadi. Bu ikki guruh mushaklari til osti suyagiga turli tomonidan birikib, uni o'rta holatda ushlab turadi. Til osti suyagi usti mushaklari til osti suyagini pastki jag', kalla suyagi asosi bilan bog'laydi. Til osti suyagining ostidagi mushaklar esa kurak suyagi, to'sh suyagi va hiqildoqning qalqonsimon tog'ayidan boshlanib til osti suyagiga birikadi (144-rasm).



144-rasm. Til osti suyagiga birikuvchi mushaklar: 1- venter anterior m. digastricus; 2- venter posterior m. digastricus; 3- v. jugularis interna; 4- m. thyrohyoideus; 5- a. carotis communis; 6- m. sternothyroideus; 7- glandula thyroidea; 8- clavicula; 9- sternum; 10- venter inferior m. omohyoideus; 11- m. sternohyoideus; 12- cartilago cricoidea; 13- venter superior m. omohyoideus; 14- cartilago thyroidea; 15- os hyoideum; 16- m. stylohyoideus; 17- m. mylohyoideus.

Til osti suyagi usti mushaklari

Bu guruh mushaklariga ikki qorinchali mushak, bigizsimon-til osti suyagi mushagi, pastki jag⁴-til osti suyagi mushagi va engak-til osti mushagi kiradi.

1. Ikki qorinchali mushak (**m. digastricus**) o'zaro oraliq payi bilan birikkan oldingi va orqa qorinchalardan iborat. Orqa qorincha (**venter posterior**) chakka suyagining so'rg'ichsimon o'simta kemtigidan boshlanib, oldinga va pastga yo'nalib, oraliq pay vositasida til osti suyagi tanasi va katta shoxiga birikadi. Oraliq pay oldingi qorinchaga (**venter anterior**) davom etib, oldinga va yuqoriga yo'naladi va pastki jag⁴ suyagining ikki qorinchali mushak chuqurchasiga birikadi.

Faoliyati: pastki jag⁴ qimirlamay turganida orqa qorinchasi ikki tomonlama qisqarsa, til osti suyagini yuqoriga va orqaga, bir tomonlama qisqarsa, uni yuqoriga, orqaga va o'zi tomoniga tortadi. Agar til osti suyagi qimirlamay tursa, pastki jag⁴ni pastga tortadi.

Innervatsiyasi: orqa qorinchasi r.digastricus n.facialis, oldingi qorinchasi n.mylohyoideus.

2. Bigizsimon-til osti suyagi mushagi (**m. stylohyoideus**) chakka suyagi bigizsimon o'siqchasidan boshlanadi. Pastga va oldinga yo'nalib, til osti suyagi tanasiga birikadi.

Faoliyati: ikki tomonlama qisqarsa, til osti suyagini yuqoriga va orqaga tortadi. Bir tomonlama qisqarsa, til osti suyagini yuqoriga, orqaga va o'zi tomoniga tortadi.

Innervatsiyasi: n.facialis.

3. Pastki jag⁴-til osti suyagi mushagi (**m. mylohyoideus**) keng, yassi mushak.

Pastki jag⁴ suyagining ichki yuzasidagi jag⁴-til osti chizig⁴idan boshlanadi. O'ng va chap mushaklarning oldingi uchdan ikki qismi tolalari ko'ndalang yo'naladi va o'rta chiziqda o'zaro birikib pay chokni (**raphe mylohyoidea**) hosil qiladi. Orqa uchdan bir qismi tolalari yuqoridan pastga yo'nalib, til osti suyagi tanasining oldingi yuzasiga birikadi. Pastki jag⁴ va til osti suyagi o'rtasida joylashgan bu mushak og'iz diafrazmasini hosil qiladi.

Faoliyati: jag' qimirlamay turganida til osti suyagini va hiqildoqni ko'taradi. Til osti suyagi qimirlamay turganida pastki jag'ni tushiradi.

Innervatsiyasi: n.mylohyoideus.

Engak-til osti suyagi mushagi (**m. geniohyoideus**) o'rta chiziqning ikki tomonida jag'-til osti suyagi mushagining ustida yotadi. Engak o'tkir qirrasidan boshlanib, til osti suyagi tanasiga birikadi.

Faoliyati: jag' qimirlamay turganida til osti suyagini va hiqildoqni ko'taradi. Til osti suyagi qimirlamay tursa, pastki jag'ni tushiradi.

Innervatsiyasi: bo'yin chigali.

Til osti suyagining ostidagi mushaklar

Bu guruh mushaklarga kurak-til osti mushagi, to'sh-til osti mushagi, to'sh-qalqonsimon mushagi va qalqonsimon-til osti mushagi kiradi. Ular quyidagich joylashadi:

1. Kurak-til osti mushagi (**m. omohyoideus**) o'zaro oraliq pay bilan bo'lingan ikki: pastki va yuqorigi qorinchalardan iborat. Pastki qorinchasi (**venter inferior**) kurakning yuqori chekkasini kurak o'ymasidan ichkariroqdan boshlanib yuqoriga va oldinga qiya ko'tariladi. To'sh-o'mrov-so'rg'ichsimon mushakning orqa chekkasida oraliq payga o'tadi. Oraliq paydan boshlangan yuqorigi qorinchasi (**venter superior**) til osti suyagi tanasining pastki chekkasiga birikadi.

Faoliyati: til osti suyagi qimirlamay tursa bu mushak ikki tomonlama qisqarganida, bo'yin fassiyasini taranglaydi va bo'yinning yirik venalaridan qon oqishini yaxshilaydi. Kurak qimirlamay turganida bu mushak til osti suyagini pastga va orqaga tortadi.

Innervatsiyasi: ansa cervicalis.

2. To'sh-til osti mushagi (**m. sternohyoideus**) to'sh suyagi dastasining orqa yuzasidan, o'mrov suyagining to'sh uchi va orqa to'sh o'mrov boylamidan boshlanib, til osti suyagining pastki chekkasiga birikadi.

Faoliyati: til osti suyagini pastga tortadi.

Innervatsiyasi: ansa cervicalis.

3. To'sh-qalqonsimon mushagi (**m. sternothyroideus**) to'sh suyagi dastasining orqa yuzasidan va I qovurg'a tog'ayidan boshlanib, hiqildoqning qalqonsimon tog'ayini qiyshiq chizig'iga birikadi.

Faoliyati: hiqildoqni pastga tortadi.

Innervatsiyasi: ansa cervicalis.

4. Qalqonsimon-til osti mushagi (**m. thyrohyoideus**) qalqonsimon tog'ay qiyshiq chizig'idan boshlanib, til osti suyagi tanasi va katta shoxiga birikadi.

Faoliyati: til osti suyagi gimirlamay turganida qisqarsa, hiqildoqni yuqoriga tortadi.

Innervatsiyasi: ansa cervicalis.

Bo'yinning chuqur mushaklari

Bo'yinning chuqur mushaklari lateral va medial guruhlarga bo'linadi. Lateral guruhga: umurtqa pog'onasining yon tomonida joylashgan oldingi, o'rta va orqa narvonsimon mushaklar kiradi. Medial guruhga umurtqa pog'onasining oldida joylashgan umurtqa oldi mushaklari: bo'yinning uzun mushagi, boshning uzun mushagi, boshning oldingi to'g'ri mushagi va boshning lateral to'g'ri mushagi kiradi (145-rasm).

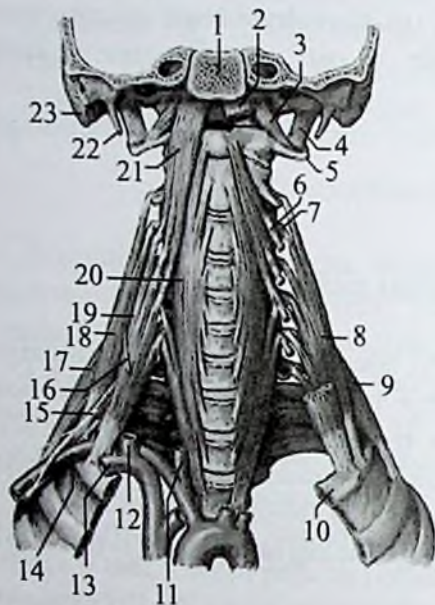
Lateral guruh mushaklari

1. Oldingi narvonsimon mushak (**m. scalenus anterior**) III-IV bo'yin umurtqalarining ko'ndalang o'siqchasining oldingi do'mboqchasidan boshlanib, I qovurg'aning oldingi narvonsimon mushak do'mboqchasiga birikadi.

2. O'rta narvonsimon mushak (**m. scalenus medius**) II-VII bo'yin umurtqalarining ko'ndalang o'siqchasidan boshlanib, I qovurg'aning o'mrov osti arteriy egati orqasiga birikadi.

3. Orqa narvonsimon mushak (**m. scalenus posterior**) IV-VI bo'yin umurtqalari ko'ndalang o'siqchasining orqa do'mboqchasidan

boshlanib, II qovurg'aning yuqori chekkasi va tashqi yuzasiga birikadi. Narvonsimon mushaklar I va II qovurg'alarni ko'tarib, ko'krak qafasini kengaytiradi. Qovurg'alar qimirlamay tursa, ikki tomonlama qisqarganida umurtqa pog'onasining bo'yin qismini oldinga bukadi. Ularni bo'yin chigalining r.muscularis lari innervatsiya qiladi.



145-rasm. Bo'yinning chuqur mushaklari. Old tomondan

ko'rinishi: 1-pars basillaris ossis occipitalis; 2,21-m. longus capitis; 3-m. rectus capitis anterior; 4-m. rectus capitis lateralis; 5-processus transversus atlantis; 6-tuberculum anterius processus transversi C_{III}; 7-tuberculum posterius processus transversi C_{III}; 8,18-m. scalenus medius; 9,17-m. scalenus posterior; 10-costa I; 11-a. carotis communis dextra; 12-v. jugularis interna; 13-v. subclavia dextra; 14-a. subclavia dextra; 15-plexus brachialis; 16-n. phrenicus; 19-m. scalenus anterior; 20-m. longus colli; 21-m. longus capitis; 22-processus styloideus; 23-processus mastoideus.

Medial guruh mushaklari

1.Bo'yinning uzun mushagi (**m. longus colli**) III ko'krak umurtqasidan to I bo'yin umurtqasigacha bo'lgan sohada umurtqa pog'onasining oldingi yon yuzasida yotadi. Bu mushakning uchta qismi tafovut qilinadi. Vertikal qismi yuqorigi uchta ko'krak va pastki uchta bo'yin umurtqalari tanasining oldingi yuzasidan boshlanib yuqoriga vertikal yo'naladi va II-IV bo'yin umurtqalarining tanasiga birikadi. Pastki qiyshiq qismi birinchi uchta ko'krak umurtqalari tanasining oldingi yuzasidan boshlanadi va VI-V bo'yin umurtqalari

ko'ndalang o'siqchasining oldingi do'mboqchasiga birikadi. Ustki qiyshiq qismi III–V bo'yin umurtqalari ko'ndalang o'siqchasining oldingi do'mboqchasidan boshlanib, yuqoriga ko'tariladi va atlantning oldingi do'mboqchasiga birikadi.

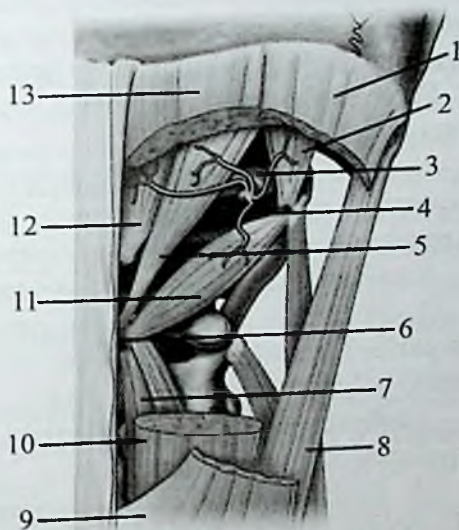
Faoliyati: umurtqa pog'onasining bo'yin qismini oldinga bukadi. Bir tomonlama qisqarsa, bo'yinni o'z tomoniga bukadi.

Innervatsiyasi: bo'yin chigalining r. muscularis.

2. Boshning uzun mushagi (**m. longus capitis**) III–VI bo'yin umurtqalari ko'ndalang o'siqchasining oldingi do'mboqchasidan pay dastalar bilan boshlanib, ensa suyagining asosiy qismining pastki yuzasiga birikadi (145 - rasm).

Faoliyati: boshni oldinga bukadi. Bir tomonlama qisqarsa, boshni o'z tomoniga bukadi.

146-rasm. Orqa va ensa osti mushaklari; 1,9–m. splenius capitis. 2–m. obliquus capitis superior; 3–a. vertebralis; 4–n. suboccipitalis; 5–m. rectus capitis posterior major; 6–processus spinosus vertebrae cervicalis II; 7–m. semispinalis cervicis; 8–m. longissimus capitis; 10,13–m. semispinalis capitis; 11–m. obliquus capitis inferior; 12–m. rectus capitis posterior minor.



Innervatsiyasi: bo'yin chigalining r. muscularis.

3. Boshning oldingi to'g'ri mushagi (**m. rectus capitis anterior**) oldingi mushakdan chuqurroq yotadi. Atlantning oldingi ravog'idan boshlanib, ensa suyagining asosiy qismini pastki yuzasiga, boshning uzun mushagining orqasiga birikadi.

Faoliyati: boshni oldinga bukadi. Bir tomonlama qisqarsa, boshni o'z tomoniga bukadi.

Innervatsiyasi: bo'yin chigalining r. muscularis.

3. Boshning lateral to'g'ri mushagi (**m. rectus capitis lateralis**) boshning oldingi to'g'ri mushagidan lateralroq yotadi. Atlantning ko'ndalang o'siqchasidan boshlanib yuqoriga yo'naladi va ensa suyagining lateral qismiga birikadi.

Faoliyati: boshni yon tomonga bukadi.

Innervatsiyasi: bo'yin chigalining r. muscularis.

I-II bo'yin umurtqalari va ensa suyagi orasidagi mushaklar ensa osti mushaklari (**mm. suboccipitales**) deyilib, ularga boshdagi yarim qirrali mushak, boshning uzun mushagi va boshning tasmasimon mushagi ostida joylashgan boshning orqa katta to'g'ri mushagi, boshning orqa kichik to'g'ri mushagi, boshning ustki qiyshiq mushagi va boshning pastki qiyshiq mushagi kiradi (146-rasm).

1. Boshning orqa katta to'g'ri mushagi (**m. rectus capitis posterior major**) II bo'yin umurtqasining qirrali o'siqchasidan boshlanib, ensaning pastki bo'yin chizig'iga birikadi.

Faoliyati: boshni orqaga tortadi. Bir tomonlama qisqarsa boshni o'z tomoniga buradi.

2. Boshning orqa kichik to'g'ri mushagi (**m. rectus capitis posterior minor**) atlantning orqa do'mboqchasidan boshlanib ensa suyagiga oldingi mushakdan medialroq birikadi.

Faoliyati: boshni orqaga va yon tomonga tortadi.

3. Boshning ustki qiyshiq mushagi (**m. obliquus capitis superior**) atlantning ko'ndalang o'siqchasidan boshlanib, ensaning pastki bo'yin chizig'i ustiga birikadi.

Faoliyati: ikki tomonlama qisqarsa, boshni orqaga, bir tomonlama qisqarsa, o'zi tomoniga bukadi.

4. Boshning pastki qiyshiq mushagi (**m. obliquus capitis inferior**) II bo'yin umurtqasining o'tkir qirrali o'siqchasidan boshlanib, atlantning ko'ndalang o'siqchasiga birikadi.

Faoliyati: boshni II umurtqa tishining bo'ylama o'qi atrofida buradi.

Ensa osti mushaklarini n. suboccipitalis innervatsiya qiladi.

Yangi tug'ilgan chaqaloqning pastki jag' suyagi yaxshi taraqqiy etmaganligi va til osti suyagining yuqori joylashganligi uchun bo'yin

mushaklari o'ziga xos xususiyatlarga ega. Ularda til osti suyagi ushbu mushaklari nisbatan uzun bo'lsa, til osti suyagining ostidagi mushaklar nisbatan kalta bo'ladi. Bo'yin mushaklari yangi tug'ilgan chaqaloqda yupqa bo'ladi. To'sh-o'mrov-so'rg'ichsimon, ikki qorinchali va narvonsimon mushaklar nisbatan yaxshi rivojlangan. 5 – 7 yoshlarda bo'yinning hamma mushaklari yaxshi takomillashib, 10 – 14 yoshlarda kattalamikiga o'xshaydi. Bo'yin mushaklarining taraqqiyoti 20 – 25 yoshlarda tugaydi.

Bo'yin fassiyalari

Parij anatomik nomenklaturasiga, asosan, bo'yin fassiyalari uchta plastinkadan iborat.

1. Yuzadagi plastinka (**lamina superficialis**) bo'yinning teri osti mushagi orqasida joylashib, bo'yinni har tomondan o'raydi. Yuza plastinka past tomondan o'mrov suyagi va to'sh dastasining oldingi chekkasiga birikkan. U yuqori tomon ko'tarilib, to'sh-o'mrov-so'rg'ichsimon mushakka qin hosil qilib, til osti suyagiga birikadi. Undan keyin til osti suyagidan yuqorida joylashgan mushaklar va jag' osti bezini qoplab qin hosil qilgach, pastki jag' suyagi asosidan o'tib, chaynov fassiyasiga aylanadi. Yuzadagi plastinka bo'yinning orqa tomonida trapetsiyasimon mushakka qin hosil qilib ensa boylamiga va yuqoridan **linea nuchae superior et protuberatia occipitalis externa** ga birikadi.

2. Kekirdak oldi plastinkasi (**lamina pretrachealis**) o'mrov suyagi va to'sh suyagi dastasining orqa yuzasi bilan til osti suyagi o'rtasida tortilgan. U yon tomondan kurak-til osti mushagiga birikkan bo'lib bu mushak qisqargan vaqtda taranglashib bo'yin venalaridan qon oqishini yaxshilaydi. Bu plastinka til osti suyagidan pastda joylashgan mushaklar uchun qin hosil qiladi.

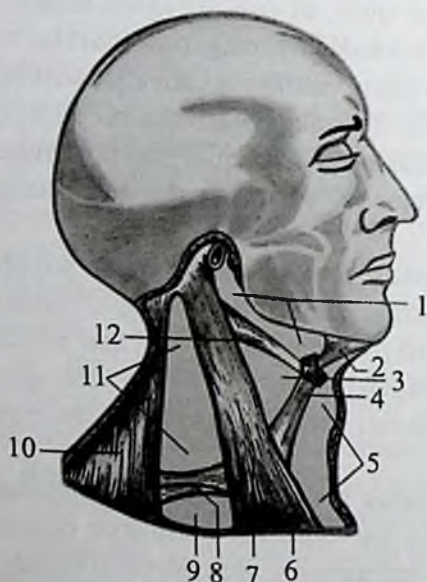
3. Umurtqa oldi plastinkasi (**lamina prevertebralis**) halqumning orqasida joylashib, umurtqa oldi va narvonsimon mushaklar uchun qin hosil qiladi. Bu plastinka bilan halqumning orqa devori o'rtasida yaxshi rivojlangan yog' qatlami bor.

Yangi tug'ilgan chaqaloqda bo'yin fassiyalari juda yupqa va bo'sh bo'lib, fassiyalararo bo'shliqlarda yumshoq to'qima kam bo'ladi. Ularning hajmi 6 – 7 yoshlarda sezilarli o'ssa, balog'at davrida juda ortadi.

Bo'yin topografiyasi

Bo'yin (**cervix**) orqa yoki ensa (**regio nuchae**) va oldingi soha bo'yin (**collum**) ga bo'linadi. Bo'yin yuqoridan pastki jag', tashqi eshituv yo'li, so'rg'ichsimon o'simta; pastdan to'sh suyagining bo'yinturuq o'ymasi, o'mrov suyagi, akromion; orqa tomondan trapetsiyasimon mushakning lateral chekkasi bilan chegaralanadi.

Pastki jag' suyagi burchagi orqasi bilan so'rg'ichsimon o'simta oldida joylashgan kichik uchburchak shaklidagi soha (**fossa retromandibularis**) deb atalib, unda quloq oldi bezi, qon tomirlar va nervlar yotadi. To'sh-o'mrov-so'rg'ichsimon mushak bo'yinni uch sohaga: regio sternocleidomastoidea, lateral va medial bo'yin uchburchaklariga ajratadi (147-rasm).



147-rasm. **Bo'yin uchburchaklari chizmasi:** 1–trigonum submandibulare 2–venter anterior m. digastricus; 3–trigonum caroticum; 4–venter superior m. omohyoideus 5–trigonum omotracheale; 6–clavicula; 7–m. sternocleidomastoideus; 8–venter inferior m. omohyoideus; 9–trigonum omoclaviculare; 10–m. trapezius; 11–trigonum omotracheoideum; 12–venter posterior m. digastricus.

Bo'yinning lateral uchburchagi (**trigonum colli laterale**) to'sh-o'mrov-so'rg'ichsimon mushakning orqasida joylashib old tomondan

shu mushak bilan, pastdan o'mrov suyagi, orqadan trapetsiyasimon mushak bilan chegaralangan.

Bo'yinning medial uchburchagi (**trigonum colli mediale**) to'sh-o'mrov-so'rg'ichsimon mushakning oldida joylashib orqa tomondan shu mushak bilan, yuqoridan pastki jag' va old tomondan bo'yinning o'rta chizig'i bilan chegaralanadi. Kurak-til osti mushagi pastdan yuqoriga yo'nalib, bo'yinning ikkala uchburchagini yana kichik uchburchaklarga ajratadi. Bo'yinning lateral uchburchagi ikkiga bo'linadi:

1. Yuqorigi kurak-trapetsiyasimon uchburchak (**trigonum omotracheoideum**) old tomondan to'sh-o'mrov-so'rg'ichsimon mushak, pastdan kurak-til osti mushagining pastki qorinchasi, orqadan trapetsiyasimon mushakning tashqi chekkasi bilan chegaralangan.

2. Pastki kurak-o'mrov uchburchagi (**trigonum omoclaviculare**) old tomondan to'sh-o'mrov-so'rg'ichsimon mushak, yuqoridan kurak-til osti mushagi, pastdan o'mrov suyagi bilan chegaralangan.

Bo'yinning medial uchburchagi uchga bo'linadi:

1. Uyqu uchburchagi (**trigonum caroticum**) orqadan to'sh-o'mrov-so'rg'ichsimon mushak, yuqoridan ikki qorinchali mushakning orqa qorinchasi, old va pastdan kurak-til osti mushagining yuqorigi qorinchasi bilan chegaralangan.

2. Kurak-kekirdak uchburchagi (**trigonum omotracheale**) orqa va past tomondan to'sh-o'mrov-so'rg'ichsimon mushak, orqa va ust tomondan kurak-til osti mushagining yuqori qorinchasi, old tomondan kekirdak bilan chegaralangan.

3. Pastki jag' osti uchburchagi (**trigonum submabdibulare**) yuqoridan pastki jag', pastdan ikki qorinchali mushakning oldingi va orqa qorinchalari bilan chegaralangan. Bu sohada jag' osti bezi, qon tomirlar va nervlar joylashadi. Bu uchburchak sohasidagi jarrohlikda katta ahamiyatga ega bo'lgan til (Pirogov) uchburchagi tafovut qilinadi. U old tomondan pastki jag'-til osti mushagining orqa chekkasi, past va orqa tomondan ikki qorinchali mushakning orqa qorinchasi, yuqoridan til osti nervi bilan chegaralangan bo'lib, unda til arteriyasi yotadi.

Bo'yinning yon tomonida narvonsimon mushaklar orasida ham uchburchak shaklidagi oraliqlar bo'lib, bulardan qon tomir va nervlar o'tadi.

1. Narvonsimonaro oraliq (**spatium interscalenium**) oldingi va o'rta narvonsimon mushak o'rtasida, pastdan I qovurg'a bilan chegaralangan. Undan o'mrov osti arteriyasi va yelka chigali poyalari o'tadi.

2. Narvonsimon oldi oraliq (**spatium antescalenium**) oldindan to'sh-qalqonsimon va to'sh-til osti mushaklari, orqadan oldingi narvonsimon mushak bilan chegaralangan. Bu oraliqdan o'mrov osti venasi va kurak osti arteriyasi o'tadi.

Yangi tug'ilgan chaqaloq va 2-3 yoshli bolalarda bo'yin chegaralari yuqori joylashgani sababli uning uchburchaklari ham kattalarnikiga nisbatan yuqori joylashadi. Bo'yin uchburchaklari 15 yoshdan keyin kattalarnikiga xos joyga ega bo'ladi.

Bosh mushaklari va fassiyalari

Bosh mushaklari mimika va chaynov mushaklariga bo'linadi. Mimika mushaklari tananing boshqa sohasi mushaklaridan o'zining kelib chiqishi, birikishi va faoliyati bilan farq qiladi. Ular teri ostida yuza joylashib fassiyalar bilan qoplanmaydi, suyaklardan boshlanib teriga birikadi. Shuning uchun ularning qisqarishi terini harakatga keltirib, odamning hissiyotini ifodalaydi. Mimika mushaklari ko'proq tabiiy teshiklar atrofida joylashgan bo'lib, tolalari aylanma yoki radial yo'nalishga ega. Joylashgan joyiga qarab mimika mushaklari kalla qopqog'i mushaklari; ko'z yorig'ini o'rgan mushaklar; burun teshigini o'rgan mushaklar; og'iz yorig'ini o'rgan mushaklar va quloq suprasini o'rgan mushaklarga bo'linadi.

Kalla qopqog'i ust tomondan kalla usti mushagi (**m. epicranius**) bilan qoplangan (148-rasm). U peshona qorinchasi (**venter frontalis**), ensa qorinchasi (**venter occipitalis**) va ularni o'zaro qo'shib turgan kallaning pay qalpog'idan (**galea aponeurotica**) iborat. Bu mushakning ensa qorinchasi ensaning yuqori bo'yin chizig'ining lateral 2/3 qismidan boshlanib kallaning pay qalpog'iga o'tib ketadi.

Uning peshona qorinchasi kallaning pay qalpog'idan boshlanib qosh sohasi terisiga birikadi. Kallaning pay qalpog'i yassi fibroz qatlamdan iborat bo'lib, kalla gumbazining katta qismini qoplaydi. U bilan kalla gumdazini qoplagan suyak parda o'rtasida yumshoq biriktiruvchi to'qima qatlami joylashgan. Shuning uchun ensa-peshona mushagi qisqarganida bosh terisi kallaning pay qalpog'i bilan birga kalla gumbazi ustida erkin harakat qiladi.

Faoliyati: ensa qorinchasi bosh terisini orqaga tortadi, peshona qorinchasi esa peshona terisini yuqoriga ko'tarib peshonada ko'ndalang burmalar hosil qilib qoshni yuqoriga ko'taradi.

Innervatsiyasi: n. facialis.

Takabburlar mushagi (**m. procerus**) burun suyagining tashqi yuzasidan boshlanib yuqoriga yo'naladi va peshona terisiga birikadi.

Faoliyati: ikki qosh o'rtasida ko'ndalang egat va burmalar hosil qiladi.

Innervatsiyasi: n. facialis.

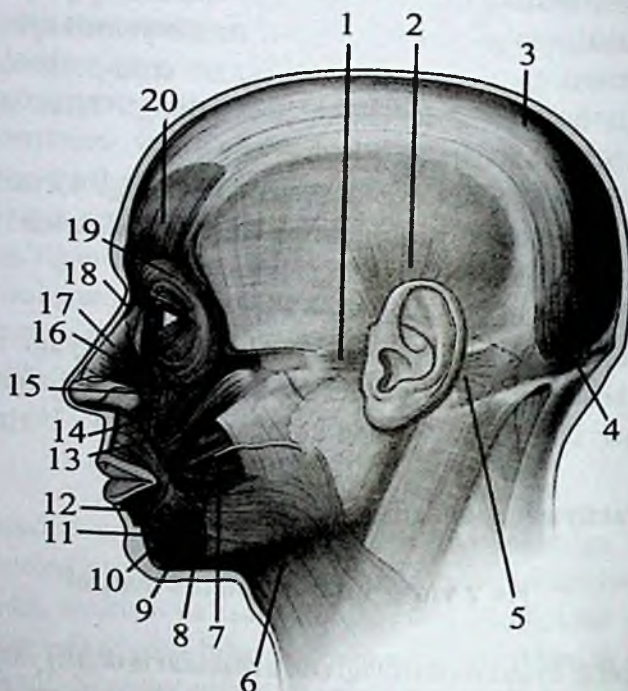
Ko'z yorig'ini o'ragan mushaklar

1. Ko'zning aylanma mushagi (**m. orbicularis oculi**) yassi mushak bo'lib, qovoqlarning tashqi yuzasini va ko'z kosasining chekkasini egallaydi. Uni uch: ko'z qovog'ining qismi, ko'z kosasining qismi va ko'z yoshi qismi tafovut qilinadi.

Ko'z qovog'ining qismi (**pars palpebralis**) yupqa mushak qavatidan iborat bo'lib, qovoqlarning medial boylami va ko'z kosasining medial devoridan boshlanadi.

Ko'z kosasining qismi (**pars orbitalis**) qalin va keng bo'lib, peshona suyagining burun qismi va ustki jag' suyagining peshona o'sig'idan va qovoqlarning medial boylamidan boshlanadi. Ko'z yoshi qismi (**pars lacrimalis**) ko'z yoshi suyagi qirrasidan va lateral yuzasidan boshlanadi. Mushakning uchala qismi ko'z yorig'ining lateral chetiga, yuqori va pastki qovoqlarning birlashgan yeriga birikadi.

Faoliyati: ko‘z tirqishini yopadi. Ko‘z yoshi xaltachasini kengaytiradi.



148-rasm. Boshning mimika mushaklari. Chap tomondan ko‘rinishi: 1–m. auricularis anterior; 2–m. auricularis superior; 3–galea aponeurotica; 4– venter occipitalis m. occipitofrontalis; 5–m. auricularis posterior; 6–m. platysma; 7–m. buccinator; 8–m. risorius; 9–m. depressor anguli oris; 10–m. mentalis; 11–m. depressor labii inferioris; 12–m. orbicularis oris; 13–m. zygomaticus major; 14– m. zygomaticus minor; 15– m. levator labii superioris; 16–m. levator labii superioris alaeque nasi; 17–m. nasalis; 18–m. procerus; 19–m. orbicularis oculi; 20– venter frontalis m. occipitofrontalis.

Innervatsiyasi: n. facialis.

2. Qoshlarni chimiruvchi mushak (**m. corrugator supercilli**) qosh usti yoyining medial chetidan boshlanib yuqori va lateral tomonga yo‘naladi va o‘z tomonidagi qosh terisiga birikadi.

Faoliyati: qoshlarni bir-biriga yaqinlashtirib, qoshlar o'rtasida vertikal burmalar hosil qiladi.

Innervatsiyasi: n. facialis.

Burun teshigini o'rgan mushaklar

1. Burun mushagi (**m. nasalis**) ustki jag' suyagining qoziq va lateral kurak tishlari alveolasi ustidan boshlanib yuqoriga ko'tariladi va ikki qismga bo'linadi. Ko'ndalang qismi (**pars transversa**) burun qanotini aylanib o'tib, qarama-qarshi tomondagi mushak payiga birikadi. Qanot qismi (**pars alaris**) burun qanoti terisiga birikadi.

Faoliyati: burun teshigini toraytiradi.

Innervatsiyasi: n. facialis.

2. Burun to'sig'ini pastga tortuvchi mushak (**m. depressor septi nasi**) ustki jag' suyagining medial kurak tishi alveolasi ustidan boshlanib, burun to'sig'i tog'ayiga birikadi.

Faoliyati: burun to'sig'ini pastga tortadi.

Innervatsiyasi: n. facialis.

Og'iz yorig'ini o'rgan mushaklar

1. Og'izning aylanma mushagi (**m. orbicularis oris**) ustki va pastki lablar asosini hosil qilib, tolalari yo'nalishi turlicha bo'lgan ikki qismdan iborat. Labga tegishli qismi (**pars labialis**) ustki va pastki lablar ichida joylashib tolalari og'iz burchaklari sohasida o'zaro birikadi. Chetdagi qismi (**pars marginalis**) ustki va pastki lablarga keluvchi og'iz yorig'i yaqinida joylashgan mimika mushaklari tolalaridan iborat.

Faoliyati: og'iz tirqishini yumadi, so'rish va chaynash jarayonlarida ishtirok etadi.

Innervatsiyasi: n. facialis.

2. Og'iz burchagini pastga tortuvchi mushak (**m. depressor anguli oris**) pastki jag' suyagining oldingi yuzasidan engak teshigining ostidan boshlanib, og'iz burchagi terisiga birikadi.

Faoliyati: og'iz burchagini pastga va tashqariga tortadi.

Innervatsiyasi: n. facialis.

3. Pastki labni pastga tortuvchi mushak (**m. depressor labii inferioris**) pastki jag'ning oldingi yuzasidan engak teshigi oldidan boshlanadi. Tolalari yuqoriga va medial tomonga yo'nalib pastki lab terisi va shilliq pardasiga birikadi.

Faoliyati: pastki labni pastga tortadi.

Innervatsiyasi: n. facialis.

4. Engak mushagi (**m. mentalis**) pastki jag' kurak tishlari alveolasi bo'rtmasidan boshlanib, engak terisiga birikadi.

Faoliyati: engak terisini yuqoriga va tashqariga ko'taradi.

Innervatsiyasi: n. facialis.

5. Lunj mushagi (**m. buccinator**) yupqa to'rtburchak shakldagi mushak, pastki jag' shoxidagi qiyshiq chiziqdan, ustki jag' alveolali yoyining katta oziq tishlari sohasidan, qanotsimon o'simta ilmog'i va pastki jag' o'rtasidagi fibroz pardadan boshlanib, og'iz burchagi shilliq pardasi va terisiga, ustki va pastki labga, og'iz tirqishi atrofidagi aylanma mushakka birikadi.

Faoliyati: og'iz burchagini orqaga tortadi. Lunjni tishlarga va milkka tekkizadi.

Innervatsiyasi: n. facialis.

6. Ustki labni ko'taruvchi mushak (**m. levator labii superioris**) ustki jag' suyagining ko'z kosasi osti qirrasidan boshlanib, ustki lab terisiga birikadi.

Faoliyati: ustki labni ko'taradi, burun-lab egatini hosil qilib, burun qanotini tortadi.

Innervatsiyasi: n. facialis.

7. Kichik yonoq mushagi (**m. zygomaticus minor**) yonoq suyagining oldingi yuzasidan boshlanib pastga va medial tomonga yo'nalib lab burchagi terisiga birikadi.

Faoliyati: lab burchagini ko'taradi.

Innervatsiyasi: n. facialis.

8. Katta yonoq mushagi (**m. zygomaticus major**) yonoq suyagining yon yuzasidan boshlanib lab burchagi terisiga birikadi.

Faoliyati: lab burchagini yuqoriga va tashqariga tortib, asosiy kulgu mushagi hisoblanadi.

Innervatsiyasi: n.facialis.

9.Og'iz burchagini ko'taruvchi mushak (**m. levator anguli oris**) ustki jag' suyagining oldingi yuzasidagi kuldirgich chuqurchasidan boshlanib lab burchagi terisiga birikadi.

Faoliyati: og'iz burchagini yuqoriga va lateral tomonga tortadi.

Innervatsiyasi: n.facialis.

10.Kulgu mushagi (**m. risorius**) chaynov fassiyasidan boshlanib, og'iz burchagi terisiga birikadi.

Faoliyati: og'iz burchagini lateral tomonga tortadi.

Innervatsiyasi: n.facialis.

Quloq supراسi mushaklari

Odamda quloq supراسi mushaklari kam rivojlangan. Bu sohada quloq supراسining oldingi, ustki va orqa mushaklari tafovut qilinadi.

1. Quloq supراسining oldingi mushagi (**m. auricularis anterior**) chakka fassiyasi va **galea aponeurotica** dan boshlanadi. U pastga va orqa tomonga yo'nalib quloq supراسi terisiga birikadi.

Faoliyati: quloq supراسini oldinga tortadi.

2. Quloq supراسining ustki mushagi (**m. auricularis superior**) **galea aponeurotica** dan boshlanib, quloq supراسi tog'ayining yuqori qismiga birikadi.

Faoliyati: quloq supراسini yuqoriga tortadi.

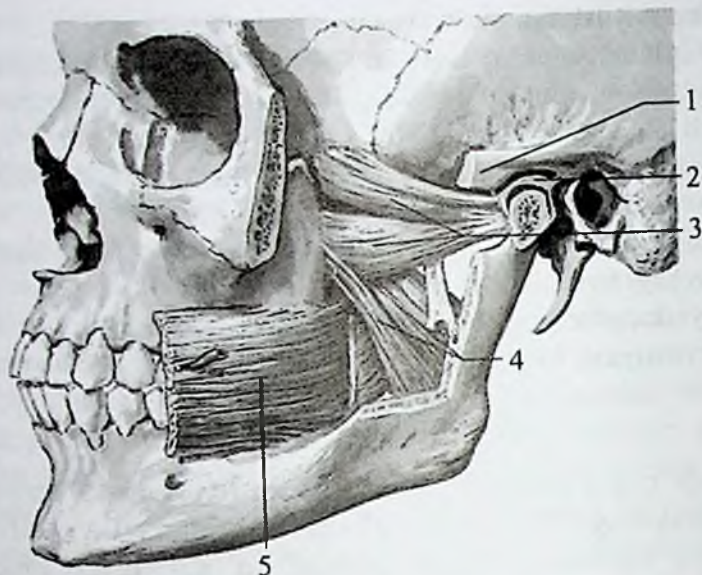
3. Quloq supراسining orqa mushagi (**m. auricularis posterior**) boshqalardan ko'proq rivojlangan bo'lib, so'rg'ichsimon o'simtadan boshlanib oldinga yo'naladi va quloq supراسining orqa yuzasiga birikadi.

Faoliyati: quloq supراسini orqaga tortadi.

Quloq supراسi mushaklarini n. facialis innervatsiya qiladi.

Chaynov mushaklari

Bu guruh mushaklar kalla suyaklaridan boshlanib pastki jag' suyagiga birikadi. Ular kallaning birgina harakatchan birlashmasi bo'lgan chakka-pastki jag' bo'g'imi harakatini ta'minlaydi (149-rasm).



149-rasm. Chaynov mushaklari. Chap tomondan ko'rinishi:

1-processus zygomaticus; 2-discus articularis; 3-m. pterygoideus lateralis;
4-m. pterygoideus medialis; 5-m. masseter.

1. Chaynov mushagi (m. **masseter**) to'rtburchak shaklda bo'lib, yuza, oraliq va chuqur qismlardan iborat. Yuza qismi (**pars superfisialis**) yonoq ravog'ining pastki qirradi va ichki yuzasidan boshlanadi. Chuqur qismi (**pars profunda**) yonoq ravogining ichki yuzasidan hamda yonoq suyagidan boshlanadi. Yuza qismi pastga va orqaga yo'nalsa, chuqur qismi pastga va oldinga yo'nalib pastki jag'ning chaynov g'adir-budurlikiga birikadi.

Faoliyati: yuza tutamlari pastki jag'ni oldinga suradi, chuqur tutamlari esa pastki jag'ni ko'taradi.

2.Chakka mushagi (m. **temporalis**) yelpig'ich shaklidagi mushak bo'lib o'z nomidagi chuqurcha va kalla suyagining lateral yuzasida joylashgan. Chakka chuqurchasidan boshlanib qalin pay bilan pastki jag' suyagining tojsimon o'simtasiga birikadi.

3.Lateral qanotsimon mushak (m. **pterygoideus lateralis**) qalin

qisqa mushak ikki: yuqorigi va pastki boshchadan iborat. Yuqorigi boshchasi (**caput superior**) ponasimon suyak katta qanotining ustki jag' yuzasi va chakka osti qirasidan, pastki boshchasi (**caput inferior**) esa qanotsimon o'simtaning lateral plastinkasining tashqi yuzasidan boshlanadi. Mushak tolalari orqaga lateral tomonga yo'nalib, pastki jag' suyagining qanotsimon chuqurchasiga, chakka-pastki jag' bo'g'imi xaltasi va bo'g'im diskiga birikadi.

Faoliyati: pastki jag'ni ko'taradi va orqaga tortadi.

4. Medial qanotsimon mushak (**m. pterygoideus medialis**) to'rtburchak shakldagi qalin mushak bo'lib, ponasimon suyakning qanotsimon chuqurchasidan boshlanadi. Mushak tolalari pastga lateral va orqaga yo'nalib, pastki jag' burchagining ichki yuzasida joylashgan qanotsimon g'adir-budurlikka birikadi.

Faoliyati: ikki tomonlama qisqarsa pastki jag'ni yuqoriga tortadi. Bir tomonlama qisqarsa pastki jag' qarama-qarshi tomonga yo'naladi.

Faoliyati: ikki tomonlama qisqarsa, pastki jag'ni oldinga, bir tomonlama qisqarsa, qarama-qarshi tomonga harakatlantiradi.

Chanov mushaklarini n.trigeminus **innervatiya** qiladi.

Yangi tug'ilgan chaqaloqda mimika mushaklari og'izning aylanma va lunj mushaklaridan tashqari hammasi yupqa va kuchsiz bo'ladi. Peshona-ensa mushagining kallaning pay qalpog'i kam taraqqiy etib, kalla gumbazi suyaklari suyak pardasi bilan bo'sh birikkan bo'lishiga qaramay, peshona va ensa qorinchalari nisbatan yaxshi rivojlangan.

Yangi tug'ilgan chaqaloqda chaynov mushaklari ham kam rivojlangan. Sut tishlari, ayniqsa jag' tishlari chiqishi davrida ular qalinlashib kuchayadi. Bu davrda bolalarning chakka va lunj sohalarida yog' to'qimasi ko'p to'planadi va yuziga yumaloq shaklni beradi. 5 – 8 yoshlarda bosh mushaklari va ularning fassiyalari yaxshi rivojlanadi.

Bosh fassiyalari

Bosh sohasida: chakka, chaynov va lunj-halqum fassiyalari uchraydi.

Chakka fassiyasi (**fascia temporalis**) yuqori chakka chizig'i va kallaming pay qalpog'idan boshlanadi. U chakka mushagini o'raydi va yonoq ravog'i yaqinida ikki plastinkaga bo'linadi. Yuza plastinka yonoq ravog'ining lateral yuzasiga; chuqur plastinka esa medial yuzasiga birikadi. Bu plastinkalar orasida qon tomirlar va yog'to'qimasi joylashgan.

Chaynov mushagi fassiyasi (**fascia masseterica**) yuqoridan yonoq suyagi va yonoq ravog'ining lateral yuzasiga birikadi. U o'z nomidagi mushakni qoplab, oldinda lunj-halqum fassiyasiga o'tsa, orqada quloq oldi bezi xaltasiga birikadi.

Lunj-halqum fassiyasi (**fascia buccopharyngea**) lunj mushagini qoplab, yutqinning lateral devoriga o'tib ketadi.

ICHKI A'ZOLAR HAQIDAGI ILM

Umumiy ma'lumotlar

Ichki a'zolarga tana bo'shliqlari (ko'krak, qorin va chanoq), shuningdek bosh va bo'yin sohasida joylashgan a'zolar kiradi. Ichki a'zolar: ovqat hazm qilish, nafas a'zolari, siydik-tanosil, ichki sekretsiya bezlari va yurak-qon tomirlar tizimlariga bo'linadi. Ular organizmning modda almashinish faoliyatida, uni oziqa moddalar bilan ta'minlash hamda modda almashinish jarayonida hosil bo'lgan moddalarni chiqarib yuborish vazifasini bajaradi. Tanosil yoki jinsiy a'zolar esa ko'payish vazifasini bajaradi.

Hazm a'zolari vositasida organizmga qattiq va yumshoq oziqa moddalar qabul qilinadi, parchalanadi va so'riladi. Nafas a'zolari vositasida gaz almashinuvi ro'y beradi.

Ayiruv a'zolari organizmda modda almashinuvida hosil bo'lgan qoldiq moddalarni chiqarishda ishtirok etadi. Bu jarayonlar o'simliklarga ham xos bo'lgani uchun ichki a'zolari o'simlik hayoti a'zolari deb ataladi.

O'simlik hayoti a'zolari tananing ventral qismida homila entodermasidan paydo bo'ladi. Entodermadan ichak nayi hosil bo'lib, u mezodermaning qorin qismi bilan o'raladi. Ichak nayi devorining mushak va seroz qavatlarini mezenximadan rivojlanadi. Hazm a'zolarining ko'p qismi entodermadan taraqqiy etadi. Og'iz bo'shlig'i a'zolari va to'g'ri ichakning ostki qismi ektodermadan rivojlanadi.

Odamda o'simlik hayoti a'zolari tashqi muhit bilan aloqada bo'lgan 3 ta naydan iborat:

1. Ovqat hazm qilish nayi tananing bor bo'yicha o'tib ikkita teshik: kirish (og'iz tirqishi) va chiqish (**anus**) vositasida tashqi muhitga ochiladi.

2. Nafas a'zolari nayining bitta teshigi (burun) bor.

3. Siydik – tanosil nayi tananing pastki qismida erkaklarda bitta (siydik chiqarish nayi), ayollarda ikkita (siydik chiqarish nayi va qin) teshik vositasida tashqariga ochiladi.

Ichak nayi bosh va tana ichakka bo'linadi. Bosh ichak o'z navbatida og'iz va halqum qismlariga bo'linadi. Og'iz qismi epiteliysi ektodermadan kelib chiqqan.

Halqum qismidan nafas a'zolari, qalqonsimon, qalqon oldi va ayrisimon bezlar hosil bo'ladi. Ichak nayining tana qismi oldingi, o'rta va orqa ichaklarga bo'linadi. Oldingi ichakdan qizilo'ngach va oshqozon rivojlanadi. O'rta ichakdan ingichka va yo'g'on ichakning boshlang'ich qismi (ko'richak, ko'tariluvchi va ko'ndalang chambar ichak) rivojlanadi. Orqa ichakdan esa tushuvchi, sigmasimon chambar va to'g'ri ichak rivojlanadi.

Hazm a'zolari bosh, bo'yin sohasida, ko'krak, qorin va chanoq bo'shliqlarida joylashgan.

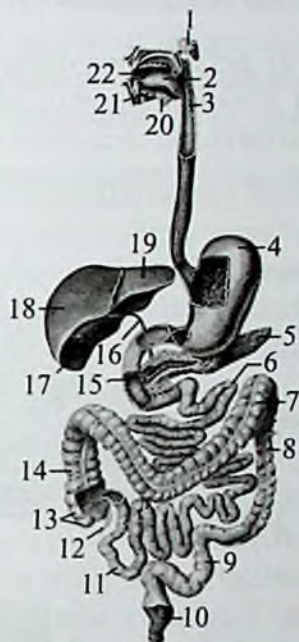Nafas a'zolari bosh va bo'yin, ko'krak qafasida joylashsa, siydik-tanosil a'zolar qorin va chanoq bo'shliqlarida joylashadi. Bundan tashqari, ko'krak qafasida o'pkalarning yonida qon aylanish tizimining markaziy a'zosi yurak, qorin bo'shlig'ida esa hazm a'zolari yonida immun tizimi a'zosi bo'lgan taloq yotadi. Organizmning turli sohalarida joylashgan endokrin bezlar o'ziga xos ahamiyatga ega. Ichki a'zolat tuzilishiga qarab parenximatoz va ichi bo'sh (naysimon) a'zolarga bo'linadi.

Hazm a'zolari tizimi

Hazm a'zolari tizimi (**systema digestorium**) og'iz bo'shlig'idan boshlanib orqa teshik bilan tugovchi hazm nayidan iborat. Uning tarkibiga og'iz bo'shlig'i va unda joylashgan a'zolar (tishlar, til, so'lak bezlari), halqum, qizilo'ngach, oshqozon, ingichka va yo'g'on ichak, jigar, oshqozon osti bezi kiradi (150-rasm).

150-rasm. Ovqat hazm qilish a'zolari

tizimining chizmasi: 1–glandula parotis; 2–lingua; 3–esophagus; 4–gaster; 5–pancreas; 6–jejunum; 7–colon transversum; 8–colon descendens; 9–colon sigmoideum; 10–rectum; 11–ilium; 12–appendix vermiformis; 13–caecum; 14–colon ascendens; 15–duodenum; 16–ductus choledochus; 17–vesica biliaris; 18–lobus hepatis dexter; 19–lobus hepatis sinister; 20–glandula submandibularis; 21–glandula sublingualis; 22–cavitas oris.



Bu tizim a'zolari organizmga tushgan ovqat moddalarni mexanik va kimyoviy parchalash, parchalangan oziqa moddalarni qon va limfa tomirlarga so'rilishi, so'rilmay qolgan qismini esa chiqindi (axlat) sifatida tashqariga chiqarib yuborish vazifasini bajaradi.

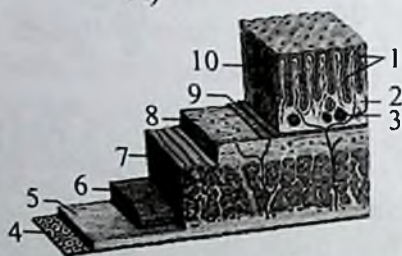
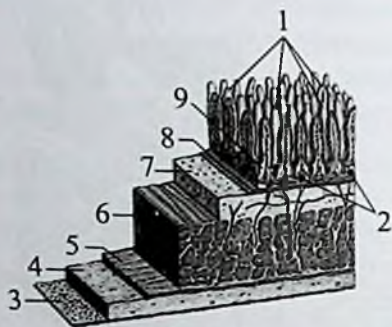
Og'iz bo'shlig'i hazm a'zolarining boshlang'ich qismi bo'lib, bu yerda tishlar vositasida uzib olingan ovqat moddalari maydalanadi, til yordamida aralashtirilib, so'lak bezlari ishlab chiqargan suyuqlik – so'lak bilan yumshatiladi. Hosil bo'lgan ovqat luqmasi halqum va qizilo'ngach orqali oshqozonga o'tkaziladi.

Oshqozonda ovqat moddalari oshqozon shirasi ta'sirida suyultiriladi va parchalana boshlaydi. Ingichka ichakning boshlang'ich qismi bo'lgan o'n ikki barmoq ichakda ovqat moddalari oshqozon osti bezi shirasi va jigarda ishlab chiqarilgan o't suyuqligi ta'sirida parchalanishda davom etadi.

Och va yonbosh ichakda parchalangan oziqa moddalar qon va limfa tomirlariga so'riladi. Parchalanmay va so'rilmay qolgan ovqat moddalari yo'g'on ichakka o'tadi. Bu yerda suv so'rilib, qolgan moddalardan axlat hosil bo'ladi.

Hazm a'zolari devorining tuzilishining umumiy prinsiplari

Hazm nayining devori umumiy tuzilishga ega bo'lgani bilan, har bir a'zoda uning vazifasiga qarab ayrim xususiyatlarga ega. Hazm a'zolari ichki tomonidan shilliq parda bilan qoplangan bo'lib, u shilliq osti asosi vositasida mushak qavatdan ajrab turadi (151-rasm).



151-rasm. Hazm a'zolari devorining tuzilishi chizmasi. A – ingichka ichak: 1–villi intestinalis; 2–nódulae lymphoidei solitarii; 3–tunica serosa; 4–tela subserosa; 5–stratum longitudinalae tunica muscularis; 6–stratum circularae tunica muscularis; 7–tela submucosa; 8–lamina muscularis mucosae; 9–lamina propria mucosae.

B – yo'g'on ichak: 1–cryptae intestinales; 2–lamina propria mucosae; 3–nodulae lymphoidei solitarii; 4–tunica serosa; 5–tela subserosa; 6–stratum longitudinalae tunica muscularis; 7–stratum circularae tunica muscularis; 8–tela submucosa; 9–lamina muscularis mucosae; 10–tunica mucosa.

Shilliq pardasi (tunica mucosa) hazm a'zolarini ichki tomondan qoplaydi. U pushti rangda bo'lib, cho'ziluvchan, qalinligi 1–1,5 mm, yuzasi shilliq bezlari ishlab chiqargan shilliq bilan qoplangan. Shilliq pardaning ichki yuzasi turli xil epiteliy bilan qoplangan bo'lib, u tashqi muhit hamda hazm a'zolari devori o'rtasida to'siq vazifasini bajaradi. Bundan tashqari, bu epiteliydan hazm tizimi bezlari taraqqiy etadi. Epiteliy bo'sh biriktiruvchi to'qimadan iborat, tarkibida limfod follikulalar, bezlar, qon va limfa tomirlar va nervlar joylashgan shilliq pardaning xususiy plastinkasida yotadi.

Shilliq pardaning shilliq osti asosi bilan chegarasida shilliq pardaning mushak plastinkasi joylashgan bo'lib, u qisqarganida shilliq parda burmalar hosil qiladi. Shilliq parda yuzasida burmalar, vorsinkalar bo'lib, ular a'zolar yuzasini kattalashtiradi va hazm jarayonini kuchaytiradi.

Shilliq osti asosi (**tela submucosa**) elastik tolalarga boy bo'sh tolali biriktiruvchi to'qimadan iborat. Unda qon va limfa tomirlar, nervlar, bezlar va limfoid follikulalar joylashgan. Shilliq osti asosi yordamida shilliq parda harakatchan bo'lib, burmalar hosil qiladi. U yo'q joylarda shilliq qavat mushak qavatga birikib burmalar hosil qilmaydi.

Mushakli parda (**tunica muscularis**) shilliq osti asosning tashqarisida joylashadi. U hazm nayining boshlang'ich qismi (og'iz bo'shlig'i, halqum, qizilo'ngachning yuqori uchdan biri va oxirida (orqa chiqaruv teshigi tashqi sfinkteri) ko'ndalang-targ'il mushak, qolgan qismlarida silliq mushak tolalaridan iborat. Silliq mushak tolalari ikki xil yo'nalishda: ichki halqali qavat (**stratum circulare**) va tashqi bo'ylama qavat (**stratum longitudinale**) bo'lib joylashadi. Mushaklarning qisqarishi ovqat moddalarni mexanik maydalash va harakatlanishini ta'minlaydi.

Seroz parda (**tunica serosa**) qorinpardaning visseral varag'i bo'lib, qorin bo'shlig'i a'zolarini tashqi tomondan o'rab turadi. Hazm nayining qorinparda bilan o'ralmagan qismlari (halqum, qizilo'ngach va to'g'ri ichakning pastki qismi adventitsial (biriktiruvchi to'qimali) parda (**tunica adventitia**) bilan qoplangan.

Og'iz bo'shlig'i

Og'iz bo'shlig'i (**cavitas oris**, grekcha – **stoma**) hazm a'zolari tizimining boshlang'ich qismi (152-rasm). Og'iz bo'shlig'i pastdan og'iz diafragmasi (**diaphragma oris**), yuqoridan qattiq va yumshoq tanglay, yon tomondan lunjlar, old tomondan lablar bilan chegaralansa, orqada tomoq teshigi (**fauces**) vositasida halqum bilan

qo'shiladi. Tishlar va jag'larning alveolar o'simtasi og'iz bo'shlig'ini ikki: og'iz dahlizi va xususiy og'iz bo'shlig'iga ajratadi.

Og'iz dahlizi (**vestibulum oris**) tashqi tomondan lablar va lunj bilan, ichki tomondan esa tishlar va milk bilan chegaralanadi. Og'iz dahliziga kirish og'iz yorig'i (**rima oris**) lablar bilan chegaralanadi.

Yangi tug'ilgan chaqaloqda tishlar bo'lmagani hamda jag'larning alveolar o'simtasi yaxshi rivojlanmagani uchun og'iz bo'shlig'i kichik bo'lib, og'iz dahlizi lablar, lunjlar va milk qirralari o'rtasida joylashgan tor yorig'dan iborat.

Emizikli davrda sut tishlarining chiqishi va bolalikning I davrida jag'larning alveolyar o'siqchalarini va og'iz bo'shlig'i o'lchamlari sezilarli kattalashadi.

Milklar (**gingivae**) yuqori va pastki jag'larning alveolar o'simtasini qoplagan shilliq parda. U juda qalin va pishiq bo'lib, tish bo'ynini o'rab oladi va suyak usti pardaga mustahkam birikadi.

Yangi tug'ilgan chaqaloq milkini qoplagan shilliq parda qalinlashgan bo'lib, bo'lajak tishlar o'rnida bo'rtiqchalar bo'ladi.

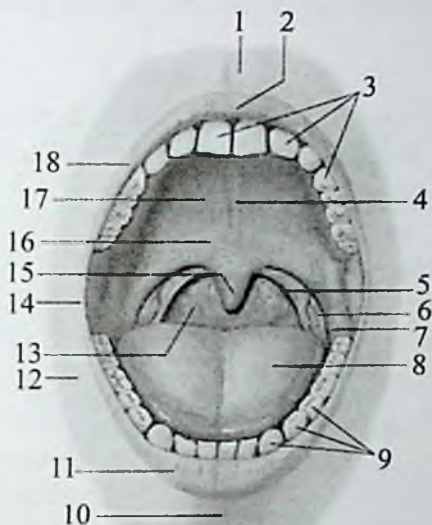
Ustki va pastki labning (**labium superius et inferius**) asosini og'izning aylanma mushagi tashkil qiladi. Uni tashqi tomondan teri (**pars cutanea**), ichki tomondan shilliq parda (**pars mucosa**) qoplagan. Ularning o'rtasida oraliq qism (**pars intermedia**) joylashgan. Lablarning shilliq pardasi milkka davom etib o'rta chiziqda ustki va pastki lab yuganchasini (**frenulum labii superioris et inferioris**) hosil qiladi. Ustki lab yuganchasi biroz yaxshi rivojlangan.

Uning terisi markazida tikka yo'nalgan labdagi egatchasi (**philtrum**) bo'lib, ustki lab domboqchasigacha (**tuberculum labii superioris**) davom etadi. Ustki va pastki lablar og'iz yorig'ini chegaralab, ikki tomonda o'zaro birikib lablarning bitishmasini (**commissura labiorum**) hosil qiladi.

Ustki lab lunjdan burun lab egati (**sulcus nasolabialis**) vositasida ajralib tursa, pastki lab engakdan ko'ndalang yo'nalgan engak lab egati (**sulcus mentolabialis**) bilan ajrab turadi. Erkaklarda ustki lab terisida mo'ylov (**mustax**), pastki lab terisi, engak va bo'yin sohasida soqol (**papus yoki barba**) bo'ladi.

152-rasm. Og'iz bo'shlig'i va tomoqning toraygan joyi. Old tomondan ko'rinishi:

1-piltrum; 2-tuberculum labii superioris; 3-arcus dentalis superior; 4-raphe palatine; 5-arcus palatopharyngeus; 6-tonsila palatina; 7-arcus palataglossus; 8-dorsum linguae; 9-arcus dentalis inferior; 10-sulcus mentolabialis; 11-labium inferius; 12-bucca; 13-isthmus faucium; 14-commissura labiorum; 15-uvula; 16-palatum molle; 17-palatum durum; 18-labium superius.



Lablarning shilliq osti asosida ko'p sonli lab bezlari (**glandulae labiales**) bo'lib, ularning chiqaruv naylari shilliq parda yuzasiga ochiladi.

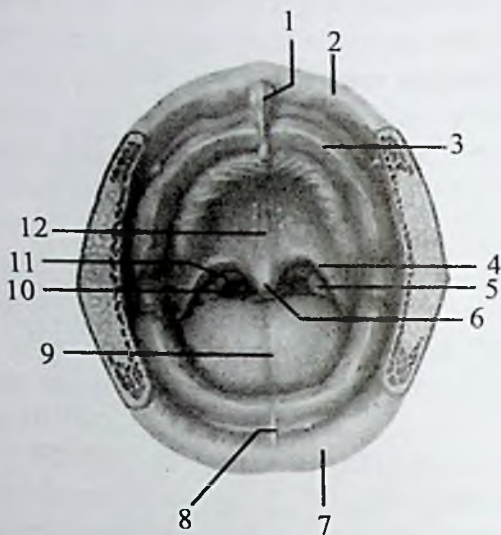
Yangi tug'ilgan chaqaloq labi qalin, shilliq pardasi yupqa va so'rg'ichlar bilan qoplangan. Labning ichki yuzasida ko'ndalang bolishlar bor.

Ustki lab o'rtasida balandligi 4 mm, kengligi 7 mm bo'lgan tepacha bo'lib (153-rasm), labni qolgan qismidan egat bilan ajratib turadi. Pastki labda esa shunga mos chuqurcha bo'ladi. Emizikli bola lablarida so'ruvchi mushaklar bo'ladi. Og'iz yorig'i atrofidagi og'izning aylanma mushagi yaxshi taraqqiy etgan.

Lunj (**bucca**) og'iz bo'shlig'ini o'ng va chap tomondan chegaralab turadi. Uning ichida lunj mushagi (**m. buccinator**) joylashib, ichki tomondan shilliq parda, tashqi tomondan teri bilan qoplangan.

Teri bilan lunj mushagi o'rtasida lunjning yog'li tanachasi (**corpus adiposum buccae**) joylashgan bo'lib, u bolalarda yaxshi rivojlangan.

Emizikli davrda lunjning yog'li tanachasi og'iz bo'shlig'i devorining qalinlashuviga olib keladi va emish vaqtida og'iz bo'shlig'iga atmosfera bosimi ta'sirini kamaytiradi.



153-rasm. Yangi tug'ilgan chaqaloqning og'iz bo'shlig'i va tomoqning toraygan joyi. Old tomondan ko'rinishi: 1-tuberculum labii superioris; 2 labium superius; 3-gingivae; 4-arcus palataglossus; 5-tonsila palatina; 6-uvula; 7-abium inferius; 8-frenulum labii inferioris; 9-dorsum linguae; 10-isthmus faucium; 11-arcus palatopharyngeus; 12-palatatum durum.

Lunjning shilliq pardasiga uning shilliq osti asosida joylashgan lunj bezlarining (*glandulae buccales*) chiqaruv naychalari ochiladi. Lunj shilliq pardasida II ustki katta jag' tishi sohasida quloq oldi bezi nayining so'rg'ichi bor.

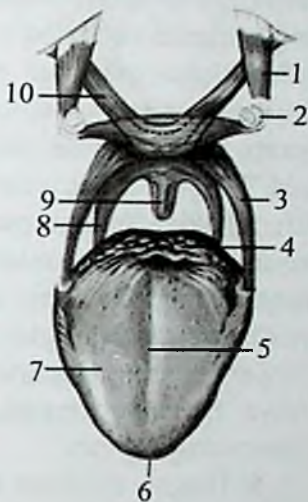
Xususiy og'iz bo'shlig'i

Xususiy og'iz bo'shlig'i (*cavitas oris propria*) og'iz yopiq holatida til bilan to'lib turadi. Uni tashqi tomondan yuqori va pastki jag' tishlarining til yuzasi hamda milk, yuqori tomondan tanglay, past tomondan og'iz diafragmasini hosil qiluvchi mushaklar chegaralab turadi. Tanglay (*palatum*) og'iz bo'shlig'ining yuqori devorini hosil qilib ikki qismdan: qattiq va yumshoq tanglaydan iborat (152-rasmga qarang).

Qattiq tanglay (*palatum osseum seu palatum durum*) tanglayning oldingi uchdan ikki qismini tashkil qiladi. U yuqori jag' suyagi tanglay o'simtasi va tanglay suyagi gorizontallastinkasidan hosil bo'lgan. Uni qoplagan shilliq parda och pushti rangda bo'lib, o'rtasida chok (*raphe palatini*) joylashgan (152-rasmga qarang).

Undan ikki tomonga qarab tanglayning ko‘ndalang burmalari (**plicae palatinae transversae**) yo‘naladi.

154-rasm. **Yumshoq tanglay mushaklar:** 1–m. tensor veli palatini; 2–hamulus pterygoideus; 3–m. palatoglossus; 4–radix linguae; 5–sulcus medianus linguae; 6–apex linguae; 7–corpus linguae; 8–m. palatopharyngeus; 9–m. uvulae; 10–m. levator veli palatini.



Yumshoq tanglay (**palatum molle**) qattiq tanglayning orqasida joylashib, tanglayning uchdan bir qismini tashkil qiladi. U qattiq tanglayning orqasiga birikkan. Uning asosini tanglayning serbar payi (**aponeurosis palatina**) va unga yopishgan mushaklar tashkil qilib, ust va past tomondan shilliq parda bilan qoplangan. Uni qoplagan shilliq parda bevosita qattiq tanglayga davom etadi. Yumshoq tanglayning oldingi qismi gorizontall joylashsa, orqa qismi osilib tanglay chodirini (**velum palatinum**) hosil qiladi. Yumshoq tanglayning orqa chekkasi erkin chekka hosil qilib tugaydi. Uning o‘rtasida tilcha (**uvula**) bor.

Tanglay chodirini yon chekkalaridan ikkita ravog‘: oldingi tanglay-til ravog‘i (**arcus palatoglossus**) til ildiziga qarab yo‘nalsa, orqadagi tanglay-halqum ravog‘i (**arcus palatopharyngeus**) pastga halqumning yon devoriga yo‘naladi. Oldingi va orqa ravog‘lar o‘rtasida uchburchak shaklidagi murtak chuqurchasi (**fossa tonsillaris**) bo‘lib, unda tanglay murtagi (**tonsilla palatina**) joylashgan (152-rasm). Yumshoq tanglay tarkibiga (154-; 155-rasm) beshta ko‘ndalang targ‘il mushak kiradi:

1. Tanglay-til mushagi (**m. palatoglossus**) juft, til ildizining lateral qismidan boshlanadi. Yuqoriga tanglay-til ravog‘ini hosil qilib ko‘tarilib yumshoq tanglay aponevroziga birikadi. Bu mushak qisqarganida tanglay chodiri pastga tushadi va tomoq teshigi torayadi.

2. Tanglay-halqum mushagi (**m. palatopharyngeus**) juft va uch-

burchak shaklida bo'ladi. Uning keng qismi halqumning orqa devoridan boshlanib yuqoriga ko'tariladi va shu nomdagi ravoqni hosil qilib tanglay aponevroziga birikadi. U qisqarganida tanglay chodiri pastga tushadi va tomoq teshigi torayadi.

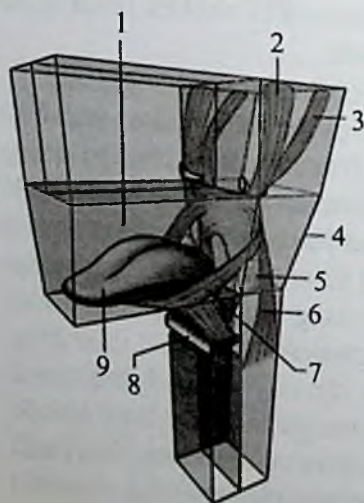
3. Tilcha mushagi (**m. uvulae**) juft, tanglay aponevrozidan boshlanib orqa tomonga yo'naladi va tilcha shilliq pardasiga birikib ketadi. Qisqarganida tilcha ko'tariladi va qisqaradi.

4. Tanglay chodirini ko'taruvchi mushak (**m. levator veli palatini**) juft, chakka suyagi piramidasining pastki yuzasidan va eshituv nayining tog'ay qismidan boshlanadi. U vertikal yo'nalib tanglay aponevroziga birikadi.

Qisqarganida tanglay chodirini ko'taradi.

Tanglayning yuqoridagi to'rtta mushagini IX va X juft bosh miya nervlari tarmoqlaridan hosil bo'lgan **plexus pharyngealis** innervatsiya qiladi.

5. Tanglay chodirini taranglovchi mushak (**m. tensor veli palatini**) juft, uchburchak shaklida bo'lib, ponasimon suyak o'simtasidan va eshituv nayining tog'ay qismidan boshlanadi. Mushak payi qanotsimon o'simta ilmog'ini aylanib ichkariga yo'naladi va tanglay aponevroziga birikadi.



155-rasm. Yumshoq tanglay mushaklari chizmasi: 1-cavitas oris; 2-m. tensor veli palatine; 3-m. levator veli palatini; 4-pharynx; 5-tonsilla palatina; 6-m. palatopharyngeus; 7-m. palatoglossus; 8-os hyoideum; 9-lingua.

Qisqarganida tanglay chodirini taranglaydi. Bu mushakni uch shoxli nervni III shoxining n. tensoris veli palatini tarmog'i innervatsiya qiladi.

Qattiq tanglay yangi tug'ilgan chaqaloqda keng va yassi bo'lib, gumbazi yaxshi bilinmagan. Uni

qoplagan shilliq parda suyak usti parda bilan yaxshi birikkan, burmalari kam rivojlangan va bezlari kam bo'ladi.

Yangi tug'ilgan chaqaloqda yumshoq tanglay mushaklari yaxshi rivojlangan bo'lib, gorizontal joylashgan bo'ladi. Tanglay orqa tomonda tilcha bilan tugasa, yon tomonda tomoqning yon devoriga o'tib ketadi. Tanglay chodiri halqumning orqa devoriga tegmaydi, shuning uchun bola emgan vaqtida ham bemalol nafas oladi. Qattiq va yumshoq tanglay uzunligi yuqori jag'ning alveolar o'sig'idan to tilchaning uchigacha yangi tug'ilgan chaqaloqda 3,9 sm, 5 oylik bolada 5,2 sm va 20 yoshda 7,9 sm bo'ladi. Og'iz bo'shlig'ni qoplagan shilliq parda nozik, qon tomirlarga boy va yangi tug'ilgan chaqaloqda quruq bo'ladi. Emizikli va erta bolalik davrida tishlar chiqishi bilan birga jag'larning alveolar o'simalari va og'iz bo'shlig'i kattalashadi. Qattiq tanglay gumbazi ko'tariladi.

Tishlar

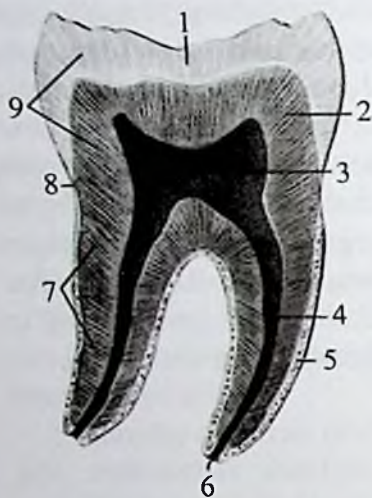Tishlar (**dentēs**) ovqat hazm qilishda ishtirok etib qolmay, odamda so'z bo'g'inlarini hosil qilishda ham qatnashadi. Ular yuqori va pastki jag'ning tish katakchalarida milklarning yuqorigi chekkasida joylashadi. Tishlar kimyoviy tarkibi va fizik xususiyatlari jihatidan suyaklarga o'xshaydi va ulardan kelib chiqishi bilan farq qiladi. Tish uch qismdan: toji, bo'yni va ildizidan iborat (156-rasm).

Tish toji (**corona dentēs**) tishning og'iz bo'shlig'ida ko'rinib turgan qismi bo'lib, to'rtta yuzasi bor.

Til yuzasi (**facies lingualis**), og'iz dahliziga qaragan (vestibular) yuzasi (**facies vestibularis**) kesuvchi tishlarda lab yuzasi (**facies labialis**), kichik va katta oziq tishlarda lunj yuzasi (**facies buccalis**) bo'ladi. Tishlarning bir-biriga tegib turgan yuzalari (**area contingens**) va okklyuzion yuza (**facies occlusalis**) tafovut qilinadi.

Tishning bo'yinchasi (**cervix dentis**) tish toji bilan ildizi o'rtasidagi toraygan qismidir. Uni atrofidan milkning shilliq pardasi o'rab turadi.

Tish ildizi (**radix dentis**) bittadan uchtagacha bo'lib, tish katakchalarida joylashgan. U tish ildizining uchi (**apex radialis dentis**) bo'lib tugaydi.



156-rasm. Katta oziq tishning tuzilishi: 1—enamelum; 2—dentinum; 3—cavum dentis; 4—canalis radialis dentis; 5—cementum; 6—foramen apicis dentis; 7—radix dentis; 8—collum dentis; 9—corona dentis.

Tish toji ichidagi tish bo'shlig'i (**cavum dentis**) ildizga tish ildizining kanali (**canalis radialis dentis**) bo'lib davom etadi. Bu kanal ildiz uchida tish ildizi uchidagi teshik (**foramen apicis dentis**) bo'lib ochiladi. U orqali kirgan qon tomir va nervlar tish pulpasini (**pulpa dentis**) hosil qiladi.

Tish pulpasi joylashgan joyiga qarab tish tojining pulpasi (**pulpa coronalis**) va tish ildizining pulpasiga (**pulpa radialis**) bo'linadi.

Tishning moddasi dentindan (**dentinum**) iborat bo'lib, tish toji tashqi tomondan emal (**enamelum**), ildizi esa sement (**cementum**) bilan qoplangan.

Odamda tish ikki marta chiqadi. Sut tishlari (**dentes decidui**) bola 5–7 oylik bo'lganida paydo bo'la boshlaydi va 2–2,5 yoshlarda ularning soni 20 taga yetadi.

Bola 5–7 yosh bo'lganida sut tishlari tusha boshlaydi va ularning o'rniga doimiy tishlar (**dentes permanentes**) chiqa boshlaydi. Katta odamda doimiy tishlar 32 ta bo'ladi. Yuqori va pastki jag'ning har bir tomonida 8 tadan tish joylashgan. O'rta chiziqdan lateral tomonga qarab: 2 ta kesuvchi (kurak), 1 ta qoziq tish, 2 ta kichik oziq tish va 3 ta katta oziq tishlar tafovut qilinadi. Tishlarning joylashish tartibi tish formulasini hosil qiladi.

Doimiy tishlarning joylashish tartibi (formulasi) quyidagicha:

3.2.1.2 : 2.1.2.3

3.2.1.2.: 2.1.2.3

Tish toji va ildizining tuzilishiga qarab (157-rasm) tishlar to'rt turga ajratiladi:

1. Kesuvchi (kurak) tishr (**dens incisivi**) jag'ning bir tomonida ikkitadan bo'lib, joylashishiga qarab medial va lateral kurak tishlar deb ataladi.

Tish toji iskanaga o'xshash, og'iz dahliziga qaragan yuzasi biroz ko'tarilgan, til yuzasi botiq bo'lib, tish bo'yinchasi sohasida tish do'mboqchasi (**tuberculum dentis**) bor. Chaynov yuzasi o'tkir kesuvchi chekka (**margo incisalis**) bilan tugaydi. Yuqorigi kurak tishlarning toji pastkisiga nisbatan sezilarli katta bo'ladi. Kurak tishning ildizi bitta konus shaklida, pastkisiniki yon tomondan siqilgan.

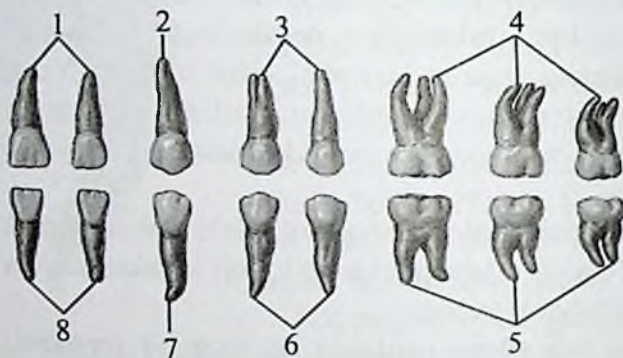
Sut kurak tishlarining tashqi ko'rinishi doimiy kurak tishlarga o'xshaydi. Uning o'lchamlari kichik, toji kuraksimon va kesuvchi chekkasida tishchalari bor.

2. Qoziq tish (**dens caninus**) jag'ning bir tomonida bittadan bo'lib, toji o'tkir uchli konus shaklida bo'ladi. Ildizi uzun, yon tomondan siqilgan va yon tomonlarida bo'ylama egati bor. Ildiz uchi biroz lateral tomonga og'gan. Yuqorigi qoziq tishlar pastkisidan keng toji va uzun ildizi bilan farq qiladi.

Sut qoziq tishlari doimiy qoziq tishlarga o'xshaydi. Ularning ildizi yumaloqlangan va birinchi kichik oziq tishga yo'nalgan.

3. Kichik oziq tish (**dens premolaris**) jag'ning bir tomonida ikkitadan bo'lib qoziq tishining orqasida joylashadi. Tish tojining chaynov yuzasi to'rtburchak shaklida bo'lib, sagittal egat bilan ikkita do'nglikka ajragan. Tashqi lunj do'ngligi ichki til do'ng'ligiga nisbatan katta. Pastki kichik oziq tishning ildizi bitta konus shaklidadir. Yuqorigi kichik oziq tishlarning ildizi goho ayri shaklida bo'ladi. Yuqorigi kichik oziq tishning ildizi oldindan orqaga biroz siqilgan. Uning oldingi va orqa yuzalarida bo'ylama egati bor.

4. Katta oziq tish (**dens molares**) jag'ning bir tomonida uchtadan bo'ladi. Ular kichik oziq tishlarning orqasida joylashib, toji kubsimon shakldadir. Chaynov yuzasi ikkita egat vositasida ikkita lunj va ikkita til do'nglig'iga ajragan. Yuqori katta oziq tishlarining ildizi uchta: ikkita lunj ildizining uchi orqaga yo'nalgan. Bitta til ildizining uchi qattiq tanglayga qaragan. Pastki katta oziq tishlar yuqoridagiga nisbatan katta. Ularning ildizi esa ikkita (oldingi va orqa) bo'lib, oldindan orqaga qarab siqilgan. Katta oziq tishlarining uchinchisi ancha kech (18 – 25 yoshda) chiqadi va aql tishi (**dentis serotinus**) deb ataladi.



157-rasm. Doimiy tishlar. Til yuzasi: 1,8–kesuychi tishlar; 2,7–qoziq tish; 3,6–kichik oziq tishlar; 4,5–katta oziq tishlar.

Sut katta oziq tishlar sakkizta. Ular shakl jihatidan doimiy tishlarga o'xshaydi.

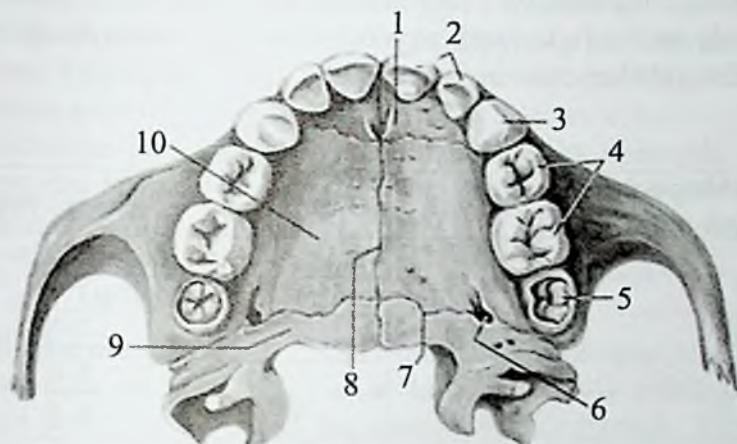
Tishlarning chiqish vaqti jadvalda ko'rsatilgan. Jadvaldan ko'rinib turibdiki, bolalarda sut tishlari ichida kichik oziq tishlar yo'q, katta oziq tishlar esa ikkita. Shuning uchun sut tishlarining formulasi quyidagicha:

$$2.0.1.2 : 2.1.0.2$$

$$2.0.1.2 : 2.1.0.2$$

Sut tishlarining tashqi va ichki tuzilishi doimiy tishlarga o'xshash bo'lib, faqat hajmi ikki marta kichik bo'ladi (158-rasm). Ularning

emali oq yoki havorang bo'lib, sarg'imtir rangdagi doimiy tishlardan farq qiladi. Sut tishlarining ildizi yaxshi rivojlanmagan bo'ladi.



158-rasm. Yuqori jag'ning sut tishlari: 1—os incisivae; 2—dentes incisivi; 3—dens caninus; 4—dentes molares; 5—I doimiy katta oziq tishning kurtagi; 6—canalis palatinus majoris; 7—sutura palatina transversa; 8—sutura palatina mediana; 9—lamina gorizontalis ossis palatini; 10—processus palatinus ossis maxillae.

Tishlar ektoderma va mezenximadan rivojlanadi. Homila hayotining 7 - haftasida yuqori va pastki jag' o'simtlarini qoplovchi ektodermaning epiteliysi qalinlashib tish plastinkasini hosil qiladi. Bu plastinkaning ikkita qirrası bo'lib, bittasi og'iz bo'shlig'i epiteliyiga qo'shilsa, ikkinchisi mezenxima ichiga botib kiradi. Uning ma'lum bir nuqtalarida epiteliy ko'payib, tish kolbachalari yoki emal a'zolari hosil qiladi. Keyinchalik ular tish plastinkasidan ajrab alohida bo'lib qoladi. Bulardan tishning asosiy qismlari paydo bo'ladi va emalga aylanadi. Dentin va pulpa so'rg'ichning mezenxima to'qimasidan, sement va ildiz pardasi mezenximadan rivojlanadi. Hamma sut tishlari va doimiy (katta oziq tishlardan tashqari) tishlarning kurtaklari homila davrida paydo bo'ladi. Homila hayotining ikkinchi yarmida sut tishlarining toji ohaklana boshlaydi. Bu jarayon bola

tugʻilganidan keyin tugallanadi va tish ildizi ohaklana boshlaydi. Doimiy tishlar kurtaklarining ohaklanishi bola hayotining birinchi ikki oyidan boshlanib 10 – 15 yoshlarda tugaydi.

Doimiy tishlar juda vaqtli paydo boʻlsa-da, to yorib chiqqunicha sut tishlari ildizlari orasida joylashadi.

Tishlarning chiqish vaqti

Tishning nomi Tish nomi	Jagʻ	Tishlarning chiqish vaqti	
		Sut tishlari (oylar)	doimiy tishlar (yillar)
Medial Kurak	yuqorigi	7 – 8	7–8
	pastki	6 – 7	6–7
Lateral Kurak	yuqorigi	8 – 9	8–9
	pastki	7 – 8	7–8
Qoziq	yuqorigi	18 – 20	11–12
	pastki	16 – 18	9–10
Birinchi kichik oziq	yuqorigi	—	10–11
	pastki	—	10–12
Ikkinchi kichik oziq	yuqorigi	—	10–12
	pastki	—	11–12
Birinchi katta oziq	yuqorigi	14 – 15	6–7
	pastki	12 – 13	6 – 7
Ikkinchi katta oziq	yuqorigi	23–24	12–13
	pastki	20–22	11–13
Uchinchi katta oziq	yuqorigi	—	17–21
	pastki	—	18–26

Rentgenoanatomiyasi. Tishlarning tasviri ogʻiz ichi va ogʻiz sirti usullarida tushiriladi. Rentgen tasvirida pastki jagʻ tishlarining

ildizlari va ustki jag'ning bir ildizli tishlari alohida ko'rinadi. Yuqorigi katta oziq tishlarining ildizlari bir-biriga qavatlanadi. Tish ildizi bilan tish alveolasi zich qavati orasida tish alveolasi va tishning ko'rinishini qaytaruvchi ingichka yorug' hoshiya ko'rinadi. Mo'tadil holatda ikkala jag'ning alveolar chekkasi, tish alveolalari, alveolalararo to'siqlar, tish ildizlari orasidagi to'siqlar va alveola tepaliklaridan iborat. Tish alveolalari rasmda ko'rinmaydi. U tish olinganidan keyin ko'rinadi va uning devori g'ovak modda bilan o'ralgan yupqa zich qanlamdan iborat.

Til

Til (**lingua**, grekcha – **glossa**) mushakdan tuzilgan a'zo (159-rasm) bo'lib, og'iz bo'shlig'ini to'ldirib turadi. U ustki, yon va qisman pastki tomondan shilliq parda bilan qoplangan. Til og'iz bo'shlig'ida ovqatni aralashtirish, yutish va so'z bo'g'inlarini hosil qilishda ishtirok etadi. Tilda oldingi toraygan til uchi (**apex linguae**), orqa kengaygan til ildizi (**radix linguae**) va ulaming o'rtasida joylashgan til tanasi (**corpus linguae**) tafovut qilinadi.

Tilning ustki yuzasi yoki tilning orqa sohasi (**dorsum linguae**) ko'tarilgan bo'lib, yuqoriga va orqaga qaragan bo'ladi. U til uchidan tilning chegaralovchi egatigacha bo'lgan tilning oldingi qismi (**pars anterior**) va orqa qismiga (**pars posterior**) bo'linadi. Tilning ostki yuzasi (**facies inferior linguae**) faqat old qismida erkin. Tilning o'ng va chap tomonlarida til chekkasi (**margo linguae**) bor. Tilning orqa sohasining o'rtasida uning ikki yon bo'laklarining qo'shilishidan hosil bo'lgan tilning o'rta egati (**sulcus medianus linguae**) o'tadi. Bu egat tilning tanasi va ildizi o'rtasida joylashgan tilning ko'r teshigida (**foramen caecum linguae**) tugaydi. Bu teshik qalqonsimon-til nayining uchi hisoblanadi.

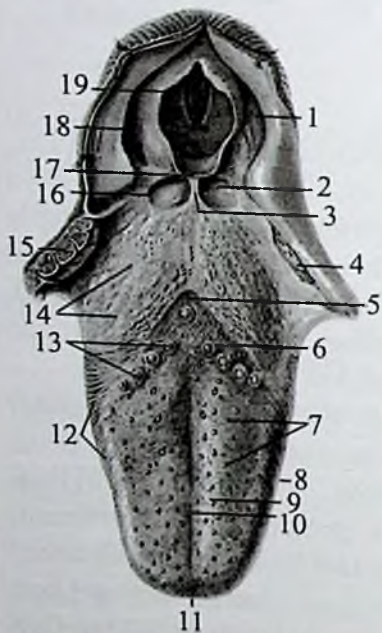
Ko'r teshikning oldidan tilning yon chekkasiga qarab uncha chuqur bo'lmagan til tanasini ildizidan ajratib turuvchi tilning chegaralovchi egati (**sulcus terminalis linguae**) o'tadi.

Tilning shilliq pardasi (**tunica mucosa linguae**) och pushti rangda bo'lib, til orqasi sohasi, uchi va chekkalarida ko'p sonli til

so'rg'ichlari (**papillae linguales**) bilan qoplangani uchun duxobaga o'xshagan ko'rinish beradi. Til so'rg'ichlari turli shaklga va kattalikka ega bo'lib, ta'm bilish yoki umumiy sezgini o'tkazib beradi.

Tilda quyidagi so'rg'ichlar tafovut qilinadi.

Ipsimon va konussimon shakldagi so'rg'ichlar (**papillae filiformes et conicae**) juda ko'p sonli bo'ladi. Ular til ustida chegaralovchi egatning oldida joylashib, harorat va taktil sezgini qabul qiladi.



159-rasm. Til va halqumning hiqildoq qismi. Ust tomondan ko'rinishi:

1-recessus piriformis; 2-vallecula epiglottica; 3-plica glossoepiglottica mediana; 4,15-tonsilla palatina; 5-foramen caecum linguae; 6-sulcus terminalis linguae; 7-papillae fungiformes; 8-margo linguae; 9-corpus linguae; 10-sulcus medianus linguae; 11-apex linguae; 12-papillae foliatae; 13-papillae vallatae; 14-tonsilla lingualis; 16-plica glossoepiglottica lateralis; 17-epiglottis; 18-plica aryepiglottica; 19-rima glottidis.

Zambrug'simon so'rg'ichlar (**papillae fungiformes**) esa 150–200 ta bo'lib, ko'proq til uchi va chekkalarida joylashadi. Ularning asosi toraygan, cho'qqisi esa kengaygan yumaloq

shaklda bo'lib, ularda ta'm bilish piyozchalari bor. Ular ipsimon va konussimon so'rg'ichlardan kam bo'lib, o'lchamlari katta va oddiy ko'z bilan ko'rish mumkin.

Tarnovsimon so'rg'ichlar (**papillae vallatae**) 7–12 ta bo'lib, chegaralovchi egatning oldida rimcha V raqami shaklida joylashgan. Ularning ko'ndalang o'lchamlari 2–3 mm. So'rg'ich markazida ta'm bilish piyozchalari bo'lgan tepacha, uning atrofiga egat bilan ajralgan bolish joylashgan.

Yaproqsimon so'rg'ichlar (**papillae foliatae**) tilning yon chekkalarida 5 – 8 ta o'zaro egatlar bilan ajralgan vertikal burmalar shaklida qator joylashgan.

Til ildizining shilliq pardasida so'rg'ichlar bo'lmay, unda limfoid tugunlar (**noduli lymphoidei**) to'plami bor bo'lgan bo'rtiqchalar hosil qiladi. Bu limfoid tugunlar to'plami til murtagi (**tonsilla lingualis**) deb ataladi.

Til ildizi bilan hiqildoq usti tog'ayi o'rtasida uchta burma: juft lateral til-hiqildoq usti burmasi (**plica glossoepiglottica lateralis**) va toq o'rta til-hiqildoq usti burmasi (**plica glossoepiglottica mediana**) tortilgan. Tilning pastki yuzasi shilliq pardasi yupqa bo'lib, og'iz tubiga o'tgan joyda o'rta chiziqda til yuganchasini (**frenulum linguae**) hosil qiladi. Uning ikki tomonida juft tepalik til osti so'rg'ichi (**carunculae sublingualis**) joylashgan bo'lib, unga pastki jag' osti va til osti bezlarining naychalari ochiladi. Til osti so'rg'ichining orqasida bo'ylama yo'nalgan til osti burmasi (**plica sublingualis**) bor.

Til mushaklari juft, ko'ndalang-targ'il mushakdan iborat. Tilning o'rta chiziq bo'ylab o'tgan bo'ylama fibroz to'sig'i (**septum linguae**) uni ikki simmetrik bo'lakka bo'ladi. U tilning bir tomon mushagini boshqa tomondan ajratadi.

Til mushaklari ikki guruhga: tilning o'zidan boshlanib, o'ziga birikuvchi tilning xususiy mushaklari va bosh suyaklardan boshlanib til ichida tugovchi tilning skelet mushaklariga bo'linadi.

Tilning xususiy mushaklari:

1. Ustki bo'ylama mushak (**m. longitudinalis superior**) tilning yuqori qismida bevosita shilliq parda ostida yotadi. Til ildizi, qisman hiqildoq usti tog'ayi va til osti suyagining kichik shoxidan boshlanib, til uchida tugaydi.

Faoliyati: tilni qisqartirib, uchini yuqoriga ko'taradi.

2. Pastki bo'ylama mushak (**m. longitudinalis inferior**) tilning pastki yuzasida til osti-til va engak-til osti mushaklari o'rtasida yotadi. Til ildizi sohasidan boshlanib, til uchining pastki yuzasida tugaydi.

Faoliyati: tilni qisqartirib, uchini pastga tushiradi.

3. Tilning ko'ndalang mushagi (**m. transversus linguae**) til to'sig'idan tilning ikki chekkasiga ko'ndalang yo'nalgan tolalardan iborat bo'lib, til chekkasi shilliq pardasida tugaydi.

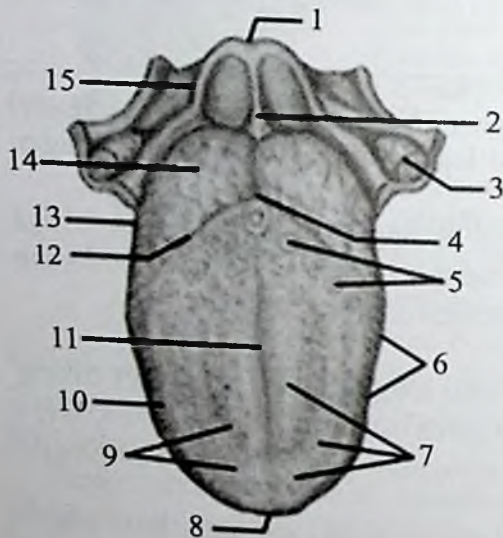
Faoliyati: tilni toraytirib, til ustini ko'taradi.

4. Tilning vertikal mushagi (**m. verticalis linguae**) uning chekkalarida, tilning ustki va tilning pastki yuzasi shilliq pardasi o'rtasida joylashgan.

Faoliyati: tilni yassilaydi. Tilning skelet mushaklari bosh suyaklaridan boshlanib tilning xususiy mushaklariga o'tib ketadi. Ularga quyidagi mushaklar kiradi:

1. Engak-til mushagi (**m. genioglossus**) pastki jag'ning engak o'simtasidan boshlanadi. Uning tolalari til to'sig'ining yonidan orqaga va yuqoriga yo'nalib **m. verticalis** ga davom etadi.

Faoliyati: tilni oldinga va pastga tortadi.



160-rasm. **Chaqaloq tili. Ust tomondan ko'rinishi:** 1-epiglottis; 2-plica glossoepiglottica mediana; 3-tonsilla palatina; 4-foramen caecum linguae; 5-papillae valvatae; 6-papillae foliate; 7-papillae fungiformes, filiformes et conicae; 8-apex linguae; 9-dorsum linguae; 10-corporis linguae; 11-sulcus medianus linguae; 12-sulcus terminalis linguae; 13-radix linguae; 14-tonsilla lingualis; 15-plica glossoepiglottica lateralis.

2. Til osti-til mushagi (**m. hyoglossus**) til osti suyagi tanasi va katta shoxidan boshlanadi. Mushak oldinga va yuqoriga yo'nalib tilning ko'ndalang mushagiga o'tib ketadi.

Faoliyati: tilni orqaga va pastga tortadi.

3. Bigizsimon o'siq-til mushagi (**m. styloglossus**) bigizsimon o'siqchadan boshlanib, oldinga, pastga va medial tomonga yo'nalib, tilning yuqorigi va pastki bo'ylama mushaklariga davom etadi.

Faoliyati: tilni orqaga va yuqoriga tortadi, bir tomonlama qisqarsa tilni o'sha tomonga tortadi.

Til homila hayotining 5-haftasida og'iz bo'shlig'i tubida bir nechta kurtaklardan rivojlanadi. Uning oldingi so'rg'ichlar bilan qoplangan qismi entodermadan toq do'mboq shaklida taraqqiy etadi. Orqa ildiz qismi o'ng va chap simmetrik do'mboqchalar shaklida ektodermadan rivojlanadi. Til mushaklari postbronxial miotomlardan taraqqiy etib, shilliq pardadan hosil bo'lgan til kurtagi ichiga o'sib kiradi.

Yangi tug'ilgan chaqaloqning tili qisqa, keng, qalin va kam harakat bo'lib (160-rasm), xususiy og'iz bo'shlig'ini to'latib turadi. Tilning shilliq pardasi qalinlashgan bo'ladi. Zamburug'simon, varoqsimon, tamovsimon so'rg'ichlari va ta'm bilish piyozchalari yaxshi rivojlangan, ammo ipsimon so'rg'ichlari kam bo'lib, til yuganchasi qisqa bo'ladi. Yangi tug'ilgan chaqaloq tili emish jarayonida faol ishtirok etgani uchun mushaklari yaxshi rivojlangan.

Og'iz bo'shlig'i bezlari

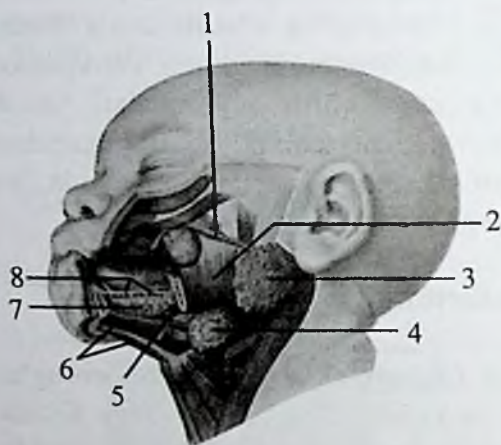
Og'iz bo'shlig'i bezlariga (**glandulae oris**) naychalari og'iz bo'shlig'iga ochiladigan katta va kichik so'lak bezlari kiradi. Kichik so'lak bezlari og'iz bo'shlig'i shilliq pardasida yoki shilliq osti asosida joylashib, kattaligi 1–5 mm bo'ladi. Joylashgan joyiga qarab lab bezlari (**glandulae labiales**), lunj bezlari (**glandulae buccales**), tanglay bezlari (**glandulae palatinae**) va til bezlari (**glandulae linguales**) tafovut qilinadi.

Ishlab chiqargan suyuqligi tarkibiga qarab so'lak bezlari seroz, shilliq va aralash bezlarga bo'linadi. Seroz bezlar (til bezlari) oqsilga boy suyuqlik, shilliq bezlari (tanglay bezlari) shilliq, aralash bezlar (lab, lunj bezlari) aralash suyuqlik ishlab chiqaradi.

So‘lak bezlari birlamchi og‘iz bo‘shlig‘ini qoplagan ektoderma epiteliyidan rivojlanadi. Og‘iz bo‘shlig‘i yon devori epiteliyi o‘sib mayda lunj so‘lak bezlarini, yuqori devori epiteliyi tanglay, lab sohasi epiteliyi esa lab bezlarini hosil qiladi.

Katta so‘lak bezlariga quloq oldi, pastki jag‘ osti va til osti so‘lak bezlari kirib, ular og‘iz bo‘shlig‘idan tashqarida joylashsa-da, naylari og‘iz bo‘shlig‘iga ochiladi (161-rasm).

Quloq oldi bezi (**glandula parotoidea**) seroz suyuqlik ishlab chiqaruvchi bez bo‘lib, og‘irligi 20 – 30 g. U eng katta so‘lak bezi hisoblanib, noto‘g‘ri shaklga ega. Quloq oldi bezi quloq suprasining oldida va pastida, pastki jag‘ suyagi shoxining tashqi yuzasida joylashib, qisman chaynov mushagini yopib turadi.



161-rasm. Yangi tug‘ilgan chaqaloqning so‘lak bezlari:

1–ductus parotideus; 2–m. masseter; 3–glandula parotidea; 4–glandula submandibularis; 5–ductus submandibularis; 6–m. mylohyoideus; 7–glandula sublingualis; 8–ductus sublinguales minores.

Uni tashqi tomondan fassiya va teri qoplab, yuqorida bez yonoq ra-

vog‘igacha borsa, pastda pastki jag‘ burchagigacha tushadi. Orqa tomondan to‘sh-o‘mrov-so‘rg‘ichsimon mushak va so‘rg‘ichsimon o‘simtagacha yetib boradi. Quloq oldi bezida yuza qismi (**pars superficialis**) va chuqur qismi (**pars profunda**) tafovut qilinadi. Uning chuqur qismi pastki jag‘ shoxi orqasidagi chuqurlikda yotadi. Quloq oldi bezi yumshoq konsistensiyaga ega bo‘lib, bo‘laklari yaxshi ko‘rinadi. U tuzilishi jihatidan murakkab alveolar bez bo‘lib, tashqi tomondan biriktiruvchi to‘qimali g‘ilof bilan o‘ralgan.

Uning tolalari bezni bo'lakchalarga ajratadi. Bez bo'lakcha naychalari qo'shilishidan hosil bo'lgan quloq oldi bezining nayi (**ductus parotideus**, stennon nayi) bezning oldingi chekkasidan chiqadi. U chaynov mushagining ustidan yonoq ravog'idan 1–2 sm pastroqda yo'nalib, lunj mushagini teshib o'tadi va yuqori jag'ning ikkinchi katta oziq tishi sohasiga ochiladi. Chaynov mushagining yuzasida quloq oldi bezi nayi yonida ko'pincha qo'shimcha quloq oldi bezi (**glandula parotidea accessoria**) yotadi.

Homila hayotining 6-haftasi o'rtasida lunjning ichki yuzasi epiteliyi ostida joylashgan mezenximaga o'sib kira boshlaydi va 8–9 haftada quloq tomonga o'sib borib, quloq oldi bezining nayi va bolaklarini hosil qiladi. Yangi tug'ilgan chaqaloqning quloq oldi bezi nisbatan katta, og'irligi 1,8 g bo'ladi. Bola 2 oylik bo'lganida so'lak ajrab chiqa boshlaydi. 4 oylikdan to 2 yoshgacha tez o'sib, og'irligi 9 g, 20 yoshda 30 g bo'ladi. Keyingi davrlarda bezning naylari shoxlanib, diametri kengayadi.

Pastki jag' osti bezi (**glandula submandibularis**) murakkab alveolar-naysimon bez bo'lib, aralash tarkibli suyuqlik ishlab chiqaradi. U pastki jag' suyagi ostidagi chuqurchada (**fossa submandibularis**) joylashib, og'irligi 15 g. U yupqa g'ilof bilan o'ralgan. Tashqi tomondan bezga bo'yin fassiyasining yuza qatlami va teri tegib turadi. Uning ustki yuzasi jag'-til osti mushagiga tegib tursa, medial yuzasi til osti-til va bigizsimon-til mushaklariga tegib turadi. Bezning umumiy nayi (**ductus submandibularis**, (Vartanov nayi) oldinga tomon yo'nalib, til osti so'rg'ichiga til uzangisi yonida ochiladi. Pastki jag' osti bezi homila hayotining 6-haftasi oxirida birlamchi og'iz bo'shlig'ining pastki yon qismlari epiteliyidan hosil bo'lgan juft hujayra tizimchasi shaklida paydo bo'ladi. Bu tizimcha o'sib jag' osti chuqurchasiga tushadi. Yangi tug'ilgan chaqaloqning jag' osti bezi og'irligi 0,84 g bo'ladi.

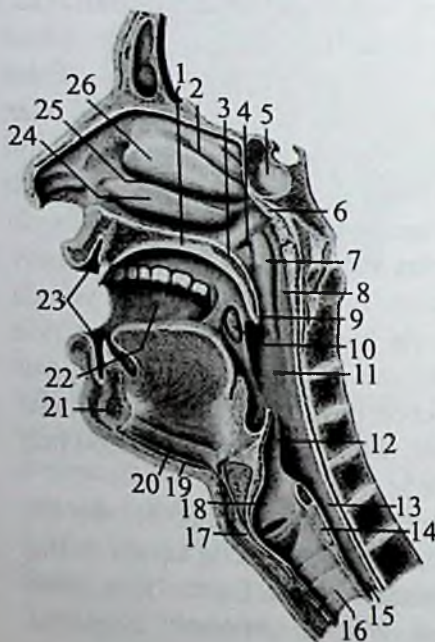
Til osti bezi (**glandula sublingualis**) ancha kichik bez bo'lib, og'irligi 5 g. U shilliq suyuqlik ishlab chiqaradi. Bez og'iz tubi shilliq pardasi ostida jag'-til osti mushagi ustida yotadi. Lateral tomondan bez pastki jag'ning ichki yuzasiga, medial tomondan engak-til osti, til osti-til va engak-til mushaklariga tegib turadi. Til osti bezi

mayda bo‘lakchalardan iborat. Til osti bezining kichik naylari (**ductus sublingualis minores**) til osti burmasi bo‘ylab ochiladi. Til osti bezining katta nayi (**ductus sublingualis major**) pastki jag‘ osti bezi nayi bilan birga til osti so‘rg‘ichiga ochiladi.

Til osti so‘lak bezi homila hayotining 7-haftasi oxirlarida og‘iz bo‘shlig‘i tubida joylashgan mayda bezlarning qo‘shilishidan paydo bo‘ladi. Yangi tug‘ilgan chaqaloqda bezning og‘irligi 0,42 g.

Halqum

Halqum (**pharynx**) bosh va bo‘yin sohasida joylashgan toq a‘zo bo‘lib, hazm va nafas tizimiga kiradi (162-rasm). U quyg‘ichsimon shaklda bo‘lib uzunligi 12–14 sm. Halqum yuqorida kalla asosiga (ensa suyagi halqum do‘mboqchasi, ponasimon suyak qanotsimon o‘simtasining medial plastinkasi) birikadi. Pastda u VI–VII bo‘yin umurtqalari sohasida qizilo‘ngachga o‘tib ketadi.



162-rasm. Halqum bo‘shlig‘ining o‘ng tomoni. Ichkari tomondan ko‘rinishi: 1–palatum durum; 2–meatus nasi superior; 3–palatum molle; 4–ostium pharyngeum tubae auditivae; 5–sinus sphenoidalis; 6–tonsilla pharyngealis; 7–torus tubarius; 8–pars nasalis pharyngis; 9–uvula; 10–tonsilla palatina; 11–pars oralis pharyngis; 12–epiglottis; 13–pars laryngea pharyngis; 14–cartilago cricoidea; 15–esophagus; 16–trachea; 17–cartilago thyroidea; 18–cavum laryngis; 19–m. mylohyoideus; 20–m. geniohyoideus; 21–mandibula; 22–cavitas oris; 23–vestibulum oris; 24–concha nasi inferior; 25–meatus nasi medius; 26–concha nasi media.

Kalla asosiga birikkan yuqori devorini halqum gumbazi (**fornix pharyngis**) deyiladi. Halqumning orqa yuzasi bo'yin umurtqalari oldida joylashgan mushaklar va bo'yin fassiyasiga tegib turadi. Halqumning orqa devori bilan bo'yin fassiyasi o'rtasida bo'sh biriktiruvchi to'qima bilan to'lgan halqum orqasi bo'shlig'i (**spatium retropharyngeale**) joylashgan.

Halqumning ikki yon tomonida bo'yinning tomirli-nervli dastasi (uyqu arteriyasi, ichki bo'yinturuq vena va adashgan nerv) yotadi. Halqumning old tomonida burun bo'shlig'i, og'iz bo'shlig'i va hiqildoq joylashgan bo'lib, nafas yo'li hazm yo'li bilan kesishadi. Bu a'zolarga nisbatan halqumda uch: burun, og'iz va hiqildoq qismi tafovut qilinadi.

Halqumning burun qismi (**pars nasalis pharyngis**) halqum gumbazi bilan yumshoq tanglay o'rtasida joylashgan. U o'ng va chap xonalar vositasida burun bo'shlig'i bilan tutashgan. Halqum gumbazining orqa devorga o'tish joyida limfoid to'qima to'plami – halqum murtagi (**tonsilla pharygealis**) joylashgan. Halqumning burun qismini yon devorida eshituv nayining halqum teshigi (**ostium pharyngeum tubae auditivae**), uning ust va orqa tomonida nay bolishi (**torus tubarius**) joylashgan. Eshituv nayi halqumni o'rta quloq bilan qo'shib turadi. Nay teshigi bilan tanglay chodiri o'rtasida limfoid to'qima to'plami–nay murtagi (**tonsilla tubaria**) joylashgan.

Halqumning og'iz qismi (**pars oralis pharyngis**) tanglay chodiri bilan hiqildoqqa kirish teshigi o'rtasida joylashgan. Bu qism old tomondan tomoq teshigi vositasida og'iz bo'shlig'i bilan qo'shiladi. Halqumning og'iz qismida til ildizi sohasida til murtagi (**tonsilla lingualis**) va juft tanglay murtagi (**tonsilla palatina**) joylashgan. Halqumning burun va og'iz qismida halqa shaklida joylashgan ikkita juft va ikkita toq murtaklar to'plamini Pirogov-Valdeyer limfo-epitelial halqasi deb ataladi.

Halqumning hiqildoq qismi (**pars laryngea pharyngis**) hiqildoqning orqasida hiqildoqqa kirish teshigidan qizilo'ngachgacha davom etadi. Hiqildoqqa kirish teshigi yuqori tomondan hiqildoq usti tog'ayi

(cartilago epiglottica) yon tomondan cho'michsimon-hiqildoq usti burmalari, past tomondan cho'michsimon tog'aylar bilan chegaralangan. Halqumning hiqildoq qismida noksimon cho'ntaklar **(recessus piriformis)** joylashgan.

Halqumning qizilo'ngachga o'tish sohasida halqum-qizilo'ngach toraymasi **(constrictio pharyngoesophagealis)** bor. Ovqat yutgan vaqtda halqumning burun qismi boshqa qismlaridan tanglay chodiri bilan ajralib turadi. Hiqildoq usti tog'ayi esa hiqildoqqa kirishni berkitadi va ovqat luqmasi qizilo'ngachga o'tib ketadi.

Halqum devori quyidagi qavatlardan iborat:

Shilliq pardasi **(tunica mucosa)** halqum devorini ichki tomondan qoplab, yuqori qismida fibroz parda bilan birikkani uchun burmalar hosil qilmaydi. U burun qismida kiprikli epiteliy bilan, pastki qismlarida ko'p qavatli yassi epiteliy bilan qoplangan. Unda shilliq bezlari bo'lib, ularning suyuqligi ovqat yutgan vaqtda ovqat luqmasining sirpanishini ta'minlaydi.

Halqum-asos fassiyasi **(fascia pharyngobasillaris)** halqumning yuqori qismida rivojlangan. Bu qavat zich biriktiruvchi to'qimadan tuzilgan yupqa qatlam bo'lib, shilliq osti asosining o'rmini egallaydi. U halqumni bosh suyagi asosining tashqi yuzasiga tortib turadi. Halqumning hiqildoq qismida esa bu qatlam bo'sh shilliq osti asosi **(tela submucosa)** shaklida bo'ladi.

Mushak qavat **(tunica muscularis)** ko'ndalang-targ'il mushaklardan tuzilgan bo'lib ikki: halqumni qisuvchi va ko'taravchi guruhlarga bo'linadi (163-rasm). Halqumning qisuvchi mushaklari uchta:

1. Halqumning ustki qisuvchi mushagi **(m. constrictor pharyngis superior)** ponasimon suyakning qanotsimon o'simtasini medial plastinkasidan, uning ilmog'i bilan pastki jag' o'rtasidagi fibroz parda, pastki jag'ning jag'-til osti chizig'i va tilildizidan tilning ko'ndalang mushagining davomi shaklida boshlanadi. Mushak tolalari orqaga va pastga yo'nalib halqumning orqa yuzasida qarama-qarshi mushak bilan birikib chok hosil qiladi.

2. Halqumning o'rta qisuvchi mushagi **(m. constrictor pharyngis media)** til osti suyagining katta va kichik shoxlaridan boshlanib,

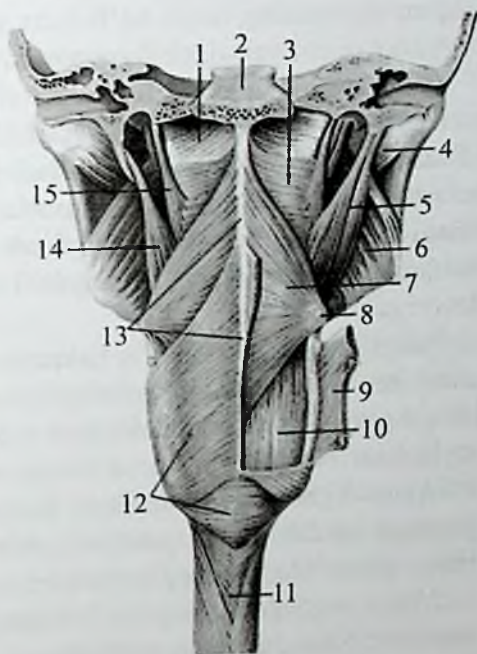
yuqoriga va pastga yelpig'ichga o'xshab yoyilib halqumning orqa yuzasiga yo'naladi. U qarama-qarshi tomondagi mushak bilan birikib chok hosil qiladi.

Bu mushakning yuqorigi chekkasi yuqorigi qisuvchi mushakning pastki qismi tolalarini yopib turadi.

3. Halqumning pastki qisuvchi mushagi (**m. constrictor pharyngis inferior**) hiqildoqning qalqonsimon va uzuksimon tog'aylarining lateral yuzasidan boshlanadi. Uning tolalari yelpig'ichga o'xshab orqaga yoyilib yuqoriga, gorizontal va pastga qarab yo'naladi va o'rta qisuvchi mushakning pastki qismini yopadi. Ikki tomondagi mushak halqumning orqa yuzasida o'zaro birikib halqum chokini (**raphe pharyngis**) hosil qilishda ishtirok etadi.

163-rasm. Halqum mushaklari. Orqa tomondan ko'rinishi:

1—fascia pharyngobasillaris; 2—clivus; 3—m. constrictor pharyngis superior; 4—m. pterygoideus lateralis; 5—m. stylopharyngeus; 6—m. pterygoideus medialis; 7—m. constrictor pharyngis medius; 8—cornu majus ossis hyoidei; 9,12—m. constrictor pharyngis inferior; 10—m. palatopharyngeus; 11—esophagus; 13—raphe pharyngis; 14—m. stylohyoideus; 15—m. petropharyngeus.



Halqumni ko'taruvchi yoki bo'ylama mushaklari ikkita:

1. Bigizsimon o'siq-halqum mushagi (**m. stylopharyngeus**)

bigizsimon o'simtadan boshlanib, mushak tolalari pastga va oldinga yo'naladi. U yuqorigi va pastki halqumni qisuvchi mushaklar o'rtasidan o'tib halqum devoriga birikadi.

2. Tanglay-halqum mushagi (**m. palatopharyngeus**) tanglay cho-diridan boshlanib halqum devoriga birikadi.

Halqum mushaklari ovqatni yutishda ishtirok etadi. Halqum bo'shlig'iga ovqat luqmasi tushgan vaqtda uning bo'ylama mushaklari halqumni yuqoriga ko'taradi. Halqumni qisuvchi mushaklar esa yuqoridan pastga tomon birin-ketin qisqarib, ovqat luqmasini qizilo'ngach tomon yo'naltiradi.

Adventitsial parda (**tunica adventitia**) halqumning mushak qavatini tashqaridan o'rab, qo'shni a'zolardan ajratib turadi.

Halqum homila hayotining 5 – 6 haftasida ichak nayining bosh qismidan rivojlanadi. Bu davrda bosh ichakning yon tomonlarida 4 juft jabra cho'ntaklari hosil bo'lib, shu cho'ntaklarning 2 jufti halqum devorining hosil bo'lishida ishtirok etadi. Bosh ichakning markaziy qismi yassilashib birlamchi halqumga aylanadi.

Yangi tug'ilgan chaqaloqning halqumi nisbatan keng va qisqa bo'lib, uzunligi 3 sm, kengligi 2,1–2,5 sm, oldingi-orqa o'lchami 1,8 sm, shakli quyg'ichsimon bo'ladi. Pastki chegarasi III–IV bo'yin umurtqalari orasidagi disk sohasida qizilo'ngachga o'tib ketadi. Yangi tug'ilgan chaqaloqning halqumi devori yupqa bo'ladi (2 mm). Halqum gumbazi yaxshi bilinmaydi. Uning yuqori devori qiyalab orqa devoriga o'tib ketadi.

Yangi tug'ilgan chaqaloq halqumining burun qismi kalta bo'lib, xoanalar orqali burun bo'shlig'iga qo'shiladi. Eshituv nayining halqum teshigi yoriq shaklida va ochiq, qattiq tanglayga yaqin joylashadi. Nay bolishi yaxshi rivojlanmaganligi uchun o'rta quloqqa infeksiya kirishi mumkin. Bola 2–4 yoshlarga kirganida nay teshigi yuqoriga surilib, 12–14 yoshlarda aylana shaklini oladi. Halqumning burun qismi bola 2 yoshga kirganida 2 barobar kattalashadi.

Yangi tug'ilgan chaqaloq halqumining og'iz qismi juda qisqa bo'lib (0,5 sm), tomoq vositasida og'iz bo'shlig'iga qo'shiladi.

Yangi tug'ilgan chaqaloq halqumining hiqildoq qismi eng uzun bo'lib (1,3 sm), shakli quyg'ichsimon bo'ladi. U kattalarga nisbatan yuqori joylashgani uchun hiqildoq usti tog'ayi yuqori turadi. Emizikli bolada yumshoq tanglay past, hiqildoq usti tog'ayi yuqori joylashgani

va og'iz bo'shlig'i tubining tuzilishi ularga bir vaqtda ovqat yutish va nafas olish imkonini beradi. Bola o'sishi bilan birga halqumning o'lchamlari ham kattalashadi. Uning pastki chegarasi surilib bolalikning ikkinchi davri oxirida V–VI umurtqalar orasidagi disk sohasigacha tushadi. Bu davrlarda halqum devori ham takomillashib, shilliq pardasida bezlar soni ko'payadi. Halqumning qismlari bir xil o'smaydi. Erta bolalik davrida bolaning burun bo'shlig'i o'sishi munosabati bilan halqum gumbazining shakli o'zgaradi. Yuqori va orqa devor o'rtasida burchak hosil bo'ladi. Halqumning burun qismi 3 yoshdan 7 yoshgacha tez o'sadi, so'ng 12 yoshgacha o'sishi sekinlashadi. Halqumning tuzilishi 16 yoshda kattalarnikiga o'xshab qoladi.

Qizilo'ngach

Qizilo'ngach (**esophagus**) oldindan orqaga biroz yassilangan nay bo'lib, ovqat luqmasini halqumdan oshqozonga o'tkazib beradi. Uning uzunligi 25–30 sm. Qizilo'ngach VI–VII bo'yin umurtqalari sohasidan boshlanib, X–XI ko'krak umurtqalarining chap tomonida oshqozonning kirish qismiga o'tib ketadi. Unda uch: bo'yin, ko'krak va qorin qismlari tafovut qilinadi.

Qizilo'ngachning bo'yin qismi (**pars cervicalis**) VII bo'yin umurtqasi sohasiga to'g'ri keladi. Uning old tomonida kekirdak, orqasida umurtqa pog'onasi, yon tomonlarida esa orqaga qaytuvchi hiqildoq nervi va umumiy uyqu arteriyasi joylashgan.

Qizilo'ngachning ko'krak qismi (**pars thoracica**) eng uzun qismi bo'lib, orqa ko'ks oralig'ida umurtqa pog'onasining oldida joylashgan. U IX ko'krak umurtqasi sohasida biroz chapga va oldinga yo'nalib, umurtqa pog'onasidan uzoqlashadi. Uning ko'krak qismining old tomonida IV ko'krak umurtqasigacha bo'lgan sohada kekirdak joylashsa, IV ko'krak umurtqasi sohasida aorta ravog'i, IV–V ko'krak umurtqasi sohasida esa chap bosh bronx kesib o'tadi.

Qizilo'ngach ko'krak qismining pastki bo'lagining oldingi yuzasida chap, orqa yuzasida esa o'ng adashgan nerv joylashadi.

Qizilo'ngachning qorin qismi (**pars abdominalis**) 1–3 sm bo'lib, jigarning chap bo'lagini orqa yuzasiga tegib turadi.

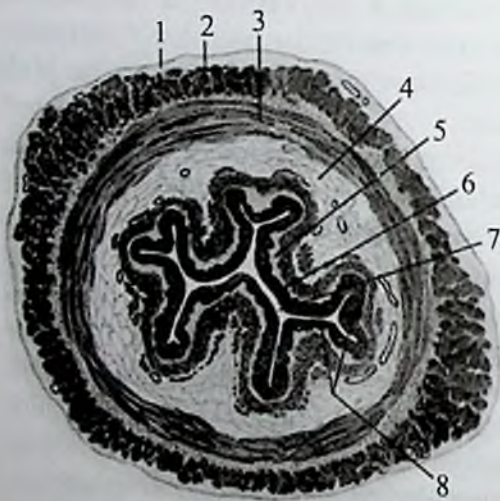Qizilo'ngachning uchta anatomik toraymasi bo'lib, ularning birinchisi VI–VII bo'yin umurtqasi sohasida halqumning qizilo'ngachga o'tish joyida (**constrictio pharyngoesophagealis**), ikkinchisi IV–V ko'krak umurtqasi sohasida, qizilo'ngachning chap bosh bronx bilan kesishgan joyida bronxial torayma (**constrictio bronchialis**), uchinchisi qizilo'ngachning diafragmadan o'tgan joyida diafragmal torayma (**constrictio phrenica**) deb yuritiladi.

Bundan tashqari, qizilo'ngachda ikkita fiziologik torayma ham bor:

- 1) aortal torayma qizilo'ngachning aorta bilan kesishgan joyida;
- 2) kardial torayma qizilo'ngachning oshqozonga o'tish joyida.

Qizilo'ngachning devori quyidagi qavatlardan iborat (164-rasm):

Shilliq pardasi (**tunica mucosa**) nisbatan qalin bo'lib, unda yaxshi bilingan shilliq qavatning mushak plastinkasi (**lamina muscularis mucosae**) bor. U ichki tomondan ko'p qavatli yassi epiteliy bilan qoplangan.



164-rasm. Qizilo'ngach devorining tuzilishi.

Ko'ndalang kesma: 1–tunica adventitia; 2–stratum longitudinale tunicae muscularis; 3–stratum circulare tunicae muscularis; 4–tela submucosa; 5–tunica mucosa; 6–epithelium; 7–qizilo'ngach bo'shlig'i; 8–plicae tunicae mucosae.

Qizilo'ngachning shilliq pardasida bo'ylama burmalar, a'zo bo'shlig'iga ochiladigan shilliq ishlab chiqaruvchi qizilo'n-

gach bezlari (**glandulae esophageae**) va yakka-yakka limfoid tugunchalari bor.

Shilliq osti asosi (**tela submucosa**) yaxshi rivojlangan bo'lgani uchun shilliq pardada bo'ylama burmalar hosil qiladi va qizilo'ngachning ko'ndalang kesmasida uning bo'shlig'i yulduzsimon shaklda ko'rinadi. Bo'ylama burmalar ovqat luqmasi o'tgan vaqtda tekislanib, qizilo'ngach bo'shlig'i kengayadi.

Mushak qavati (**tunica muscularis**) ikki: tashqi bo'ylama va ichki halqali qavatdan tashkil topgan. Qizilo'ngachning yuqori qismida mushak qavati ko'ndalang-targ'il mushaklardan iborat bo'lib, o'rta qismida sekin-asta silliq mushak bilan almashadi. Pastki qismi esa silliq mushak tolalaridan tuzilgan bo'lib, oshqozon devoriga davom etadi. Bo'ylama mushak tolalarining qisqarishi uni kengaytirsa, halqasimon mushak tolalari toraytiradi.

Adventitsial parda (**tunica adventitia**) yumshoq tolali biriktiruvchi to'qimadan tashkil topgan.

Homila hayotining 4 - haftasidan boshlab oldingi ichakning halqumdan pastki qismi torayib qizilo'ngachga aylanadi. Dastlab qizilo'ngach juda qisqa bo'lib, keyinchalik oshqozon pastga tushishi munosabati bilan uzayadi va oshqozonga o'tish joyida torayadi. O'tish joyida aylanma mushak qavati qalinlashib qizilo'ngach-osqozon qisqichini hosil qiladi. Qizilo'ngachning aorta ravog'iga tegib turgan qismi ham torayib, uning uchta toraymasi hosil bo'ladi.

Taraqqiyotning boshlang'ich davrlarida qizilo'ngach mushaklari mezenximadan rivojlangan silliq mushak tolalaridan iborat bo'lib, halqum pardasi yorilganidan so'ng uning yuqori qismini mezodermadan rivojlangan ko'ndalang-targ'il mushak qoplaydi.

Yangi tug'ilgan chaqaloqning qizilo'ngachi uzunligi 10 – 12 sm, kengligi 2 oygacha 4 – 9 mm bo'lib, anatomik toraymalari yaxshi bilinmaydi. 2 – 6 oylik bolada uning bo'shliq kengligi 8,5 – 12 mm, 6 yoshdan so'ng 13 – 8 mm bo'ladi.

Yangi tug'ilgan chaqaloqda qizilo'ngachning boshlanish joyi III–IV bo'yin umurtqalari o'rasidagi sohasida bo'lsa, 2 yoshda IV–V, 15 yoshda VI–VII bo'yin umurtqalari sohasiga tushadi. Uning pastki chegarasi X ko'krak umurtqasi sohasida bo'lib, yoshga qarab kam o'zgaradi. Bola 2 yoshga to'lgunicha qizilo'ngach quyg'ichsimon

shaklda bo'ladi. Bolalikning ikkinchi davrida u tez o'sib uzunligi ikki marta (20 – 22 sm) kattalashadi.

Yangi tug'ilgan chaqaloq qizilo'ngachining shilliq pardasi nozik va silliq bo'lib, bir yoshgacha bezlari yaxshi rivojlanmaydi. Shilliq pardasi va shilliq osti asosi qon tomirlarga boy bo'lib, 2–3 yoshda shilliq pardasida bo'ylama burmalar paydo bo'ladi.

Bolalikning ikkinchi davrida shilliq pardada juda ko'p shoxlangan naysimon bezlar paydo bo'ladi.

Qizilo'ngachning mushak qavati yangi tug'ilgan chaqaloqda yaxshi rivojlanmagan, yupqa bo'ladi. U 12–15 yoshgacha tez o'sadi, so'ng aytarli o'zgarmaydi.

Rentgenoanatomiyasi. Bariy bilan to'latilgan qizilo'ngach kengligi 1,5 – 4 sm bo'lgan uzun tasmaimon soya beradi. Halqum bilan qizilo'ngachning yuqori qismi bariy bilan bir butunday to'ladi va to'g'ri proyeksiyada to'qmoq shaklida, yon proyeksiyada esa noto'g'ri quyg'ich shaklida ko'rinadi. Ular o'rtasidagi chegara to'g'ri proyeksiyada halqumning qizilo'ngachning to'g'ri soyasiga o'tish sohasida bo'ladi. Goho bu yerda uncha chuqur bo'lmagan torayma ko'rinishi mumkin. Yon proyeksiyada qizilo'ngachning yuqori uchi old tomonda uzuksimon tog'ayning pastki chekkasi hosil qilgan uncha chuqur bo'lmagan botiqlik bilan aniqlanadi. To'g'ri proyeksiyada qizilo'ngachning yuqorigi uchdan biri o'rta chiziqdan chapga og'adi. To'rtinchi ko'krak umurtqasi sohasida aorta ravog'i uni o'ng tomonga suradi. Kekirdakning bo'lingan joyidan pastda qizilo'ngachning yo'nalishi uni o'ng tomonga suruvchi pastga tushuvchi aorta va yurakning chap qismlariga bog'liq. Sakkizinchi ko'krak umurtqasidan pastda qizilo'ngach sekin-asta chapga, diafragmaning qizilo'ngach teshigiga qarab yo'naladi.

Yon proyeksiyada kontrastlangan qizilo'ngachning soyasi umurtqa pog'onasi va kekirdakning havo ustuni o'rtasida joylashadi. Aorta pavog'i va chap bosh bronx qizilo'ngach soyasining oldingi yuzasida botiqlik hosil qilib, ular oralig'ida bo'rtma paydo qiladi. Bu belgilar o'ng qiya proyeksiyada yana ham yaqqol ko'rinadi. Qiya proyeksiyada qizilo'ngach umurtqa pog'onasi bilan yurak o'rtasida yotadi.

Qizilo'ngachning uchta toraymasi bor: birinchi torayma halqumning qizilo'ngachga o'tish joyida – VII boyin umurtqasi sohasida, ikkinchisi qizilo'ngachning chap bosh bronx bilan keshishgan joyida IV–V ko'krak umurtqalari sohasida, uchinchisi–qizilo'ngachning diafragmadan o'tish joyida. Rentgenologik ko'rinishda toraymalar qizilo'ngach bo'shlig'ining biroz toraygan qismi shaklida ko'rinib, doim bir xil bo'lmay, o'zgaruvchan bo'ladi. Uchta asosiy toraymadan tashqari oshqozonga o'tish joyida ham torayma ko'rinadi. Qizilo'ngachning shilliq pardasida 2–4 ta parallel joylashgan bo'ylama burmalar rentgenogrammada butun devor bo'ylab ko'rinadi.

Oshqozon

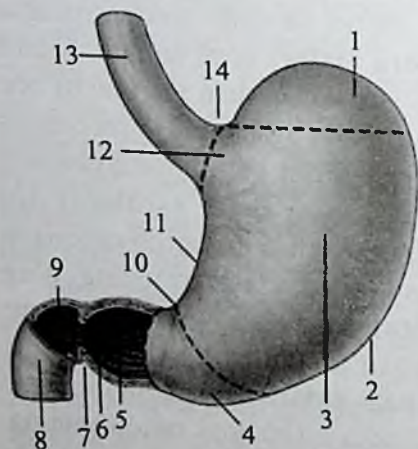
Oshqozon (**gaster**) hazm nayining eng kengaygan (165-rasm) qismi hisoblanadi. Oshqozon qorin bo'shlig'ining yuqori qismida, diafragma va jigar ostida joylashadi. Uning 3/4 qismi chap qovurg'a osti, 1/4 qismi qorin usti sohasida turadi. Oshqozonda oldingi va orqa devori (**paries anterior et posterior**) tafovut qilinadi. Devorlarning o'zaro birikishidan yuqoriga va o'ng tarafga qaragan oshqozonning kichik egriligi (**curvatura minor**), pastga va chap tarafga qaragan oshqozonning katta egriligi (**curvatura major**) hosil bo'ladi. Kichik egrilikning pastki qismida burchak o'ymasi (**incisura angularis**) bor. Kichik egrilikning yuqori qismida qizilo'ngachning oshqozonga o'tish teshigi (**ostium cardiacum**) joylashgan bo'lib, oshqozonning bu teshikka yondoshgan qismi kardial qism (**pars cardiaca**) deb ataladi. Bu qism chap tomonga gumbaz shaklida ko'tarilib oshqozon gumbazini (**fornix gastricus**) hosil qiladi. Oshqozonning o'ng toraygan pilorik qismi (**pars pylorica**) deb ataladi. Unda ikki qism: kengaygan pilorik qismidagi bo'shliq (g'or) (**antrum pyloricum**) va tor oshqozonning pilorik kanali (**canalis pyloricus**) tafovut qilinadi. Oshqozonning o'n ikki barmoq ichakka o'tish joyi oshqozonning chiqish qismi (**pylorus**) deyilib, unda oshqozonning pylorik qismining teshigi (**ostium pyloricum**) joylashgan (165-rasm).

Oshqozonning gumbazi bilan chiqish qismi o'rtasidagi soha oshqozon tanasi (**corpus gastricum**) deb ataladi.

Katta odam oshqozonining o'lchamlari o'zgaruvchan bo'ladi. Uning uzunligi bo'sh holatda 18 – 20 sm, katta va kichik egrilik o'rtasidagi masofa (kengligi) 7–8 sm, o'rtacha hajmi 3 litr.

Oshqozonning devori quyidagi qavatlardan iborat:

Shilliq parda (**tunica mucosa**) kulrang pushti rangli bo'lib, bir qavatli silindrsimon epiteliy bilan qoplangan. Shilliq pardaning qalinligi 0,5–2,5 mm. Unda shilliq pardaning mushak plastinkasi (**lamina muscularis mucosae**) borligi va shilliq osti asosi yaxshi rivojlangani uchun turli yo'nalishdagi oshqozon burmalari (**plicae gastricae**) hosil bo'ladi. Burmalar kichik egrilik bo'ylab bo'ylamasiga yo'nalib oshqozon kanalini (**canalis gastricus**) hosil qiladi. Bu kanal oshqozonning kirish va chiqish qismlarini o'zaro bog'laydi. Oshqozonning qolgan qismlarida burmalar yulduzsimon shaklda bo'ladi. Burmalarning ichida uncha katta bo'lmagan (1 – 6 mm) oshqozon maydonchalari (**areae gastricae**) ko'tarilib turadi. Bu maydonchalarning yuzasida ko'p sonli (35 mln ga yaqin) oshqozon bezlarining (**glandulae gastricae**) teshiklari ochiladigan oshqozon chuqurchalari (**foveolae gastricae**) joylashgan.



165-rasm. Oshqozon. Old tomondan ko'rinishi: 1–fundus gastricus; 2–curvatura major; 3–corpus gastricum; 4–antrum pyloricum; 5–canalis pyloricus; 6–m. sphincter pyloricus; 7–pilorik torayima; 8–pars descendens duodeni; 9–ostium pyloricum; 10–incisura angularis; 11–curvatura minor; 12–pars cardiaca; 13–pars abdominalis esophagus; 14–incisura cardiaca.

Oshqozon bezlari joylashishiga qarab uch guruhga bo'linadi:

1) oshqozonning kardial qismidagi bezlar (**glandulae cardiacae**);

2) oshqozonning tanasi va gumbaz qismidagi oshqozonning xususiy bezlari (***glandulae gastricae propriae***) ikki xil hujayralardan iborat. Asosiy hujayralar pepsinogen fermenti ishlab chiqarsa, qo‘shimcha hujayralar xlorid kislotasi ishlab chiqaradi;

3) oshqozonning chiqish qismidagi bezlar (***glandulae pyloricae***). Bu bezlar ovqatni oshqozonda kimyoviy parchalovchi suyuqlik – oshqozon shirasi ishlab chiqaradi. Oshqozon shirasi ta‘sirida oshqozonda oqsil, qisman yog‘ parchalanadi.

Bundan tashqari, oshqozon shilliq pardasi qon ishlab chiqarishga ta‘sir qiluvchi antianemik omil ham ishlab chiqaradi.

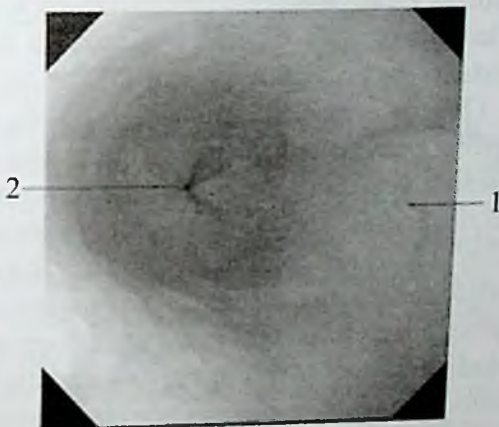
Shilliq osti asosi (***tela submucosa***) nisbatan qalin va harakatchan bo‘lgani uchun shilliq parda burmalari hosil qiladi.

166-rasm. Oshqozonning chiqish qismi va uning teshigining endoskopik ko‘rinishi:

1—canalis pyloricus; 2—ostium pyloricum

Mushakli parda (***tunica muscularis***) uch qavat silliq mushakdan iborat: tashqi bo‘ylama qavat (***stratum longitudinale***) qizilo‘ngach bo‘ylama mushak qavatining davomi

bo‘lib, ko‘proq kichik va katta egriliklar bo‘ylab joylashgan. O‘rta halqali qavat (***stratum circulare***) tashqi qavatga nisbatan kuchli rivojlangan. U qizilo‘ngach halqali mushak qavatining bevosita davomi bo‘lib, oshqozonning chiqish qismida qalinlashib pilorik qismidagi qisuvchi mushakni (***m. spincter pyloricus***) hosil qiladi. Ichki qiya (qiyshiq) tolalar (***fibrae obliquae***) bo‘lib, oshqozonning kardial qismidan boshlanib, oldingi va orqa devorlarga yo‘naladi.



Seroz osti asos (**tela subserosa**) yupqa bo'lib, seroz pardani mushak pardadan ajratib turadi.

Tashqi seroz parda (**tunica serosa**) qorinpardaning visseral varag'idan hosil bo'lib, oshqozonni hamma tomondan o'raydi.

. Bu parda oshqozon bilan qo'shni a'zolar o'rtasida boylamlar hosil qiladi. Bunday boylamlarga jigar bilan oshqozon kichik egriligi o'rtasidagi jigar-oshqozon boylami (**lig. hepatogastricum**) oshqozon bilan taloq o'rtasidagi oshqozon-taloq boylami (**lig. gastrosplenicum**), oshqozon bilan ko'ndalang chamber ichak o'rtasidagi oshqozon-chambar ichak boylamlari (**lig. gastrocolicum**) kiradi.

To'rt haftalik homilaning ovqat hazm qilish kanali sodda tuzilgan. Oshqozon va ichak nayi diafragma ostida yotadi va boshlang'ich davrda uning uzunligi tana uzunligiga teng bo'lib, kengligi hamma qismida bir xil bo'ladi. Taraqqiyotning keyingi davrlarida oshqozonga aylanadigan qismi boshqa qismlarga nisbatan kengligiga, qolgan qismlari esa bo'yiga tez o'sadi.

Oshqozon dastlab duk shaklida bo'lib, so'ngra uning katta va kichik egriligi hosil bo'ladi. Katta egriligi orqaga qaragan bo'lib **mesenterium dorsale** vositasida tananing orqa devoriga, kichik egrilik esa oldinga yo'nalib **mesenterium ventrale** vositasida birikkan. Uning yuzalari o'ng va chap tomonga qaragan. Taraqqiyotning ikkinchi oyida oshqozon pastga tushib, bo'ylama o'q atrofida aylanishi natijasida uning chap yuzasi oldinga, o'ngi esa orqaga aylanib gorizontal holatni oladi. Oshqozon shilliq pardasi epiteliyi va bezlari birlamchi ichak entodermasidan, qolgan qavatlari esa mezenximadan rivojlanadi.

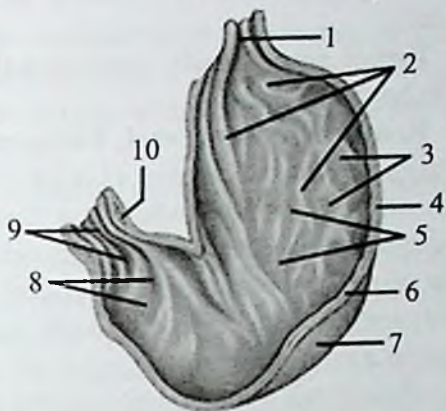
Yangi tug'ilgan chaqaloq oshqozoni umurtqa pog'onasining chap tomonida joylashgan bo'lib, uning tubi, kirish va chiqish qismlari yaxshi bilinmaydi. Unda oshqozon silindr, shox va qarmoq shakllarda uchraydi.

Yangi tug'ilgan chaqaloq oshqozoni uzunligi 5 sm, kengligi 3 sm bo'lsa, emizikli davr so'ngida uzayib uzunligi 9 sm, kengligi 7 sm bo'ladi. Yangi tug'ilgan chaqaloq oshqozonining hajmi 50 sm^3 bo'lsa, 10 kundan keyin 80 sm^3 , bir yoshda $250 - 300 \text{ sm}^3$, 10 - 12 yoshda $1300 - 1500 \text{ sm}^3$ ga yetadi.

Bir oylik bolada oshqozon qiyshiq holatda joylashgan bo'lib, 5 oylikda gorizontol holatga o'tadi. Bola hayotining 4 – 6-oylarida oshqozonning chiqish qismi, 10-oyida esa tubi bilina boshlaydi.

167-rasm. Yangi tug'ilgan chaqaloq oshqozoni shilliq pardasining tuzilishi:

1–ostium cardiacum; 2–plicae gastricae; 3–areae gastricae; 4–tela submucosa; 5–tunica mucosa; 6–tunica muscularis; 7–tunica serosa; 8–antrum pyloricum; 9–canalis pyloricus; 10–m. sphincter pyloricus.



Oshqozonning kirish qismi 8 yoshda to'liq tuzilishga ega bo'ladi.

Bolalikning ikkinchi davri oxirida oshqozon kattalarnikiga o'xshash shaklni va joyni egallaydi.

Yangi tug'ilgan chaqaloq oshqozonning shilliq pardasi nisbatan qalin bo'lib, burmalari kam va baland bo'ladi (167-rasm). Uning ichida ko'plab oshqozon chuqurchalari joylashgan bo'lib, ularda oshqozon bezlari ochiladi. Ularda oshqozon chuqurchalarining soni 200 mingga yaqin bo'lsa, 3 oylik bolalarda 700 ming, 2 yoshda 1.300000, 15 yoshda esa 4.000.000 ga yetadi.

Yangi tug'ilgan chaqaloqda oshqozonning naysimon bezlari qisqa va teshigi keng. Ular yaxshi takomillashmagani uchun bolada 2,5 yoshgacha xlorid kislota ishlab chiqarilmay, faqat xloridlar ajratadi. Yangi tug'ilgan chaqaloqda oshqozon bezlari soni 500000 ga yaqin bo'lsa, 15 yoshda 18 mln., kattalarda esa 35 mln. ga yetadi. Shilliq osti asosida mushak tolalari bola hayotining 5 – 8 oylarida paydo bo'ladi.

Yangi tug'ilgan chaqaloq oshqozoni devorida mushak va elastik to'qimalari kam bo'lib, kirish qismi qisqichi yaxshi bilinmaydi. Mushak qavati bo'sh, tashqi bo'ylama qavat yupqa, katta egrilikda ko'proq bo'ladi. Yaxshi rivojlangan halqasimon qavati goho chiqish teshigi atrofida ko'payib qisqichni hosil qiladi. Ichki qiyshiq tolalar

yangi tug'ilgan chaqaloqda yaxsh rivojlanmagan bo'lib, keyinchalik juda tez o'sadi.

Bola 5 yoshga to'lganida oshqozon devori kattalarnikiga o'xshash tuzilishga ega bo'lib, mushak qavati 15–20 yoshlarda kuchayib ketadi.

Tashqi seroz parda qorinpardadan iborat bo'lib, kattalarnikiga o'xshagan bo'ladi.

Rentgenoanatomiyasi. Oshqozonning rentgenologik ko'rinishi o'ziga xos xususiyatga ega bo'lib, uning faoliyatiga, konstitutsiyaga va jinsga bog'liq ravishda o'zgarib turadi. Rentgenogrammada oshqozonning gumbazi tafovut qilinib, u havo bilan to'la bo'ladi. Bu qismi oshqozonning eng yuqori qismi bo'lib, unda doimo ovqat yutganda kirgan havo to'planib turadi. Havo pufagidan pastroqda qizilo'ngachning oshqozonga o'tish joyi – kardiya joylashgan. Undan pastga tomon vertikal holatda oshqozonning tanasi ko'rinadi. Tananing pastki qismi bukilib, gorizontol yoki qiya ko'tarilgan antral yoki pilorik qismiga o'tadi va toraygan qisqich hosil qilib tugaydi. Oshqozonning shakli va joylashishi mushak qavati tonusiga bog'liq bo'lib, doimo o'zgarib turadi.

Oshqozonning katta qismi chap qovurg'a ostida joylashgan. Uning boylamlari bo'lishiga qaramay joylashishi o'zgarib turadi. Oshqozonning pastki chegarasi yonbosh suyagi qirrasidan o'rtacha 2 – 4 sm yuqori turadi. Havo pufagining yuqori nuqtasi diafragmaning yuqorigi konturidan 0,5 – 2,5 sm pastda bo'ladi. Bu masofa diafragma va oshqozon devorining qalinligidan iborat bo'lib, uni to'g'ri va yon proyeksiyalarda aniqlash kerak. Oshqozon devorining qalinligi doimiy bo'lmaydi. Oshqozonning o'ng konturini uning kichik egriligi, chapini esa katta egriligi hosil qiladi. Kardial qismi doimiy joyga ega bo'lib, umurtqa pog'onasining chap chekkasiga yoki undan 1–1,5 sm chetroqda joylashgan. Oshqozonning chiqish qismi umurtqa pog'onasining o'ng tomonida, I–II bel umurtqalari sohasida joylashadi. Oshqozonning hazm qilish va harakat faoliyatiga qarab, gumbazi va tanasidan hosil bo'lgan hazm qopchasi (**saccus digestorius**) qismi, pilorik qismi va pilorusdan hosil bo'lgan chiqaruv kanali (**canalis egestorius**) tafovut

qilinadi. Bu ikki qism o'rtasidagi chegara oshqozon devorining fiziologik sfinkteri joylashgan burchak sohasida yotadi.

Oshqozonning shakli va joylashishi odam gavdasining tuzilishiga bog'liq.

1. Ko'pincha (80% holatda) qarmoq shaklidagi oshqozon uchraydi. Bunday shakli oshqozon vertikal joylashib, o'ng tomonga bukiladi va pilorik qismi umurtqa pog'onasining o'ng tomonida ko'tarilib joylashadi.

2. Shox shaklidagi oshqozonda yuqori qismi keng bo'lib, pastga tomon torayib boradi.

3. Uzaytirilgan qarmoq yoki paypoq shaklidagi oshqozonning tanasi uzun bo'lib, pastga tushuvchi hazm qopi past joylashadi. Pilorik qismi yuqoriga tez ko'tarilib, o'rta chiziqdan chapda joylashadi.

Oshqozonning shakli yoshga va jinsga ham bog'liq. Ayollarda ko'pincha uzaytirilgan paypoq shaklidagi oshqozon uchrasa, bolalar va qariyalarda shox shaklidagisi uchraydi.

Oz miqdordagi (1–2 qultum) bariy oshqozonning ichki yuzasini yupqa qatlam bilan qoplaganda uning shilliq pardasidagi burmalar ko'rinadi. Bunda bariy burmalar oralig'ida to'planib, ularning ko'rinishi shilliq pardaning mo'tadil holatdagi ko'rinishiga mos keladi. Burmalar oshqozon gumbazi sohasida keng (10 mm gacha) va baland bo'ladi. Oshqozonning antral qismida burmalar mushak qavat qisqargan vaqtda paydo bo'lib kengligi ikki barobar kichik, yo'nalishi qisqarish fazasiga bog'liq bo'ladi. Kichik egrilik bo'ylab bo'ylama burmalar joylashgan. Oshqozon burmalaridan tashqari rentgenogrammada shilliq parda yuzasida oshqozon maydonchalarini ham aniqlash mumkin. Ularning diametri 1,5 mm gacha bo'ladi. Rentgenogrammalarda oshqozon maydonchalari noto'g'ri shakldagi bir-biridan ingichka bariy qatlami bilan ajraladi va umumiy ko'rinishda to'rsimon shaklni hosil qiladi.

Ichaklar taraqqiyoti

Homila hayotining birinchi oyi oxirida birlamchi ichak nayi osqozondan to klokagacha cho'zilgan bo'lib, ikkita: ventral va

dorsal tutqichlari bo'ladi. Taraqqiyotning erta davrida oldingi tutqich yo'qolib ketadi. 5 - haftada ichak tez o'sib uzayadi va oldinga qarab turtib chiqqan qovuzloq hosil qiladi. Ichak qovuzlog'ida tushuvchi va ko'tariluvchi tizzalari tafovut qilinadi. Qovuzloqning uchiga uni kindik bilan bog'lovchi tuxum sarig'i nayi ochiladi. Tez orada bu nay atrofiyaga uchraydi va ichakni tananing oldingi devori bilan aloqasi yo'qoladi. Agar bu nay yo'qolmasa bu yerda umr bo'yi ko'r o'simta (**diverticulum**) anomaliya sifatida saqlanib qoladi va Mekkel divertikuli deyiladi. Oshqozon aylangan vaqtda ko'tariluvchi tizzaning boshlanish joyida kichkina bo'rtma, bo'lajak ko'richak paydo bo'ladi. Pastga tushuvchi tizzaning boshlang'ich qismidan o'n ikki barmoq ichak, qolgan qismidan esa ingichka ichak rivojlanadi. Taraqqiyotning keyingi davrida tushuvchi tizzaning tez o'sishi natijasida ingichka ichak qovuzloqlari hosil bo'ladi.

Birlamchi ko'richak o'ng tomonga jigar ostiga suriladi, tushuvchi va ko'tariluvchi tizzalar tutqichlari o'zaro kesishadi. Keyingi bosqichlarda qovuzloqning ko'tariluvchi tizzasi o'sib, ko'richak pastga tushadi va chambar ichak qismlari paydo bo'ladi. Ichak nayining orqa qismidan tushuvchi chambar ichak, sigmasimon chambar ichak va to'g'ri ichak rivojlanadi.

Ingichka ichak

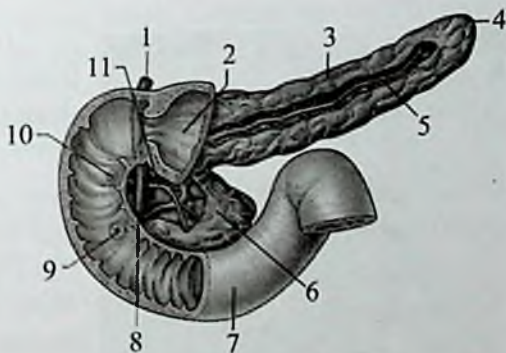
Ingichka ichak (**intestinum tenue**) hazm nayining eng uzun qismi bo'lib, oshqozon bilan yo'g'on ichakning (oshqozonning chiqish qismi bilan ileosekal qopqoq) o'rtasida yotadi. Uning uzunligi tirik odamda 2,2 m dan 4,4 m gacha, murdada esa 5 – 6 m, ko'ndalang o'lchami boshlanish joyida 4,7 sm bo'lsa, oxirida 2,5–2,7 sm bo'ladi. Ingichka ichakda so'lak va oshqozon shirasi ta'sirida maydalangan ovqat bo'tqasi ichak shirasi, oshqozon osti bezi shirasi va o't ta'sirida parchalanadi. Bu yerda parchalangan oziqa moddalar qon va limfa tomirlariga so'riladi. Ingichka ichakda uch qism: o'n ikki barmoq ichak, och ichak va yonbosh ichak tafovut qilinadi. Och va yonbosh ichakda ichak tutqichi bo'lgani uchun ingichka ichakning tutqichli qismi deyiladi.

Yangi tug'ilgan chaqaloq ingichka ichagi kattalarnikiga nisbatan uzun bo'lib, uzunligi 150 – 300 sm. Ularning ichagi uzunligining tana uzunligiga nisbati 8,3:1 bo'lsa, bir yoshda 6:1, katta odamda 5,4:1 bo'ladi. O'g'il bolalarning ichagi qiz bolalarga nisbatan uzun. Ingichka ichakning kengligi 1 yoshda 1,6 sm bo'lsa, 3 yoshda 2,3 sm ga yetadi. Bola hayotining birinchi yilida ingichka ichak tez o'sadi. Ichaklar o'sishida ikki davr: 1 – 3 yosh va 10 – 15 yoshlar tafovut qilinadi. Yosh bolalarda ingichka ichak devori shilliq qavati yupqa, qon tomirlarga boy bo'lib, burmalari, vorsinkalari va bezlari yaxshi taraqqiy etmagan bo'ladi.

O'n ikki barmoq ichak (**duodenum**) ingichka ichakning boshlang'ich qismi bo'lib (168-rasm), uning uzunligi tirik odamda 17–21 sm, murdada 25–30 sm, ko'proq taqa, kamroq halqa shaklida bo'ladi. O'n ikki barmoq ichak qorin bo'shlig'ining orqa devorida I – III bel umurtqalari sohasida oshqozon osti bezi boshini o'ragan holatda joylashadi. Unda to'rt: yuqorigi qismi, tushuvchi qismi, gorizontal va ko'tariluvchi qismlari tafovut qilinadi.

168-rasm. O'n ikki barmoq ichak va oshqozon osti bezi:

1–ductus choledochus; 2–canalis pyloricus; 3–corpus pancreatis; 4–cauda pancreatis; 5–ductus pancreaticus; 6–caput pancreatis; 7–pars horizontalis duodeni; 8–ampulla hepaticopancreatica; 9–papilla duodeni major; 10–papilla duodeni minor; 11–ductus pancreaticus accessorius.



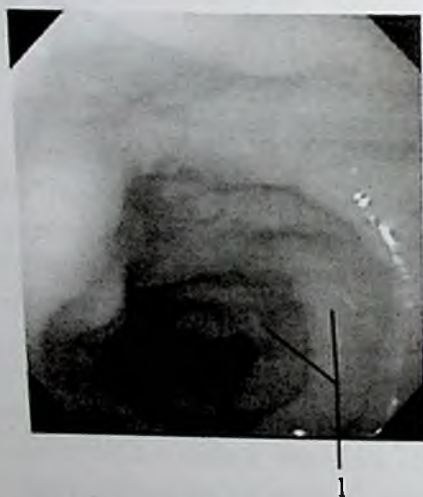
Yuqorigi qismi (**pars superior**) XII ko'krak yoki I bel umurtqasining o'ng tomonida oshqozonning chiqish qismidan boshlanadi. Uning uzunligi 4 – 5 sm.

O'ngga, biroz orqaga va yuqori tomonga yo'nalib o'n ikki barmoq ichakning ustki bukilmagini (**flexura duodeni superior**) hosil qilib tushuvchi qismiga o'tadi.

Tushuvchi qismining (**pars descendens**) uzunligi 8 – 10 sm bo‘ladi. I bel umurtqasi sohasida boshlanib, pastga tomon tushadi. III bel umurtqasi sohasida chapga burilib, o‘n ikki barmoq ichakning pastki bukilmasini (**flexura duodeni inferior**) hosil qilib gorizontal qismiga o‘tadi.

Gorizontal qismi (**pars horizontalis**) pastki o‘n ikki barmoq ichak bukilmasidan chapga tomon yo‘nalib III bel umurtqasi tanasi sohasida yuqoriga ko‘tarilib ko‘tariluvchi qismiga davom etadi.

Ko‘tariluvchi qismi (**pars ascendens**) II bel umurtqasi tanasining chap chekkasi sohasida o‘n ikki barmoq ichak bilan och ichak orasidagi bukilma (**flexura duodenojejunalis**) hosil qilib och ichakka o‘tib ketadi. O‘n ikki barmoq ichakni qorin parda boshlanish va oxirgi qismlarini har tomondan o‘rasa, qolgan qismlari qorinparda orqasida yotadi. O‘n ikki barmoq ichakning shilliq pardasida halqa shaklidagi burmalar (**plicae circularis**) (168-rasm) hamda pastga tushuvchi qismining medial devorida joylashgan o‘n ikki barmoq ichakning bo‘ylama burmasi (**plica longitudinalis duodeni**) bor.



169-rasm. O‘n ikki barmoq ichakning shilliq pardasini endoskopik ko‘rinishi: 1–o‘n ikki barmoq ichakning halqasimon burmalari.

Bu burmaning pastki qismidagi o‘n ikki barmoq ichakning katta so‘rg‘ichiga (**papilla duodeni major**) umumiy o‘t yo‘li va oshqozon osti bezi nayi, undan yuqoriroqda joylashgan o‘n ikki barmoq ichakning kichik so‘rg‘ichiga (**papilla duodeni minor**) oshqozon osti bezining qo‘shimcha nayi ochiladi. Bundan tashqari, o‘n ikki barmoq ichak

bo'shlig'iga uning shilliq osti asosida joylashgan duodenal bezlar (**glandulae duodenales**) ham ochiladi.

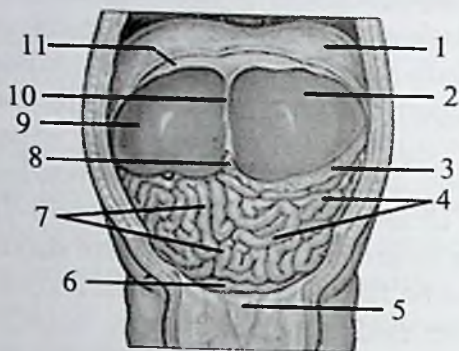
Yangi tug'ilgan chaqaloq o'n ikki barmoq ichagi halqa yoki II shaklida bo'lib, uzunligi 7,5 – 10 sm bo'ladi. Uning boshlanish joyi va oxiri I bel umurtqasi sohasida joylashgan.

Besh oylik bolada o'n ikki barmoq ichakning yuqori qismi XII ko'krak umurtqasi sohasida joylashgan. Unda pastga tushuvchi va ko'tariluvchi qismlari paydo bo'ladi. Bola hayotining birinchi yilida o'n ikki barmoq ichakda to'rt: yuqorigi, tushuvchi qismi, gorizontal qism va ko'tariluvchi qismi tafovut qilinadi. Yuqorigi qismi qisqa va keng, boshqa qismlardan farqli qorinparda bilan har tomondan o'ralib, I bel umurtqasi sohasida turadi. Pastga tushuvchi qismi I–II bel umurtqalarining yon tomonida joylashgan. Gorizontal qism shakli va uzunligi jihatidan o'zgaruvchan bo'lib, umurtqa pog'onasini kesib o'tib, ko'tariluvchi qismiga davom etadi. O'n ikki barmoq ichakni och ichakka o'tish joyida to'g'ri yoki o'tkir burchakli bukilma hosil bo'lib, u I–II bel umurtqalarining chap yonida joylashadi. Bu bukilma ingichka ichak qovuzloqlarini o'rganishda katta ahamiyatga ega. Bolalarda o'n ikki barmoq ichak harakatchan bo'lib, uning tez o'sishi 5 yoshgacha davom etadi, keyinchalik sekinlashadi. Bola 7 yoshga to'lganida pastga tushuvchi qismi II bel umurtqasigacha, 12 yoshda undan pastroqqa tushib joylashishi kattalarnikiga o'xshab qoladi.

Yangi tug'ilgan chaqaloq o'n ikki barmoq ichagi bezlari uncha katta bo'lmay nisbatan kam shoxlangan bo'ladi. Bola hayotining birinchi yilida bu bezlar tez o'sadi.

Rentgenoanatomiyasi. O'n ikki barmoq ichakning shakli ozgaruvchan bo'lib, 60% holatda taqasimon, 25% holatda halqa shaklida, 15% holatda U shaklida uchraydi. Odamda o'n ikki barmoq ichakning uzunligi va kengligi uning tonusiga bog'liq bo'lib, rentgenologik ko'rinishda uzunligi 9–30 sm, kengligi 1,5 – 4 sm bo'ladi. O'n ikki barmoq ichak to'rt qismdan iborat. Uning I bel umurtqasi sohasida joylashgan yuqori qismi ampula (piyozcha) va ampuladan keyingi yuqori gorizontal qismdan iborat. Rentgenologik ko'rinishda o'n ikki barmoq ichakning piyozchasi uchburchak

shakldagi soya beradi. Uch burchakning asosi oshqozonning chiqish qismiga qaragan bo'lib, undan torayma bilan ajragan. Uchi esa o'n ikki barmoq ichak shilliq pardasining birinchi halqasimon burmasi sohasiga to'g'ri keladi. Piyozcha yuqori va past tomondan yumaloq bo'rtmalar shaklidagi cho'ntaklar hosil qilib tugaydi.



170-rasm. **Chaqaloqning qorin bo'shlig'i a'zolari. Old tomondan ko'rinishi:** 1—diaphragma; 2—lobus hepatis sinister; 3—omentum majus; 4—jejunum; 5—vesica urinaria; 6—colon sigmoideum; 7—ileum; 8—v. umbilicalis; 9—lobus hepatis dexter; 10—lig. falciforme hepatis; 11—peritoneum parietale.

O'n ikki barmoq ichak piyozchasining shakli, hajmi va ko'rinishining aniqligi ahamiyatga ega, chunki bu sohada 99 % holatda o'n ikki barmoq ichak yarasi joylashishi mumkin. Oshqozoni qarmoq shaklida bo'lgan odamlarda uning shakli cho'zilgan uchburchak yoki shamning alangasi shaklida bo'lsa, oshqozoni shox shaklida odamlarda qisqartirilgan keng uchburchak shaklida bo'ladi. On ikki barmoq ichak rentgen ko'rinishi uning shilliq pardasi burmalariga bog'liq.

Piyozcha sohasida burmalar bo'lmagani uchun uning ko'rinishi tekis, ichakning boshqa qismlarida esa ko'ndalang burmalar contrast massaning burmalararo oraliqqa oqishi hisobiga tishli ko'rinish hosil qiladi.

Ingichka ichakning tutqichli qismi o'n ikki barmoq ichakning davomi bo'lib, ko'ndalang chambar ichak va uning tutqichidan pastda, old tomondan katta charvi bilan yopilgan, 14 – 16 qovuzloq hosil qilib joylashadi (170-rasm). Uning 2/5 qismi och ichakka, 3/5 qismi yonbosh ichakka to'g'ri keladi. Bu ikki bo'lim o'rtasida aniq chegara yo'q.

Och ichak (**jejunum**) o'n ikki barmoq ichakning bevosita davomi bo'lib, qorin bo'shlig'ining chap yuqori qismida yotadi. Uning qovuzloqlari gorizontal joylashgan.

Yonbosh ichak (**ilium**) qorin bo'shlig'ining o'ng pastki qismini egallab, o'ng yonbosh chuqurchasida ko'richakka o'tib ketadi. Uning qovuzloqlari vertikal joylashgan.

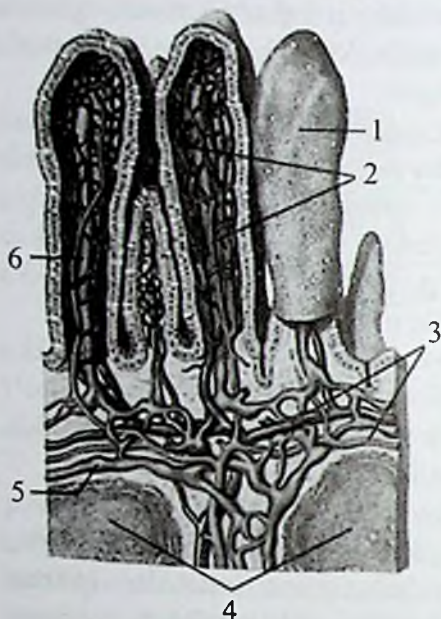
Och ichakni yonbosh ichakdan quyidagi belgilar bilan ajratish mumkin. Och ichak pushti rangda bo'lsa, yonbosh ichak och rangda bo'ladi. Och ichakning diameti katta, devori esa qalin. Och ichakning shilliq pardasida halqasimon burmalar ko'p bo'lsa, yonbosh ichakda to'plangan limfa tugunchalari ko'p. Yonbosh ichak ko'r ichakka o'tish joyidan 1 metrcha yuqoriroqda mekkel o'simtasi uchraydi.

Yonbosh ichak o'ng yonbosh chuqurchasi sohasida ko'r ichakka to'g'ri yoki o'tkir burchak hosil qilib tushadi. Yonbosh ichakni ko'r ichakka o'tish joyida yonbosh ichak teshigi (**ostium ileale**) atrofida o'ziga xos qopqoq (**valva ileocaecalis**) bo'ladi.

Ingichka ichakning devori quyidagi tuzilishga ega: shilliq parda (**tunica mucosa**) pushti rangda bo'lib, unda 650 taga yaqin, balandligi 8 mm gacha bo'lgan halqasimon burmalar (**plicae circularis**) bor. Burmalarning balandligi och ichakdan yonbosh ichakka qarab kamayib boradi. Ingichka ichakning shilliq pardasi bir qavat silindrsimon epiteliy bilan qoplangan. Shilliq pardada ko'p sonli (4 mln) uzunligi 0,2–1,2 mm bo'lgan ingichka ichakdagi tukli hosilalari (vorsinkalar) (**villi intestinales**) bo'lib (171-rasm), unga duxobaga o'xshash ko'rinish beradi. Ingichka ichakdagi tukli hosilalari va burmalari hisobiga shilliq pardaning ovqat so'ruvchi yuzasi 24 marta kattalashadi. Ingichka ichakdagi tukli hosilalarining yuzasi 4–5 m² maydonni tashkil qilib, odam terisi yuzasidan 2–3 marta katta. Ingichka ichakdagi tukli hosilalarning miqdori och ichakda ko'proq bo'lib, ular bu sohada ingichka va uzunroq bo'ladi. Ularning markazida limfa sinusi, uning atrofida qon tomirlar joylashgan. Tukli hosilaga arteriola kirib, kapillarga bo'linadi va undan venulla chiqadi.

Ingichka ichak shilliq pardasini qoplagan epiteliy hujayralari o'rtasida ko'p sonli shilliq ishlab chiqaruvchi qadahsimon hujayralar

uchraydi. Ovqat bo‘tqasidan yog‘lar limfa tomirlarga, oqsil, uglevodlar vena tomirlariga so‘riladi. Ingichka ichakdagi tukli hosilalari oralig‘iga ichak bezlarining (**glandulae intestinales**) nayi ochiladi.



171-rasm. Ingichka ichakdagi tukli hosilalarning tuzilishi:

1–villi intestinales; 2–qon tomir kapillarlar; 3–qon tomirlar; 4–noduli limphoidei solitari; 5–limfa tomiri; 6–limfa kapillyari.

Ingichka ichak shilliq pardasida ko‘p sonli (15.000 ga yaqin) yakka-yakka limfa tugunchalari (**noduli limphoidei solitarii**) va to‘plangan limfa tugunchalari (20 – 30 ta) (**noduli limphoidei aggregati**) joylashgan. To‘plangan limfa tugunchalari cho‘zinchoq shaklda, uzunligi 2–3 sm, kengligi

0,8 – 1 sm bo‘lib, ichak tutqichiga qarama-qarshi tomonda joylashadi. Ingichka ichakning shilliq pardasida shilliq pardaning mushak plastinkasi (**lamina muscellaris mucosae**) bo‘ladi.

Shilliq osti asosi (**tela submucosa**) nisbatan qalin, yumshoq tolali biriktiruvchi to‘qimadan tashkil topgan bo‘lib, qon va limfa tomirlar, nervlar joylashgan.

Mushakli parda (**tunica muscularis**) ikki: tashqi bo‘ylama (**stratum longitudinale**) va ichki halqali qavatlardan (**stratum circulare**) iborat. Halqali qavati bo‘ylama qavatiga nisbatan yaxshi rivojlangan. Yonbosh ichakning ko‘richakka o‘tish joyida halqali qavat qalinlashgan.

Seroz parda (**tunica serosa**) qorin pardaning visseral varag‘idan hosil bo‘lib, ingichka ichak devorini hamma tomondan o‘rab, ichak

tutqich (**mesenterium**) hosil qiladi. Seroz pardaning ichak tutqich hosil qiladigan yuzasida uning ikki varag'i o'rtasidan ichakka qon, limfa tomirlar va nervlar kiradi. Bu pardaning ostida seroz osti asosi (**tela subserosa**) bo'lib, mushakli pardani seroz pardadan ajratib turadi.

Yangi tug'ilgan chaqaloqning ingichka ichagi shilliq pardasida halqasimon burmalar och ichakning boshlang'ich qismida bo'lib, keyinchalik boshqa qismlarda ko'plab paydo bo'ladi. Ichak bezlari kattalarnikiga nisbatan yirik bo'lib bir yoshga borib soni ko'payadi. Limfoid to'qima yakka-yakka limfa tugunchalari yoki to'plangan limfa tugunchalari shaklida uchraydi. Limfa tomirlari ko'p bo'lib, ularning bo'shlig'i keng. Mushakli pardasi, ayniqsa bo'ylama qavati kam taraqqiy etgan bo'ladi. Yangi tug'ilgan chaqaloqda va bola hayotining birinchi oyida shilliq parda, shilliq osti asosi va mushakli pardaning qalinligi bir xil bo'ladi. Emizikli davrda ingichka ichak qovuzloqlari qorin devoriga tegib turadi. Ikki yoshdan so'ng o'sayotgan katta charvi uni old tomonidan qoplasa, 7 yoshda uni qorin devoridan butunlay ajratadi.

Rentgenoanatomiyasi. Och ichakning boshlanish joyi o'n ikki barmoq och ichak bukilmasisiga to'g'ri kelib, undan birinchi qovuzloq chap tomonga yo'naladi. Rentgenologik tasvirda och ichakning yonbosh ichakka otish joyini aniqlash mumkin emas. Och ichak qorin bo'shlig'ining o'rta chap qismida joylashib yuqorigi qovuzloqlari gorizontal pastkilari esa vertikal yo'nalishda bo'ladi.

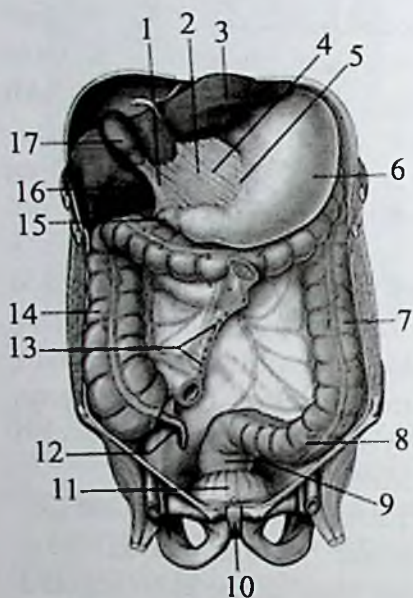
Yonbosh ichak qorin bo'shlig'ining pastki o'ng qismida joylashgan. Uning boshlang'ich qovuzloqlari vertikal yo'nalib, pastki qismi kichik chanoqda qovuzloqlar to'plami shaklida bo'ladi. Ingichka ichak rentgenogrammada 1-2 sm kenglikdagi ingichka tasma shaklida ko'rinadi. Ingichka ichakning shilliq pardasini ko'rinishi asosini Kerkring aylanma burmalari hosil qiladi. Ular och ichakning boshlang'ich qismida ko'p joylashib, yonbosh ichakka tomon ularning soni va balandligi kamayib boradi. Burmalarning balandligi och ichakda 2-3 mm, yonbosh ichakda esa 1-2 mm.

Rentgenogrammada ichak bo'shlig'i mayda tishsimon chekkaga ega bo'lib, och ichakda yaqqol ko'rinishga ega, chunki undan bariy nisbatan

tez o'tadi. Agar bariy bilan bo'shlig'i to'ldirilsa rentgenogrammada ko'ndalang burmalar ingichka ichak bo'shlig'i bo'lib ko'rinadi.

Yo'g'on ichak

Yo'g'on ichak (**intestinum crassum**) ingichka ichakning bevosita davomi bo'lib, orqa chiqaruv teshigi bilan tugaydi (172-; 173-rasmlar). Yo'g'on ichak qorin va chanoq bo'shlig'ida joylashib uzunligi 1-1,5 m, kengligi 5-8 sm, oxirgi qismida 4 sm ga yaqin.



172-rasm. Qorin bo'shlig'i a'zolari. Yo'g'on ichakning joylashishi: 1-lig. hepatoduodena-
le; 2-lig. hepatogastricum; 3-hepar; 4-omentum minus; 5-curvedura minor; 6-gaster; 7-colon descendens; 8-colon sigmoideum; 9-rectum; 10-symphysis pubica; 11-vesica urinaria; 12-appendix vermiformis; 13-mesenterium; 14-colon ascendens; 15-duodenum; 16-foramen omentale; 17-vesica biliaris.

Yo'g'on ichakka so'rilishga ulgirmagan ovqat qoldiqlari va suv o'tadi. Yo'g'on ichakda ko'p miqdorda organik moddalar va bakteriyalar, shuningdek hazm shirasi ta'sir qilmaydigan moddalar

bo'ladi. Yo'g'on ichak uch qism: ko'richak chualchangsimon o'simta bilan chambar ichak va to'g'ri ichakdan iborat. Chambar ichak o'z navbatida to'rt: ko'tariluvchi, ko'ndalang, tushuvchi va sigmasimon chambar ichakka bo'linadi.

Yo'g'on ichak ingichka ichakdan joylashishi, shakli va tuzilishi bilan farq qiladi. Yo'g'on ichak o'zining kul rangi bilan pushti rangli ingichka ichakdan farq qiladi.

Uning tuzilishidagi asosiy farqlari quyidagilar:

1. Yo'g'on ichakning mushak pardasini bo'ylama qavati tashqi yuzasida kengligi 1 sm bo'lgan uchta chambar ichak tasmasi (**taenia coli**) hosil qiladi.

2. Tasmalar chugalchangsimon o'simta asosida o'zaro qo'shilgan holatda boshlanadi va to'g'ri ichakda tugaydi. Ularning bittasi ko'richak, ko'tariluvchi va tushuvchi chambar ichakning oldingi erkin yuzasi (ko'ndalang chambar ichakning pastki yuzasida) bo'ylab yo'nalgan bo'lib, erkin tasmasi (**taenia libera**) deyiladi. Ikkinchisi ko'ndalang chambar ichakning tutqichi birikkan joy bo'ylab yo'nalgan tutqich tasmasi (**taenia mesocolica**), uchinchisi esa ko'ndalang chambar ichakning old tomonida katta charvi birikkan joyda joylashib charvi tasmasi (**taenia omentalis**) deyiladi.

3. Yo'g'on ichakning tashqi yuzasi tekis bo'lmay, mushak tasmalari o'rtasida tashqariga bo'rtib chiqqan yo'g'on ichakning qavariq joylari (**haustra coli**) bor. Ular mushak tasmalari va ichak qismlari uzunligining mos kelmasligidan hosil bo'ladi. Gaustralar birbiridan ko'ndalang egatlar vositasida ajralib turadi. Bu egatlar ichak bo'shlig'iga qavarib, chambar ichakning yarimoysimon burmalarini (**plicae semilunaris coli**) hosil qiladi.

4. Yo'g'on ichakning tashqi yuzasida erkin va charvi tasmalari bo'ylab uzunligi 4-5 sm bo'lgan yog' o'simtalari (**appendicis omentales**) bor.

5. Yo'g'on ichakning kengligi ingichka ichakka qaraganda ikki marta katta.

Yo'g'on ichak devori qavatlarining tuzilishi ham o'ziga xos bo'ladi:

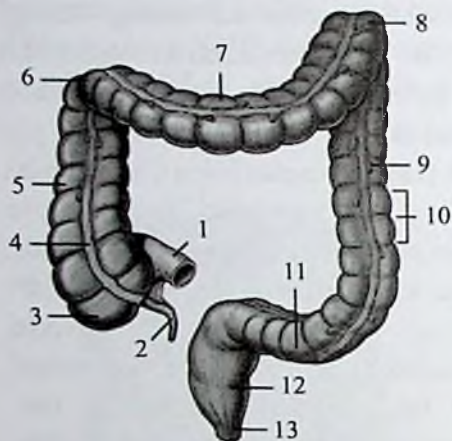
Shilliq parda (**tunica mucosa**) yaxshi rivojlangan, silindrsimon epiteliy bilan qoplangan, vorsinkalari bo'lmaydi.

Unda yarimoysimon burmalar bo'lib, ular uch qator mushak tasmalari o'rtasida, gaustralar oralig'ida joylashadi. Shilliq qavatda shilliq qavatning mushak plastinkasi (**lamina muscullaris mucosae**), yakka-yakka limfa tugunchalari (**noduli lymphoidei solitari**), yo'g'on ichak bezlari (**glandulae intestinales**) va qadahsimon hujayralar

ko'p. Shilliq osti asosi (**tela submucosa**) yaxshi rivojlangan bo'lib, shilliq pardada burmalar hosil bo'lishida uning ahamiyati katta.

Mushak parda (**tunica muscularis**) ikki qavatdan iborat.

Bo'ylama qavat (**stratum longitudinale**) uchta tasma shaklida joylashgan bo'lib, halqali qavat (**stratum circulare**) yarimoysimon burmalar ostida biroz qalinlashadi.



173-rasm. **Yog'on ichakning qismlari:** 1-pars terminalis ilei; 2-appendix vermiformis; 3-caecum; 4-taenia libera; 5-colon ascendens; 6-flexura coli dextra; 7-colon transversum; 8-flexura coli sinistra; 9-appendices omentalis; 10-haustra coli; 11-colon sigmoideum; 12-rectum; 13-canalisis analis.

Seroz osti asosi (**tela subserosa**) yo'g'on ichakning qorin parda bilan o'ralgan qismida uchraydi. U mushak qavatni seroz qavatdan ajratib turadi.

Seroz parda (**tunica serosa**) yo'g'on ichakning hamma qismini bir xil o'ramaydi.

Yangi tug'ilgan chaqaloq yo'g'on ichagining uzunligi o'rta hisobda 63 sm. Uning mushak tasmalari yaxshi taraqqiy etmagan bo'lib, yo'g'on ichakning qavariq joylari va yog' o'simalari bo'lmaydi.

Yo'g'on ichakning qavariq joylari bola 6 oylik bo'lganida, yog' o'simalari esa ikki yoshda paydo bo'ladi.

Yo'g'on ichakning uzunligi 1 yoshda 83 sm, 10 yoshda 118 sm ga yetadi. 6 - 7 yoshlarda yo'g'on ichakning mushak tasmalari, qavariq joylari va yog' o'simalari to'liq shakllanib bo'ladi.

Rentgenoanatomiyasi. Yo'g'on ichak qorin bo'shlig'ining chekasi bo'ylab, ingichka ichak qovuzloqlarini o'rab yotadi (174-rasm).

Unda uch qism: ko'r ichak, chamber ichak va to'g'ri ichak tafovut qilinadi.

Yo'g'on ichakning uzunligi 1–2 m bo'lib, rentgenologik tasvirda o'rtacha 1,15 m. Uning kengligi turli qismlarda turlicha bo'lib, 2 sm dan 12 sm gacha bo'ladi.

Yo'g'on ichakning rentgenologik ko'rinishining o'ziga xos xususiyatlaridan biri – uning ikki yon tomonida joylashgan aniq chegaralangan yarim aylana shaklidagi tekis qavariqlar va ular o'rtasidagi botiqliklar – “gaustratsiya”dir. Ularning uchinchisi ichak soyasiga qavatlangani uchun kontrastlanganda ko'rinmaydi. Yo'g'on ichakda gaustralarning joylashishiga mos ravishda ko'ndalang va bo'ylama burmalar almashib joylashadi.

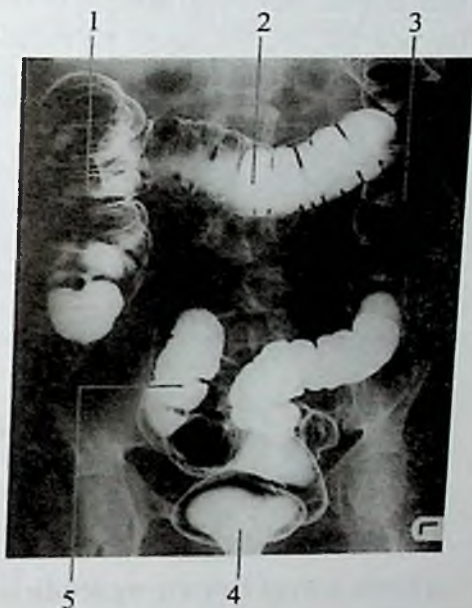
174-rasm. Yo'g'on ichakning rentgenogrammasi:

1-colon ascendens; 2-colon transversum; 3-colon descendens; 4-rectum; 5-colon sigmoideum.

Yo'g'on ichakning har bir qismini rentgenologik ko'rinishi o'ziga xos xususiyatga ega.

Ko'r ichak (caecum) yo'g'on ichakning (175-rasm) boshlang'ich kengaygan qismi bo'lib o'ng yonbosh chiqurchasida joylashgan. U yonbosh ichakning yog'on ichakka tushish joyidan pastda bo'lib uzunligi 6–8 sm, kengligi 7–7,5 sm. bo'lsa-da tutqichi yo'q.

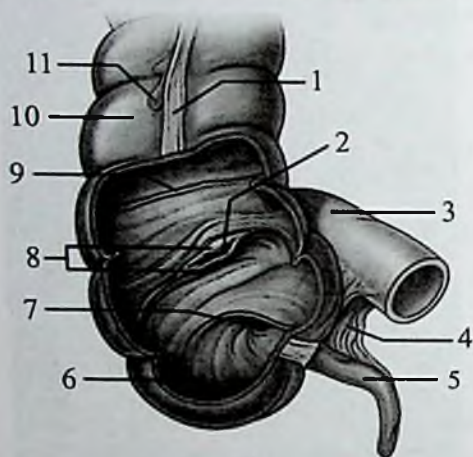
Uning orqa yuzasi yonbosh va katta bel mushaklariga, oldingi yuzasi qorinning oldingi devoriga tegib turadi. Qorinparda bilan har tomondan o'ralgan bo'ladi. Katta yoshdagi odamda ko'richak turlicha joylashishadi. U yonbosh suyagi oldingi yuqorigi o'simtasidan tepada yoki kichik chanoq bo'shlig'ida joylashishi mumkin.



Ko'richakning orqa medial yuzasida mushak tasmalari o'zaro birikkan joydan chualchangsimon o'simta (**appendix vermiformis**) boshlanadi. Uning uzunligi 2–20 sm, kengligi 0,5–1 sm. U qorinparda bilan hamma tomondan o'ralib tutqich (**mesoappendex**) hosil qiladi. Bu o'simtaning joylashishi ko'richakning holati va uzunligiga bog'liq. Asosan u o'ng yonbosh chuqurchasida, ba'zan yuqori, pastroqda yoki ko'richakning orqasida bo'lishi mumkin.

Chualchangsimon o'simtaning shilliq pardasida juda ko'p to'plangan limfa tugunlari (**noduli lymphoidei aggregati**) joylashgan.

Yonbosh ichakning ko'richakka o'tish joyida yaxshi taraqqiy etgan burma shaklidagi qopqoq (**valva ileocaecalis**) bor. U quyg'ich shaklida bo'lib, tor qismi ko'richak bo'shlig'iga qaragani uchun ovqat massasini bir tomonga qarab o'tkazadi.



175-rasm. Ko'r ichak va chualchangsimon o'simta:

1—taenia libera; 2—ostium ileale; 3—pars terminalis ilei; 4—mezoappendix; 5—appendix vermiformis; 6—caecum; 7—ostium appendicis vermiformis; 8—valva ileocaecalis; 9—plicae semilunaris coli; 10—colon ascendens; 11—appendices omentalis.

Ileosekal qopqoqdan biroz pastroqda ko'richakning ichki yuzasida chualchangsimon o'simta teshigi (**ostium appendicis vermiformis**) joylashgan.

Chualchangsimon o'simta teshigi atrofida shilliq parda burmasi shaklidagi qopqoq bor.

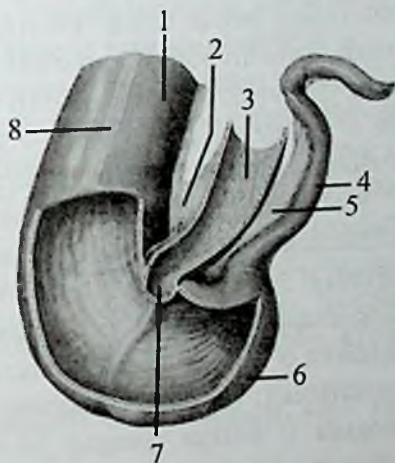
Rentgenoanatomiyasi. Ko'richak yo'g'on ichakning boshlang'ich qismidan to ileotsekal burchakkacha bo'lgan qismidir. U yo'g'on ichakning eng qisqa va eng keng qismi. Uning boshlanish sohasi rentgenogrammada yumaloq shaklda yopiq tugaydi. Goho undan ingichka qatlam shaklidagi uzunligi 8 – 10 sm bo'lgan

chuvalchangsimon o'simta ko'rinadi. Ko'r ichakning joylashishi va o'Ichamlari uning to'lishiga bog'liq.

Yangi tug'ilgan chaqaloqning ko'r ichagi yonbosh suyagi qanotidan yuqoriroq joylashgan bo'lib, 14 yoshda u o'ng yonbosh chuqurchasiga tushadi.

Yangi tug'ilgan chaqaloqda chuvalchangsimon o'simta uzunligi 2-8 sm, diametri 0,2 - 0,6 sm (176-rasm). Uning bo'shlig'i nisbatan keng bo'lib, ochiq teshik orqali ko'richak bilan qo'shilib turadi. Emizikli davrda o'simtaga kirish yerida burma paydo bo'lib, undan qopqoq rivojlanadi. Bu davrda chuvalchangsimon o'simta uzunligi o'rta hisobda 6 sm bo'lsa, 10 yoshda 9 sm, 20 yoshda esa 20 sm ga yetadi. Emizikli davrda chuvalchangsimon o'simta shilliq pardasida juda ko'p to'plangan limfa tugunlari bo'lib, bolalikning ikkinchi davrida ularning taraqqiyoti yuqori darajaga yetadi.

176-rasm. Yangi tug'ilgan chaqaloqning ko'r ichagi va chuvalchangsimon o'simtasi: 1-colon ascendens; 2-mesenterium; 3-pars terminalis ilei; 4-appendix vermiformis; 5-mesoappendix; 6-caecum; 7-ostium ileale; 8-taenia libera.



Yangi tug'ilgan chaqaloqda ileotsekal teshik aylana yoki uchburchak shaklida ochiq bo'ladi. Bir yoshdan keyin u yorig'simon shaklni oladi. Ileotsekal qopqoq bolalarda uncha katta bo'lmagan burma ko'rinishiga ega va kam rivojlangan bo'ladi, shuning uchun ularda ovqat moddalari ko'richakdan yonbosh ichakka qaytib o'tishi mumkin.

Ko'tariluvchi chambar ichak (**colon ascendens**) ko'richakning yuqori tomonga davomi bo'lib, qorin bo'shlig'ining o'ng yon tomonida yotadi. Uning uzunligi 15-20 sm. Jigarning o'ng bo'lagi visseral yuzasiga borganida u chappa burilib chambar ichakning o'ng

bukilmasini (**flexura coli dextra**) hosil qilib, ko'ndalang chamber ichakka o'tib ketadi. U orqa tomondan belning kvadrat va qorinning ko'ndalang mushagi, o'ng buyrakning oldingi yuzasiga, lateral tomondan qorin bo'shlig'ining o'ng devoriga, medial tomondan katta bel mushagi va yonbosh ichak qovuzloqlariga, old tomondan qorinning oldingi devoriga tegib turadi. Qorinparda bilan old va ikki yon tomonidan o'ralgan.

Rentgenoanatomiyasi. Ko'tariluvchi chamber ichak ko'r ichakning bevosita davomidir. U qorin bo'shlig'ining o'ng tomoni bo'ylab o'ng chamber ichak (jigar) bukilmagacha davom etadi. Uning uzunligi o'rtacha 20 sm bo'lib, gaustratsiya aniq bilingan.

Yangi tug'ilgan chaqaloqda ko'tariluvchi chamber ichak yaxshi taraqqiy etmagan bo'lib, uzunligi 7 sm. Emizikli davrda u o'ziga xos bukilmalar hosil qiladi. Yangi tug'ilgan chaqaloqda jigar uni old tomonidan yopib tursa, 4 oylik bolada uning yuqori uchiga tegib turadi. 7 yoshli bolada ko'tariluvchi chamber ichakning old tomonidan katta charvi qoplaydi. Emizikli davrda ko'tariluvchi chamber ichak tez o'sib uzunligi 9,6 sm, 10 yoshda esa 13 sm, balog'at yoshida tuzilishi kattalarnikiga o'xshash bo'ladi.

Ko'ndalang chamber ichak (**colon transversum**) chamber ichakning o'ng bukilmasidan boshlanib ko'ndalang joylashadi. Uning uzunligi 30 – 83 sm (o'rtacha 50 sm) bo'lib, chamber ichakning chap bukilmasini (**flexura coli sinistra**) hosil qilib tushuvchi chamber ichakka o'tib ketadi. Ko'ndalang chamber ichakning uzunligi uning boshlanish va oxirgi nuqtalari oralig'idan uzun bo'lgani uchun odatda u pastga qaragan ravoq shaklida joylashadi. Ko'ndalang chamber ichak qorinparda bilan har tomondan o'ralgan. Ko'ndalang chamber ichak tutqichi (**mesocolon transversum**) bor bo'lib, uning vositasida u qorin bo'shlig'ining orqa devoriga birikadi. Yuqori tomondan ko'ndalang chamber ichakka jigar, oshqozon va taloq tegib tursa, past tomonda ingichka ichak qovuzloqlari orqasida esa o'n ikki barmoq ichak va oshqozon osti bezi yotadi. Uning oldingi yuzasi qorin bo'shlig'ining oldingi devoriga tegib turadi.

Bola hayotining birinchi yilida ko'ndalang chamber ichakning uzunligi 26 – 28 sm bo'lsa, 10 yoshda 35 sm bo'ladi. Yangi tug'ilgan chaqaloq va emizikli bolalarda ko'ndalang chamber ichak tutqichi qisqa bo'lgani uchun u kam harakatli bo'lib, bu davrda uning jigar va taloq bukilmalari yaxshi bilinmaydi. Bola 5 oylik bo'lgunicha uni old tomondan jigar yopib turadi. Yangi tug'ilgan chaqaloqda ko'ndalang chamber ichak tutqichi uzunligi 2 sm bo'lsa, 1,5 yoshda 5–8,5 sm, kattalarda esa 14–15 sm. Ko'ndalang chamber ichak tutqichi uzaygan sari uning harakati erkin bo'ladi va bo'yiga o'sadi.

Rentgenoanatomiyasi. Ko'ndalang chamber ichak jigar bukilmasidan boshlanadi. Uning uzunligi 25–30 bo'lib, ichak tutqich bo'lgani uchun qiya yoki marjon shaklida joylashadi (174-rasm). Ko'tariluvchi va tushuvchi chamber ichaklar bilan "M" harfini eslatuvchi shakl hosil qiladi. Ko'ndalang chamber ichak harakatchan bo'lib, uning joylashishi ozgarib turadi. U xanjarsimon o'siq sohasida joylashishi yoki kindikkacha tushishi mumkin.

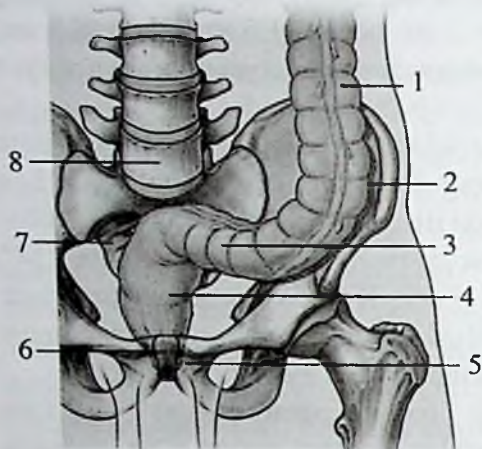
Tushuvchi chamber ichak (**colon descendens**) chamber ichakning chap bukilmasidan boshlanib pastga tomon chap yonbosh chuqurchasiga tushib sigmasimon ichakka o'tib ketadi (177-rasm). U qorin bo'shlig'ining chap yon tomonida yotadi. Tushuvchi chamber ichakning uzunligi 10–15 sm. U orqa tomondan belning kvadrat mushagi, chap buyrakning pastki uchi va yonbosh mushagiga tegib tursa, old tomondan qorinning oldingi devoriga, lateral tomondan qorinning yon devoriga, medial tomondan ingichka ichak qovuzloqlariga tegib turadi.

Tushuvchi chamber ichakni qorinparda uch tomondan (old va ikki yon) o'ragan.

Rentgenoanatomiyasi. Pastga tushuvchi chamber ichak o'ngiga nisbatan yuqori turgan chap chamber ichak burchagidan boshlanadi. Uning uzunligi 10 – 15 sm. Pastga tushuvchi chamber ichak qorin bo'shlig'ining chap chekkasi bo'ylab chap yonbosh chuqurchasiga tushib, sigmasimon chamber ichakka o'tadi. Pastga tushuvchi chamber ichakda yo'g'on ichakning yuqorigi qismlariga nisbatan gastralari kam va ular yassi.

Yangi tugʻilgan chaqaloqda tushuvchi chambar ichak uzunligi 5 sm boʻladi.

Bola hayotining birinchi yilida uning uzunligi ikki baravar oʻsib 10 sm ga yetsa, 5 yoshda 13 sm, 10 yoshda esa 16 sm boʻladi. Uning oʻsishi bilan birga chambar ichakning chap bukilmasi paydo boʻladi.



177-rasm. Yogʻon ichakning chap qismining joylashuvi:

1—colon descendens; 2—chap yonbosh chuqurchasi; 3—colon sigmoideum; 4—rectum; 5—canalis analis; 6—symphysis pubica; 7—os sacrum; 8—vertebra lumbalis V.

Sigmasimon chambar ichak (**colon sigmoideum**) chap yonbosh chuqurchasida yotadi (177-rasm). U yuqori-

da yonbosh suyagi qirrasidan boshlanib, dumgʻaza-yonbosh boʻgʻimi sohasida toʻgʻri ichakka oʻtib ketadi.

Sigmasimon chambar ichakning uzunligi 15–67 sm boʻlib, odatda, ikkita qovuzloq hosil qilib joylashadi. U qorinparda bilan har tomondan oʻralgan. Sigmasimon chambar ichakning tutqichi bor boʻlib, qorin boʻshligʻining orqa devoriga birikkan. Tutqichi boʻlgani uchun u harakatehan boʻladi.

Rentgenoanomiysi. Sigmasimon chambar ichak chap yonbosh chuqurchasi va qisman kichik chanoq boʻshligʻida joylashadi (174-rasm). U yonbosh suyagi qirrasidan dumgaza-yonbosh boʻgʻimigacha choʻziladi. Uning joylashishi va harakatchanligi ichak tutqichning uzunligiga bogʻliq. Koʻpincha ichak pastga qaragan bukilma hosil qiladi. Sigmasimon chambar ichak boʻshligʻi kengligi va gaustralarining joylashishi pastga tushuvchi chambar ichakka oʻxshagan. II–III dumgʻaza umurtqalarining oldingi

yuzasida sigmasimon chamber ichak to'g'ri ichakka o'tib ketadi.

Yangi tug'ilgan chaqaloqda sigmasimon chamber ichak tutqichi uzun bo'lgani uchun qorin bo'shlig'ining yuqori qismida joylashadi. Uning bukilmalari o'ng tomonda joylashgan bo'lib, goho ko'richakka tegib turadi. Yangi tug'ilgan chaqaloqda uning uzunligi 20 sm bo'lsa, 5 yoshda 30 sm, 10 yoshda esa 38 sm bo'ladi. 5 yoshli bolada bukilmalari kichik chanoq bo'shlig'iga kirish qismida tursa, 7 yoshda sekin-asta chanoq bo'shlig'iga tushib doimiy holatini oladi. Bu davrda sigmasimon chamber ichak tutqichida yog' to'qimasi paydo bo'ladi.

To'g'ri ichak (**rectum**) yo'g'on ichakning bir qismi va oshqozon-ichak traktining oxirgi qismi bo'lib, unda axlat to'planadi.

To'g'ri ichak kichik chanoq bo'shlig'ida joylashgan. U III dumg'aza umurtqasi sohasida boshlanib oraliq sohasida orqa teshik bo'lib tugaydi. To'g'ri ichakning uzunligi katta yoshli odamlarda o'rtacha 14 – 18 sm, kengligi 4 smdan boshlanib o'rta qismida 7,5 sm gacha yetadi.

Uning orqasida dumg'aza va dum suyagi tursa, old tomonida erkaklarda qovuq, prostata, urug' pufakchalari va urug' olib ketuvchi nay kengaymasi, ayollarda esa bachadon va qin joylashadi. To'g'ri ichakda ikki: chanoq va oraliq qismlari tafovut qilinadi. Chanoq qismining uzunligi 10–14 sm, oraliq qismining uzunligi taxminan 4 sm.

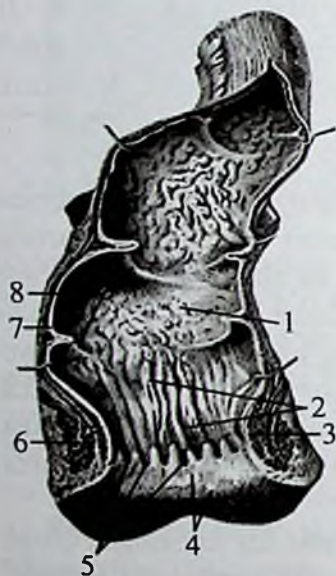To'g'ri ichak, odatda, to'g'ri turmay sagittal sathda ikkita egrilik: dumg'aza suyagi botiqligiga mos dumg'aza egriligi (**flexura sacralis**) va oraliqda oldinga yo'nalgan oraliq egriligi (**flexura perinealis**) hosil qiladi.

To'g'ri ichakning yuqorigi dumg'aza sohasida joylashgan qismi kengayib to'g'ri ichak kengaymasi (**ampulla recti**) hosil bo'ladi. Pastki oraliqdan o'tadigan toraygan qismi orqa peshov kanali (**canalis analis**) deb ataladi. Bu kanal pastda orqa peshov (**anus**) bo'lib tugaydi.

To'g'ri ichakning bo'ylama mushak tolalari uning devorini to'liq o'rab, pastda orqa teshikni ko'taruvchi mushak tolalari bilan chatishib ketadi. Ichki halqasimon qavati esa orqa peshov kanali sohasida orqa

peshovni qisuvchi ichki (ixtiyordan tashqari) mushakni (**m. spincter ani interinus**) hosil qiladi. Orqa teshikni qisuvchi tashqi (ixtiyoriy) mushak (**m. spincter ani externus**) bevosita teri ostida joylashib, chanoq diafragmasi mushaklari tarkibiga kiradi.

To'g'ri ichakning shilliq pardasida qadahsimon hujayralar, ichak bezlari, yakka-yakka limfa tugunchalaridan tashqari uning kengaymasida 2–3 ta to'g'ri ichakning ko'ndalang burmalari (**plicae transversae recti**) bor (178-rasm). Orqa peshov kanalida esa 6–10 ta bo'ylama chiqaruv teshigi ustunchalari (**columna anales**) bo'lib, ularning o'rtasida joylashgan orqa peshov bo'shliqlari (**sinus anales**) bolalarda kattalarga nisbatan yaxshi bilinadi.



178-rasm. To'g'ri ichakning shilliq pardasi: 1—ampulla recti; 2—columnae anales; 3—m. spincter ani internus; 4—canalis anales; 5—sinus anales; 6—m. spincter ani externus; 7—tunica mucosa; 8—plicae transversae recti.

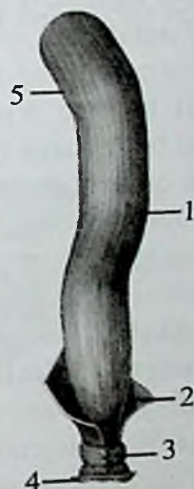Ular past tomondan orqa teshik sohasida halqasimon to'g'ri ichak – orqa teshik chizig'ini (**linea anorectalis**) hosil qilgan shilliq parda bo'rtmalari, orqa peshov qopqoqlari (**valvulae anales**) bilan chegaralangan. To'g'ri ichak – orqa teshik chizig'ining shilliq pardasi va shilliq osti asosida yaxshi rivojlangan to'g'ri ichak vena chigali (**plexus venosus rectalis**) yotadi.

To'g'ri ichak qismlari qorinparda bilan turlicha o'raladi. Uning yuqori qismi har tomondan, o'rta qismi uch tomondan, pastki qismi esa qorinpardadan tashqarida joylashib adventitsial parda bilan o'ralgan.

Rentgenoanatomiyasi. To'g'ri ichakning uzunligi 13 – 16 sm bo'lib, dumgaza va dum suyaklarining oldingi yuzasi bo'ylab

pastga tushadi va orqa teshik bo'lib tugaydi (174-rasmga qarang). Yo'nalishida u ikki: yuqorigi dumgaza va pastki – oraliq bukilmagini hosil qiladi. To'g'ri ichakda gastralalar bo'lmaydi. Uning kengaygan qismi – ampulasi noksimon kengayma hosil qilib, aniq ajrab turadi. To'g'ri ichakda 3 – 4 sm uzunlikdagi ampula usti qismi, 9 – 12 sm uzunlikdagi ampula qismi va 2,5 – 4 sm uzunlikdagi anal qismi tafovut qilinadi. To'g'ri ichak ampular, silindrik va oraliq shakllarda uchraydi. To'g'ri ichakni orqa teshik orqali rentgenkontrast modda bilan to'latilganda, uning shakli, o'lchamlari, bukilmalari va shilliq pardareyefi ko'rinadi. Ampula qismining shilliq pardasida ko'ndalang burmalar bo'lib, ular rentgen tekshiruvida ichak ko'rinishida chuqur botiqliklar hosil qiladi. Anal qismida bo'ylama burmalar bor.

179-rasm. Chaqaloqning to'g'ri ichagi: 1–ampulla recti; 2–m. levator ani; 3–m. sphincter ani externus; 4–teri; 5–colon sigmoideum.



Yangi tug'ilgan chaqaloqning to'g'ri ichagi silindr shaklida bo'lib, uzunligi 5 – 6 sm. Uning ampula qismi ajralmagan va bukilmalari yo'q. Yangi tug'ilgan chaqaloq va emizikli bolada to'g'ri ichak devori yupqa, yog' to'qimasi bo'lmagani uchun harakatchan bo'ladi (177-rasmga qarang). Shilliq pardasida ko'ndalang burmalar va bo'ylama chiqaruv teshigi ustunchalari rivojlanmagan bo'ladi.

Shilliq parda shilliq osti asosi to'qimalari bilan bo'sh birikkani uchun ko'pincha bolalarda tashqariga chiqib ketadi. Shilliq parda bola bir yoshga to'lganida ancha mustahkamlanadi.

Bolalikning birinchi davrida ampula qismi, 8 yoshdan so'ng esa bukilmalari paydo bo'ladi. Bu davrda orqa teshik bo'shliqlari va ustunchalari yaxshi rivojlanadi. Balog'at davrida to'g'ri ichak uzunligi 15–18 sm, kengligi 3,2–5,4 sm bo'ladi.

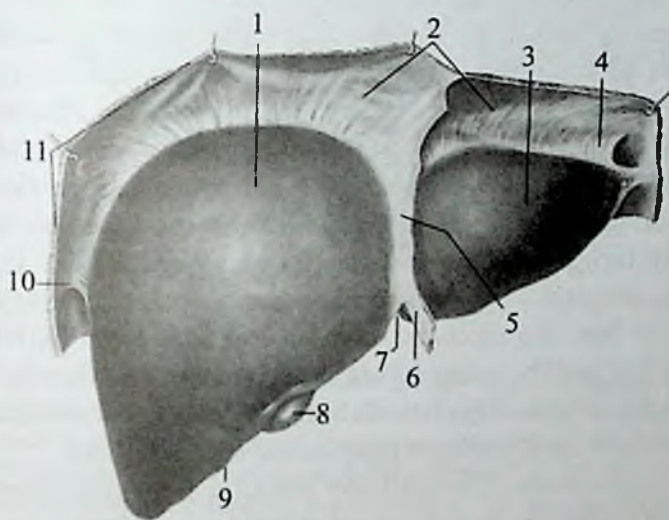
Jigar

Jigar (**hepar**) organizmdagi eng katta bez bo'lib (180-; 181-rasmlar), og'irligi katta yoshdagi odamlarda o'rtacha 1500 g. Jigar hazm jarayonida, modda almashinuvida va qon ishlab chiqarishda ishtirok etadi. Jigarning rangi qizg'ish bo'lib, yumshoq konsistensiyaga ega. U o'ng qovurg'a osti va qorin usti sohalarida joylashgan. Mo'tadil holatda jigar qovurg'a ravog'idan tashqariga chiqmaydi. Jigarda ikki: silliq va qavariq diafragma yuzasi (**facies diaphragmatica**) oldinga va yuqoriga qaragan bo'lib (180-rasm), diafragmaning pastki yuzasidagi botiqlikda yotadi. Pastki ichki a'zolarga qaragan yuza (**facies visceralis**) pastga va orqaga qaragan bo'ladi (181-rasm). Diafragma va visseral yuzalari old tomonda o'zaro birikib, o'tkir pastki qirrani (**margo inferior**) hosil qiladi. Diafragma va qorinning oldingi devoridan jigarning diafragma yuzasiga sagittal sathda yo'nalgan qorinpardani duplikaturasidan hosil bo'lgan o'roqsimon boylam (**lig. falciforme**) uni o'ng va chap bo'laklarga (**lobus hepatis dexter et sinister**) ajratadi. Jigarning orqa qirrasi (**margo posterior**) bo'ylab diafragmaning pastki yuzasi va qorin bo'shlig'ining orqa devoridan boshlanib, frontal sathda yo'nalgan qorinpardaning duplikaturasidan hosil bo'lgan tojsimon boylam (**lig. coronarium**) birikkan. Bu boylamning o'ng va chap chekkalari kengayib o'ng va chap uchburchakli boylamni (**lig. triangulare dextrum et sinistrum**) hosil qiladi. Chap bo'lakning diafragma yuzasida yurak botiqligi (**impressio cardiaca**) bor. Jigarning visseral yuzasida ikkita sagittal va bitta frontal sathda yo'nalgan egat joylashgan. Chap sagittal egat jigarning chap bo'lagini o'ng bo'lagidan ajratadi.

Uning oldingi qismida kindik venasining bitib ketishidan hosil bo'lgan jigarning yumaloq boylami yorig'i (**fissura lig. teretis**), orqa qismida esa vena boylami joylashgan yoriq (**fissura ligamenti venosi**) bor.

O'ng sagittal egat nisbatan keng bo'lib, uning oldingi qismida o't pufagi chuqurchasi (**fossa vesicae biliaris**) joylashsa, orqa qismida

pastki kavak venaning egati (**sulcus venae cavae**) yotadi. O'ng va chap sagittal egatlar o'zaro ko'ndalang egat – jigar darvozasi (**porta hepatis**) vositasida qo'shiladi. Jigar darvozasidan jigarning darvoza venasi, jigarning xususiy arteriyasi va nervlar kiradi. Jigardan esa jigar o't yo'li va limfa tomirlar chiqadi. Jigarning visseral yuzasida o'ng bo'lakdan kvadrat va dumli bo'laklar ajratiladi. Kvadrat bo'lak (**lobus quadratus**) jigar darvozasi oldida o't pufagi chuqurchasi bilan yumaloq boylam yorig'i o'rtasida, dumli bo'lak (**lobus caudatus**) jigar darvozasining orqasida, pastki kavak venaning egati va vena boylami joylashgan yoriq o'rtasida joylashgan. Bu bo'lakning ikkita o'simtasi bo'lib, birinchisi dumli o'simta (**processus caudatus**) o'ng bo'lakka birikkan. Ikkinchisi so'rg'ichsimon o'simta (**processus papillaris**) oldinga yo'nalib, jigar darvozasiga tegib turadi. Jigarning visseral yuzasida ichki a'zolarining tegib turishidan botiqliklar hosil bo'ladi.



180-rasm. Jigarning diafragma yuzasi: 1–lobus hepatis dexter; 2–lig. coronarium; 3–lobus hepatis sinister; 4–lig. triangulare sinister; 5–lig. falciforme; 6–lig. teres hepatis; 7–fissura lig. teretis; 8–vesica biliaris; 9–margo inferior; 10–lig. triangulare dextrum; 11–diaphragma.

Uning chap bo'lagida oshqozon botig'i (**impressio gastrica**), qizilo'ngach botig'i (**impressio esophageale**), o'ng bo'lakda o'ng buyrak botig'i (**impressio renalis**), undan chaproqda o'ng buyrak usti bezining botig'i (**impressio suprarenalis**), pastki qirruga yaqinroqda chamber ichak botig'i (**impressio colica**) joylashgan.

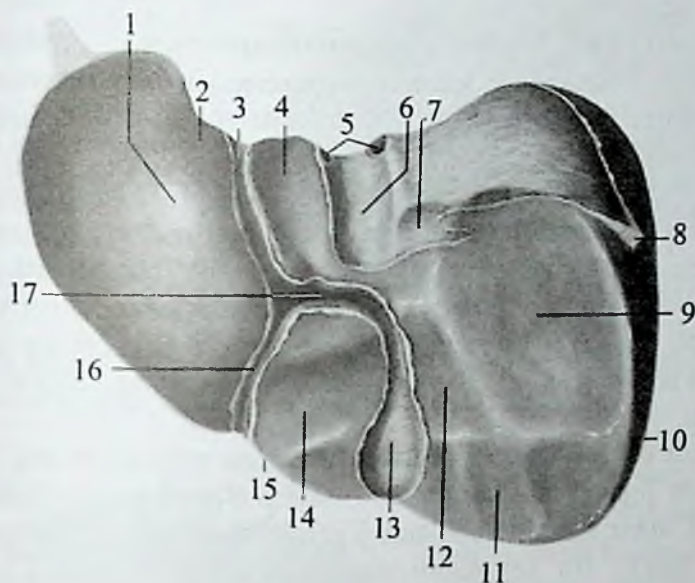
Jigarning a'zolariga qaragan yuzasidan o'ng buyrakka – **lig. hepatorenale**, o'n ikki barmoq ichakka – **lig. hepatoduodenale** va oshqozonning kichik egriligiga – **lig. hepatogastricum** yo'naladi.

Jigar tashqi tomondan seroz parda bilan (diafragma tegib turgan qismi **area nuda** dan tashqari) qoplangan. Uning ostida yupqa va pishiq fibroz parda (**tunica fibrosa**) bor. Jigar darvozasida fibroz parda qon tomirlar bilan jigar ichiga kirib uni bo'laklarga bo'ladi. Qon tomirlar va o't naylarining tarqalishiga qarab (Kuyno, 1957) jigarda ikkita bo'lak, 5 sektor va 8 segment tafovut qilinadi. Jigar bo'laklarida jigarning darvoza venasining o'ng va chap tarmoqlari tarqaladi. Jigar sektori jigar parenximasining jigarning darvoza venasining ikkinchi tartibli tarmog'i, xususiy jigar arteriyasining shunga mos tarmog'i va sektor o't yo'lini o'ragan qismidan iborat. Jigar segmenti jigarning darvoza venasining uchinchi tartibli tarmog'i, xususiy jigar arteriyasi va o't yo'lining shunga mos tarmog'i o'ragan qismidan iborat.

Tuzilishi jihatidan jigar murakkab tarmoqlangan naysimon bez bo'lib, uning chiqaruv nayi o't yo'llaridan iborat. Jigarning tarkibiy–vazifaviy birligi jigar bo'lakchasi (**lobulus hepatis**) dir. U prizma shaklida, kengligi 1–2,5 mm bo'lib, odam jigarida 500 mingga yaqin bo'lakcha bor. Bo'lakchalar o'rtasida oz miqdorda birlashtiruvchi to'qima bor bo'lib, uning ichida bo'lakchalararo o't yo'li, arteriya va vena joylashgan. Jigar bo'lakchasi ikki qator gepatositlardan hosil bo'lgan va radiar joylashgan jigar ustunchalaridan iborat.

Bo'lakcha markazida markaziy vena (**v. centralis**) yotadi. Jigar ustunlari o'rtasida bo'lakcha chekkasidan markaziga qon olib boruvchi sinusoid kapillarlar bor. Sinusoid kapillarlar bo'lakcha atrofidagi vena tomirlari bilan markaziy vena o'rtasida bo'lgani uchun uni jigarning ajoyib venoz to'ri deb ataladi. Jigar ustunlarining ikki

qator jigar hujayralari o'rtasida o't yo'li (**ductulus biliferi**) bo'lib, bo'lakcha markazida uning uchi yopiq. Bo'lakcha chekkasida esa u bo'lakchalararo o't yo'luga (**ductuli interlobularis**) quyiladi. Ularning o'zaro qo'shilishidan pirovard natijada o'ng bo'lakdan o'ng jigar yo'li (**ductus hepaticus dexter**), chap bo'lakdan chap jigar yo'li (**ductus hepaticus sinister**) hosil bo'ladi. Jigar darvozasida ular o'zaro qo'shilib, umumiy jigar yo'lini (**ductus hepaticus communis**) hosil qiladi.



181-rasm. Jigarning ichki a'zolarga qaragan yuzasi: 1—lobus hepatis sinister; 2—impressio esophageale; 3—fissura lig. venosi; 4—lobus caudatus; 5—vv. hepaticae; 6—sulcus venae caevae; 7—impressio suprarenalis; 8—lig. triangulare dextrum; 9—impressio renalis; 10—lobus hepatis dexter; 11—impressio colica; 12,14—impressio duodenalis; 13—fossa vesicae biliaris; 15—lobus quadratus; 16—fissura lig. teretis; 17—porta hepatis.

Jigarning joylashishi. Jigarning katta qismi o'ng qovurg'a ostida, yuqori chegarasi o'rta o'mrov chizig'ida IV qovurg'a oralig'ida joylashadi. Bu nuqtadan uning yuqorigi chegarasi o'ng tomonga

va pastga yoʻnalib oʻrta qoʻltiq chizigʻida X qovurgʻa oraligʻigacha tushib pastki yuzasiga oʻtib ketadi. Chappa tomon yuqori chegarasi pastga sekin yoʻnalib oʻng toʻsh yoni chizigʻida V qovurgʻa oraligʻida, oldingi oʻrta chiziqda xanjarsimon oʻsimta asosini kesib oʻtib, VIII qovurgʻa togʻayining VII qovurgʻa togʻayiga birikkan joyda pastki chegarasiga oʻtib ketadi. Jigarning pastki chegarasi oʻng X qovurgʻa oraligʻidan chappa qarab oʻng qovurgʻa ravogʻi boʻylab chap VIII qovurgʻa togʻayining VII qovurgʻa togʻayiga birikkan joyigacha boradi.

Jigar oʻrta ichak boshlangʻich qismining entodermal epiteliyidan rivojlanadi. Jigar kurtagi homila hayotining uchinchi haftasida oʻrta ichak ventral devorida boʻrtma shaklida paydo boʻlib, uni jigar koʻrfazi deyiladi.

Bu boʻrtma dastlab umumiy boʻlib, soʻngra ikkiga: yuqorigi va pastki boʻrtmalarga boʻlinadi. Yuqorigi boʻrtmadan jigar nayi va jigarning bez toʻqimasi rivojlansa, pastki boʻrtmadan oʻt pufagi rivojlanadi. Umumiy boʻrtma esa keyinchalik umumiy oʻt yoʻliga aylanadi. Yuqorigi boʻrtma juda tez oʻsib, oshqozonning ventral tutqichi ichiga oʻsib kiradi va u bilan birikkan toʻsiqni ikki boʻlakka boʻladi.

Pastda oshqozon kichik egriligi bilan jigar oʻrtasida kichik charvi, yuqorida jigar bilan diafragma oʻrtasida oʻroqsimon boylam hosil boʻladi. Jigar kurtagi shoxlanib jigarning bez toʻqimasi ustunlarini hosil qiladi. Bu ustunlarni tuxum sarigʻi-ichak tutqich venasi tarmoqlari oʻraydi va jigar kurtagining qon tomirlari paydo boʻladi. Jigar kurtagining qon bilan taʼminlanishi rivojlanganidan soʻng u tez oʻsadi.

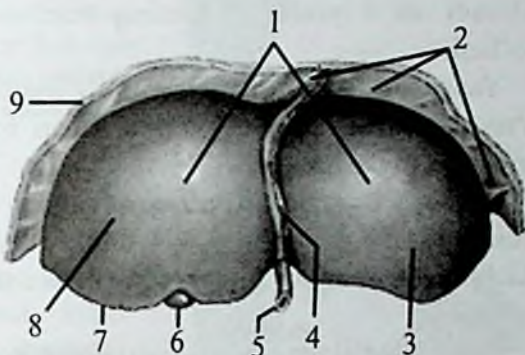
Homila hayotining uchinchi oyigacha jigarning ikkala boʻlagi bir xil boʻladi. Uchinchi oyning oxirida uning oʻng boʻlagi kattalashib dumli boʻlak taraqqiy eta boshlaydi.

Yangi tugʻilgan chaqaloqning jigari (182-; 183-rasmlar) katta va qonga toʻlgan boʻlib, toʻrt boʻlagi aniq koʻrinadi. U qorin boʻshligʻining yuqori yarmini egallab turadi. Jigarning ogʻirligi oʻrtacha 135 g boʻlib, bola tanasi ogʻirligining 4 – 4,5% ini tashkil

qiladi. Jigarni qoplagan qorinparda yupqa, boylamlari bo'sh bo'lgani uchun u harakatchan bo'ladi.

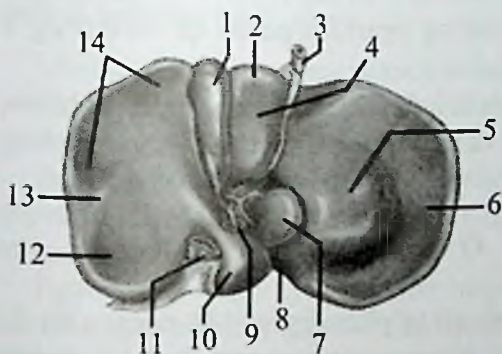
Diafragma qaragan ustki yuzasi do'ng. Chap bo'lagi o'ngiga teng yoki katta bo'ladi, chunki homila jigarning chap bo'lagiga kislorodga va oziqa moddalarga boy bo'lgan qon keladi.

182-rasm. Yangi tug'ilgan chaqaloqning jigari. Old tomondan ko'rinishi: 1-facies diaphragmatica; 2-lig. coronarium; 3-lobus hepatis sinister; 4-lig. falciforme; 5-v. umbilicalis; 6-vesica biliaris; 7-margo inferior; 8-lobus hepatis dexter; 9-diafragma.



Bola tug'ilganidan so'ng jigarda, ayniqsa chap bo'lakda qon aylanish o'zgaradi va chap bo'lak o'sishi sekinlashadi.

183-rasm. Yangi tug'ilgan chaqaloqning jigari. Past tomondan ko'rinishi: 1-vesica biliaris; 2-lobus quadratus; 3-v. umbilicalis; 4-impessio duodenalis; 5-tuber omentalis; 6-lobus hepatis sinister; 7-processus papillaris; 8-impessio oesophageale; 9-porta hepatis; 10-lobus caudatus; 11-v. cava inferior; 12-impessio renalis; 13-lobus hepatis dexter; 14-impessio colica.



tis dexter; 14-impessio colica.

Yangi tug'ilgan chaqaloqda jigar to'qimasi yaxshi takomillashmagan, yumshoq va qon tomirlarga boy bo'lib, bo'laklar o'rtasidagi chegara aniq bo'lmaydi.

Bola tug'ilganidan so'ng jigarda, ayniqsa chap bo'lakda qon aylanish o'zgaradi va chap bo'lak o'sishi sekinlashadi.

Yangi tug'ilgan chaqaloqda jigar to'qimasi yaxshi takomillashmagan, yumshoq va qon tomirlarga boy bo'lib, bo'laklar o'rtasidagi chegara aniq bo'lmaydi.

Bola bir yoshga to'lganida bo'laklar o'rtasidagi chegara aniq bilinadi va 8 yoshda jigarning tuzilishi kattalarnikiga o'xshash bo'ladi.

Yangi tug'ilgan chaqaloqda jigarning yuqori chegarasi o'ng o'mrov chizig'ida V qovurg'a, chap tomonda esa VI qovurg'a sohasida joylashadi.

Unda jigarning chap bo'lagi qovurg'a ravog'ini chap o'rta o'mrov chizig'ida kesib o'tsa, 3 – 4 oylik bolada jigarning chap bo'lagi kichrayishi sababli qovurg'a ravog'ini to'sh oldi chizig'ida kesib o'tadi.

Yangi tug'ilgan chaqaloqda jigarning pastki qirradi o'ng o'rta o'mrov chizig'ida qovurg'a ravog'i ostidan 2,5 – 4 sm, oldingi orta chiziqda esa xanjarsimon o'siqchadan 3,5 – 4 sm pastda turadi.

Bolalikning birinchi davrida jigarning pastki qirradi o'ng o'rta o'mrov chizig'ida qovurg'a ravog'i ostidan 1,5 – 2 sm pastda joylashgan bo'lib, 7 yoshdan so'ng jigarning pastki qirradi qovurg'a ravog'ining orqasida bo'ladi.

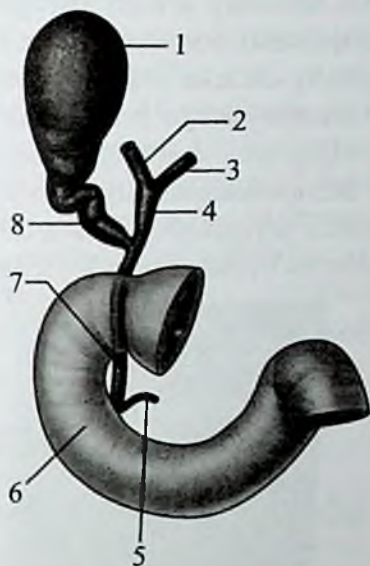
Jigarning og'irligi bir yoshli bolada ikki barobar ortsa, 2–3 yoshda 3, 9 yoshda 6 marta, balog'at davrida 10 marta ortadi. Jigarning eng katta og'irligi odam 21 – 30 yoshga to'lgan davrga to'g'ri keladi.

O't pufagi

O't pufagi (**vesica biliaris**) o't to'planadigan (184-rasm) a'zo. U jigarning visseral yuzasidagi o'z nomidagi chuqurchada joylashib noksimon shaklga ega. O't pufagida uch qism: tubi, tanasi va bo'yinchasi tafovut qilinadi. Uning kengaygan uchi o't pufagining tubi (**fundus vesicae biliaris**) jigarning oldingi qirrasidan biroz chiqib turadi. O't pufagining tubi orqa tomonga uning katta qismi

tanasi (corpus vesicae biliaris) o'tadi. Tanasi jigar darvozasi tomon yo'nalib toraygan o't pufagining bo'ynini (collum vesicae biliaris) hosil qiladi. O't pufagi bo'yni pufak yo'lga (ductus cysticus) davom etadi.

184-rasm. O't pufagi va o't yo'llari: 1-vesica biliaris; 2-ductus hepaticus dexter; 3-ductus hepaticus sinister; 4-ductus hepaticus communis; 5-ductus pancreaticus; 6-pars descendens duodeni; 7-ductus choledochus; 8-ductus cysticus.



O't pufagining sig'imi 40 – 50 sm³, uzunligi 8 – 12 sm, kengligi 4 – 5 sm ga teng. Uning devori quyidagi qavatlardan iborat: ichki shilliq pardasida (tunica mucosa) shilliq pardasidagi burmalar (plicae mucosae) va shilliq bezlari bo'ladi. O't pufagining bo'yni va pufak yo'li sohasida spiralsimon burmalar (plicae spiralis) hosil qiladi.

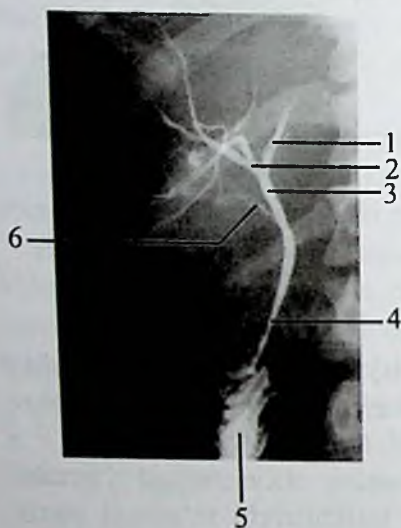
Mushak pardasi (tunica muscularis) halqasimon va biroz qiyshiq yo'nalgan silliq mushak tolalaridan iborat. Uning ustida yupqa seroz parda osti asosi (tela subserosa) bor.

Seroz pardasi (tunica serosa) uning erkin turgan yuzasini qoplaydi. Seroz parda yo'q sohalar birlashtiruvchi to'qimali parda bilan qoplangan.

Jigarning umumiy o't yo'lining pufak yo'li bilan qo'shilishidan hosil bo'lgan umumiy o't yo'li (ductus choledochus) jigar – o'n ikki barmoq ichak boylami varaqlari o'rtasida umumiy jigar arteriyasi va jigarning darvoza venasi bilan birga yotadi. U pastga tomon yo'nalib, o'n ikki barmoq ichakning tushuvchi qismidagi katta so'rg'ichga oshqozon osti bezi nayi bilan qo'shib, umumiy nay hosil qilgan holda ochiladi.

Bularning qo‘shilgan yerida (185-rasm) jigar-oshqozon osti kengaymasi (**ampulla hepatopancreatica**), quyish joyida esa kengaymaning qisuvchi mushagi (**m. sphincter ampullae**) hosil bo‘ladi. Umumiy o‘t yo‘lida oshqozon osti bezi nayi bilan qo‘shilishidan oldin umumiy o‘t yo‘lini qisuvchi mushagi (**m. sphincter ductus choledochi**) bor. U jigar va o‘t pufagidan kelayotgan o‘tning ikki barmoq ichakka o‘tishini boshqarib turadi. Bu qisqich yopiq vaqtda o‘t umumiy o‘t yo‘lidan pufak yo‘li orqali o‘t pufagiga yig‘iladi. Ichak bo‘shlig‘iga ovqat o‘tgan vaqtda qisqich ochilib o‘t ichakka o‘tadi.

Rengen Anatomiysi. O‘t pufagi va o‘t yo‘llarini rengenologik usulda o‘rganishda tarkibida yod saqlovchi (bilitrast va bilignost) contrast moddalardan foydalaniladi.



185-rasm. O‘t yo‘llari xolitsistogrammasi: 1–jigarning chap o‘t yo‘li; 2–jigarning o‘ng o‘t yo‘li; 3–jigarning umumiy o‘t yo‘li; 4–umumiy o‘t yo‘li; 5–jigar-oshqozon osti bezi kengaymasi; 6–pufakning yo‘li.

O‘t pufagining mo‘tadil va ba‘zi patologik holatlarda uning joylashishi, shakli va o‘lchamlari xolitsistografiya usulida aniqlanadi.

O‘t pufagining joylashishi odam tanasining tuzilishi va qorin bo‘shlig‘i a‘zolarining joylashishiga bog‘liq. Ko‘p holatlarda o‘t pu-

fagi I–II bel umurtqalari sohasida, umurtqa chekkasidan 2 – 4 sm o‘ng tomonda joylashgan. Gipersteniklarda o‘t pufagi ancha yuqori joylashsa, asteniklarda pastroq IV–V bel umurtqasi sohasida joylashadi. O‘t pufagining shakli uning tonusiga bog‘liq. Mo‘tadil tonusda o‘t pufagi soyasi cho‘zinchoq, oval, noksimon shaklda bo‘lib, vertikal yoki biroz qiya yotadi. Tonus oshgan bo‘lsa, o‘t pufagi toraygan shaklda, tonus pasayganida esa keng tubli cho‘zilgan

qopcha shaklida bo'ladi. Ot pufagining uzunligi o'rtacha 6 – 8 sm, kengligi 3 – 4 sm, hajmi 30 – 40 ml.

Yangi tug'ilgan chaqaloq o't pufagi jigar to'qimasida chuqur joylashib, silindr yoki duksimon shaklga ega. Uning uzunligi 3 sm. Bola hayotining 1–3 oylarida o't pufagining shakli cho'zilib, 6–7 oylik bolada noksimon shaklni oladi va 2 yoshda jigar qirrasiga yetadi. Erta bolalik davri oxirida o't pufagi oldingi qo'ltiq osti chizig'i bo'ylab qovurg'a ravog'i ostida joylashadi. 13 – 14 yoshlarda uning tuzilishi va joylashishi kattalarnikiga o'xshab qoladi. O't pufagining hajmi 3 oylik bolalarda $3,2 \text{ sm}^3$, 3 yoshda $8,5 \text{ sm}^3$, 9 yoshda $33,6 \text{ sm}^3$ bo'ladi. O't pufagi nayi uzunligi yangi tug'ilgan chaqaloqda umumiy o't nayidan uzun bo'lib, 2–18 mm ni tashkil qiladi. Bolalar o't pufagida spiralsimon burmalari kattalarga nisbatan aniq ko'rinadi. Uch oylik bolalarda o't pufagi devorining hamma pardalari paydo bo'ladi.

Oshqozon osti bezi

Oshqozon osti bezi (**pancreas**) hazm bezlari ichida kattaligi jihatidan ikkinchi o'rinda turadi (186–rasm). U cho'zinchoq kulrang pushti rangli a'zo bo'lib, oshqozonning orqasida I–II bel umurtqalari sohasida ko'ndalang yotadi. Oshqozon osti bezining uzunligi 14 – 18 sm, kengligi 3 – 9 sm, qalinligi 2 – 3 sm, og'irligi katta yoshdagi odamlarda o'rtacha 80 g bo'ladi. U faoliyat jihatidan aralash, tuzilishi jihatidan murakkab alveolar – naysimon bez hisoblanadi

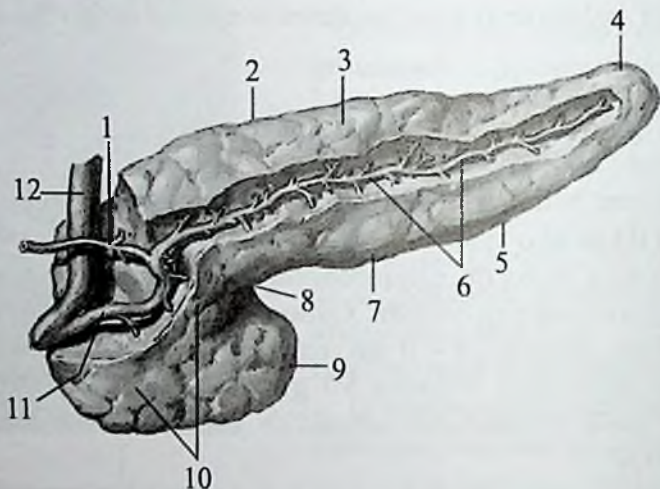
Oshqozon osti bezini tashqi tomondan yupqa biriktiruvchi to'qimali kapsula qoplagan bo'lib, undan bez bo'lakchalari ko'rinib turadi.

Qorinparda uni old va qisman pastki yuzalarini qoplaydi. Oshqozon osti bezining uch: boshchasi, tanasi va dumsimon qismi tafovut qilinadi.

Oshqozon osti bezining boshchasi (**caput pancreatis**) yassi shaklda bo'lib, I–III bel umurtqalari sohasida o'n ikki barmoq ichakning botiq yuzasiga birikib turadi. U orqa yuzasi bilan pastki kavak venaning ustida yotsa, oldingi yuzasini ko'ndalang-

chambar ichak kesib o'tadi. Boshchasida qarmoqsimon o'siqchasi (**processus incinatus**) bor. Boshchasini tana bilan chegarasining pastki chekkasida esa oshqozon osti bezining kemtigi (**incisura pancreatis**) joylashgan.

Oshqozon osti bezining tanasi (**corpus pancreatis**) uch qirrali shaklda bo'lib, I bel umurtqasining oldida o'ngdan chapga qarab yo'nalib, taloq darvozasigacha boruvchi toraygan oshqozon osti bezining dumiga o'tib ketadi. Oshqozon osti bezining boshchasi bilan tanasi o'rtasida uncha katta bo'lmagan toraygan qismi oshqozon osti bezining bo'yini (**collum pancreatis**) joylashgan. Oshqozon osti bezining tanasida oldingi ustki, oldingi pastki va orqa yuzalari tafovut qilinadi.



186-rasm. Oshqozon osti bezi. Old tomondan ko'rinishi:
 1—ductus pancreaticus accessorius; 2—margo superior; 3—corpus pancreatis;
 4—cauda pancreatis; 5—margo inferior; 6,11—ductus pancreaticus; 7—margo anterior; 8—incisura pancreatis; 9—processus incinatus; 10—caput pancreatis; 12—ductus choledochus.

Uning oldingi ustki yuzasi (**facies anteriosuperior**) oshqozonning orqa devoriga qaragan bo'lib, charvi xaltasiga qaragan charvi

do'mbog'i (**tuber omentale**) bor. Orqa yuzasi (**facies posterior**) umurtqa pog'onasiga, pastki kavak venaga, aortaga va qorin chigaliga tegib turadi. Bu yuzadan taloq arteriyasi va venasi o'tadi. Oldingi pastki yuzasi (**facies anterioinferior**) oldinga va pastga qaragan bo'lib, ko'ndalang chambar ichak tutqichidan pastda yotadi. Oldingi ustki yuzasi orqa yuzadan yuqori qirra (**margo superior**), oldingi ustki yuzasi oldingi pastki yuzadan oldingi qirra (**margo anterior**) va oldingi pastki yuzasi orqa yuzadan pastki qirra (**margo inferior**) vositasida ajralib turadi.

Oshqozon osti bezining dumi (**cauda pancreatis**) chapga va yuqoriga taloq darvozasiga yo'nalgan bo'ladi. Uning orqasida chap buyrak usti bezi va chap buyrakning yuqori uchi yotadi.

Oshqozon osti bezi aralash bez bo'lib, uning tashqi sekretiya qismini oshqozon osti bezi bo'lakchalari tashkil qiladi. Bo'lakchalarning naychalari qo'shilishidan hosil bo'lgan oshqozon osti bezining nayi (**ductus pancreaticus**), uning dumi sohasidan boshlanib, bezning tanasi va boshida chapdan o'ngga qarab o'tib umumiy o't yo'li bilan qo'shiladi va o'n ikki barmoq ichakning katta so'rg'ichiga ochiladi. Oshqozon osti bezi nayining ochilish sohasida oshqozon osti bezi nayining qisuvchi mushagi (**m. sphincter ductus pancreatici**) joylashgan. Oshqozon osti bezining boshi sohasida hosil bo'lgan oshqozon osti bezining qo'shimcha nayi (**ductus pancreaticus accessorius**) o'n ikki barmoq ichakning kichik so'rg'ichiga ochiladi. Oshqozon osti bezining tashqi sekretiya qismi tarkibida tripsin, lipaza, maltaza, laktaza va amilaza fermentlari bo'lgan shira ishlab chiqaradi. Uning shirasi o'n ikki barmoq ichakda ovqat hazm qilish jarayonida ishtirok etadi.

Oshqozon osti bezining ichki sekretiya qismi bir millionga yaqin oshqozon osti bezining (Langergans) orolchalardan (**insulae pancreaticae**) iborat. Ular bez bo'lakchalari orasida joylashadi (ichki sekretiya bezlari bo'limiga qaralsin).

Oshqozon osti bezi ham o'rta ichak entodermasidan rivojlanadi. Homila hayotining 4-haftasida jigar ko'rfazi yonida ikkita ventral va dorsal oshqozon osti bezi kurtaklari paydo bo'ladi. O'n ikki barmoq

ichak bir tekis o'smagani uchun ventral bo'rtma orqa tomonga aylanadi va oshqozonning orqa tutqichi ichiga o'sib kirib, seroz pardaning ikki varag'i o'rtasida o'sadi. Dorsal va ventral kurtaklar shoxlanib, murakkab tarmoqlangan bezga aylanadi va bir-biri bilan qo'shib oshqozon osti bezini hosil qiladi. Dorsal bo'rtmadan bez boshchasining yuqori qismi, tanasi va dumi rivojlanadi. Tana va dumida joylashgan dorsal kurtak nayi boshcha qismida ventral kurtak nayi bilan qo'shib, bezning asosiy nayini hosil qiladi. Ko'pincha dorsal kurtak nayi bezning boshcha qismida o'sishdan orqada qoladi va oshqozon osti bezining qo'shimcha nayiga aylanadi.

Yangi tug'ilgan chaqaloqda oshqozon osti bezi juda kichkina bo'lib, og'irligi 2–3 g, uzunligi 4–6 sm, kengligi 1–2 sm, qalinligi 0,35 – 0,65 sm bo'ladi. Ularda oshqozon osti bezi bir oz yuqoriroq – XII ko'krak umurtqasi sohasida joylashadi. Qorinparda orqa yog' to'qimasi bo'lmagani sababli u harakatchan bo'ladi.

Yangi tug'ilgan chaqaloqning oshqozon osti bezi yaxshi takomillashmagan bo'lib, biriktiruvchi to'qimasi ko'p, bez to'qimasi kam bo'ladi. Uning katta qismini boshchasi tashkil qilib, tana va dum qismlari yaxshi bilinmaydi. Bez yuzasi silliq bo'ladi. Bola hayotining birinchi ikki oyida oshqozon osti bezi sekin o'sadi, keyinchalik 6 oylik bo'lgunicha tezlashib, bez massasi 2 barobar ortadi. Bir yoshda 10 g, 3 yoshda 20 g bo'ladi. Keyingi davrlarda bezning o'sishi sekinlashib, 10 yoshda og'irligi 30 – 35 g ga yetadi. Balog'at davrida 14 yoshgacha bezning o'sishi tezlashib, tuzilishi murakkablashadi. Bezning og'irligi 65–90 g ga yetadi. Yosh bolalarda bez kapsulasi yupqa va nozik bo'lib, tolali to'qimadan tuzilgan. Ularda bezning bo'lak naychalari diametri asosiy nayga nisbatan keng bo'lib, shira oqishi yaxshi bo'ladi. Yoshga qarab ular o'rtasidagi farq ham kattalashadi.

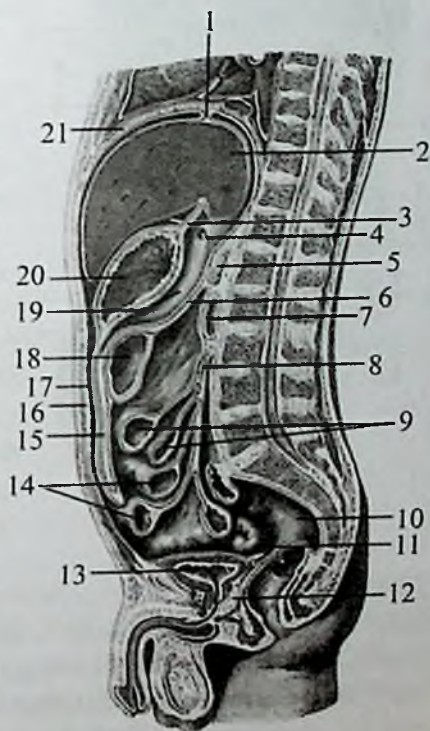
Qorinparda

Qorinparda (**peritoneum**) qorin bo'shlig'i devorini va uning ichida joylashgan a'zolari qoplagan seroz pardadir (187-; 188-rasmlar). U ikki: qorin bo'shlig'i devorini qoplagan pariyetal

qorinparda (**peritoneum parietale**) va ichki a'zolarni o'rgan visseral qorinpardadan (**peritoneum viscerale**) iborat. Bu ikki varaq bir-birining uzluksiz davomi bo'lib, erkaklarda tashqi muhit bilan aloqasi bo'lmagan (ayollarda bachadon nayining qorin bo'shlig'iga ochilgan teshigi orqali tashqi muhit bilan qo'shiluvchi) qorinparda bo'shlig'ini (**cavitas peritonealis**) hosil qiladi. Bu bo'shliq pariyetal va visseral qorinpardaning o'rtasida tor yoriq shaklida joylashadi. Uning ichida qorinparda yuzasini namlab, a'zolarning erkin harakatini ta'minlab turuvchi oz miqdordagi seroz suyuqlik bo'ladi. Qorinpardaning umumiy sathi $1,71 \text{ m}^2$ ga teng bo'lib, ust tomondan mezoteliy hujayralari bilan qoplangan. Qorinparda bilan qorin devori o'rtasida yog' to'qimasi bo'lgan seroz osti asosi (**tela subserosa**) bor.

187-rasm. Qorinpardaning erkaklar qorin bo'shlig'ida yo'nalishi. Sagittal kesma:

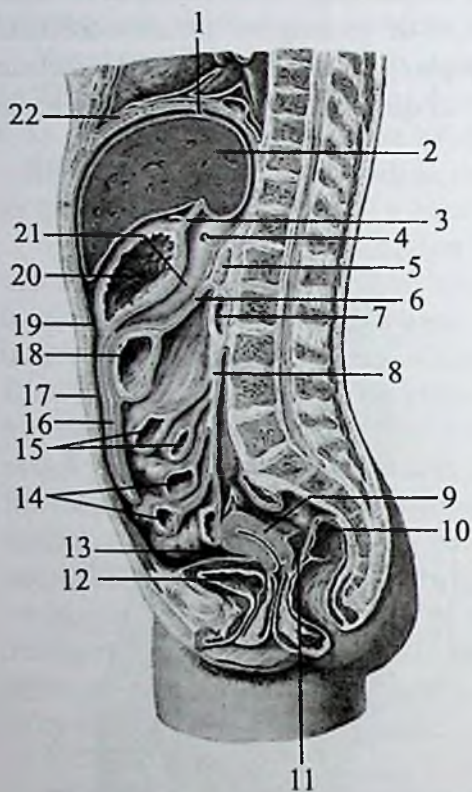
1-lig. coronarium hepatis; 2-hepar; 3-lig. hepatogastricum; 4-foramen epiploicum dagi zond; 5-pancreas; 6-mesocolon transversum; 7-duodenum; 8-radix mesenterii; 9-jejunum; 10-rectum; 11-excavatio rectovesicalis; 12-prostata; 13-vesica urinaria; 14-ileum; 15-omentum majus; 16-peritoneum parietale; 17-cavitas peritoneale; 18-colon transversum; 19-bursa omentalis; 20-gaster; 21-diaphragma.



Uning qalinligi hamma yerda bir xil emas. Diafragma sohasida bu qatlam bo'lmay, qorinning orqa devorida yaxshi rivojlanib buyrak, buyrak usti

bezi va boshqa a'zolari o'rab turadi. Qorinparda qorin bo'shlig'i devoridan a'zolarga yoki a'zoldan a'zolarga o'tish joylarida burmalar, boylamlar, chuqurchalar va tutqichlar hosil qiladi.

Qorinning oldingi devorini qoplagan pariyetal qorinparda yuqoriga diafragmaning pastki yuzasiga o'tadi. Diafragmaning pastki yuzasidan qorinparda o'roqsimon boylam (**lig. falciforme**), tojsimon boylam (**lig. coronarium**), o'ng va chap uchburchakli boylamlarni (**lig. triangulare dextrum et sinistrum**) hosil qilib jigarga o'tadi.



188-rasm. Qorinparda-ning ayollar qorin bo'shlig'ida yo'nalishi. Sagittal kesma:

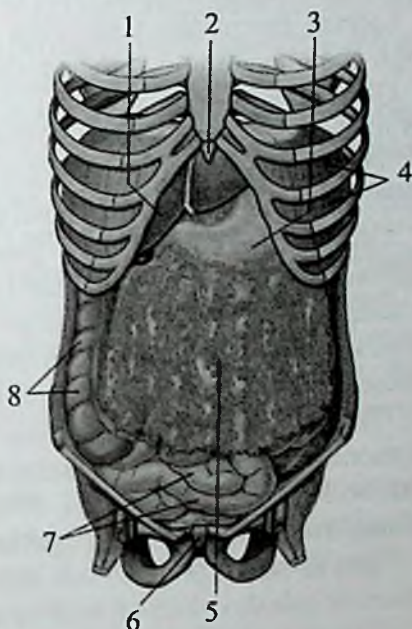
1—lig. coronarium hepatis; 2—hepar; 3—lig. hepatogastricum; 4—foramen epiploicum dagi zond; 5—pancreas; 6—mesocolon transversum; 7—duodenum; 8—radix mesenterii; 9—uterus; 10—rectum; 11—excavatio rectouterina; 12 vesica urinaria; 13—excavation vesicouterina; 14—ileum; 15—jejunum; 16—omentum majus; 17—peritoneum parietale; 18—colon transversum; 19—cavitas peritoneale; 20—gaster; 21—bursa omentalis; 22—diaphragma.

Qorinparda old tomondan jigarning pastki qirrasini, orqa tomondan orqa qirrasini aylanib o'tib,

uning visseral yuzasini qoplaydi. O'ng bo'lakdan qorinparda o'ng buyrakning yuqori uchiga jigar-buyrak boylamini (**lig. hepatorenale**) hosil qilib o'tadi. Jigar darvozasidan esa qorinpardaning ikki varag'i — duplikaturasi (bittasi darvozaga jigarning pastki yuzasini

old tomonidan, ikkinchisi orqa qismidan) oshqozonning kichik egriligiga jigar- oshqozon boylamini (**lig. hepatogastricum**) va o'n ikki barmoq ichakning yuqori qismiga jigar-o'n ikki barmoq ichak boylamini (**lig. hepatoduodenale**) hosil qilib o'tadi. Bu ikkala boylam bir-birining davomi bo'lib, birgalikda kichik charvi (**omentum minus**) deb ataladi. Oshqozonning kichik egriligida jigar-oshqozon boylami ikki varaqqa ajralib, uning oldingi va orqa devorini qoplab oshqozonning katta egriligida ular yana birikadi. So'ngra ko'ndalang-chambar ichak va ingichka ichak qovuzloqlari oldidan pastga tushib katta charvining (**omentum majus**) oldingi qatlamini hosil qiladi.

189-rasm. Katta charvi: 1—hepar; 2—processus xipoides; 3—gaster; 4—diaphragma; 5—omentum majus; 6—symphysis pubica; 7—ilium; 8—colon ascendens.



Uning oshqozon katta egriligi bilan ko'ndalang chamber ichak o'rtasidagi qismi oshqozon-chambar ichak boylami (**lig. gastrocolicum**) deb ataladi.

Ko'ndalang chamber ichakning tutqichidan yuqorida bu qatlamlar pariyetal qorinpardaga o'tib, oshqozon osti bezini old tomondan qoplaydi va qorin bo'shlig'ining orqa devoriga o'tib ketadi. Katta charvining oldingi va orqa qatlamlari o'rtasida yog' to'qimasi bo'ladi.

Qorinpardaning oshqozon katta egriligidan chiqqan ikki varag'i chapga taloq darvozasiga yo'nalib, oshqozon-taloq boylamini (**lig. gastrosplenicum**), oshqozonning kardial qismi bilan diafragma o'rtasida oshqozon-diafragma boylamini (**lig. gastrophrenicum**) hosil qiladi.

Qorinning oldingi devorini qoplagan pariyetal qorinparda kindik bilan qov simfizi o'rtasida 5 ta burma: toq o'rtadagi kindik burmasi (**plica umbilicalis mediana**), juft medial va lateral kindik burmalarini (**plicae umbilicales medialis et lateralis**) hosil qiladi.

O'rtadagi kindik burmasida homilada qovuqning uchidan kindikgacha boruvchi bitib ketgan siydik yo'li (**urachus**) yotadi. Medial kindik burmasida bitib ketgan kindik arteriyasi, lateral burmada esa pastki qorin usti arteriyasi joylashadi.

Qovuq ustida o'rtadagi kindik burmasining yon tomonlarida o'ng va chap siydik qopchasi ustidagi chuqurcha, medial va lateral burmalar o'rtasida medial chov chuqurchasi joylashadi.

Lateral burmadan tashqarida lateral chov chuqurchasi bo'lib, unga chov kanalining chuqur teshigi to'g'ri keladi.

Qorinning oldingi devorini qoplagan qorinparda yon tomonga yo'nalib, o'ng tomondan qorinning orqa devoriga o'tib, ko'richak va chualchangsimon o'simtani hamma tomondan o'rab, uning tutqichini (**mesoappendix**) hosil qiladi.

Qorinparda ko'tariluvchi chamber ichakni old va ikki yon tomondan o'rab, o'ng buyrakning pastki qismining oldingi yuzasidan o'tadi. So'ngra ichki tomonga yo'nalib belning kvadrat mushagi va siydik nayining oldidan o'tib, ingichka ichak tutqichi ildizi (**radix mesenterii**) oldida tutqichning o'ng varag'iga aylanadi.

Tutqich ildizida uning chap varag'i qorin devorining orqa tomonini qoplagan qorinpardaga o'tadi. Ingichka ichak tutqichi yuqoridan pastga, chapdan o'ngga II bel umurtqasi sohasidan dumg'aza-yonbosh bo'g'imigacha qiya joylashgan bo'ladi.

Uning uzunligi 15 – 18 sm, tutqichning erkin qismi ildizga baravarlashish uchun 18 – 20 ta qovuzloq hosil qiladi. Tutqichning ikki varag'i o'rtasidan qon, limfa tomirlar va nervlar o'tadi. So'ngra qorinparda chapgga tomon chap buyrak pastki qismining oldingi yuzasidan o'tib, pastga tushuvchi chamber ichakni uch: old va ikki yon tomondan qoplaydi. Uning pastki qismi sigmasimon chamber ichakni hamma tomondan o'rab sigmasimon chamber ichak tutqichini (**mesocolon sigmoideum**) hosil qiladi. Keyin qorinparda qorinning yon devoridan oldingi devoriga buriladi.

Qorinning orqa devoridan pastga yoʻnalgan qorinparda toʻgʻri ichak yuqori qismini oʻrab qolmay, uning oʻrta qismini va siydiktanosil aʼzolarini ham qisman oʻraydi.

Erkaklarda toʻgʻri ichakning oldingi yuzasini oʻragan qorinparda (187–rasm) toʻgʻri ichak-qovuq chuqurchasi (**excavatio rectovesicalis**)ni hosil qilib, qovuqning orqa, keyin ustki yuzasidan oʻtib qorinning oldingi devorini qoplagan qorinpardaga davom etadi.

Ayollarda qorinparda toʻgʻri ichakning oldingi yuzasidan (188–rasm) qinning yuqori qismi orqa devoriga, undan yuqoriga koʻtarilib bachadon orqasidan, soʻngra oldidan qovuqqa oʻtadi. Bunda toʻgʻri ichak bilan bachadon oʻrtasida toʻgʻri ichak-bachadon chuqurchasi (**excavatio rectouterina**), qovuq bilan bachadon oʻrtasida esa qovuq-bachadon chuqurchasi (**excavatio vesicouterina**) hosil boʻladi.

Qorinparda boʻshligʻi shartli ravishda ikki: yuqori va ostki qavatga boʻlinadi. Yuqori qavat yuqori tomondan diafragma bilan, pastdan koʻndalang chamber ichak va uning tutqichi bilan chegaralanadi. Yuqori qavatida oshqozon, jigar, oʻt pufagi, taloq va oʻn ikki barmoq ichakning yuqori qismi hamda oshqozon osti bezi joylashadi. Qorinparda boʻshligʻining yuqori qavati uchta qopchaga boʻlinadi.

Jigar qopchasi (**bursa hepatica**) oʻroqsimon boylamdan oʻng tomonda joylashib, unda jigarning oʻng boʻlagi joylashadi. Bu qopchani yuqoridan diafragma, oldindan va yon tomondan qorin devori chegaralaydi.

Oshqozon oldi qopchasi (**bursa pregastrica**) oshqozonning oldida joylashib, yuqoridan diafragma, oʻng tomondan oʻroqsimon boylam, oldindan qorinning oldingi devori bilan chegaralangan. Unda jigarning chap boʻlagi va taloq joylashadi.

Charvi qopchasi (**bursa omentalis**) oshqozon va kichik charvi orqasida yotadi. Uni yuqori tomondan jigarning dunli boʻlagi, pastdan koʻndalang chamber ichak va uning tutqichi, oldindan oshqozonning orqa devori, kichik charvi, oshqozon-chambar ichak va oshqozon-taloq boylamlari, orqadan chap buyrak usti bezi, chap buyrak, oshqozon osti bezining oldingi yuzasi, pastki kavak vena va aortani qoplagan pariyetal qorinparda chegaralaydi. Chap tomondan

charvi qopchasi taloq darvozasigacha borib taloq chuqurligini (**recessus splenicus**) hosil qiladi. Charvi qopchasi o'ng devoridagi 2–3 sm kattalikdagi charvi (Vinslov) teshigi (**foramen omentalis**) va dahlizi (**vestibulum omentalis**) vositasida jigar qopchasi bilan qo'shilib turadi. Bu teshik yuqoridan jigarning dumli bo'lagi, pastdan o'n ikki barmoq ichakning yuqori qismi, oldindan kichik charvi va orqadan pastki kavak venani qoplagan pariyetal qorinparda bilan chegaralanadi.

Qorinparda bo'shlig'ining ostki qavati ko'ndalang chambar ichak va uning tutqichidan pastda joylashib, kichik chanoq bo'shlig'iga o'tib ketadi. Bu qavatda ingichka va yo'g'on ichak, siydik va tanosil a'zolari joylashadi. Qorinning o'ng yon devori bilan ko'tariluvchi chambar ichak o'rtasida o'ng yon kanal (**canalis lateralis dexter**), chap yon devori bilan tushuvchi chambar ichak o'rtasida chap yon kanal (**canalis lateralis sinister**) joylashadi. Qiya yo'nalgan ingichka ichak tutqichi ostki qavatni ikkita o'ng va chap bo'shliqqa ajratadi. Ingichka ichak tutqichining yuqorisidagi o'ng bo'shliqni (**sinus mesentericus dexter**), ichak tutqichning ostidagi chap bo'shliqni (**sinus mesentericus sinister**) deb ataladi.

Qorin bo'shlig'ining orqa devorini qoplagan pariyetal qorinparda qorin devoridan a'zolariga va a'zolaridan a'zolariga o'tganida burmalar yoki chuqurliklar hosil qiladi. O'n ikki barmoq ichak bilan och ichak orasidagi bukilma ustida va ostida uncha katta bo'lmagan o'n ikki barmoq ichak ustidagi chuqurcha (**recessus duodenalis superior**) o'n ikki barmoq ichak osti chuqurchasi (**recessus duodenalis inferior**) bor.

Yonbosh ichakning ko'richakka o'tish joyida qorinparda yonbosh ichakning oxirgi qismining yuqorisida hamda pastida yonbosh–ko'r ichak sohasidagi ustki chuqurcha (**recessus iliocaecales superior**) va yonbosh – ko'r ichak sohasidagi pastki chuqurchani (**recessus iliocaecales inferior**) hosil qiladi.

Sigmasimon ichak tutqichining chanoq devoriga birikkan joyida uncha katta bo'lmagan sigmasimon ichak orasidagi chuqurcha (**recessus intersigmoideus**) hosil bo'ladi.

Qorinparda qorin bo'shlig'i a'zolarini turlicha o'raydi. Agar qorinparda a'zolari har tomondan o'rasa, ularni intraperitoneal a'zolar deb ataydi. Bunday a'zolariga: oshqozon, och va yonbosh ichak, ko'richak va chuvalchangsimon o'simta, o'n ikki barmoqli ichakning yuqorigi qismi, ko'ndalang chamber ichak, sigmasimon chamber ichak, to'g'ri ichakning yuqori qismi, taloq va bachadon kiradi.

Agar qorinparda a'zolari uch tomondan o'rasa, ularni mezoperitoneal a'zolar deb ataladi. Bunday a'zolariga: ko'tariluvchi va tushuvchi chamber ichak, jigar, to'g'ri ichakning o'rta qismi va to'lgan holatdagi qovuq kiradi.

Qorinparda a'zolari bir tomondan o'rasa, bunday a'zolari ekstraperitoneal a'zolar deb ataydi. Ularga: oshqozon osti bezi, o'n ikki barmoq ichakning tushuvchi qismi, to'g'ri ichakning oxirgi qismi, buyrak, buyrak usti bezi va siydik yo'li kiradi.

Qorinpardaning taraqqiyoti ancha murakkab. Birlamchi ichak nayi dastlab qorin bo'shlig'ining orqa devoriga dorsal ichak tutqichi vositasida birikadi. Bundan tashqari, uning yuqori oshqozon va o'n ikki barmoq ichak qismida ventral ichak tutqich bo'lib, u oshqozon va o'n ikki barmoq ichakdan jigarga, jigardan esa diafragma va qorinning oldingi devoriga o'tadi.

Dorsal tutqichning oshqozon bilan qorin bo'shlig'i orqa devori o'rtasidagi qismi mesogastrium deb ataydi. Oshqozon burilganidan so'ng mesogastrium uzayib ikkiga bukiladi va pastga qarab burma shaklida osilib turadi. Varaqlar orasidagi bo'shliq katta charvi bo'shlig'ini, varaqlar esa katta charvini hosil qiladi. Oshqozon joylashishi o'zgarishi bilan birga qorinpardaning bir qismi qolgan qismidan kichik charvi va oshqozon vositasida ajrab qoladi. Ular o'zaro charvi teshigi orqali qo'shiladi.

Katta charvi bola hayotining 3 – 4 oylarigacha ko'ndalang chamber ichak va uning tutqichidan alohida bo'lib, keyin birikadi. Ingichka va yo'g'on ichak tutqichlari dastlab umumiy bo'lsa, keyinchalik ko'tariluvchi va tushuvchi chamber ichak qismlarida yo'qolib ketadi.

Yangi tugʻilgan va emizikli bolalarda qorinparda boʻshligʻi katta boʻlib, unda joylashgan aʼzolar yuqoriga koʻtarilgan boʻladi. Bola yura boshlaganidan soʻng diafragma pastga tushib, koʻkrak qafasi aʼzolarining tez taraqqiy etishi natijasida qorin boʻshligʻi nisbatan kichrayadi.

Yangi tugʻilgan chaqaloqda qorinparda yupqa va tiniq boʻlib, qon va limfa tomirlar koʻrinib turadi. Uning ostida, ichaktutqichda, boylamlar va charvilarda yogʻ toʻqimasi boʻlmaydi. Yogʻ toʻqimasi 2 yoshda paydo boʻlib, 7 yoshlarda uning hajmi ancha ortadi. Katta charvi 2 yoshgacha boʻlmay, 7 yoshda ingichka ichak burmalarining old tomonini qoplab turadi.

Yangi tugʻilgan chaqaloqda ingichka ichak tutqichi vertikal holatda boʻlib, yoshga qarab ichak tutqichning uzunligi oʻzgaradi va uning ildizi qiyshiq holatni oladi. 16 – 18 yoshlarda qorinparda orasidagi boʻshligʻi, charvi, boylamlar va ichak tutqich ichidagi yogʻ toʻqimasining hajmi ortadi va aʼzolar mustahkamlanadi.

Yangi tugʻilgan chaqaloqda ingichka ichak tutqichi vertikal holatda koʻtariluvchi chambar ichak taraqqiy etmay, koʻr ichak yuqori joylashgani uchun qorin boʻshligʻi choʻntaklari shakli kattalarga nisbatan boshqacha boʻladi. Qorinparda choʻntaklari kam rivojlangan boʻlib, yuza joylashadi.

Nafas aʼzolari tizimi

Odam hayoti davomida kislorodga boʻlgan ehtiyojni nafas olish bilan qondiradi.

Nafas aʼzolari tizimi (**systema respiratorium**) tarkibiga tashqi havo bilan qon oʻrtasidagi gaz almashinuvini taʼminlovchi aʼzolar kiradi. Gaz almashinuvi bu organizmning tashqi muhitdan kislorodni qabul qilib, oʻzidan karbonat angidridni tashqi muhitga chiqarishidir. Gaz almashinuvi, asosan, nafas aʼzolari bilan, juda oz qismi esa teri orqali boʻladi. U uch bosqichdan iborat boʻlib, nafas aʼzolari tizimi uning birinchi bosqichini yoki tashqi muhitdagi kislorodni alveolalar orqali qonga oʻtishi va qondagi karbonat angidridni alveolalarga

o'tishini ta'minlaydi. Nafas a'zolari tizimi nafas yo'li va juft nafas a'zosi – o'pkadan iborat. Nafas yo'li joylashishiga qarab yuqori va pastki nafas yo'llariga bo'linadi. Yuqori nafas yo'liga burun bo'shlig'i, halqumning burun va og'iz qismi, pastki nafas yo'liga hiqildoq, kekirdak va bronxlar kiradi. Nafas yo'lining ichi shilliq parda bilan qoplangan. Unda kiprikli epiteliy, ko'p sonli shilliq bezlari bo'ladi. Nafas yo'li orqali o'tgan havo asosiy nafas a'zosi bo'lgan o'pkaga boradi. Bu yerda gazlar diffuziyasi yo'li bilan gaz almashinish jarayoni sodir bo'lib, havodagi kislorod qonga o'tadi. Nafas a'zolari tizimi olinayotgan havoni tozalaydi, namlaydi, isitadi hamda tashqi muhitdagi har xil hidlarni sezadi. O'pka suyuqlik almashinuvida katta rol o'ynaydi va tananing doimiy haroratini saqlab turishda ishtirok etadi, chunki ular orqali suv bug'lari ajraladi. Bundan tashqari, o'pkada juda ko'p erkin makrofaglar bo'lib, ular himoya vazifasini bajaradi.

Nafas olish jarayoni quyidagicha kechadi: nafas olgan vaqtda ko'krak qafasi bo'shlig'i diafragma va qovurg'alarni ko'taruvchi mushaklarning qisqarishi natijasida kengayadi. O'pka esa elastik devorli ichi bo'sh a'zo sifatida ko'krak qafasi devori orqasidan kengayadi va havoni so'rib oladi. Alveolalarda gaz almashganidan keyin ko'krak qafasi devori nafas chiqarish harakatini bajarib o'z holiga qaytadi va o'pkadagi havo siqib chiqariladi. Nafas olganda va chiqarganda o'pka o'zini qoplagan visseral plevra vositasida ko'krak qafasini qoplagan pariyetal plevra ustida sirpanadi. Nafas a'zolari devori tog'aylardan tuzilgan. Shuning uchun ularning bo'shlig'i har doim ochiq bo'lib, ulardan havo bemalol o'tadi.

Nafas a'zolarining taraqqiyoti

Tashqi burun va burun bo'shlig'i taraqqiyoti kalla suyaklari va hidlov a'zosi taraqqiyoti bilan bog'liq.

Pastki nafas yo'li homila hayotining 3-haftasida oldingi ichak ventral devorining o'simtasi shaklida paydo bo'ladi. Bu kurtak bo'ylama egatga o'xshash bo'lib, sekin-asta nay shaklini oladi. Keyinchalik bu naychadan hiqildoq va kekirdak hosil bo'ladi. Unir

yopiq tugagan distal uchi ikkita pufakchaga ajrab o'pka kurtagini hosil qiladi. Bu pufakchalar kekirdak asosidan uzoqlashadi va bronxlar hosil bo'ladi. Taraqqiyotning boshlang'ich davrida birlamchi hiqildoq, kekirdak, bronx va o'pka pufakchalarining devori entoderma hujayralaridan tuzilgan bo'lib, keyinchalik ularga mezenxima elementlari qo'shiladi. Entodermadan nafas yo'li va o'pka alveolarini qoplagan epiteliy va bezlar epiteliyasi hosil bo'ladi. Mezenximadan esa nafas yo'lini hosil qiluvchi boshqa to'qimalar paydo bo'ladi. Homila hayotining birinchi oyi oxirida hiqildoq kurtagi mezenximaning juft kengaymasi shaklida paydo bo'ladi. Hiqildoq tog'aylari 2–3 jabra ravoqlaridan rivojlanadi. Eng avval uzuksimon tog'ay, so'ng cho'michsimon, ponasimon, shoxsimon, boshqalardan kechroq qalqonsimon tog'ay paydo bo'ladi. Hiqildoq mushaklari 3–4 jabra ravoqlarining oldingi uchidan taraqqiy etadi.

Kekirdak taraqqiyotning dastlabki davrida epiteliy nayidan iborat bo'lib, uning atrofida mezenxima quyuqlashadi. Homila hayotining 8–9 haftasida kekirdak tog'aylari va mushaklari hosil bo'ladi. Dastlab uning bo'shlig'i silindr shaklida bo'ladi.

O'pka murakkab alveolar bezlarga o'xshab rivojlanadi. Ikkala o'pka kurtaklari bir xil bo'lmaydi. O'ng o'pka kurtagi chapiga nisbatan katta bo'ladi. Homila hayotining 5 - haftasida har bir kurtakda bo'lajak o'pka bo'laklariga mos sharsimon bo'rtmalar hosil bo'ladi. Ular o'ng o'pka kurtagida uchta, chap o'pkada ikkita bo'ladi. Bu bo'rtmalar o'z navbatida har bir o'pkada 10 tadan segmentar bronxlar bo'rtmalarini hosil qiladi. Shunday qilib, 2–4 oylik homilada bronx daraxti paydo bo'ladi. 4 oydan 6 oygacha bo'lgan davrda bronxiolalar, 6 oydan 9 oygacha esa alveola yo'llari va alveola qopchalari paydo bo'ladi. O'pka asosi homila hayotining 6 - haftasida ko'krak bo'shlig'iga tushadi. Bu davrda birlamchi tana bo'shlig'i (**celom**) ikkita plevra va bitta perikard bo'shlig'iga bo'lingan va diafragma vositasida qorin bo'shlig'idan ajragan bo'ladi. Splanxnoplevradan visseral plevra, somatoplevradan esa pariyetal plevra hosil bo'ladi.

Burun

Burun sohasi (**regio nasalis**) burun va burun bo'shlig'idan iborat.

Burunda (**nasus**) burun ildizi, burun usti, burun uchi va burun qanotlari tafovut qilinadi.

Burun ildizi (**radix nasi**) yuzning yuqori qismida joylashib peshonadan o'yma bilan ajrab turadi. Uning yon tomonlari o'zaro o'rta chiziqda birikib burun ustini (**dorsum nasi**) hosil qiladi.

Yon tomonlarning pastki qismi esa burun qanotini (**alae nasi**) hosil qilsa, burun usti past tomonda burun uchiga (**apex nasi**) o'tadi.

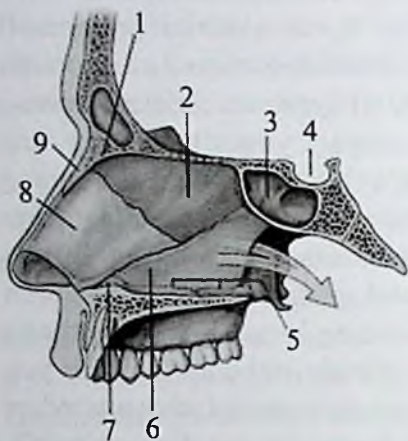
Burun qanotlarining pastki chekkalari burun teshiklarini (**nares**) chegaralab turadi. Burun asosini burun suyagi, yuqori jag' suyagining burun o'sig'i va bir nechta gialin tog'aylar hosil qiladi. Burunning yon devorini hosil qiluvchi uchburchak shaklidagi burunning lateral tog'ayi (**cartilago nasi lateralis**) bevosita burun suyagi ostida joylashib, burunning yon devorini hosil qilishda qatnashadi. Burun qanotini hosil qiluvchi juft burun qanotining katta tog'ayi (**cartilago alaris major**) burun bo'shlig'iga kirish teshigini old va yon tomondan chegaralab turadi. 2-3 ta burun qanotining kichik tog'aylari (**cartilagine alares minores**) oldingi tog'ay bilan noksimon teshik o'rtasida yotadi.

Goho bir nechta turli kattalikdagi burunning qo'shimcha tog'aylari (**cartilagine nasi accessoriae**) ham uchraydi. Burun to'sig'ining tog'ayi (**cartilago septi nasi**) toq to'rtburchak shaklida bo'lib, burun to'sig'ining oldingi qismini hosil qiladi (190-rasm). Burun to'sig'i tog'ayi yuqori va orqa tomondan g'alvirsimon suyakning perpendikular plastinkasi bilan, past va orqa tomondan dimog' suyagi va burunning oldingi o'tkir qirrasini bilan birikadi.

Yangi tug'ilgan chaqaloq burni qisqa, yassi va keng bo'lib, ildizi tor, burun usti va burun uchi yaxshi bilinmaydi. Burun qanotlari kichik, tog'aylari qoldiq holatida bo'ladi. Burun teshiklari oval shaklida bo'lib, gorizontall joylashgan. Burun teshigining oldingi qirrasini ko'pincha oldinga va yuqoriga qaragan bo'ladi, bu qirra burun ustining o'sishi bilan pastga tushib, burun uchini hosil qiladi.

Bola 5 yoshga borganida burun teshigi yumaloq shaklni oladi. 10–14 yoshda peshona bilan chegarada egarsimon chuqurlik paydo bo‘ladi.

Burun bo‘shlig‘i (**cavum nasi**) old tomondan burun teshigi vositasida yuzga, orqa tomondan xoanalar orqali halqumning burun qismiga ochiladi. Burun bo‘shlig‘ini burun to‘sig‘i (**septum nasi**) ikki bo‘lakka ajratib turadi.



190-rasm. **Burun bo‘shlig‘i to‘sig‘i. Chap tomondan ko‘rinishi:** 1–sinus frontalis; 2–lamina perpendicularis ossis ethmoidalae; 3–sinus sphenoidale; 4–sella turcica; 5–crista nasalis ossis maxillae et palatinae; 6–vomer; 7–spina nasalis anterior; 8–cartilago septi nasi; 9–os nasale.

Burun to‘sig‘ida oldingi parda qismi (**pars membranacea**) va tog‘ay qismi (**pars cartilaginea**), orqa suyak qismi (**pars ossea**) tafovut qilinadi (190-rasm). Parda va tog‘ay qismlari burun to‘sig‘ining harakatchan qismini (**pars mobilis septi nasi**) hosil qiladi.

Burun bo‘shlig‘ining har bir yarmida yuqoridan burun qanotining katta tog‘ayi ustki chekkasi bilan chegaralangan burun dahlizi (**vestibulum nasi**) ajratiladi. U ichki tomondan teri bilan qoplangan bo‘lib, yog‘, ter bezlari va tuklari bo‘ladi.

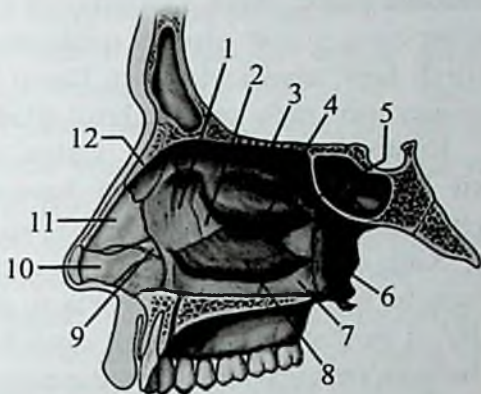
Burun bo‘shlig‘i burun chig‘anoqlari (191-rasm) yordamida burun yo‘llariga bo‘linadi. Burunda yuqori, o‘rta va pastki burun chig‘anoqlari (**concha nasi superior, media et inferior**) tafovut qilinadi. Ularning o‘rtasida ustki, o‘rta va pastki burun yo‘llari joylashadi.

Ustki burun yo‘li (**meatus nasi superior**) burunning yuqori va o‘rta chig‘anoqlari o‘rtasida, o‘rta burun yo‘li (**meatus nasi**)

media) o'rt va pastki burun chig'anoqlari o'rtasida, pastki burun yo'li (**meatus nasi inferior**) pastki burun chig'anog'i bilan burun bo'shlig'ining pastki devori o'rtasida joylashgan. Burun to'sig'i va chig'anoqlarining medial yuzalari o'rtasida ingichka vertikal yo'nalgan yoriq shaklidagi umumiy burun yo'li (**meatus nasi communis**) joylashgan.

191-rasm. Burun bo'shlig'ining lateral devori. Sagittal kesma. O'ng tomoni:

1—processus frontalis ossis maxillae; 2—os lacrimale; 3—concha nasalis superior; 4—concha nasalis media; 5—processus uncinatus ossis ethmoidale; 6—lamina medialis processus pterygoideus; 7—lamina perpendicularis ossis palatini; 8—concha nasalis inferior; 9—cartilago alaris minoris; 10—cartilago alaris major; 11—cartilago septi nasi; 12—os nasale.



Bu yo'l burun-halqum yo'liga (**meatus nasopharyngeus**) davom etadi. Burun yo'llarini qoplagan shilliq parda kiprikli epiteliy bilan qoplangan bo'lib, kiprikchalar havo tarkibidagi changni ushlab qoladi.

Shilliq pardadagi shilliq bezlari ishlab chiqargan shilliq suyuqlik havo yo'llariga kirgan changni qamrab oladi. Burun bo'shlig'ining shilliq osti asosida qon tomirlar ko'p bo'lib, o'rt va pastki burun chig'anoqlari sohasida g'ovaksimon vena chigallarini hosil qiladi. U shilliq pardaga ma'lum bir harorat berib, o'tayotgan havoni ilitib beradi. Burun bo'shlig'ining shilliq pardasi burun atrofidagi bo'shliqlar, ko'z yoshi qopi, halqumning burun qismi va yumshoq tanglay shilliq pardasiga birikib ketadi. U burun bo'shlig'i suyak usti va tog'ay usti pardasi bilan zich birikkan. Burun bo'shlig'i atrofidagi suyaklarda havo saqlovchi burun atrofidagi bo'shliqlar bo'lib, ular burun yo'llariga ochiladi.

Ustki burun yo'liga ponasimon suyak bo'shlig'i va orqa g'alvirsimon katakchalar, o'rta burun yo'liga ustki jag' bo'shlig'i, peshona bo'shlig'i, o'rta va oldingi g'alvirsimon katakchalar, pastki burun yo'liga ko'z yoshi – burun nayi ochiladi.

Burun bo'shlig'i shilliq pardasida ikki: hidlov (**regio olfactoria**) va nafas sohasi (**regio respiratoria**) tafovut qilinadi. Hidlov sohasiga yuqori burun, qisman o'rta burun chig'anoqlarini va burun to'sig'ining yuqori qismini qoplagan shilliq parda kirib, unda hid bilish hujayralari joylashgan. Burun bo'shlig'i shilliq pardasining qolgan qismi nafas qismini hosil qiladi.

Rentgenoanatomiyasi. Nafas a'zolarining tuzilishi bir xil bo'lmay, turli miqdorda havo tutadi. Shuning uchun ular rentgenologik tekshiruvda turlicha ko'rinish beradi.

Kalla suyagi ichida joylashgan burun atrofidagi bo'shliqlar ichida havo bo'lgani uchun aniq tasvir hosil qiladi. Peshona, ustki jag' bo'shliqlari va g'alvirsimon suyak katakchalari to'g'ri, ponasimon suyak bo'shlig'i esa yon proyeksiyadagi rentgenogrammada o'rganiladi.

Peshona bo'shlig'i ko'z kosasining ustida joylashib, turli shakldagi va kattalikdagi yorug'lik beradi. Peshona bo'shlig'i bitta, ikkita va uchta alohida bo'shliq shakllarida uchraydi. Ko'pincha ikkiga bo'lingan bo'shliq uchraydi. Ko'pincha o'ng bo'shliq chapidan katta bo'ladi. Odatda, peshona bo'shlig'ining yuqori chekkasi ko'tarilgan va bir nechta yarim oval shaklda bo'ladi.

G'alvirsimon suyak katakchalari burun to'sig'ining ikki tomonida ko'z kosalari o'rtasida joylashgan yorug'lik beradi.

Ustki jag' bo'shlig'i ko'z kosasi soyasi ostida joylashgan uchburchak shaklli yorug'likka ega. Ustki jag' bo'shlig'ida bir nechta botiqliklar yoki cho'ntaklar tafovut qilinadi. Ular qayerga yo'nalganiga qarab yonoq, peshona va alveolar cho'ntaklar deb ataladi. Ustki jag' bo'shlig'i o'rta burun yo'liga ochiladi, ammo uning pastki chekkasi 50 % holatda bu burun yo'lidan pastda yotadi.

Ponasimon suyak bo'shlig'i ponasimon suyak tanasi ichida, turk egari ostida joylashgan yumaloq yoki noto'g'ri shakldagi yorug'lik hosil qiladi.

Burun bo'shlig'i yangi tug'ilgan chaqaloqda past (17,5 mm) va tor, chig'anoqlari gorizontal joylashgan bo'lib, chekkalari qalinlashgan bo'ladi. Ustki burun yo'li bo'lmaydi, o'rta va pastki burun yo'llari yaxshi rivojlanmagan bo'ladi. Burun chig'anoqlari burun to'sig'iga yetib bormagani uchun umumiy burun yo'li hosil bo'ladi va u orqali chaqaloq nafas oladi. Burun to'sig'i va xoanalar past bo'ladi. Burun atrofidagi bo'shliqlar yaxshi taraqqiy etmagan bo'ladi.

Yangi tug'ilgan chaqaloqda burun chig'anoqlari to'rtta: pastki, o'rta, yuqori va eng yuqorigi. Pastki burun chig'anog'i burun bo'shlig'i tubiga tegib turgani uchun pastki burun yo'li bo'lmaydi. Bu yo'l bola hayotining ikkinchi yilida asta-sekin kattalashadi va balog'at yoshida 4 – 6 mm bo'lib, o'z shaklini oladi.

O'rta burun chig'anog'i pastki burun chig'anog'i bilan qo'shilgani uchun orta burun yo'lining orqa tomoni bola hayotining birinchi 6 oyida yopiq bo'ladi. Bola 6 oylik bo'lganida burun boshlig'ining balandligi 22 mm gacha kattalashadi va o'rta burun yo'li hosil bo'ladi. Balog'at davrida uning balandligi 4 mm, keyinchalik o'sib 9 mm ga yetadi.

Ustki burun yo'li yangi tug'ilgan chaqaloqda faqat 30% holatda uchraydi. Bu yo'l ikki yoshdan keyin sekin o'sib uncha katta bo'lmaydi. Bola hayotining 7 yoshigacha chig'anoqlar, burun yo'llari va burun bo'shlig'i uzunasiga va balandligiga qarab asta-sekin o'sadi. 10 yoshda burun bo'shlig'i 1,5 marta, 20 yoshda 2 marta kattalashadi.

Burunning shilliq pardasi yangi tug'ilgan chaqaloqda yupqa bo'lib, qon tomirlarga boy bo'lgani bilan havo bilan uchrashadigan joylarda g'ovaksimon qon tomir chigallari bo'lmaydi. Shuning uchun shilliq parda yallig'langanda shishib nafas olish qiyinlashadi. Bola 9 yoshga to'lganida burun bo'shlig'i shilliq pardasi g'ovak to'qimalarga boy, nafas olish sohasi shilliq pardasini qoplagan epiteliy kattalarnikiga nisbatan yupqa bo'ladi. Epiteliy osti limfoid to'qima bo'lmay u 7-oylarda paydo bo'ladi.

Hid bilish sohasi shilliq pardasi tez o'zgarib, unda 7-oylarda hid bilish piyozchalari yaxshi rivojlanadi. Bola hayotining 2-yilida ular eng ko'p to'planadi. Dimog' suyagi xoanalar pastki devorini

qoplagan shilliq pardada 3 yoshgacha bo'lgan bolalarda mayda burmalar bo'lib, ular 15 yoshlarda yo'qolib ketadi.

Burun atrofidagi bo'shliqlaridan yangi tug'ilgan chaqaloqda faqat biroz rivojlangan ustki jag' bo'shlig'i bo'ladi. Uning balandligi 5 mm, uzunligi 10mm kengligi 3,5 mm ga teng. Bola tug'ilganidan keyin bu bo'shliq sezilarli o'sib, 8-9 yoshlarda suyak tanasini egallaydi. Ustki jag' bo'shlig'ini burun bo'shlig'iga qo'shib turuvchi teshik 2 yoshda oval shaklida bo'lsa, 7 yoshda yumaloq bo'ladi.

Peshona bo'shlig'i taraqqiyoti bola hayotining 2-yilida boshlanib, 5 yoshda kattaligi no'xatdek kolba shaklida bo'ladi. Uning taraqqiyoti 11-12 yoshlarda tugaydi.

Yangi tug'ilgan chaqaloqda ponasimon bo'shliq burun bo'shlig'i shilliq pardasining orqaga va pastga yo'nalgan burmasi shaklida bo'ladi. Uning taraqqiyoti 3 - 4 yoshlarda boshlanib, 6 - 8 yoshda o'lchamlari 2-3 mm bo'ladi. 12-15 yoshlarda ponasimon bo'shliqning taraqqiyoti tugaydi.

Yangi tug'ilgan chaqaloqda g'alvirsimon suyak katakchalari kurtak shaklida bo'ladi. Ularning taraqqiyoti bola hayotining birinchi yilida tez kechib, dastlab bir-biridan uzoq joylashgan yumaloq shaklda bo'ladi. 3 yoshda ular kattalashib, 7 yoshda bir-biriga yaqinlashadi va 14 yoshlarda kattalarnikiga o'xshash bo'ladi.

Hiqildoq

Hiqildoq (**larynx**) murakkab tuzilgan a'zo (192-rasm) bo'lib, nafas olishda, pastki nafas yo'llarini himoya qilishda va tovush hosil qilishda ishtirok etadi. Hiqildoq bo'yinning oldingi sohasi o'rtasida joylashib hiqildoq bo'rtig'ini (**prominentia laryngea**) hosil qiladi. Bu bo'rtiq erkaklarda kuchli rivojlangan. Hiqildoq yuqorida til osti suyagiga birikkan bo'lib, pastda kekirdakka davom etadi.

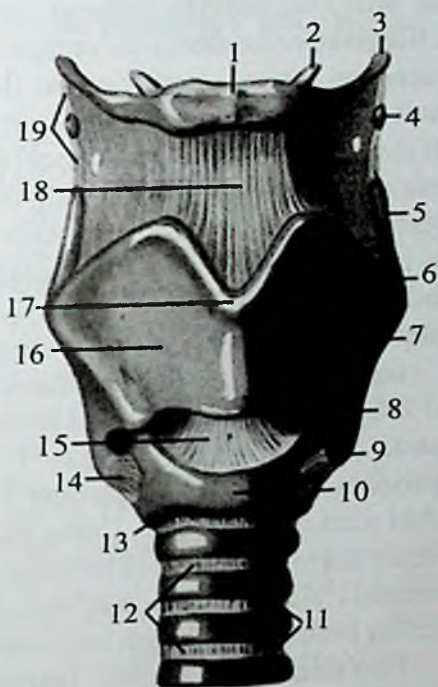
Hiqildoqni old tomondan bo'yinning til osti suyagining ostida joylashgan mushaklar yopib tursa, yon tomondan bo'yinning tomirli-nervli dastasi va qalqonsimon bezning yon bo'laklari, orqasidan esa halqumning hiqildoq qismi joylashadi. Katta yoshdagi

odamlarda hiqildoqning yuqori chegarasi IV, pastkisi esa VI–VII bo‘yin umurtqalari o‘rtasida joylashgan. Ayollarda hiqildoq biroz yuqoriroq joylashadi. Erkaklarda hiqildoq ayollarga nisbatan katta bo‘ladi. Hiqildoq harakatchan bo‘lib, ovqat yutganda va tovush hosil bo‘lganida vertikal yo‘nalishda harakat qiladi.

Hiqildoqning qattiq asosini juft (cho‘michsimon, shoxsimon, ponasimon) va toq (qalqonsimon, uzuksimon, hiqildoq usti) tog‘aylari, shuningdek, ular o‘rtasidagi bo‘g‘imlar hosil qiladi.

192-rasm. Hiqildoqning tog‘aylari, boylamlari va bo‘g‘imlari. Old tomondan ko‘rinishi:

1–corpus ossis hyoidei; 2–cornu minus ossis hyoidei; 3–cornu majus ossis hyoidei; 4–cartilago triticea; 5–cornu superius cartilaginis thyroideae; 6–tuberculum thyroideum superius; 7–lamina sinistra cartilaginis thyroideae; 8–tuberculum thyroideum inferius; 9–cornu inferius cartilaginis thyroideae; 10–arcus cartilaginis cricoideae; 11–cartilagine tracheales; 12–ligg. annularia; 13–lig. cricotracheale; 14–lig. ceratocrioideum anterius; 15–lig. cricothyroideum medianum; 16–lamina dextra cartilaginis thyroideae; 17–incisura thyroidea superior; 18–lig. thyrohyoideum medianum; 19–lig. thyrohyoideum laterale.



Qalqonsimon tog‘ay (**cartilago thyroidea**) toq gialin tog‘ay bo‘lib, bir-biri bilan erkaklarda 90° , ayollarda 120° burchak hosil qilib birikkan ikkita o‘ng va chap to‘rtburchakli yaproqdan (**lamina dextra et sinistra**) iborat (192-rasm). Tog‘ayning oldingi qismida yaxshi bilinadigan ustki qalqonsimon o‘yma (**incisura thyroidea**

superior) va biroz bilinadigan pastki qalqonsimon o'yma (**incisura thyroidea inferior**) bo'ladi.

Yaproqning orqa chekkasida uzun yuqorigi shox (**cornu superius**) va qisqa pastki shox (**cornu inferius**) joylashgan. Pastki shoxning medial yuzasida uzuksimon tog'ay bilan birikadigan bo'g'im yuzasi bor. Ikkala yaproqning tashqi yuzasida qiyshiq chiziq (**linea obliqua**) joylashgan bo'lib, to'sh-qalqonsimon va qalqonsimon-til osti mushaklari birikadi.

Uzuksimon tog'ay (**cartilago cricoidea**) toq gialin tog'ay bo'lib, uzuk shaklida, oldinga qaragan uzuksimon tog'ay ravog'i (**arcus cartilaginis cricoideae**) va orqaga qaragan to'rtburchak shakldagi uzuksimon tog'ay plastinkasidan (**lamina cartilaginis cricoideae**) iborat. Uzuksimon tog'ayda ikki juft bo'g'im yuzasi bo'lib, uning bir juft cho'michsimon bo'g'im yuzasi (**facies articularis arytenoidea**) uzuksimon tog'ay plastinkasining ustki chekkasi burchaklarida joylashib, o'ng va chap cho'michsimon tog'aylar bilan birikadi. Ikkinchi juft qalqonsimon bo'g'im yuzasi (**facies articularis thyroidea**) uzuksimon tog'ay ravog'ining plastinkaga o'tgan joyida bo'lib, qalqonsimon tog'ayning pastki shoh bilan bo'g'im hosil qiladi.

Hiqildoq usti tog'ayi (**cartilago epiglottica**) toq elastik tog'ay bo'lib, barg shaklida bo'ladi (193-rasm). U hiqildoqqa kirish teshigi ustida old tomonda joylashgan. Hiqildoq usti tog'ayining butog'i (**petiolus epiglottidis**) toraygan bo'lib, qalqonsimon tog'ayning ichki yuzasiga birikadi. Uning qavariq oldingi yuzasi til ildiziga, orqa botiq yuzasi hiqildoq bo'shlig'iga qaragan bo'ladi. Uning botiq yuzasida hiqildoq usti do'mbog'i (**tuberculum epiglotticum**) va shilliq bezlari ochiladigan ko'p sonli chuqurchalar ko'rinadi.

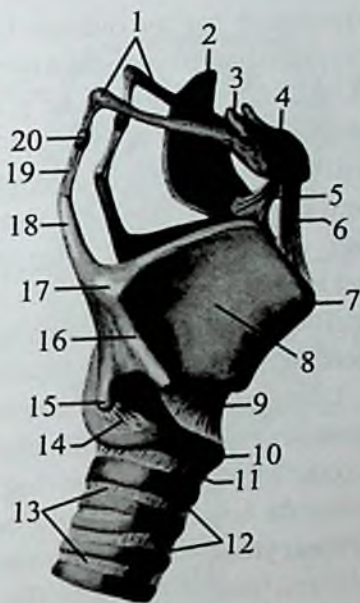
Cho'michsimon tog'ay (**cartilago arytenoidea**) juft gialin tog'ay bo'lib, piramidasimon ko'rinishga ega. Uning uchburchak shaklidagi cho'michsimon tog'ay asosi (**basis cartilaginis arytenoideae**) pastga qaragan bo'lib, uzuksimon tog'ay bo'g'im yuzasi bilan harakatchan bo'g'im hosil qiladi. Cho'michsimon tog'ay cho'qqisi (**apex cartilaginis arytenoideae**) o'tkir va biroz orqaga egilgan. Cho'michsimon tog'ay asosidan oldinga qarab ovoz

boylami birikadigan ovoz o'siqchasi (**processus vocalis**), lateral tomonga qarab mushak birikadigan mushak o'siqchasi (**processus muscularis**) chiqqan bo'lib, unga cho'michsimon tog'ayning harakatlantiruvchi mushaklari birikadi.

Cho'michsimon tog'ayni uchta: oldingi lateral, medial va orqa yuzasi tafovut qilinadi. Oldingi lateral yuzasi (**facies anterolateralis**) keng bo'lib, uning pastki qismida ovoz o'siqchasi orqasida joylashgan uzunchoq chuqurchaga (**fovea oblonga**) ovoz mushagi birikadi. Medial yuzasi (**facies medialis**) uncha katta bo'lmay, qarama-qarshi tog'ayga qaragan. Orqa yuzasi (**facies posterior**) bukilgan bo'lib, unda mushaklar yotadi.

193-rasm. Hiqildoqning tog'aylari, bo'g'imlari va boylamlari.

O'ng tomondan ko'rinishi: 1-cornu majus ossis hyoidei; 2-epiglottidis; 3-cornu minus ossis hyoidei; 4-cornu ossis hyoidei; 5-lig. hyoepiglotticum; 6-lig. thyrohyoideum medianum; 7-prominentia laryngea; 8-lamina dextra cartilaginis thyroideae; 9-lig. cricothyroideum medianum; 10-cartilago cricoidea; 11-lig. cricotracheale; 12-cartilagine tracheales; 13-ligg. anularia; 14-lig. ceratocricoidaeum; 15-cornu inferius cartilagine thyroideae; 16-linea obliqua; 17-tuberculum thyroideum superius; 18-cornu superius cartilagine thyroideae; 19-lig. thyrohyoideum laterale; 20-cartilago triticea.



Shoxchali tog'ay (**cartilago corniculata**) juft kichkina, konussimon elastik tog'ay. U cho'michsimon tog'ayning uchida cho'michsimon-hiqildoq usti burmasi ichida joylashgan bo'lib, yuqoriga chiqqan shoxchali do'mboq (**tuberculum corniculatum**) hosil qiladi.

Ponasimon tog'ay (**cartilago cuneiformis**) juft kichkina elastik tog'ay bo'lib, cho'michsimon-hiqildoq usti burma ichida shoxsimon tog'aydan oldinda va yuqorida yotadi. U yuqoridagi burma ichida ponasimon do'mboq (**tuberculum cuneiforme**) hosil qiladi.

Hiqildoq tog'aylari o'zaro va til osti suyagi bilan bo'g'imlar hamda boylamlar vositasida birikadi. Hiqildoq tog'aylari harakati ikki juft bo'g'imga mushaklarning ta'siri ostida bo'ladi.

Uzuk-qalqonsimon bo'gimi (**articulatio cricothyroidea**) qalqonsimon tog'ayning pastki shoxi bilan uzuksimon tog'ayning qalqonsimon bo'g'im yuzasi o'rtasida hosil bo'ladi. O'ng va chap uzuksimon-qalqonsimon bo'g'imlar hamkor bo'g'im turkumiga kirib, ularda harakat frontal o'q atrofida sodir bo'ladi. Bunda qalqonsimon tog'ay oldinga hamda orqaga egilib, cho'michsimon togayga nisbatan holatini va ovoz boylamlari tarangligini o'zgartiradi.

Uzuk-qalqonsimon bo'g'im xaltasi (**capsula articularis cricothyroidea**) nozik, pastki shoxdan uzuksimon tog'ay plastinkasining yon chekkasiga tortilgan tolalardan iborat. Uning bir qismi juft shoxsimon-uzuksimon boylamni (**lig. ceratocricoidium**) hosil qiladi. Bu bo'g'im uzuksimon tog'ay ravog'ining ustki chekkasi bilan qalqonsimon tog'ayning pastki chekkasi o'rtasida tortilgan o'rta uzuksimon-qalqonsimon boylam (**lig. cricothyroideum medianum**) vositasida mustahkamlanadi.

Uzuksimon-cho'michsimon bo'g'im (**articulatio cricoarytenoidea**) ham juft bo'lib, cho'michsimon tog'ay asosidagi bo'g'im yuzasi bilan uzuksimon tog'ay plastinkasidagi bo'g'im yuzasi o'rtasida hosil bo'ladi. Bu bo'g'im xaltasini (**capsula articularis cricoarytenoidea**) orqa tomondan yelpiug'ichsimon uzuksimon-cho'michsimon boylami (**lig. cricoarytenoideum**) mustahkamlab turadi. Bo'g'imda harakat vertikal o'q atrofida bo'lib, o'ng va chap cho'michsimon tog'aylar ichkariga burilganida ovoz boylamlari bir-biriga yaqinlashib, ovoz yorig'i torayadi. Cho'michsimon tog'aylar tashqariga burilganida esa ovoz boylamlari bir-biridan uzoqlashib, ovoz yorig'i kengayadi.

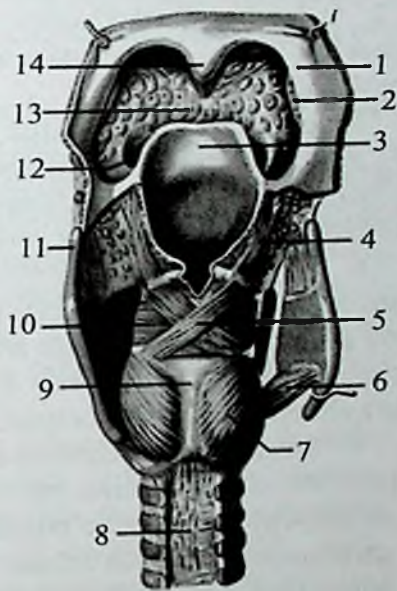Cho'michsimon tog'ayning uchi bilan shoxchali tog'ay o'rtasida sinxondroz (**synchondrosis arycorniculata**) hosil bo'ladi.

Hiqildoq til osti suyagi bilan qalqonsimon tog'ayning yuqori chekkasi va til osti suyagi o'rtasida tortilgan qalqonsimon-til osti pardasi (**membrana thyrohyoidea**) vositasida bog'langan. Bu parda keng biriktiruvchi to'qimali qatlam bo'lib, o'rta qismida qalinlashib, o'rta qalqonsimon til osti boylamini (**lig. thyrohyoideum medianum**), chekkalarida lateral qalqonsimon-til osti boylamini (**lig. thyrohyoideum laterale**) hosil qiladi.

Hiqildoq mushaklari ko'ndalang-targ'il mushaklar guruhiga kiradi. Ular hiqildoq tog'aylarini harakatga keltirib, hiqildoq bo'shlig'i va ovoz yorig'i kengligini o'zgartiradi

194-rasm. Hiqildoq mushaklari.

Orqa tomondan ko'rinishi: 1—arcus palatopharyngeus; 2—tonsilla palatina; 3—epiglottis; 4—m. aryepiglotticus; 5—m. arytenoideus obliquus; 6—m. cricothyroideus; 7—m. cricoarytenoideus posterior; 8—paries membranaceus tracheae; 9—lamina cartilaginis cricoideae; 10—m. arytenoideus transversus; 11—cornu superius cartilaginis thyroideae; 12—plica glossaepiglottica lateralis; 13—radix linguae; 14—uvula.



Hiqildoq mushaklari faoliyatiga qarab uch guruhga: ovoz yorig'ini kengaytiruvchi (dilatatorlar), siquvchi (konstriktorlar) va ovoz boylami tarangligini o'zgartiruvchi mushaklarga bo'linadi.

I. Ovoz yorig'ini kengaytiruvchi mushakka orqa uzuksimon-cho'michsimon mushak (**m. cricoarytenoideus posterior**) kiradi (194-rasm). Bu juft mushak uzuksimon tog'ay plastimkasinin,

orqa yuzasidan boshlanadi, lateral va yuqori tomonga yoʻnalib choʻmichsimon togʻay mushak oʻsiqchasiga birikadi.

Qisqarganida mushak oʻsiqchasini orqaga tortib, choʻmichsimon togʻayni lateral tomonga buradi, natijada ovoz oʻsiqchasi lateral tomonga buriladi va ovoz yorigʻi kengayadi.

II. Ovoz yorigʻini toraytiruvchi mushaklar:

1. Lateral uzuksimon choʻmichsimon mushak (**m. cricoarytenoideus lateralis**) juft, uzuksimon togʻay ravogʻining lateral qismidan boshlanadi. Orqaga va yuqoriga yoʻnalib choʻmichsimon togʻayning mushak oʻsiqchasiga birikadi. Qisqarganida mushak oʻsiqchasi oldinga yoʻnalib, choʻmichsimon togʻay va uning ovoz oʻsiqchasi ichkariga buriladi. Buning natijasida ovoz boylamlari bir-biriga yaqinlashadi va ovoz yorigʻining oldingi qismi torayadi.

2. Qalqonsimon-choʻmichsimon mushagi (**m. thyroarytenoideus**) juft boʻlib, qalqonsimon togʻay yaprogʻining ichki yuzasidan boshlanadi.

Uning tolalari orqaga biroz yuqoriga yoʻnalib choʻmichsimon togʻayning mushak oʻsiqchasiga birikadi. Oʻng va chap mushaklar qisqarganida mushak oʻsiqchasini oldinga tortadi va ovoz oʻsiqchalari bir-biriga yaqinlashib, ovoz yorigʻining oldingi qismi torayadi.

3. Choʻmichsimon togʻaylar orasidagi koʻndalang mushak (**m. arytenoideus transversus**) toq, oʻng va chap choʻmichsimon togʻaylarning orqa tomonida koʻndalangiga tortilgan. Qisqarganida choʻmichsimon togʻaylarni bir-biriga yaqinlashtiradi va ovoz tirqishining orqa qismi torayadi.

4. Qiyshiq choʻmichsimon mushak (**m. arytenoideus obliquus**) juft, bitta choʻmichsimon togʻayning mushak oʻsiqchasidan medial va yuqoriga yoʻnalib, koʻndalang choʻmichsimon mushak orqasida qarama-qarshi mushak tolalari bilan kesishib, ikkinchi togʻayning lateral chekkasiga birikadi. Bu mushakning bir qism tolalari hiqildoq usti togʻayi lateral chekkasiga birikib, hiqildoq usti-choʻmichsimon qismi (**pars aryepiglottica**)ni hosil qiladi (194-rasm). Qiyshiq choʻmichsimon mushak qisqarganida choʻmichsimon togʻaylarni bir-biriga yaqinlashtiradi, hiqildoq usti-choʻmichsimon qismi bilan birgalikda hiqildoqqa kirish teshigini toraytiradi. Hiqildoq

usti-cho'michsimon qismi hiqildoq usti tog'ayini orqaga tortib, hiqildoqqa kirish teshigini yopadi.

III. Ovoz boylamining tarangligini o'zgartiruvchi mushaklar:

1. Uzuksimon-qalqonsimon mushak (**m. cricothyroideus**) juft, uzuksimon tog'ay ravog'ining old yuzasidan boshlanib, yuqoriga va lateral yo'nalib qalqonsimon tog'ayning pastki chekkasi va pastki shoxiga birikadi. Qisqarganida qalqonsimon tog'ay oldinga engashadi. Qalqonsimon va cho'michsimon tog'aylar orasidagi masofa uzayib, ovoz boylamlari taranglashadi.

Ovoz mushagi (**m. vocalis**) juft bo'lib ovoz burmasi ichida yotadi. Qalqonsimon tog'ay burchagi pastki qismining ichki yuzasidan boshlanib orqaga yo'naladi va cho'michsimon tog'ay tovush o'siqchasiga birikadi. Bu mushak ovoz boylamiga tegib turadi va uning tolalari ovoz boylamiga chatishib ketadi. Qisqarganida ovoz boylami taranglashadi.

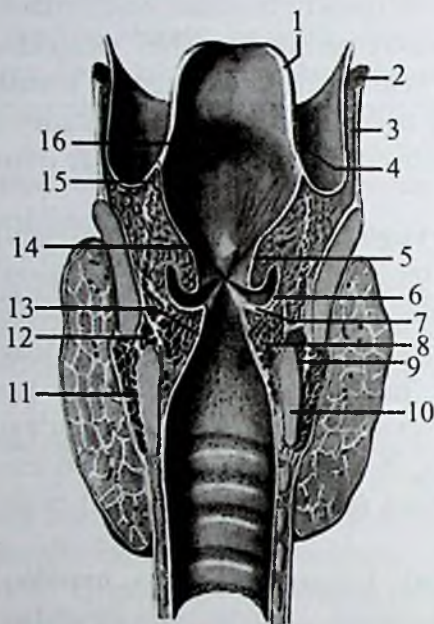
Hiqildoq bo'shlig'i (**cavum laryngis**) shakl jihatidan (195-rasm) qum soatga o'xshab, o'rta qismi toraygan, yuqori va pastki qismi kengaygan bo'ladi. Unda uch: hiqildoq dahlizi, ovoz yorig'i hosilasi va ovoz boylamlari ostidagi bo'shliq tafovut qilinadi. Havo halqumdan hiqildoqqa kirish teshigi orqali hiqildoqqa kiradi. Hiqildoqqa kirish teshigi (**aditus laryngis**) old tomondan hiqildoq usti tog'ayi bilan, orqadan cho'michsimon tog'ay uchlari, yon tomondan esa cho'michsimon-hiqildoq usti burmasi (**plica aryepiglottica**) bilan chegaralangan.

Hiqildoq bo'shlig'ining yuqori kengaygan qismi hiqildoq dahlizi (**vestibulum laryngis**) deb ataladi. U hiqildoqqa kirishdan boshlanib, dahliz burmasigacha davom etadi. Dahliz burmasi (**plicae vestibularis**) hiqildoqning yon devorida joylashgan bo'lib, uning o'rtasida dahliz tirqishi (**rima vestibuli**) joylashgan. Dahlizning old devorini shilliq parda bilan qoplangan hiqildoq usti tog'ayi, orqa devorini cho'michsimon tog'aylar hosil qiladi.

Hiqildoqning o'rta toraygan ovoz yorig'i hosilasi qismi murakkab tuzilgan. Uni yuqoridan va pastdan hiqildoqning yon devorida joylashgan shilliq pardadan hosil bo'lgan juft burmalar chegaralab

turadi. Yuqorigi burmalar o'rtasida nisbatan keng dahliz tirqishi, pastki ovoz burmasi (**plica vocalis**) kuchli rivojlangan bo'lib, ichida ovoz mushagi va boylami bor. O'ng va chap ovoz burmasi o'rtasida hiqildoqning eng tor joyi ovoz yorig'i (**rima glottidis** yoki **rima vocalis**) joylashgan.

Unda ikki: oldingi ovoz boylamlari o'rtasidagi katta pardalararo qismi (**pars intermembranacea**) va cho'michsimon tog'ay asosi o'rtasidagi kichik tog'aylararo qismi (**pars intercartilaginea**) tafovut qilinadi.



195-rasm. Hiqildoq bo'shlig'i.
Frontal kesma: 1–epiglottis; 2–os hyoideum; 3–membrana thyrohyoidea; 4–plica aryepiglottica; 5–plica vestibularis; 6–ventriculus laryngis; 7–plica vocalis; 8–m. vocalis; 9–rima glottidis; 10–cartilago cricoidea; 11–m. cricothyroideus; 12–m. cricoarytenoideus lateralis; 13–cavum infraglotticum; 14–rima vestibuli; 15–tuberculum epiglotticum; 16–vestibulum laryngis.

Ovoz yorig'ining uzunligi erkaklarda 20 – 24 mm, ayollarda 16 – 19 mm. Uning pardalararo qismi erkaklarda 15 mm, ayollarda 12 mm.

Ovoz yorig'ining kengligi tinch nafas olganda 5 mm, tovush hosil bo'lganida 15 mm bo'ladi. Hiqildoqning yon devorida dahliz burmasi bilan ovoz burmasi o'rtasida botiqlik va hiqildoq qorinchasi (**ventriculus laryngis**) bor.

Hiqildoqning pastki ovoz boylamlari ostidagi bo'shliq qismi (**cavitas infraglottica**) sekin-asta kengayib, kekirdakka o'tib ketadi.

Hiqildoqning shilliq pardasi ko'p qatorli silindrik epiteliy bilan

qoplangan, pushti rangda bo'lib, dahliz burmasi va qorinchalar sohasida shilliq bezlari ko'p bo'ladi.

Ularning suyuqligi ovoz burmalarini namlab turadi. Ovoz burmasi sohasidagi shilliq parda oqish kulrang rangi bilan ajralib turadi. Ovoz burmasining shilliq pardasi ovoz boylami va mushak bilan pishiq birikkan bo'lib, bezlari yo'q.

Hiqildoqning shilliq pardasi ostida elastik parda bo'lib, yuqori qismida to'rtburchakli pardani, pastida esa elastik konusni hosil qiladi. To'rt burchakli parda (**membrana quadrangularis**) fibroz-elastik qatlamdan iborat bo'lib, old tomondan qalqonsimon tog'ay, yuqoridan hiqildoq usti tog'ayi, orqadan cho'michsimon tog'ay o'rtasida tortilgan. Uning pastki chekkasi dahliz boylami asosini hosil qiladi. Hiqildoqning elastik konusi (**conus elasticus**) juft trapetsiya shaklidagi qatlam bo'lib, old tomondan qalqonsimon, pastdan uzuksimon, orqadan cho'michsimon tog'aylarga birikadi. Uning qalqonsimon tog'ay bilan cho'michsimon tog'ayning tovush o'siqchasi o'rtasida tortilib qalinlashgan qismining yuqori chekkasi ovoz boylamini hosil qiladi.

Rentgenoanatomiyasi. Hiqildoq faqat yon proyeksiyadagi rentgenogrammada ko'rinadi, chunki to'g'ri proyeksiyada unga umurtqa pog'onasining soyasi qavatlanadi. Hiqildoqni o'rganish til osti suyagi va til ildizini aniqlashdan boshlanadi. Til ildizidan pastda yumaloq botiqlik-hiqildoq usti chuqurchalari joylashgan bo'lib, ularning orqa devorini hiqildoq usti tog'ayi hosil qiladi. Uning uchidan orqaga va pastga qarab hiqildoq dahliziga kirishni chegaralagan hiqildoq usti-cho'michsimon burmaning zich soyasi yo'nalgan. Bu burmalardan yuqorida va orqada halqumning hiqildoq qismi, pastda va oldinda esa hiqildoq dahlizi yotadi. Hiqildoq dahlizi bilan uni bo'shlig'i chegarasida gorizontol joylashgan yoriqsimon yorug'lik-hiqildoq qorinchalari joylashgan. Hiqildoq tog'aylari ular ohaklanganidan so'ng (15 - 18 yoshda) ko'rinadi.

Yangi tug'ilgan chaqaloq hiqildog'i nisbatan katta bo'lib, quyg'ich shaklda, keng asosi yuqoriga qaragan bo'ladi. Qalqonsimon tog'ay yaproqlari o'tmas burchak hosil qilgani uchun frontal o'lchami

sagittal o'lchamidan katta. U nisbatan yuqori II – IV bo'yin umurtqalari sohasida joylashgan. Hiqildoq tog'aylari yupqa, nozik va egiluvchan. Qalqonsimon tog'ayning ustki o'ymasi keng va yuza, ustki shoxi qisqa bo'ladi.

Uzuksimon tog'ay plastinkasi keng va past, ravog'i tor bo'ladi.

Cho'michsimon tog'ay yaxshi rivojlanmagan. Hiqildoq usti tog'ayi yangi tug'ilgan chaqaloqda kalta va juda yuqori joylashgan bo'lib, til chekkasiga tegib turadi va 2 yoshgacha tarnovsimon shaklga ega bo'ladi. Hiqildoq va hiqildoq usti tog'ayining yuqori turishi bola emayotgan vaqtda bemalol nafas olishini ta'minlaydi. Ovoz yorig'i uzunligi 6,5 mm, tor bo'lib, ovoz boylamlari qisqa (kattalarniki uzunligining 1/3 qismini tashkil qiladi) va yassi bo'lgani uchun bolalarning ovozi baland bo'ladi.

Yangi tug'ilgan chaqaloqda hiqildoq dahlizi qisqa, ovoz boylami yuqori joylashgan, ovoz mushagi yaxshi rivojlanmagan bo'ladi. Shilliq pardasi nozik, qon va limfa tomirlarga boy, harakatchan. Shuning uchun hiqildoq shilliq pardasi yallig'langan vaqtda yoki yot moddalar bilan qitiqlanganida u shishib, hiqildoq bo'shlig'i torayadi, nafas olish qiyinlashadi. Hiqildoqning elastik konusi tor va qisqa, uning balandligi yangi tug'ilgan chaqaloqda 9 – 10 mm bo'ladi. Hiqildoq bola hayotining birinchi to'rt yilida tez o'sadi. Bu davrda hiqildoq tog'aylari asta-sekin qalinlashib o'zgarishga uchraydi. 10 – 12 yoshda qalqonsimon tog'ay burchagi o'g'il bolalarda tez kamayadi, qizlarda esa aytarli o'zgarmaydi. Buning natijasida o'g'il bolalar qalqonsimon tog'ayi burchagi oldinga turtib turadi. Hiqildoqning sagittal o'lchami kattalashib, ovoz boylamlari uzayadi. Buning natijasida ovoz pasayadi. Hiqildoq o'sgan sari u bilan til osti suyagi o'rtasidagi masofa va til osti-qalqonsimon parda ham uzayadi. 7 yoshda til osti-qalqonsimon pardaning tuzilishi butunlay tugallanib, uning markaziy va chekka qismlarida boylamlar hosil bo'ladi. Bu davrda hiqildoqning yuqori chegarasi IV, pastki chegarasi esa VI bo'yin umurtqalari sohasida bo'ladi. Dahliz va ovoz boylamlari qalinlashadi. Ular ichida mushak tolalari vujudga keladi. Ovoz mushagi kattalashib, ovoz burmasi ichiga kiradi. Hiqildoq mushaklari rivojlanib bo'ladi. 7 yoshdan keyin hiqildoq tez o'sib, 15

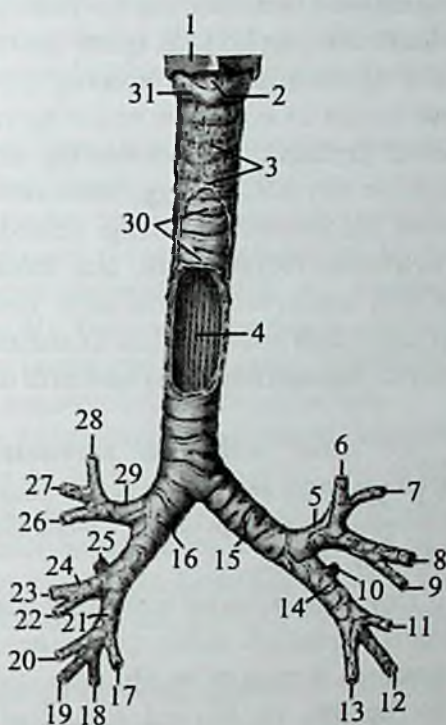
yoshda uning uzunligi 3,4 sm, aylanasi esa 3,8 sm bo'ladi. O'smirlik davrida kattalarnikiga o'xshash holatni egallaydi.

Kekirdak

Kekirdak (**trachea**) havо o'tkazuvchi naysimon a'zo (196-rasm). U VI bo'yin umurtqasi sohasida boshlanib, V ko'krak umurtqasi sohasida kekirdak ayrisini (**bifurcatio tracheae**) hosil qilib ikkita bosh bronxga bo'linadi (196-; 197-rasmlar).

196-rasm. Kekirdak va bronxlar. Old tomondan ko'rinishi:

1—cartilago thyroidea; 2—lig. cricothyroideum medianum; 3—lamina visceralis fasciae pretrachealis; 4—tinica mucosa; 5—bronchus lobaris superior sinister; 6—bronchus segmentalis apicoposterior; 7—bronchus segmentalis anterior; 8—bronchus lingularis superior; 9—bronchus lingularis inferior; 10—bronchus segmentalis superius; 11—bronchus segmentalis basalis medialis; 12—bronchus segmentalis basalis lateralis; 13—bronchus segmentalis basalis posterior; 14—bronchus lobaris inferior sinister; 15—bronchus principales sinister; 16—bronchus principales dexter; 17—bronchus segmentalis basalis posterior; 18—bronchus segmentalis basalis lateralis; 19—bronchus segmentalis basalis anterior; 20—bronchus segmentalis basalis media; 21—bronchus lobaris inferior dexter; 22—bronchus segmentalis medialis; 23—bronchus segmentalis lateralis; 24—bronchus lobaris medius dexter; 25—bronchus segmentalis superior; 26—bronchus segmentalis anterior; 27—bronchus segmentalis posterior; 28—bronchus segmentalis apicalis; 29—bronchus lobaris superior dexter; 30—trachea; 31—cartilago cricoidea.



23—bronchus segmentalis lateralis; 24—bronchus lobaris medius dexter; 25—bronchus segmentalis superior; 26—bronchus segmentalis anterior; 27—bronchus segmentalis posterior; 28—bronchus segmentalis apicalis; 29—bronchus lobaris superior dexter; 30—trachea; 31—cartilago cricoidea.

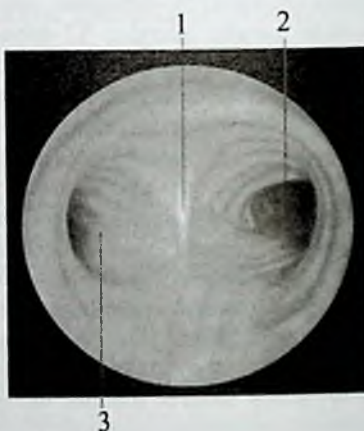
Kekirdakning uzunligi 9 – 11 sm, kengligi 15 – 18 mm bo‘lib, oldindan orqaga qarab biroz siqilgan bo‘lgani uchun, ko‘ndalang o‘lchami oldingi orqa o‘lchamidan 1 – 2 mm katta. Kekirdakda bo‘yin va ko‘krak qismlari tafovut qilinadi. Kekirdakning bo‘yin qismi (**pars cervicalis tracheae**) VII bo‘yin umurtqasi sohasida joylashib, uning old tomonida yuqorigi to‘rtta tog‘ay halqasi sohasida qalqonsimon bezning bo‘g‘zi turadi.

Kekirdakning old tomonida to‘sh-qalqonsimon, to‘sh-til osti mushaklari va ularni o‘ragan bo‘yin fassiyasi, orqa tomonida qizilo‘ngach, yon tomonida esa bo‘yinning tomirli –nervli dastasi yotadi.

Kekirdakning ko‘krak qismi (**pars thoracica tracheae**) orqasida qizilo‘ngach, oldida aorta ravog‘i, yelka-bosh poyasi, chap yelka-bosh venasi va ayrisimon bez, o‘ng va chap tomonlarida mediastinal plevra joylashadi. Kekirdakning asosi o‘zaro kekirdakning halqasimon boylamlari (**ligg. anullaria**) vositasida birikkan 16–20 ta yarim halqasimon shakldagi kekirdak tog‘aylaridan (**cartilagine tracheales**) iborat bo‘lib, ular kekirdak aylanasining uchdan ikki qismini egallaydi. Ularni orqa tomondan aylanma va bo‘ylama yo‘nalishdagi silliq mushak tolalaridan tashkil topgan pardali devori (**paries membranaceus**) biriktirib turadi.

197-rasm. Kekirdak ayrisining bronxoskopiyasi: 1–carina tracheae; 2–bronchus principalis dexter; 3–bronchus principalis sinister.

Kekirdak devorini ichki tomondan kiprikli epiteliyli shilliq qavat (**tunica mucosa**) qoplagan bo‘lib, unda shilliq bezlari va limfoid tugunchalar bor. Uning ostidagi shilliq osti asosida (**tela submucosa**) kekirdak bezlari joylashgan. Kekirdakni tashqi tomondan biriktiruvchi to‘qimali adventitsial parda (**tunica adventitia**) o‘rab turadi.



Rentgenoanatomiyasi. Oddiy tekshishlarda kekirdak va bronxlar tog'aydan tuzilgan va rentgen nurlarini oson o'tkazib yuborgani uchun ko'rinmaydi. Bronxlarni o'rganish uchun ularni kateter orqali kontrast modda-yodlipol bilan to'latiladi. Kontrast modda bronxlarni to'latib, bronx daraxti ko'rinishini beradi. Unda bronxlarning bo'lak, segmentar va undan mayda shoxlarga bo'linishini kuzatish mumkin.

Rentgenogrammada kekirdak aniq ko'rinishga ega. U IV–V ko'krak umurtqalari sohasida o'ng va chap bosh bronxlarga bo'linadi.

Yangi tug'ilgan chaqaloq kekirdagi III–IV bo'yin umurtqalari sohasidan boshlanib, II–III ko'krak umurtqalari sohasida bosh bronxlarga bo'linadi. U quyug'ich yoki duk shaklida bo'lib, uzunligi 3,2 – 4,5 sm, kengligi yuqori qismida 10 mm, o'rta qismida 8 mm bo'ladi.

Uning pardali devori nisbatan keng, tog'aylari yupqa, yumshoq va bukiluvchan. Shilliq pardasi yupqa, nozik, bez va mushak elementlari yaxshi takomillashmagan, qon tomirlarga boy bo'ladi.

Kekirdak bola hayotining birinchi 6 oyida va balog'at davrida tez o'sadi. Uning yuqori chegarasi ikki yoshda IV–V, 5 – 6 yoshda V–VI, o'smirlik davrida esa VI bo'yin umurtqalari sohasida joylashadi. Uning bronxlarga bo'lingan joyi esa 7 yoshli bolada IV–V, keyingi davrlarda V ko'krak umurtqasi sohasida joylashadi.

Kekirdakning o'sishi uning halqasimon boylamlarni uzayishi hisobiga bo'ladi. Uning kengligi bir tekis va sekin o'sib, bir yoshli bolada silindr shaklini oladi. Kekirdakning tog'aylari uzayib pardali devor qismi kamayadi. Bir yoshli bolada uning kengligi 10 mm bo'lsa, 7 yoshda 14 mm va o'smirlarda 17 mm. Kekirdakning uzunligi 10–12 yoshda ikki marta uzayib 9 sm bo'lsa, 20–25 yoshlarda uch marta uzayadi.

Bosh bronxlar (**bronchi principales**) kekirdakdan V ko'krak umurtqasining yuqori chekkasida boshlanib o'pka darvozasiga tomon yo'naladi (196-rasmga qarang). O'ng bosh bronx (**bronchus principalis dexter**) qisqa va keng, vertikal yo'nalgan bo'lib, kekirdakning bevosita davomidir. Shuning uchun ko'p hollarda har xil yot narsalar o'ng bosh bronxga tushadi. Uning uzunligi 3 sm bo'lib, 6 – 8 yarim halqasimon shakldagi tog'aylardan tuzilgan. Chap bosh

bronx (**bronchus principalis sinister**) ingichka va uzunligi 4 – 5 sm bo‘lib, 9 – 12 yarim halqasimon shakldagi tog‘aylardan iborat. Bosh bronxlarning orqasida pardali devori bo‘lib, ichki tomondan shilliq, tashqarisidan adventitsial parda bilan qoplangan.

Yangi tug‘ilgan chaqaloqda o‘ng bosh bronx 26°, chap bosh bronx esa 49° burchak hosil qilib chiqadi. O‘ng bosh bronxning uzunligi o‘rta hisobda 1,17 sm, chapniki 1,2 sm. Bosh bronxlarning tog‘aylari kam rivojlangan va shilliq pardasida bezlari kam. Ular bola hayotining birinchi yilida va balog‘at davrida tez o‘sib, uzunligi 2 marta oshadi. 20 yoshda ular 3,5 – 4 marta kattalashadi.

O‘pka darvozasida o‘ng bosh bronx uchta, chapi esa ikkita bo‘lak bronxiga bo‘linadi (196-rasm). O‘ng o‘pkaning ustki bo‘lak bronxi arteriyaning ustida yotadi va epiarterial bronx deb ataladi. Uning boshqa bo‘lak bronxlari va chap o‘pka bo‘lak bronxlari arteriyaning ostida yotadi. Bo‘lak bronxlari (**bronchi lobares**) o‘pka darvozasiga kirib o‘z navbatida segmentar bronxlarga bo‘linadi (196-rasm). O‘ng ustki bo‘lak bronxi (**bronchus lobaris superior dexter**) cho‘qqi segmentining bronxi (**bronchus segmentalis apicalis**), orqa segmentining bronxi (**bronchus segmentalis posterior**) va oldingi segmentining bronxiga (**bronchus segmentalis anterior**) bo‘linadi. O‘rta bo‘lak bronxi (**bronchus lobaris medius**) lateral segmentining bronxi (**bronchus segmentalis lateralis**) va medial segmentining bronxiga (**bronchus segmentalis medialis**) bo‘linadi. O‘ng pastki bo‘lak bronxi (**bronchus lobaris inferior dexter**) yuqorigi segmentining bronxi (**bronchus segmentalis superior**) asosidagi medial segment bronxi (**bronchus segmentalis basalis medialis**), asosidagi oldingi segment bronxi (**bronchus segmentalis basalis anterior**), asosidagi lateral segment bronxi (**bronchus segmentalis basalis lateralis**), va asosidagi orqa segment bronxiga (**bronchus segmentalis basalis posterior**) bo‘linadi.

Chap ustki bo‘lak bronxi (**bronchus lobaris superior sinister**) cho‘qqi-orqa segment bronxi (**bronchus segmentalis apicoposterior**), oldingi segment bronxi (**bronchus segmentalis anterior**), ustki tilchasimon bronx (**bronchus lingularis superior**) va pastki tilchasimon bronxga (**bronchus lingularis inferior**)

bo'linadi. Chap o'pkaning ostki bo'lagi bronxi (**bronchus lobaris inferior sinister**) yuqorigi segment bronxi (**bronchus segmentalis superior**), asosidagi medial segment bronxi (**bronchus segmentalis basalis medialis**), asosidagi oldingi segment bronxi (**bronchus segmentalis basalis anterior**), asosidagi lateral segment bronxi (**bronchus segmentalis basalis lateralis**) va asosidagi orqa segment bronxiga (**bronchus segmentalis basalis posterior**) bo'linadi.

Segmentar bronxlar (**bronchus segmentales**) o'z navbatida 9–10 martagacha dixotomik bo'linadi va diametri 1 mm bo'lgan bo'lakcha bronxi (**bronchus lobularis**) hosil bo'ladi. Bu bronx bo'lakcha ichida 18–20 oxirgi bronxiolalarga (**bronchioli terminales**) bo'linadi. Ularning miqdori ikkala o'pkada 20.000 ga yaqin bo'lib, devorida tog'ay bo'lmaydi. Har bir oxirgi bronxiola dixotomik bo'linib, nafas bronxiasini (**bronchioli respiratorii**) hosil qiladi. Ulardan alveola naylari (**ductuli alveolares**) chiqib, alveola qopchalari (**sacculi alveolares**) bo'lib tugaydi. Alveola qopchalari o'pka alveolaridan (**alveoli pulmones**) iborat. Turli o'lchamdagi bronxlar havo o'tkazuvchi bronx daraxtini (**arbor bronchialis**) hosil qiladi. Nafas bronxiasini alveola naylari, alveola qopchalari va alveolalar alveola daraxtini yoki **atsinusni** hosil qiladi. O'pka bilan qon o'rtasida gaz almashinuvi ro'y beradigan **atsinus** o'pkaning vazifaviy-tarkibiy birligi hisoblanadi. Bitta o'pkada 15.000 ga yaqin atsinus bo'lib, alveolalar soni 300 – 500 mln ga yetadi.

Rentgenoanatomiyasi. O'ng bosh bronx kekirdakning bevosita davomi bo'lib, chap bosh bronxdan qisqa (uzunligi 2–2,5 sm), ammo keng. U 20 – 25° burchak hosil qilib boshlanadi. O'ng bosh bronxdan 90° burchak ostida o'ng yuqori bo'lak bronxi chiqadi va uchta segmentar bronxga bo'linadi. Undan 0,5 – 1,5 sm pastroqda o'ng bosh bronxdan 90° burchak ostida o'rta bo'lak bronxi chiqib, lateral va medial segmentar bronxga bo'linadi. O'ng bosh bronxning davomi bo'lgan pastki bo'lak bronxi beshta: cho'qqi, medial, oldingi bazal, lateral bazal va orqa bazal segmentar bronxlarga bo'linadi.

Chap bosh bronxning uzunligi 4 – 5 bo'lib, kekirdakdan 20 – 54° burchak hosil qilib boshlanadi. Chap bosh bronxdan 70 – 90° burchak ostida boshlangan yuqori bo'lak bronxi o'z navbatida ikkita

bronxga bo'linadi. Uning birinchisi cho'qqi segmentiga yo'nalib, oldingi va orqa segmentar bronxlarga ajraladi. Ikkinchisi esa o'ng o'rta bo'lak bronxiga o'xshab yuqorigi va pastki tilcha segmentar bronxlarga bo'linadi.

Chap pastki bo'lak bronxi chap bosh bronxning bevosita davomidir. U to'rta cho'qqi, oldingi bazal, lateral bazal va orqa bazal segmentlarga bo'linadi. Chap o'pkada medial bazal bronx bo'lmaydi.

Bronx daraxti yangi tug'ilgan chaqaloqda hosil bo'lgan bo'lib, bola hayotining birinchi yilida bo'lak bronxlari 2 marta kattalashadi. Yangi tug'ilgan va emizikli bolalarda bronx daraxtining segmentar va subsegmentar bronxlarga bo'linishi va yo'nalishi kattalarnikiga o'xshaydi.

Bola hayotining dastlabki davrida, ayniqsa 3 – 4 yoshlarda tog'ayli bronxlar devori shilliq pardasida elastik tolalar va shilliq bezlar, qon hamda limfa tomirlari, nervlar ko'payadi.

Balog'at davrida bronx daraxtining o'sishi tezlashib, ular 3,5 – 4 marta kattalashadi. O'smirlik davrida bronxlarning uzayishi bilan ular devoridagi tog'ay yupqalashadi, mushak va elastik to'qima ko'payadi, tashqi adventitsial qavati qalinlashadi.

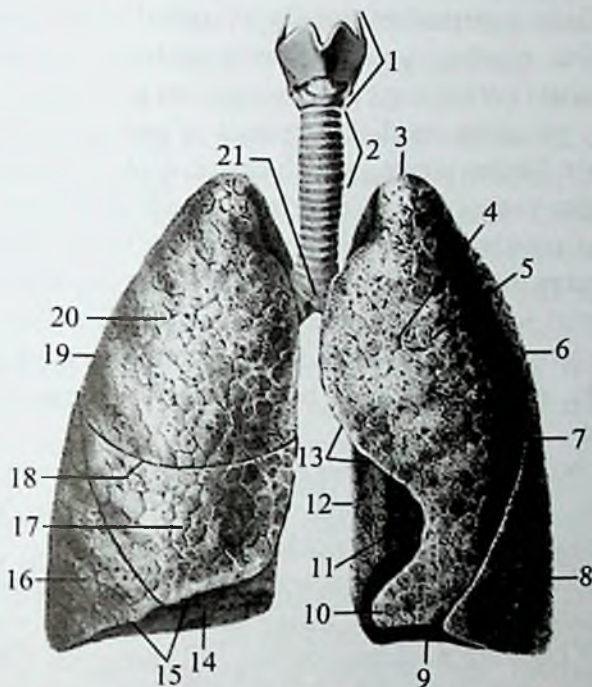
O'pka

O'pka (**pulmo**) noto'g'ri (197-rasm) konus shaklida bo'lib, o'ng va chap o'pka ko'krak bo'shlig'ining o'ng va chap yarmida joylashib plevra bilan o'ralgan. Ular o'zaro ko'ks oralig'ida joylashgan a'zolar bilan ajralgan. O'pka past tomondan diafragma, old, yon va orqa tomondan ko'krak qafasi devoriga tegib turadi. Diafragmaning o'ng gumbazi yuqoriroq turgani uchun o'ng o'pka chapiga nisbatan qisqa va keng, yurak ko'krak boshlig'ining chap tomonida turgani uchun chap o'pka tor va uzun bo'ladi.

O'pkaning pastki diafragma yuzasi (**facies diaphragmatica**) diafragma gumbaziga mos bo'lib, botiq o'pkaning cho'qqisi (**apex pulmonis**) yumaloq bo'ladi.

O'pkaning qovurg'a yuzasi (**facies costalis**) qovurg'alarga mos ravishda qavariq bo'lsa, medial yuzasi (**facies medialis**)

orqa umurtqa pogʻanasi qismi (**pars vertebralis**) va oldingi koʻks oraligʻi qismidan (**pars mediastinalis**) iborat boʻlib, biroz botiqroq boʻladi. Oʻpka yuzalari oʻzaro chekkalari bilan ajralib turadi. Uning oldingi chekkasi (**margo anterior**) qovurgʻa yuzasini medial yuzasidan ajratsa, pastki chekkasi (**margo inferior**) qovurgʻa va medial yuzalarini diafragma yuzasidan ajratadi. Qovurgʻa yuzasi orqa tomonda oʻtmas orqa chekka hosil qilib, medial yuzasiga oʻtib ketadi.



198-rasm.: Hiqildoq, kekirdak va oʻpka. Old tomondan koʻrinishi. 1–larynx; 2–trachea; 3–apex pulmonis; 4–facies costalis; 5–lobus superior pulmonis sinistri; 6–pulmo sinister; 7–fissura obliqua; 8–lobus inferior pulmonis sinistri; 9–basis pulmonis; 10–lingula pulmonis sinistri; 11–incisura cardiaca pulmonis sinistri; 12–margo posterior; 13–margo anterior; 14–facies diaphragmatica; 15–margo inferior; 16–lobus inferior pulmonis dextri; 17–lobus medius pulmonis dextri; 18–fissura horizontalis pulmonis dextri; 19–pulmo dexter; 20–lobus superior pulmonis dextri; 21–bifurcatio tracheae.

Chap o'pkaning oldingi chekkasida chap o'pkaning yurak o'ymasi (**incisura cardiaca pulmonis sinistri**) bo'lib, uni past tomondan chap o'pkaning tilchasi (**lingula pulmonis sinistri**) chegaralab turadi.

Har bir o'pka uning ichiga chuqur botib kirgan yoriqlar vositasida bo'laklarga bo'linadi. O'ng o'pka ikkita: o'ng o'pkaning gorizontal yorig'i (**fissura horizontalis pulmonis dextri**) va qiyshiq yoriq (**fissura obliqua**) vositasida uchta: yuqorigi, o'rta va pastki bo'laklarga (**lobus superior, media et inferior**) bo'linadi. Chap o'pka esa bitta qiyshiq yoriq (**fissura obliqua**) vositasida ikki: yuqorigi va pastki bo'laklarga (**lobus superior et inferior**) bo'linadi.

Har bir o'pkaning medial yuzasida o'pka darvozasi (**hilum pulmonis**) bor. Undan o'pkaga bosh bronx, o'pka arteriyasi, nervlar kiradi va o'pka venasi, limfa tomirlari chiqadi. Bularning hammasi o'pka ildizini (**radix pulmonis**) hosil qiladi. O'ng o'pka darvozasi chapiga nisbatan qisqa va keng. Unda bosh bronx boshqa hosilalarga nisbatan yuqori joylashadi. Uning ostida o'pka arteriyasi va undan pastroqda o'pka venasi joylashadi. Chap o'pkada o'pka arteriyasi eng yuqorida, undan pastroqda bosh bronx va uning ostida o'pka venasi yotadi.

O'pka cho'qqisi old tomonda o'mrov suyagidan 2 sm, I qovurg'adan 3–4 sm yuqorida turadi. Orqada esa VII bo'yin umurtqasining o'tkir qirrali o'siqchasi sohasida turadi.

O'ng o'pkaning oldingi chegarasi VI qovurg'a tog'ayi sohasida pastki chegaraga o'tib ketadi. Uning pastki chegarasi o'rta o'mrov chizig'ida VI qovurg'a, oldingi qo'ltiq osti chizig'ida VII qovurg'a, o'rta qo'ltiq osti chizig'ida VIII qovurg'a, orqa qo'ltiq osti chizig'ida IX qovurg'a, kurak chizig'ida X qovurg'a va umurtqa yoni chizig'ida XI qovurg'a sohasida joylashgan.

Chap o'pkaning oldingi chegarasi IV qovurg'a tog'ayi sohasida chappa burilib, IV qovurg'a tog'ayining pastki chekkasi bo'ylab to'sh yoni chizig'igacha boradi. Undan pastga qayrilib V qovurg'a tog'ayini kesib o'tadi. VI qovurg'a tog'ayiga yetganida chap o'pkaning oldingi chegarasi pastki chegarasiga o'tib ketadi. Chap

o'pkaning pastki chegarasi o'ng o'pkanikidan biroz pastroq o'tadi. O'ng o'pka chapiga nisbatan keng va qisqa bo'lgani uchun ularning oldingi va pastki chegaralari bir-biridan farq qiladi.

Rentgenoanatomiyasi. O'pkalar rentgenogrammada ko'krak qafasi fonida yorishish maydonlari ko'rinishida bo'lib, bir-biridan umurtqa pog'onasi, to'sh suyagi, yurak va yirik qon tomirlarning quyuq soyasi bilan ajrab turadi. Bu soya o'pka maydonlarining medial chegarasini hosil qiladi. Pastda esa diafragma joylashgan. O'pka maydonining yuqori qismini omrov usti sohasini o'mrov osti sohasidan ajratib turgan o'mrov suyagi kesib o'tadi. O'mrov suyagidan pastda o'pka maydonlarida bir-birining davomi bo'lmish qovurg'alarining oldingi va orqa qismlari ko'rinadi. Ularning oldingi qismi pastdan yuqoriga va lateral tomonga yo'nalsa, orqa qismlari yuqoridan pastga va medial tomonga yo'naladi. O'pka to'qimasi havo bilan to'lgan ko'p sonli alveola pufakchalaridan iborat. Rentgen nurlari o'pka to'qimasidan oson o'tib, o'pka maydonining yorqin tasvirini beradi. Bu fonning tarkibi o'ziga xos. Unda o'pka to'qimasini hosil qiluvchi ayrim elementlar ko'rinadi. Bu elementlar tiniq o'pka fonida o'ziga xos o'pka rasmini hosil qiladi. O'pka rasmi ko'ks oralig'ida o'pka periferiyasiga qarab har xil kenglikda, zichlikda va uzunlikdagi tizimchalar kabi radiar yo'nalgan qon va limfa tomirlar soyasidan tashkil topadi. O'pka qon tomirlarining shoxlanishi quyuq soya beruvchi yirik o'pka arteriyasi va venasi joylashgan o'pka ildizidan boshlanadi. Qon tomirlar diametri sekin - asta ko'krak qafsining lateral chekkasiga qarab kamayib boradi va bu yerda o'pka rasmi ingichka va nozik bo'ladi. Medial tomonda tizimcha shaklidagi soyalardan tashqari limfa tugunlarining yumaloq zich hosilalari ko'rinishidagi soyasi ko'rinadi.

O'pka rasmining boshlanishi bo'lgan o'pka ildizi yurak va uning yirik qon tomirlari soyasi chekkasida 3 - 5 qovurg'alararo sohada joylashgan. Ildiz tashqi ko'rinishi oval shaklida, asta-sekin o'pka rasmiga o'tuvchi zich hosila shaklida ko'rinadi. Uning asosini o'pka arteriyasi va venasi, yirik limfa tugunlari hosil qiladi.

O'ng tomonda ildiz soyasi katta, chunki chap tomonda u yurak bilan yopilgan.

Mo'tadil holatda o'pka ildizi boshcha, tana va dumga bo'linadi. O'pka ildizining boshchasi – o'pka arteriyasi ravog'iga, tanasi – o'pka arteriyasi poyasiga, dumi – o'pka arteriyasining oxirgi tarmoqlariga to'g'ri keladi. Mo'tadil holatda o'pka ildizi boshchasi o'ng tomonda ikkinchi qovurg'aning oldingi qismi sohasida joylashadi. O'pka ildizining kengligi o'pka arteriyasining tashqi chekkasidan yurak soyasigacha bosh bronx bo'shlig'ini qo'shib aniqlanganda o'rtacha 2,5 sm bo'ladi.

Yon proyeksiyada o'pkalar bir-biriga qavatlanadi va oldindan to'sh suyagi, orqadan umurtqa pog'onasi bilan chegaralangan yagona yorug' maydonni hosil qiladi.

Yangi tug'ilgan chaqaloq o'pkasi ko'krak qafasiga nisbatan katta. U noto'g'ri shaklga ega bo'lib, yuqori bo'laklari kichik, pastkisi esa katta bo'ladi. O'ng o'pkaning yuqori va o'rta bo'laklari bir xil. O'pkaning tashqi yuzasi silliq. O'pkaning oldingi va pastki chekkalari o'tkir. Diafragma yuzasi ozgina bukilgan. Ikkala o'pkaning o'rtacha og'irligi 57 g, hajmi 67 sm^3 , nafas olish yuzasi 6 m^2 . Yangi tug'ilgan chaqaloq o'pkasining uchi birinchi qovurg'a sohasida turadi. O'ng va chap o'pkaning pastki chegarasi esa kattalarnikiga nisbatan bitta qovurg'a yuqori turadi. Yangi tug'ilgan chaqaloq o'pkasi zich bo'lib, bo'laklar orasida biriktiruvchi to'qima yaxshi takomillashmagan, elastik tolalari kam. Bu davrda o'pka parenximasi yaxshi rivojlanmagan bo'ladi. Bo'laklarda mushakli bronxiolalar bo'lmaydi. Atsinuslar yaxshi takomillashmagan bo'lib, ular tarkibiga 1–3 tartibdagi nafas bronxiolalari kiradi. O'pka atsinuslari esa uncha ko'p bo'lmagan (24 mln) o'pka alveolaridan iborat: Alveolalar noto'g'ri qopchalar shaklida bo'lib, hajmi kattalardan 5 – 7 marta kichik. Bola tug'ilganidan keyin birinchi nafas olishi bilan ular yozilaboshlaydi. Birinchi navbatda yuqori va oldingi qism alveolalari yoziladi. Bola tug'ilgan vaqtdan to 7–8 yoshgacha o'pkada ikki xil: bronx daraxtining takomillashuvi va alveolalar sonining ko'payish jarayoni ketadi. Bola hayotining

birinchi yilida hamda undan keyin atsinus yangi alveola yo'llari va bronx yo'llarning devorida yangi o'pka alveolalari hosil bo'lishi hisobiga o'sadi. Yangi alveola yo'llari hosil bo'lishi 7–9 yoshlarda, o'pka alveolalari esa 12–15 yoshlarda tugallanadi. Alveolalarning o'lchami bola tug'ilganidan 7 yoshgacha bir xil, 12 yoshda ularning o'lchamlari yangi tug'ilgan chaqaloqlarga nisbatan 2 marta, kattalarda esa 3 marta kattalashadi. Bola tug'ilgan vaqtdan 4 oylik bo'lgunicha o'pka alveolarining soni 4 marta, uch yoshda 12 marta, 11 yoshda esa 20 marta ko'payadi.

Yoshga qarab o'pkaning hayotiy hajmi ham o'zgaradi. Bir yoshda uning hajmi yangi tug'ilgan chaqaloqqa nisbatan 4 marta, 8 yoshda 8 marta, 12 yoshda 10 marta ko'paysa, 20 yoshda 20 marta ko'payadi., O'pka parenximasining tuzilishi 15 – 25 yoshlarda tugallanadi. Bola hayoti davomida o'pkaning chegaralari ham o'zgaradi. O'pka cho'qqisi yangi tug'ilgan chaqaloqda I qovurg'a sohasida bo'lsa, 20 – 25 yoshlarda undan 3 – 4 sm yuqori turadi. Uning pastki chegarasi ham asta-sekin pastga tushadi .

Plevra

O'pkani o'rgan seroz parda plevra (**pleura**) deb ataladi. Plevra ikki: visseral va pariyetal varaqdan iborat. Visseral plevra (o'pkani qoplagan plevra) (**pleura vesceralis** yoki **pulmonalis**) o'pka to'qimasiga zich yopishib uni har tomondan o'raydi va bo'laklar o'rtasidagi yoriqlarga ham kiradi. O'pkani hamma tomondan o'rgan visseral plevra o'pka ildizi sohasida pariyetal plevrage o'tib ketadi. O'pka ildizidan pastda visseral plevra pastga tomon yo'nalib, diafragmaga birikadigan o'pka boylamini (**lig. pulmonale**) hosil qiladi.

Pariyetal plevra (**pleura parietalis**) o'zining tashqi yuzasi bilan ko'krak qafasi devorlariga yopishsa, ichki yuzasi visseral plevrage qaragan bo'ladi. Plevraning ichki yuzasi mezoteliy bilan qoplangan. Pariyetal va visseral varaqlar o'rtasidagi yoriqsimon plevra bo'shlig'ida (**cavitas pleuralis**) oz miqdorda seroz suyuqligi bo'ladi. Bu suyuqlikni visseral plevra ishlab chiqarsa, pariyetal plevra so'rib turadi, shuning uchun uning miqdori mo'tadil holatda

bir xil bo'ladi. Pariyetal plevra bir butun yopiq qopcha shaklida bo'lib, joylashishiga qarab uch: qovurg'a, diafragma va ko'ks oralig'i qismlariga ajratiladi. Uning qovurg'a qismi (**pars costalis**) qovurg'alarni va qovurg'a oralig'ini ichki tomondan qoplaydi. Uning ostida ko'krak ichki fassiyasi joylashgan bo'lib, plevra cho'qqisi sohasida yaxshi rivojlangan. Diafragma qismi (**pars diaphragmatica**) diafragmaning ustki yuzasini qoplab turadi. Ko'ks oralig'i qismi (**pars mediastinalis**) to'sh suyagining orqa yuzasidan umurtqa pog'onasining yon tomoniga tortilgan. Yuqorida plevranning qovurg'a qismini ko'ks oralig'i qismiga o'tgan joyida plevra gumbazi (**cupula pleurae**) hosil bo'ladi. Pastda plevranning qovurg'a qismini diafragma va ko'ks oralig'i qismlariga o'tgan joyida plevralar orasidagi cho'ntaklari hosil bo'ladi. Eng katta qovurg'a-diafragma cho'ntagi (**recessus costodiaphragmaticus**) plevranning qovurg'a va diafragma qismlari o'rtasida joylashgan. Plevranning ko'ks oralig'i va diafragma qismlari o'rtasida uncha katta bo'lmagan diafragma-mediastinal cho'ntak (**recessus phrenicomediastinalis**), qovurg'a qismini ko'ks oralig'i qismiga o'tgan yerida qovurg'a-ko'ks oralig'i cho'ntagi (**recessus costomediastinalis**) hosil bo'ladi.

Plevra gumbazi o'ng va chap tomonda I qovurg'a bo'yinigacha, orqa tomonda VII bo'yin umurtqasining qirrali o'siqchasigacha boradi. Old tomonda I qovurg'adan 3 – 4 sm yuqori tursa, o'mrov suyagidan 1–2 sm yuqori turadi. O'ng va chap plevranning oldingi chegarasi bir xil emas. O'ng tomonda oldingi chegara plevra gumbazidan to'sh-o'mrov bo'g'imi orqasidan pastga to'sh suyagi tanasining orqasida o'rta chiziqdan chaproq yo'naladi. VI qovurg'a tog'ayining to'sh suyagiga birikkan sohada pastki chegarasi lateral va pastga yo'nalib o'rta o'mrov chizig'ida VII qovurg'ani, oldingi qo'ltiq osti chizig'ida VIII qovurg'ani, o'rta qo'ltiq osti chizig'ida IX qovurg'ani, kurak chizig'ida XI qovurg'ani kesib o'tib, umurtqa pog'onasiga keladi va XII qovurg'aning bo'yni sohasida plevranning pastki chegarasi orqa chegarasiga o'tib ketadi.

Chap pariyetal plevranning oldingi chegarasi uning gumbazidan chap to'sh-o'mrov bo'g'imi orqasidan to'shning chap chekkasiga

yaqinroqda pastga tomon yo'nalib, IV qovurg'a tog'ayigacha tushadi. Pastga va lateral yo'nalib to'shning chap chekkasini kesib o'tib, VI qovurg'a tog'ayigacha tushadi va pastki chegarasiga o'tib ketadi. Chap qovurg'a plevrasi pastki chegarasi o'ngiga nisbatan biroz pastroq joylashadi. Orqada XII qovurg'a sohasida orqa chegarasiga o'tib ketadi. Plevrani orqa chegarasi uning cho'qqisidan pastga umurtqa pog'onasi bo'ylab XII qovurg'a boshchasigacha tushadi.

O'pkani qoplagan visseral plevra yangi tug'ilgan chaqaloqda juda yupqa bo'lib, uning ostidagi o'pka bo'laklari yaxshi bilinadi. Bu davrda plevrada hujayra elementlari ko'p, elastik va biriktiruvchi to'qima tolalari kam. Plevra 7 yoshgacha rivojlanadi va takomillashadi. 7 yoshda uning tuzilishi kattalarnikiga o'xshash bo'ladi. Plevra bo'shlig'i o'ng tomonda chapiga nisbatan birmuncha katta. Nafas olish tekislanganidan keyin bo'shliqlar o'zaro tenglashadi. Yangi tug'ilgan chaqaloqda qovurg'a-ko'ks oralig'i va qovurg'a-diafragma cho'ntaklaridan tashqari yana ikkita: to'sh suyagi bilan ayrisimon bez o'rtasidagi va yurak bilan ayrisimon bez o'rtasidagi cho'ntaklar ham bor. Bu cho'ntaklar bola nafas olishi yo'lga qo'yilganidan keyin yo'qolib ketadi. Qovurg'a-diafragma cho'ntagi bir yoshgacha nafas olganda o'pka bilan to'lib tursa, 2-3 yoshdan keyin chuqurlashadi.

Plevra cho'qqisi emizikli bolalarda I qovurg'adan biroz yuqori joylashadi. Erta bolalik davrida plevra cho'qqisi ko'krak qafasidan yuqoriga chiqadi. Bolalarda yog' kletchatkasi kam bo'lgani uchun pariyetal plevra ko'krak ichki fassiyasi bilan yaxshi birikmagan va harakatchan bo'ladi.

Ko'ks oralig'i

Ko'ks oralig'i (**mediastinum**) deb ikkita mediastinal plevra o'rtasida joylashgan a'zolar majmuiga aytiladi. Ko'ks oralig'i old tomondan to'sh suyagi, orqadan umurtqa pog'onasining ko'krak qismi, yon tomondan o'ng va chap mediastinal plevra, pastdan diafragma, yuqoridan ko'krak qafasining ustki aperturasi bilan chegaralanadi..

Hozirgi vaqtda ko'ks oralig'i ikkiga: yuqorigi va pastki qismlarga bo'linadi. Ular o'rtasida chegara qilib to'sh suyagi dastasini tanasiga birikkan joy bilan IV–V ko'krak umurtqalariaro togay o'rtasida o'tkazilgan shartli sath olinadi. Yuqori ko'ks oralig'ida (**mediastinum superius**) ayrisimon bez, o'ng va chap yelka-bosh venalari, yuqori kavak vena, aorta ravog'i va uning tarmoqlari, kekirdak, qizilo'ngach, o'ng va chap simpatik poya, adashgan va diafragma nervlari joylashadi.

Pastki ko'ks oralig'i (**mediastinum inferius**) o'z navbatida uch: oldingi, o'rta va orqa qismlarga bo'linadi.

Oldingi ko'ks oralig'i (**mediastinum anterius**) to'sh suyagi tanasi bilan perikardning oldingi devori o'rtasida yotadi. Unda ichki ko'krak qon tomirlari, to'sh yoni, oldingi ko'ks oralig'i, perikard oldi limfa tugunlari joylashadi.

O'rta ko'ks oralig'ida (**mediastinum medium**) perikard, yurak, yurak qon tomirlari, bosh bronx, diafragma nervi va traxeya bronx limfa tugunlari joylashadi.

Orqa ko'ks oralig'i (**mediastinum posterius**) perikardning orqa devori bilan umurtqa pog'onasi o'rtasida yotadi. Unda aortaning tushuvchi qismi, toq va yarim toq venalar, qizilo'ngach. adashgan nervlar, ko'krak limfa yo'li, o'ng va chap simpatik poya, limfa tugunlari joylashadi.

Yangi tug'ilgan chaqaloqda diafragma yuqori joylashib, plevra qopchalari bir-biridan uzoq turgani uchun ko'ks oralig'i ancha keng va qisqa bo'lib, ko'krak bo'shlig'ining yarmini, bir oylik bolada esa 1/3 qismini egallaydi. Uning oldingi qismi keng, orqasi tor bo'ladi. Nafas olish yo'lga qo'yilib, qo'shimcha cho'ntaklar yo'qolganidan keyin, yurak pastroqqa tushadi va vertikal holatni oladi. Diafragma cho'qqisi pastga tushishi natijasida ko'ks oralig'i uzayib torayadi va 3 yoshda kattalarnikiga o'xshash shaklni oladi. Pariyetal plevra harakatchan bo'lgani uchun ko'ks oralig'i a'zolarining joylashishi bolalarda o'zgaruvchan bo'ladi.

Foydalanilgan adabiyotlar

1. Ahmedov Akmal. Odam anatomiyasi. T.:«O‘zbekiston milliy ensiklopediyasi» Davlat ilmiy nashriyoti, 2005-y.
2. Ahmedov A., Rasulov X. Odam anatomiyasi, bolalar anatomiyasi asoslari bilan. T.:«Iqtisod-moliya» nashriyoti, 2013-y.
3. Ахмедов А.Г, Расулов Х.А.. Атлас анатомии человека I -том. Т.: Издательство-полиграфический творческий дом имени Гафура Гуляма 2011, II – том. Т.: Издательство-полиграфический творческий дом имени Гафура Гуляма 2016 г.
4. Frank H., Netter M.D. Atlas of Human Anatomy 2003. N.York.
5. Richard L. Drake, A.Wayne Vogl, Adam W.M. Mitchell. Gray's Anatomy for students (third edition) 2014.

Mundarija

SO‘ZBOSHI	3
KIRISH	5
ANATOMIYANI O‘RGANISH USULLARI	7
Anatomiya fanining qisqacha tarixi	8
Yoshga doir anatomiyni o‘rganish tarixi	14
Yosh davrlari	16
Postnatal taraqqiyot	16
Sathlar haqida tushuncha va anatomik nomlanish	18
Odam organizmining tuzilishi.	20
A‘zo va a‘zolar tizimi.	22
XUSUSIY QISM. TAYNCH-HARAKAT A‘ZOLARI TIZIMI	25
OSTEOLOGIYA–SUYAKLAR HAQIDAGI ILM	25
Umumiy ma‘lumotlar.....	25
Suyaklarning tasniflanishi.	26
Suyaklarning taraqqiyoti	31
Tana skeleti.	33
Qovurg‘alar	46
To‘sh suyagi.	49
Qo‘l skeleti	51
Yelka kamari suyaklari.	51
Qo‘lning erkin harakatchan qismi	56
Bilak suyaklari.	61
Kaft suyaklari.....	67
Oyoq suyaklari.	72
Oyoq kamari suyaklari.	73
Oyoqning harakatchan qismi suyaklari.	77
Boldir suyaklari	81
Oyoq panjasining suyaklari.	86

Kalla skeleti.	94
Kalla suyaklarining taraqqiyoti.	94
Kallaning miya qismi suyaklari.	96
Ensa suyagi.	98
Tepa suyagi.	101
Peshona suyagi.	102
G'alvirsimon suyak.	105
Ponasimon suyak.	107
Chakka suyagi.	111
Chakka suyagi ichidagi kanallar.	117
Kallaning yuz qismi suyaklari. Ustki jag' suyagi.	118
Tanglay suygi.	124
Pastki jag' suyagi.	126
Butun kalla.	129
Kallaning yuz qismi.	137
Kalla suyagining yoshga qarab o'zgarishi.	145
SUYAKLARNING O'ZARO QO'SHILISHI	149
Umumiy ma'lumotlar.	149
Bo'g'imlarning tasniflanishi.	154
Birlashuvlarning taraqqiyoti va yoshga qarab o'zgarishi.	156
Kalla suyaklarining birlashuvi.	157
Tana suyaklarining birlashuvi. Umurtqa pog'onasining birikishlari.....	160
Dumg'aza - dum bo'g'imi	163
Umurtqa pog'onasining kalla suyagi bilan birlashuvi	163
Umurtqa pog'onasi.	165
Ko'krak qafasidagi bo'g'imlar	168
Qo'l suyaklarining birlashuvlari Yelka kamari sohasidagi bo'g'imlar	170
Qo'l sohasidagi bo'g'imlar. Yelka bo'g'imi.	173
Tirsak bo'g'imi.	176
Bilak suyaklarining o'zaro birlashuvi.	181
Qo'l panjasi bo'g'imlari	181

Oyoq suyaklarining birlashuvi. Chanoq kamari suyaklarining birlashuvi.	187
Butun chanoq.	190
Oyoq suyaklarining bo'g'imlari.	192
Chanoq-son bo'g'imi.	192
Tizza bo'g'imi.	196
Boldir suyaklari orasidagi bo'g'im.	201
Oyoq panjasining bo'g'imlari.	201
MUSHAKLAR HAQIDAGI ILM – MIOLOGIA	211
Umumiy ma'lumotlar.	211
Mushaklarning tuzilishi.	211
Mushaklarning tasniflanishi.	212
Mushaklarning yordamchi apparatlari.	214
Mushaklarning taraqqiyoti.	216
Mushaklarning ishi.	218
Xususiy miologiya. Tananing orqa tomonidagi mushaklari.	219
Orqaning yuza mushaklari.	219
Orqaning xususiy mushaklari.	222
Orqa fassiyalari.	227
Ko'krak mushaklari va fassiyalari.	227
Ko'krak qafasining xususiy (autoxton) mushaklari.	230
Diafragma.	232
Ko'krak fassiyalari.	233
Qorin mushaklari va fassiyalari.	234
Qorining yon devori mushaklari.	234
Qorining old devori mushaklari.	237
Qorining orqa devori mushagi.	237
Qorin fassiyalari.	238
Qorinning oq chizig'i.	238
Qorin to'g'ri mushagining qini.	239
Chov kanali.	241
Qo'l mushaklari va fassiyalari.	242
Yelka kamari mushaklari.	243

Qo'lning erkin harakatchan qismi mushaklari. Yelka mushaklari.....	245
Bilak mushaklari.	248
Bilakning oldingi guruh mushaklari	248
Bilakning orqa guruh mushaklari	252
Yuza qavat mushaklari.....	252
Chuqur qavat mushaklari	254
Qo'l panjasi mushaklari.	255
Bosh barmoq tepaligi mushaklari	256
Jimjiloq tepaligi mushaklari	257
Kaftning o'rta guruh mushaklari	258
Qo'l fassiyalari va qo'lning pay qinlari.	260
Qo'l topografiyasi.	263
Oyoq mushaklari.	265
Chanoq mushaklari.	265
Chanoqning ichki yuzasidagi mushaklar	265
Chanoqning tashqi yuzasidagi mushaklar	267
Son mushaklari.	270
Sonning oldingi guruh mushaklari	270
Sonning orqa guruh mushaklari	272
Sonning medial guruh mushaklari	274
Boldir mushaklari.	276
Boldirning oldingi guruh mushaklari	276
Boldirning orqa guruh mushaklari	278
Boldirning lateral guruh mushaklari	280
Oyoq panjasining mushaklari.	281
Oyoq panjasining ustki (dorsal) mushaklari.	281
Oyoq panjasining ostki (kaft) mushaklari	282
Oyoq kaftining medial guruh mushaklari.	282
Oyoq kaftining lateral guruh mushaklari	284
Orta guruh mushaklari	284
Oyoq fassiyalari.	286
Oyoq topografiyasi.	290

Bo'yin mushaklari.	292
Bo'yinning yuza mushaklari	293
Til osti suyaklariga birikuvchi mushaklar	294
Til osti suyagi usti mushaklari	295
Til osti suyagining ostidagi mushaklar	296
Bo'yinning chuqur mushaklari	297
Lateral guruh mushaklari	297
Medial guruh mushaklari	298
Bo'yin fassiyalari.	301
Bo'yin topografiyasi.	302
Bosh mushaklari va fassiyalari.	304
Ko'z yorig'ini o'rgan mushaklar	305
Burun teshigini o'rgan mushaklar	307
Og'iz yorig'ini o'rgan mushaklar	307
Quloq suprasi mushaklari	309
Chaynov mushaklari	309
Bosh fassiyalari	311
ICHKI A'ZOLAR HAQIDAGI ILM	313
Umumiy ma'lumotlar.	313
Hazm a'zolari tizimi.	314
Hazm a'zolari devorining tuzilishining umumiy prinsiplari....	316
Og'iz bo'shlig'i.	317
Xususiy og'iz bo'shlig'i.	320
Tishlar.	323
Til.	329
Og'iz bo'shlig'i bezlari.	333
Halqum.	336
Qizilo'ngach.	341
Oshqozon	345
Ichaklar taraqqiyoti.	351
Ingichka ichak.	352
Yo'g'on ichak.	360
Jigar.	372

O't pufagi.	378
Oshqozon osti bezi.	381
Qorinparda.	384
Nafas a'zolari tizimi.	392
Nafas a'zolarining taraqqiyoti.	393
Burun.	395
Hiqildoq.	400
Kekirdak.	411
O'pka.	416
Plevra.	421
Ko'ks oralig'i.	423
Foydalanilgan adabiyotlar.....	425

AKMAL G'ANIYEVICH AHMEDOV
O'TKIR MIRSHARAPOVICH MIRSHARAPOV
TO'LAGAN AGZAMOVICH SAGATOV
HAMIDULLA ABDULLAYEVICH RASULOV

ANATOMIYA

I JILD

Tibbiyot oliy o'quv yurtlari talabalari uchun darslik

Toshkent – “IJOD-PRINT” – 2018–yil

Ijodiy guruh rahbari: *Zayniddinxo'ja Shukurxo'jayev*

Muharrirlar: *Gulnora Rahmonberdiyeva,
Xudoyberdi Po'latxo'jayev*

Rassom: *Jamila Po'latxo'jayeva*

Sahifalovchilar: *Zoxidxo'ja Po'latxo'jayev,
Egamberdi Jabborov*

Musahhiha: *Dilnoza Jabborova*

Nashriyot litsenziyasi AI № 003, 20.07.2018-y

Bosishga 19.09.2018-yilda ruxsat etildi.

Qog'oz bichimi 60×84 1/16. Nashr tabog'i 27,5.

Shartli bosma taboq 27.0 Shartnoma 14/18. Adadi 2000

Buyurtma № 21.

“IJOD PRINT” MCHJ nashriyoti.

100011, Toshkent shahri, Shayxontoxur tumani, Navoiy 30-uy

MChJ “IPAK YO'LI POLIGRAF” bosmaxonasida chop etildi

Toshkent sh., 100170, Avayhon ko'chasi, 98A.

ISBN 978-9943-5236-0-9



9 789943 523609