

N.K. AHMEDOV

# ATLAS

## ODAM ANATOMIYASI

TOMIRLAR SISTEMASI

HAQIDA TA'LIMOT

TOMIRLAR SISTEMASI

VENA SISTEMASI

LIMFA SISTEMAS

NERV SISTEMASI - NEVROLOGIYA

PERIFERIK NERV SISTEMASI

VEGETATIV NERV SISTEMASI

SEZGI A'ZOLARI

18+

II  
JILD



«O'ZBEKISTON MILLIY ENSIKLOPEDIYASI»  
DAVLAT ILMIY NASHRIYOTI

**O‘ZBEKISTON RESPUBLIKASI**  
**SOG‘LIQNI SAQLASH VAZIRLIGI**  
**OLY VA O‘RTA MAXSUS TA‘LIM VAZIRLIGI**  
**O‘RTA MAXSUS KASB-HUNAR TA‘LIMI MARKAZI**

---

**N. K. Ahmedov**

# Atlas

**ODAM**  
**ANATOMIYASI**



Uchinchi nashri

**«O‘zbekiston milliy ensiklopediyasi»**  
Davlat ilmiy nashriyoti

Toshkent – 2018

**UO'K: 611(031)**  
**KBK 28.706ya2**  
**A98**

Mas'ul muharrir: **T. A. Soatov** – tibbiyot fanlari doktori

**A98** **Ahmedov, Nosir Komilovich.**  
**Odam anatomiyasi:** Atlas/N. K. Ahmedov; [Mas'ul muharrir: T.A.Soatov].  
J. II. –T.: O'zbekiston milliy ensiklopediyasi, 2018. – 256 b.

**UO'K: 611(031)**  
**KBK 28.706ya2**

**ISBN 978-9943-07-642-6**

© "O'zbekiston milliy ensiklopediyasi"  
Davlat ilmiy nashriyoti, 2005, 2018.

## TOMIRLAR SISTEMASI HAQIDA TA'LIMOT (ANGIOLOGIYA)

Angiologiya (yunoncha angeion – tomir, logos – ta'limot) XVIII asrdan boshlab termin sifatida ishlatiladi.

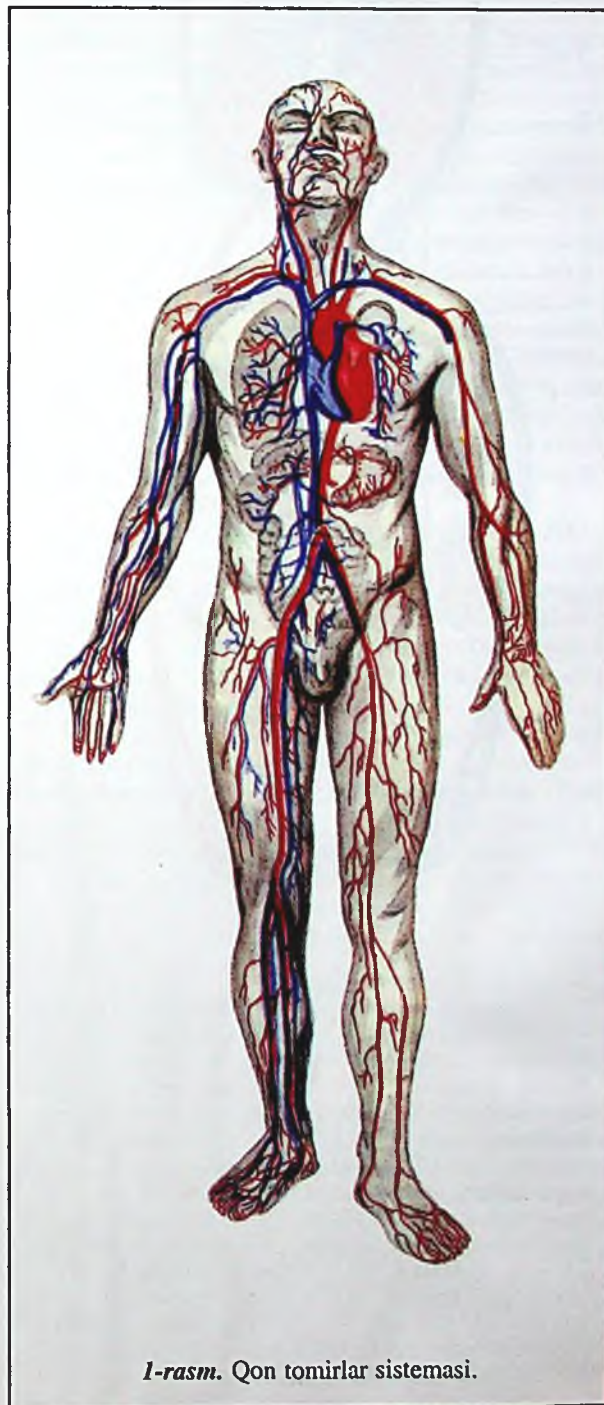
Tomirlar sistemasi organizmda boshqa a'zolar sistemasi singari muhim vazifani bajaradi. Tomirlar ichidagi suyuqliklar (qon – sanguis va limfa) oziq moddalarni ichaklardan, kislorodni o'pkadan hujayra va to'qimalarga yetkazib beradi, shu bilan birga ularning tarkibidagi organizmga kerak bo'lmagan (chiqindi) moddalarni ma'lum a'zolar (buyrak, o'pka va h.k.)ga olib boradi. Tomirlar sistemasi yurak-qon tomir, limfa sistemalari va qo'shimcha tuzilmalardan tarkib topgan.

### QON TOMIRLAR SISTEMASI (1-rasm)

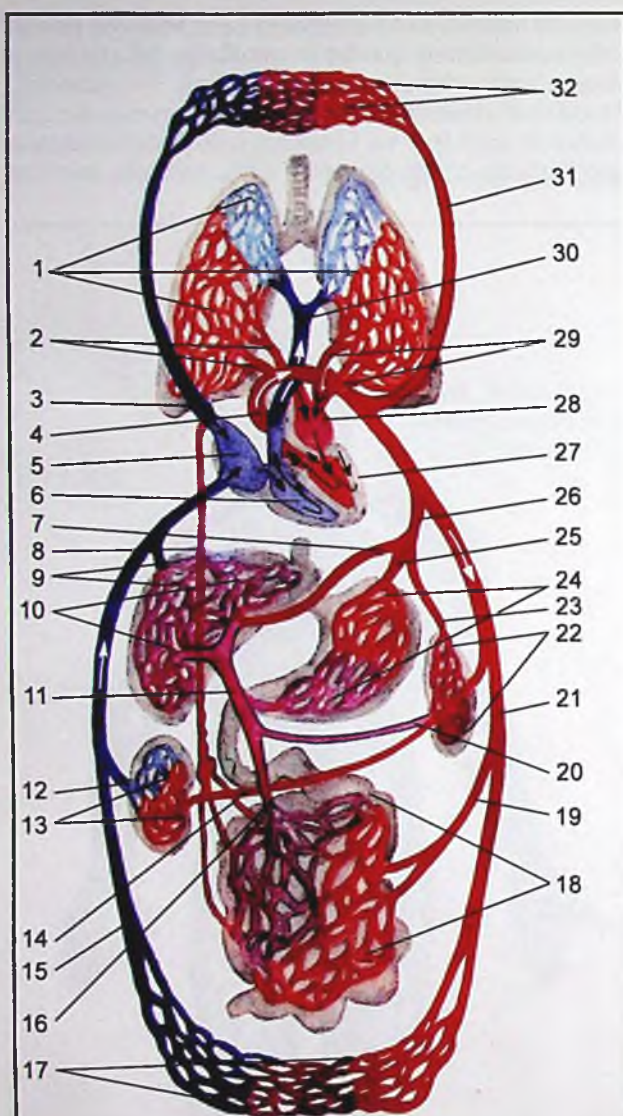
Yurak qon tomir sistemasining markaziy a'zosidir. U nerv. gormonlar regulatsiyasi ta'sirida doimo bir maromda qisqarib va kengayib turadi, organizmdagi qon suyuqligi har xil kattalikdagi qon tomirlar yordamida hujayra va to'qimalarga oziq moddalarni olib boradi hamda boshqa qon tomirlar orqali yurakka qaytib keladi. Shuning uchun barcha qon tomirlar ikki turga bo'linadi: 1) markaziy a'zo – yurakdan chiqib butun gavdaga tarqaladigan barcha qon tomirlarga (ichidagi oqayotgan qonning qandayligidan qat'i nazar) arteriya (yunoncha aer – havo, tereo – saqlayman) qon tomirlari deyiladi, chunki murdalarning arteriya qon tomiri bo'sh bo'lganidan ularni Hippokrat arteriya nomi bilan atagan; 2) hujayra va to'qimalardan markaziy a'zo – yurakka qon olib keladigan tomirlar esa vena qon tomirlari deb yuritiladi («Vena qon tomirlari sistemasi»ga qaralsin).

Yurakdan chiqadigan arteriya qon tomirlari (aorta, o'pka poyasi) markazdan uzoqlashgan sari tarmoqchalar chiqarib asta-sekin kichiklasha boradi. Nihoyat, a'zolar devorida mikroskop ostida ko'rinadigan juda ham ingichka arteriya tomirlari – arteriola (arteriolae) va kapillarlariga aylanadi. Arteriolalar devori tarkibida qisqarish qobiliyatiga ega bo'lgan elementlar bor. Ular o'sha joydagi qon bosimini tartibga solib turish uchun xizmat qiladi va shu bilan kapillarlardan farq qiladi. Kapillarlar soch tolasiga o'xshagan qil tomirlardir, ularning uzunligi o'rta hisobda 0,5 mm, kengligi 4–10 mikron, ya'ni odam tukining diametridan 50 marta kichik va devori juda yupqa bo'ladi (2-rasm). Ularda qon sekin oqadi,

natijada hujayra va to'qimalarga zarur kislorod hamda oziq moddalarning qondan to'qimalarga diffuziya yo'li bilan o'tishi uchun imkoniyat tug'iladi. To'qimalarda moddalar almashinuvi natijasida vujudga kelgan karbonat anhidrid va keraksiz (chiqindi) moddalar kapillarlariga o'tadi. Shunday qilib, arteriola, kapillar,



1-rasm. Qon tomirlar sistemasi.



**2-rasm.** Qon aylanish doirasi:

1 – O'pka kapillarlari; 2 – Vv. pulmonales dextrae; 3 – V. cava superior; 4 – Aorta; 5 – Atrium dextrum; 6 – Ventriculus dexter; 7 – A. hepatica communis; 8 – Ductus thoracicus; 9 – Vv. hepaticae; 10 – jigar kapillarlari; 11 – V. portae; 12 – V. renalis; 13 – Buyrak kapillari; 14 – A. renalis; 15 – V. cava inferior; 16 – V. mesenterica; 17 – Tananing pastki qismi va oyoq kapillarlari; 18 – Ichak kapillarlari; 19 – A. mesenterica; 20 – V. lienalis; 21 – Aorta; 22 – Taloq kapillarlari; 23 – A. lienalis; 24 – Me'da kapillarlari; 25 – A. gastrica; 26 – Truncus coeliacus; 27 – Ventriculus sinister; 28 – Atrium sinistrum; 29 – Vv. pulmonales sinistrae; 30 – Truncus pulmonalis; 31 – A. carotis communis; 32 – Tananing yuqori qismi, bo'yin, bosh va qo'llar kapillarlari.

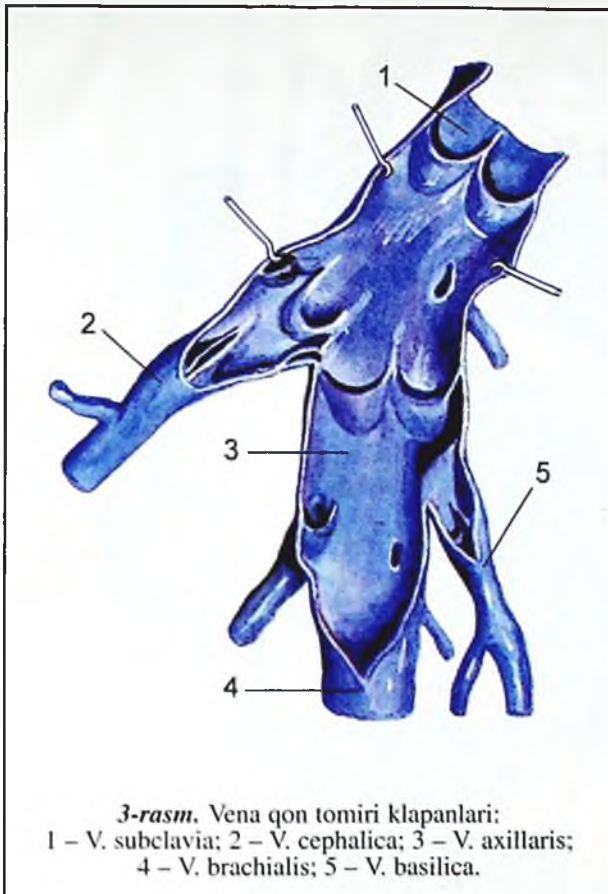
venula va vena tomirlariga aylanadi. Vena qon tomirlari asta-sekin (bir-biri bilan qo'shilib) yiriklashib, oxirida yuqori va pastki kovak vena qon tomirini tashkil qiladi va yurakning o'ng bo'lmachasiga quyiladi. Qon o'ng bo'lmachadan o'ng qorinchaga, undan o'pka arteriyalari orqali o'pkaga boradi. O'pka arteriyasining tarmoqlari pirovardida kapillarlarga aylanadi va nafas alveolalari (pufakchalar)ni o'rab oladi («Nafas a'zolari sistemasi»ga qaralsin). Kapillarlardan karbonat anhidrid alveolalarga, kislorod esa qonga o'tadi. Kislorodga boy bo'lgan qon o'pka venalari orqali yurakning chap bo'lmachasiga quyiladi. Undan chap qorinchaga o'tib, aorta orqali butun organizm bo'ylab tarqaladi. Natijada qon aylanish doirasi vujudga keladi. Qon aylanish sistemasi ikki doiraga bo'linadi. Katta qon aylanish doirasi yurakning chap qorinchasidan boshlanib, aorta va uning tarmoqlari orqali barcha a'zo va to'qimalarga tarqaladi, so'ngra vena qon tomirlari (v. cava superior, v. cava inferior) (2–3-rasmlar) yurakning o'ng bo'lmachasiga qaytib quyiladi. Kichik (o'pka) qon aylanish doirasi yurakning o'ng qorinchasidan boshlanib o'pka arteriyalari orqali o'pkaga boradi, u yerda kislorodga boyib, to'rtta o'pka venasi orqali chap yurak bo'lmachasiga quyiladi. Kichik qon aylanish sistemasidagi qon tomirlarining nomi ularda oqadigan qonga mos kelmaydi. Masalan, o'pka arteriyasidan o'pkaga karbonat anhidridga boy bo'lgan qon – vena qoni oqib borsa, o'pkada nafas jarayonida o'pka venasidan yurakning chap bo'lmachasiga kislorodga boyigan qon – arteriya qoni o'pka venasi nomi bilan quyiladi.

Yuqorida ko'rsatib o'tilgan katta va kichik qon aylanish doiralaridan tashqari, uchinchi, ya'ni yurak qon aylanish doirasi ham bor, bu doira yurak arteriya va vena qon tomirlaridan tuzilgan. Yurak devorining venalari to'g'ridan-to'g'ri yurakning o'ng bo'lmachasiga quyiladi.

Arteriya bilan vena tomirlari hamisha birga joylashgan bo'ladi, katta arteriya tomirlari ko'pincha bitta vena bilan, kichik arteriyalar esa ikkita vena bilan birga yo'naladi\*. Arteriya va vena tomirlari nerv tolalari bilan birga yo'naladi va alohida parda (fassiya) bilan o'ralib, qon tomirlar nerv tutamini hosil qiladi.

Qon tomirlarning devori uch qavatdan: birinchi – tashqi qavat elastik biriktiruvchi to'qima (tunica adventitia, s.tunica externa), o'rta qavati (tunica media) qolgan boshqa qavatlariga qaraganda bir oz qalin bo'lib, aylanisiga (spiral) joylashgan silliq muskullardan tuzilgan. Qon tomirlar devorining uchinchi yoki ichki qavati (tunica intima) ham tashqi qavatiga o'xshagan elastik biriktiruvchi to'qimadan iborat bo'lib, endotelij bilan qoplangan. Vena qon tomirlar devori tuzilishi jihatidan arteriya qon tomirlar

\* Teri ostida joylashgan vena tomirlarining arteriya yo'ldoshlari bo'lmaydi.



devoriga o'xshagan bo'lsa-da, undan o'zining yupqaligi va endoteliydan hosil bo'lgan yarim oysimon klapanlari borligi bilan farq qiladi.

Arteriya qon tomirlari devori tuzilishiga qarab uch turga bo'linadi. Aorta va o'pka poyasining o'rta qavati elastik biriktiruvchi to'qimadan tuzilganligi uchun elastik turdagi arteriyalar deb ataladi. Ulardan chiquvchi qon tomirlar muskul-elastik turda tuzilgan. Qolgan arteriyalar devori esa silliq muskullardan iborat bo'lib, ular tegishli muskul turidagi arteriyalar deb yuritiladi. Qon tomirlar elastik bo'lganligi tufayli hamma vaqt yurakning qisqarishiga va kengayishiga (cho'zilishiga va asli holiga qaytishiga) moslashib turadi. Natijada qon tomirlar devorida joylashgan muskul qavati o'z elastiklik xossalariga ko'ra yurak ishiga birmuncha yordam beradi va qon aylanishini osonlashtiradi. Qon tomirlar devorlarini o'ziga xos arteriya hamda vena qon tomirlari (vasa vasorum) qon bilan ta'minlaydi.

Bundan tashqari, tomirlarning markaziy nerv sistemasiga aloqador nerv tolalari va oxirlari – retseptorlari bo'ladi. Retseptorlar tegishli qon tomirlar ishini tartibga solish vazifasini bajaradi.

## YURAK (4, 5-rasmlar)

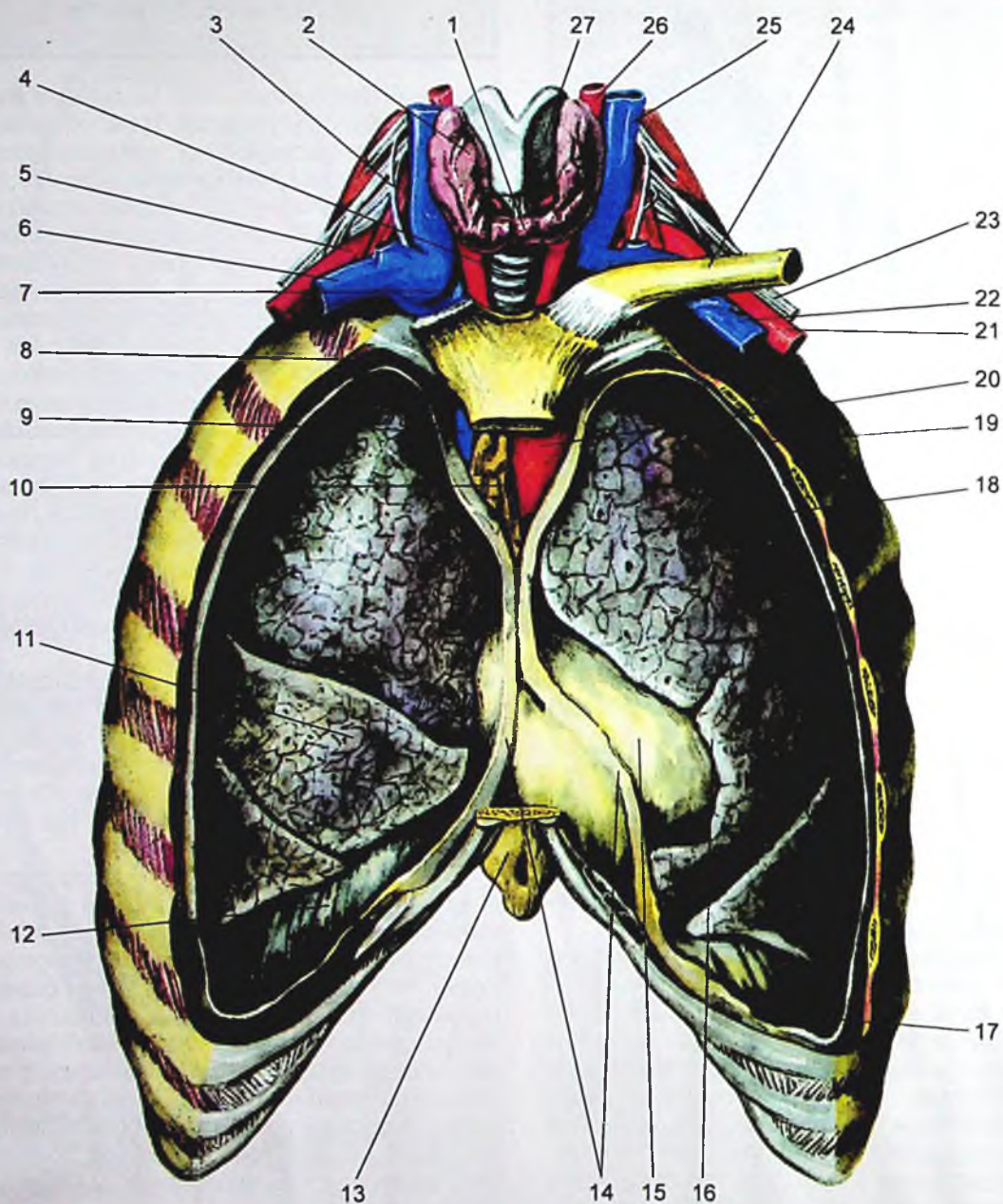
Yurak (sor) muskuldan tuzilgan a'zo bo'lib, ko'krak qafasida joylashgan. Yurak odam hayotining oxirgi daqiqasigacha hamma vaqt (qisqa pauzalardan tashqari) muttasil harakatlanib, qisqarib (sistola), kengayib (diastola) turadi va butun organizmga qon yetkazib beradi. Shunday qilib, yurak organizmda qon aylanish sistemasining markaziy a'zosi hisoblanadi. O'rta yashar odamning yuragi 1 minutda o'rta hisobda 70–75 marta, bir sutkada esa 100000 marta qisqara oladi. Bu esa shu vaqt ichida 20 tonna yukni bir metr balandlikka ko'tarish kuchiga teng demakdir.

**Yurak.** O'rta yashar odamning yuragi oldindan orqaga qarab bir oz qisilgan, konus shaklida bo'lib, hajmi odamning o'rtacha qisilgan mushtiga teng keladi. Yurak to'rt kamera: ikkita bo'lmacha (atrium dextrum et sinistrum) va ikkita qorincha (ventriculus dexter et ventriculus sinister) dan tuzilgan bo'lib, chap bo'lmacha bilan chap qorincha yurakning chap yoki arteriya bo'lagini, o'ng bo'lmacha bilan o'ng qorincha esa yurakning o'ng yoki vena bo'lagini tashkil qiladi (6-rasm).

Yurakning o'rtacha og'irligi erkaklarda 300 g, ayollarda bir oz kamroq, 220–250 g. Yurakning uzunligi o'rta yoshdagi odamlarda 10–15 sm, kengligi (asosida) 8–11 sm, oldingi va orqa devorining qalinligi 6–8,5 sm. Yurak tashqi yuzasining o'tkir (o'ng) va o'tmas (chap) chekkalari uni orqa, old tomondagi yuzalarga ajratib turadi.

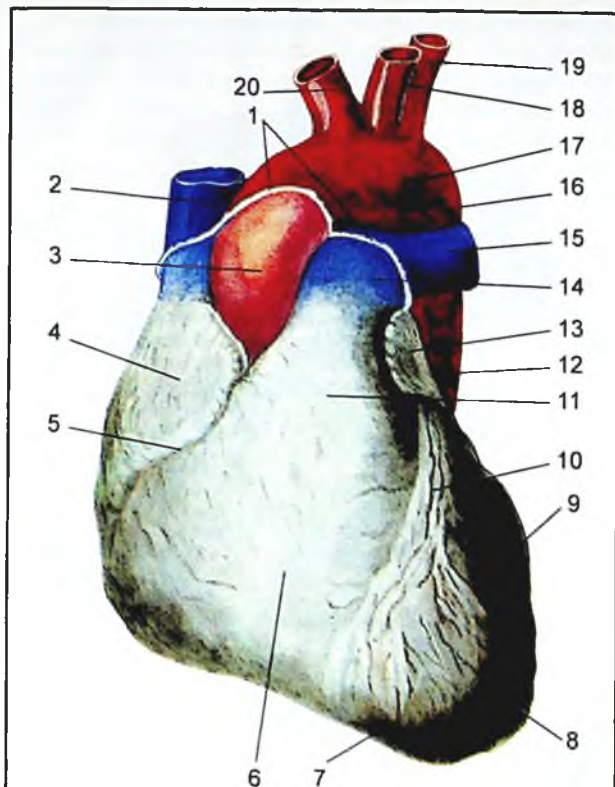
Yurakning oldingi va bir oz yuqoriga hamda chapga qarab turgan to'sh-qovurg'a yuzasi (facies sternocostalis) to'sh suyagining dastasi bilan III–VI qovurg'alar tog'ay qismlarining orqa tomoniga to'g'ri keladi. Yurakning ikkinchi yassi yuzasi orqaga va bir oz pastga qaragan bo'lib, diafragmaning paydan tuzilgan markaziga tegib turadi, facies diaphragmatica deb shunga aytiladi. Bundan tashqari, yurakning yuqoriga qaragan serbar qismi asosi (basis cordis) va pastga, chapga qaragan yumaloqroq uchi (apex cordis) bor. Yurak, asosan, basis cordis dan boshlanadigan yirik arteriya va vena qon tomirlariga osilgan holatda ishlab turadi (7-rasm).

Yurakning tashqi yuzasida bo'lmachalar bilan qorinchalar o'rtasidagi chegaraga to'g'ri keladigan va yurakni hamma tomondan o'rab turgan ko'ndalang egat – sulcus coronarius va qorinchalarni bir-biridan ajratib turadigan devorlariga to'g'ri keladigan, uzunasiga joylashgan oldingi egat – sulcus interventricularis anterior, shuningdek, orqa tomondagi uzunasiga ketgan egat – sulcus interventricularis posterior bor. Oldingi va orqa tomonda uzunasiga joylashgan egatlar yurak uchining o'ng tomonida



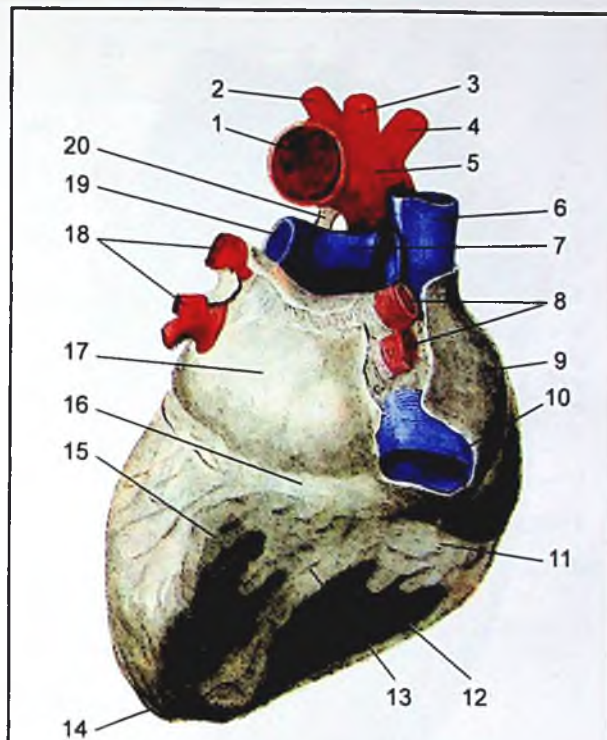
**4-rasm.** Ko'krak qafasidagi a'zolarning old tomondan ko'rinishi:

1 – Isthmus glandulae thyroideae; 2 – Lobus dexter glandulae thyroideae; 3 – N. phrenicus; 4 – Trachea; 5 – A. subclavia dextra; 6 – V. subclavia dextra; 7 – Truncus brachiocephalica dextra; 8 – Cupula pleurae; 9 – V. cava superior; 10 – Thymus; 11 – Pulmo dexter; 12 – Diaphragma; 13 – Processus xiphoideus; 14 – Pleura mediastinalis; 15 – Xaltadagi yurak; 16 – Incisura cardiaca pulmonis sinistri; 17 – Recessus costodiaphragmaticus; 18 – Pulmo sinister; 19 – Pleura costalis; 20 – Arcus aortae; 21 – A. subclavia sinistra; 22 – V. subclavia sinistra; 23 – Plexus brachialis; 24 – Clavicula; 25 – V. jugularis interna sinistra; 26 – A. carotis communis sinistra; 27 – Cartilago thyroidea.



5-rasm. Yurak (old yuzasi):

1 – Perikardning epikardga o'tish joyi; 2 – V. cava superior; 3 – Aorta ascendens; 4 – Auricula dextra; 5 – Sulcus coronarius; 6 – Ventriculus dexter; 7 – Incisura apicis cordis; 8 – Apex cordis; 9 – Ventriculus sinister; 10 – Sulcus interventricularis anterior; 11 – Conus arteriosus; 12 – Aorta descendens; 13 – Auricula sinistra; 14 – Truncus pulmonalis; 15 – A. pulmonalis dextra; 16 – Isthmus aortae; 17 – Arcus aortae; 18 – A. carotis communis sinistra; 19 – A. subclavia sinistra; 20 – Truncus brachiocephalicus.



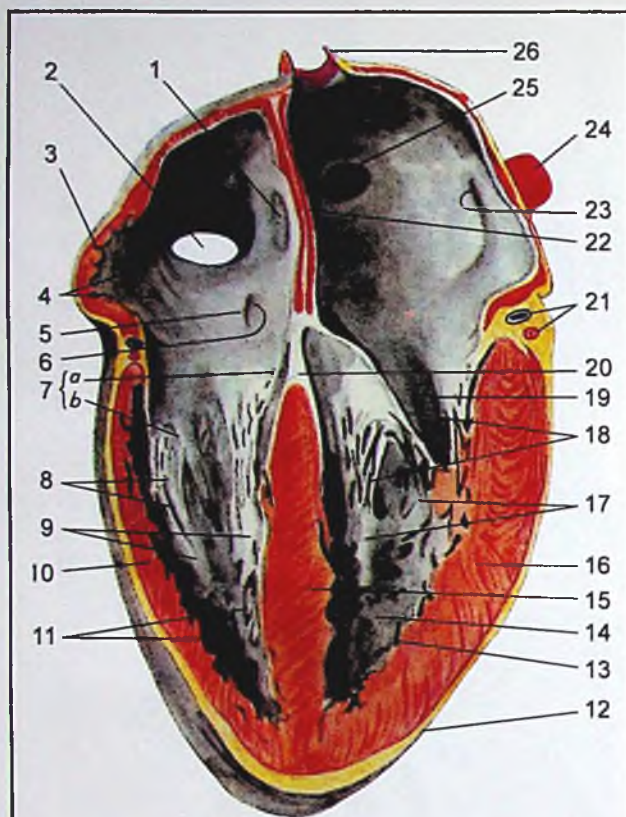
6-rasm. Yurak (orqa yuzasi):

1 – Aorta; 2 – A. subclavia sinistra; 3 – A. carotis communis sinistra; 4 – Truncus brachiocephalicus; 5 – Arcus aortae; 6 – V. cava superior; 7 – A. pulmonalis dextra; 8 – Vv. pulmonales dextrae; 9 – Atrium dextrum; 10 – V. cava inferior; 11 – Sulcus coronarius; 12 – Ventriculus dexter; 13 – Sulcus interventricularis posterior; 14 – Apex cordis; 15 – Ventriculus sinister; 16 – Sinus coronarius; 17 – Atrium sinistrum; 18 – Vv. pulmonales sinistrae; 19 – A. pulmonalis sinistra; 20 – Lig. arteriosum.

o'zaro tutashib, yurak o'ymasi (incisura apicis cordis)ni hosil qiladi. Yurakning boyagi hamma egatlari yurakni oziqlantiruvchi tomirlar va yog' kletchatkalari bilan to'lib turadi. Shuning uchun bu xildagi yurakda qon tomirlar uncha yaxshi ko'rinmaydi. O'ng va chap yurak bo'lmachalari – atrium dextrum et sinistrum bir-biriga nisbatan o'rtada joylashgan devor septum interatriale (bo'lmachalararo devor bilan), o'ng qorincha – ventriculus dexter, chap qorincha – ventriculus sinister, qorinchalararo devor (septum interventriculare) bilan ajralib turadi. Lekin o'ng bo'lmacha bilan o'ng qorincha va chap bo'lmacha bilan chap qorincha o'zaro ostium atrioventriculare dextrum et sinistrum (yurak bo'lmachalari va qorinchalari o'rtasidagi teshiklar) vositasida tutashgan bo'ladi. Shunday qilib, to'rt bo'lakli yurakning o'zaro

bir-biriga tutashib turgan ikki qismi tafovut qilinadi. Shu jumladan, o'ng bo'lmacha bilan qorincha o'zaro ostium atrioventriculare dextrum vositasida qo'shilgan bo'lsa, ikkinchi tomonda chap bo'lmacha bilan chap qorincha bir-biriga ostium atrioventriculare sinistrum vositasida tutashadi.

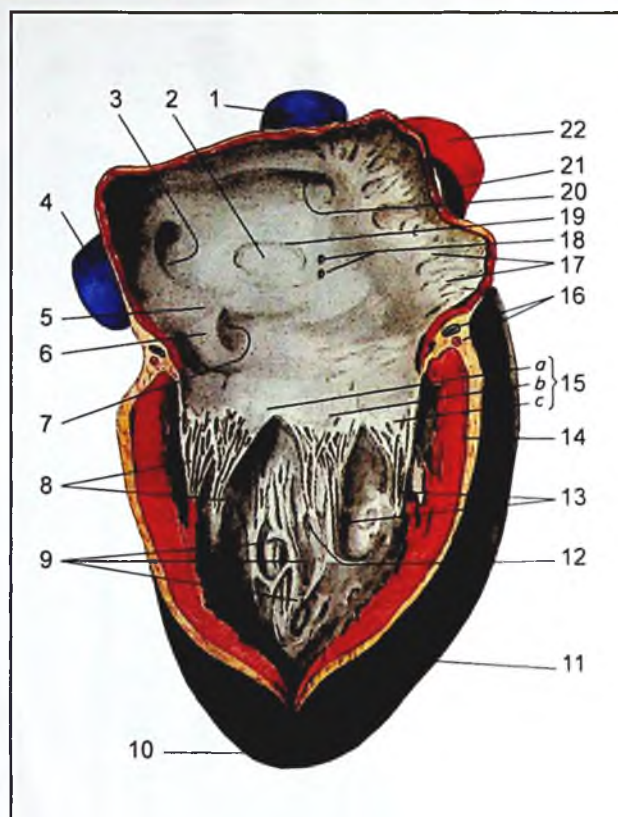
**O'ng bo'lmacha** – atrium dextrum (8-rasm). Yurakning o'ng bo'lmachasida (devorning qalinligi 2–3 mm) kubsimon bo'shliq bo'lib, chap bo'lmachadan septum interatriale (bo'lmacha to'sig'i) bilan ajralib turadi. O'ng bo'lmacha bo'shlig'ining hajmi uning oldida joylashgan uchburchak shaklidagi o'ng qulog'i – auricula dextra bo'shlig'i bilan ancha kattalashadi. Bo'lmachaning ichki sirti, asosan, silliq bo'lib, quloq qismida muskul tutamlari bir xil joylashgan taroqsimon muskullar (musculus pectinati)ni hosil qiladi.



7-rasm. Yurak (uzunasiga kesilgan):

1 – Fossa ovalis; 2 – Ostium v. caeve inferioris; 3 – Auricula dextra; 4 – Tm. pectinati; 5 – Valvula sinus coronarii; 6 – Sinus coronarius cordis; 7 – Valva atrioventricularis dextra (v. tricuspidalis) a) cuspis septalis; b) cuspis posterior; 8 – Chordae tendineae; 9 – Mm. papillares; 10 – Myocardium (o'ng qorincha devori); 11 – Trabeculae corneae; 12 – Lamina visceralis (epicardium); 13 – Endocardium; 14 – Trabeculae corneae; 15 – Pars muscularis septi interventricularis; 16 – Myocardium (chap devori); 17 – Mm. papillares; 18 – Chordae tendineae; 19 – Valva atrioventricularis sinistra (v. mitralis); 20 – Pars membranacea septi interventricularis; 21 – Vasa cordis; 22 – Septum interatriale; 23 – Ostium v. pulmonalis sinistrae; 24 – V. pulmonalis sinistra; 25 – Ostium v. pulmonalis dextra; 26 – V. pulmonalis dextra.

O'ng bo'lmachaga yuqori kovak vena – vena cava superior, pastki kovak vena – vena cava inferior quyiladi. Ana shu ikkala kovak vena quyiladigan teshiklar orasida (bo'lmachaning ichki sirtida) bitta do'ng – tuberculum intervenosum bor. Pastki kovak venaning pastki qirrasida ingichka burma – valvula venae caeve inferioris bo'lib, septum interatriale tomonga yo'nalib joylashgan. Ana shu burma embriyning rivojlanish davrida vena qonini o'ng



8-rasm. Yurakning o'ng bo'lmachasi va qorinchasi:

1 – V. cava superior; 2 – Fossa ovalis; 3 – Ostium v. caeve inferioris; 4 – V. cava inferior; 5 – Valvula v. caeve inferioris; 6 – Valvula sinus coronarii; 7 – Sinus coronarius; 8 – Chordae tendineae; 9 – Trabeculae carnea; 10 – Apex cordis; 11 – Lamina visceralis (epicardium) pericardii serosi; 12 – Cavum ventriculi; 13 – Mm. papillares; 14 – Myocardium; 15 – Valva atrioventricularis dextra (v. tricuspidalis): a) cuspis posterior; b) cuspis septalis; c) cuspis anterior; 16 – Vasa cordis; 17 – Mm. pectinati; 18 – Foramina venorum minimarum; 19 – Limbus fossae ovalis; 20 – Ostium v. caeve superioris; 21 – Auricula dextra; 22 – Aorta.

bo'lmachadan oraliq devorda joylashgan ovalsimon teshik orqali chap bo'lmachaga, so'ngra esa ostium atrioventriculare sinistrum orqali chap qorinchaga o'tish vazifasini bajaradi.

O'ng bo'lmachaga kovak venalardan tashqari, yurakning o'ziga xos vena qonini yig'adigan sinus – sinus coronarius cordis va birmuncha mayda vena teshikchalari – foramina venosum minimarum (thebesii) ochiladi. Sinus coronarius cordis ning bo'lmachaga ochiladigan joyida endokarddan hosil bo'lgan valvula sinus coronarii (thebesii)ni deyarli hamma vaqt ko'rish mumkin.

Bo'lmachalar orasidagi to'siqlarning taxminan o'rta qismida ovalsimon chuqurcha – fossa ovalis bo'lib, atrofi limbus fossae ovalis degan gardishsimon bolishcha bilan chegaralanib turadi. Embrionda fossa ovalis o'rta teshik – foramen ovale bo'ladi. Bu teshik yuqorida aytilganidek, o'ng bo'lmachani chap bo'lmachaga tutashtirib turadi. Odatda, bola tug'ilgandan keyin ovalsimon teshik bekilib ketadi. Shuning uchun ham septum interatriale ning ana shu sohasi boshqa qismiga qaraganda birmuncha yupqaroq tuzilgan. Ba'zida foramen ovale anomaliya sifatida umrbod saqlanib qolishi mumkin. Bunda tug'ma yurak porogi vujudga keladi. O'ng bo'lmacha pastki tomonda o'ng qorincha ostium atrioventriculare dextrum orqali tutashadi.

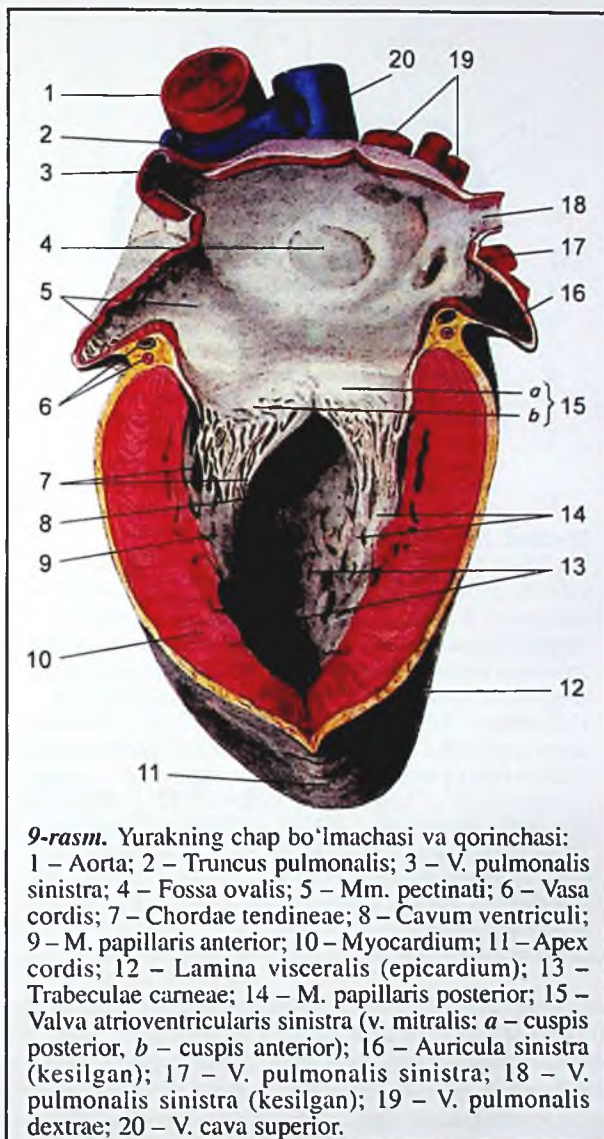
**Chap bo'lmacha** – Atrium sinistrum (9-rasm). Chap bo'lmachaning ichki yuzasi singari silliq tuzilgan. Uning old tomonida joylashgan quloqsimon o'siq (auricula sinistra) bo'shlig'ining ichki yuzasi toj-taroqsimon muskullar (musculus pectinati) bilan qoplangan.

Chap bo'lmachaga beshta teshik ochiladi: to'rttasi o'pka venalari (vv. pulmonales) teshiklari bo'lib, beshinchisi ostium atrioventriculare sinistrum chap qorincha bilan tutashib turadi. Odatda, o'ng va chap o'pkaning har biridan ikkita (hammasi bo'lib to'rtta)dan vena tomiri o'tib, o'pkada kislorod bilan to'yinadigan qonni chap bo'lmachaga quyadi, bu venalarning teshiklari yonma-yon joylashgan. Ba'zan ana shu bir juft vena o'zaro qo'shilib, bitta venani hosil qiladi. Shu tufayli bo'lmachaga ochiladigan vena tomiri teshiklarining soni kamayadi.

**O'ng qorincha** – Ventriculus dexter. O'ng qorincha uchi pastga qaragan uch qirrali piramida shaklida bo'lib, devorining qalinligi 5–8 mm, qorinchaning ichki yuzasida muskul tutamlari parallel holatda yotmay, bir-biri bilan kesishib murakkab muskul chigali – et to'siqlarini (trabeculae carneae) va muayyan joylarda qorincha bo'shlig'iga chiqib turadigan uchta konussimon o'siq – so'rg'ichsimon muskullarni (mm. papillares) hosil qiladi. Qorinchalarni bir-biridan ajratib turadigan oraliq to'siq septum interventriculare o'ng qorincha bo'shlig'iga kirib joylashgan. Shuning uchun qorincha ko'ndalangiga kesib qaralganda, yarimoy shakliga o'xshab ko'rinadi.

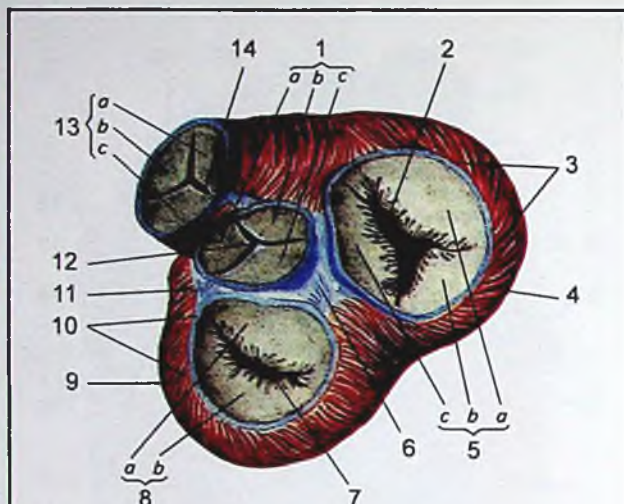
O'ng qorincha bo'shlig'ining yuqori serbar qismi ikki bo'lakka ajralgan, orqa tomoni – tanasida (corpus) o'ng bo'lmachaga ochiladigan teshik – ostium atrioventriculare dextrum bor, oldingi yuqori – konus tomoni (conus arteriosus) esa o'pkaga boradigan qon tomir poyasi (stvoli)ga qo'shilib ketadi.

Atrioventrikular teshikda joylashgan uch tavaqali klapan valva atrioventricularis dextra (tricuspidalis) – quyidagi uchta alohida tavaqaga ajratiladi, ulardan biri oraliq to'siq – cuspis septalis medial tomonda,



**9-rasm.** Yurakning chap bo'lmachasi va qorinchasi: 1 – Aorta; 2 – Truncus pulmonalis; 3 – V. pulmonalis sinistra; 4 – Fossa ovalis; 5 – Mm. pectinati; 6 – Vasa cordis; 7 – Chordae tendineae; 8 – Cavum ventriculi; 9 – M. papillaris anterior; 10 – Myocardium; 11 – Apex cordis; 12 – Lamina visceralis (epicardium); 13 – Trabeculae carneae; 14 – M. papillaris posterior; 15 – Valva atrioventricularis sinistra (v. mitralis); a – cuspis posterior, b – cuspis anterior; 16 – Auricula sinistra (kesilgan); 17 – V. pulmonalis sinistra; 18 – V. pulmonalis sinistra (kesilgan); 19 – V. pulmonalis dextrae; 20 – V. cava superior.

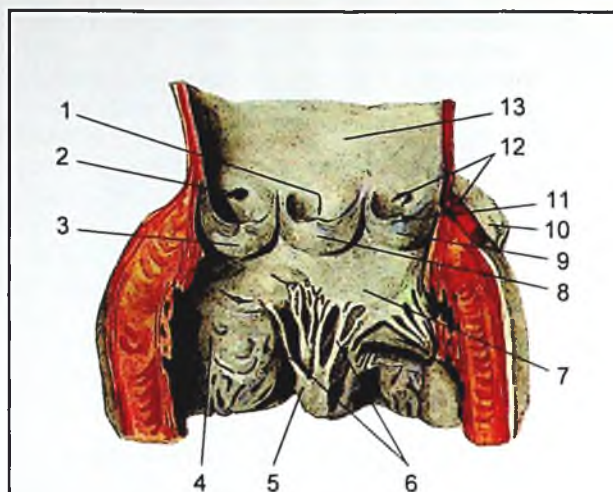
ikkinchisi – cuspis anterior oldingi tomonda, uchinchisi – cuspis posterior orqa tomonda joylashadi. Bu klapanlar yurakning ichki (endokard) qavatidan vujudga kelib, ularning pastki erkin chekkalari qorincha bo'shlig'i tomonida joylashgan, har bir klapan uchiga esa so'rg'ichsimon muskullardan boshlanadigan ingichka pay iplari – chordae tendineae birikkan. Pay iplari, odatda, uchta so'rg'ichsimon muskulning har biridan ikkitadan boshlanib, ikkita yonma-yon joylashgan qo'shni klapaniga boradi. Natijada har bir so'rg'ichsimon muskul ikkita klapaniga bittadan pay iplari yordamida tutashib turadi. O'ng qorinchaga ochiladigan o'pka qon tomiri teshigi (ostium pulmonalis)ning og'zida yarimoyimon klapan – valva trunci pulmonalis joylashgan, ulardan



**10-rasm.** Ikki va uch tavaqali klapanlar:

1 – Valva aortae (*a* – valvula semilunaris sinistra; *b* – valvula semilunaris dextra; *c* – valvula semilunaris posterior); 2 – Ostium atrioventriculare dextrum; 3 – Anulus fibrosus dexter; 4 – Ventriculus dexter; 5 – Valva atrioventricularis dextra (valva tricuspidalis, *a* – cuspis anterior, *b* – cuspis posterior; *c* – cuspis septalis); 6 – Trigonum fibrosum dextrum; 7 – Ostium atrioventriculare sinistrum; 8 – Valva atrioventricularis sinistra (valva mitralis: *a* – cuspis anterior, *b* – cuspis posterior); 9 – Ventriculus sinister; 10 – Annulus fibrosus sinister; 11 – Trigonum fibrosum sinistrum; 12 – Ostium aortae; 13 – Valva trunci pulmonalis (*a* – valvula semilunaris dextra; *b* – valvula semilunaris anterior, *c* – valvula semilunaris sinistra); 14 – Ostium trunci pulmonalis.

biri (valva semilunaris anterior) oldingi tomonda, qolgan ikkitasi orqa tomonda joylashgan: ana shu ikkita klapaning biri medial tomonda (valva semilunaris dextra), ikkinchisi lateral tomonda (valva semilunaris sinistra) o'rnashgan. Yarimoysimon klapanlar qon tomir bo'shlig'iga qarab (tashqaridan tikilgan cho'ntakka o'xshab) joylashgan. Har bir klapaning erkin chekkasida kichkina tugunchalari noduli valvulorum semilunarium bor. Qorincha diastolasi (bo'shashgan) paytida qon tomirdagi qon orqaga qaytib, klapanlarni qon bilan to'ldiradi, shu tufayli ularni bir-biriga yaqinlashtirib, o'pka arteriyasi qon tomirini qorincha bo'shlig'idan ajratib turadi, qon esa diastola paytida a. pulmonalis dan qorinchaga qaytib quyilmaydi. Ayni vaqtda qorinchalar diastolasi bo'lmachalar sistolasi (qisilish) bo'lib, qon bo'lma bilan qorincha oraliq o'rtasidagi teshik orqali qorinchalarga quyiladi. Qorinchalar sistolasi paytida bo'lmacha diastola holatida bo'ladi. Ayni vaqtda uch tavaqali klapanlar bir-biriga yaqinlashib, teshikni yopib qo'yadi. Natijada qon bo'lmachaga qaytmasdan, o'pka qon tomiriga yo'naladi.



**11-rasm.** Aorta klapanlari:

1 – Sinus aortae; 2 – A. coronaria dextra; 3 – Valvula semilunaris dextra; 4 – Ventriculus sinister; 5 – M. papillaris; 6 – Chordae tendineae; 7 – Valva atrioventricularis posterior; 8 – Valvula semilunaris posterior; 9 – Valvula semilunaris sinistra; 10 – Auricula sinistra; 11 – Nodulus valvulae aortae; 12 – A. coronaria sinistra; 13 – Aorta (kesilgan).

**Chap qorincha** – Ventriculus sinister (10-rasm). Yurak chap qorinchasi bo'shlig'i konus shaklida bo'lib, ikkita teshigi bor, biri chap qorincha bilan qo'shib turadigan oval shaklidagi ikki tavaqa teshik – ostium atrioventriculare sinistrum bo'lsa, ikkinchisi chap qorinchani aorta bilan qo'shadigan uchta yarimoysimon klapanli teshik – ostium aortae dir. Atrioventrikular klapan – valva atrioventricularis sinistra (mitralis) ikki tavaqali bo'lib, uni valva bicuspidalis deb ataladi. Ikki tavaqali klapaning biri (cuspis posterior) kichikroq bo'lib, chap tomonda (orqaroqda), ikkinchisi (kattarog'i) cuspis anterior oldinda o'ng tomonda joylashgan. Har ikkala klapaning erkin chekkalari pay iplari – chordae tendineae orqali oldingi va orqa tomonda joylashgan so'rg'ichsimon ikkita muskul – muscoli papillaris anterior et posterior ga birlashadi.

Aortaning uchta yarimoysimon klapani ham yurakning boshqa yarimoysimon klapanlariga o'xshab joylashgan (11-rasm). Ana shu klapanlarning ikkitasi – valvulae semilunaris dextra et sinistra oldingi tomonda, uchinchi valvula semilunaris posterior aorta tomonda o'rnashgan. Aorta klapanlari o'pka arteriyasi klapanlariga qaraganda birmuncha qalin tugunchalari – noduli valvularum semilunarium aortae bir qadar katta va sinuslari kengroq bo'ladi.

Chap qorincha devorining ichki yuzasidagi et to'sinlari – trabeculae corneae o'ng qorinchadagiga

qaraganda bir oz ko'proq va nozikroq bo'ladi. Chap qorincha qisqarib aorta orqali organizmning barcha qismlariga arteriya (kislorodga boy) qonni yetkazib turadi. Shuning uchun bu qorincha devorining muskul qavati o'ng qoringa qaraganda xiyla qalin (10–15 mm) tuzilgan. O'ng qorincha muskul qavatining qalinligi 5–8 mm.

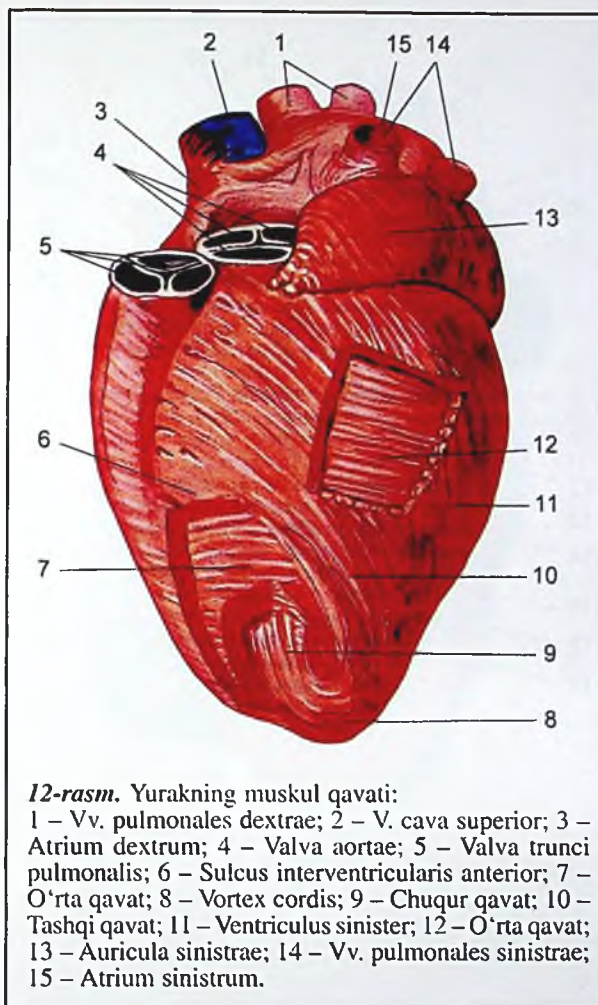
Chap qorincha o'ng qorinchadan ular orasida joylashgan qorinchalararo to'siq (septum interventriculare) bilan ajralib turadi. Qorinchalararo to'siqning ko'prog'i muskuldan (pars muscularis) tuzilgan bo'lib, uning tepa bo'lagi fibroz to'qimadan (pars membranacea) iborat. Ba'zan pars membranacea qorinchalarni butunlay berkitmaydi, bunda teshik qolgan holda (anomaliya) bola tug'ilish hollari kuzatiladi. Bu holda tug'ma yurak porogi vujudga keladi.

**Yurak devorining tuzilishi.** Yurak devori uch qavatdan: ichki qavat (endocardium), o'rta (muskul) qavat (myocardium) va tashqi qavat (epicardium) dan tuzilgan.

1. Yurak devori ichki qavati (endocardium, 12-rasm)ning tuzilishi va takomil etishi qon tomirlar devoriga o'xshash bo'lib, yurak muskul qavatining ichki yuzasini qoplab turgan yupqa pardadir. Endokard pardasi talaygina elastik tolalar, silliq muskul hujayralaridan tuzilgan. Endokard pardasining ichkari (qorincha va bo'lmacha bo'shliqlari)ga qaragan yuzasi endoteliy bilan qoplangan, shu sababdan yurakning ichki yuzasi silliq bo'lib ko'rinadi. Endokard pardasi yurakning hamma bo'limlarini bir xilda qoplamagan, yurak qulog'ida – qorinchalarida endokard birmuncha yupqa, bo'lmachalarning ichki yuzasida esa bir oz qalin bo'ladi, shu sababli u tiniqroq ko'rinadi.

Endokard atrioventrikular teshiklar aorta va o'pka poyasining boshlanish joyidagi teshiklarda burma (dublikatura) hosil qilib, atrioventrikular (tavaqali), yarimoysimon klapanlarni vujudga keltiradi.

2. O'rta (muskul) qavati (miocardium) yurak devorining asosiy qismi bo'lib, alohida ko'ndalang-targ'il muskul tolalaridan tuzilgan. Markazda joylashgan yurak muskul tolalari to'rsimon yon birikmalar (sinsitiylar) bilan o'zaro birlashadi. Miokard tolalari qisqarishi tufayli organizmdagi skelet muskullaridan farq qilib turadi. Yurak muskul qavatining hamma bo'limlari bir xil tuzilmagan, yurak bo'lmachalari – miokard yurak qorinchalari muskul qavatining tuzilishidan katta farq qiladi. Yurak qorinchasining muskul tolalari yurak bo'lmachalarining miokard tolalari bilan tutashmagan bo'lib, alohida ikki fazada qisqaradi. Lekin yurakning bo'lmacha va qorincha muskul tolalari ham ikkita fibroz halqa – annuli fibrosi dan boshlangan. Fibroz halqalarining biri o'ng bo'lmacha bilan o'ng qorincha o'rtasidagi teshik (ostium atrioventriculare dextrum)ni, ikkinchisi esa chap bo'lmacha bilan chap

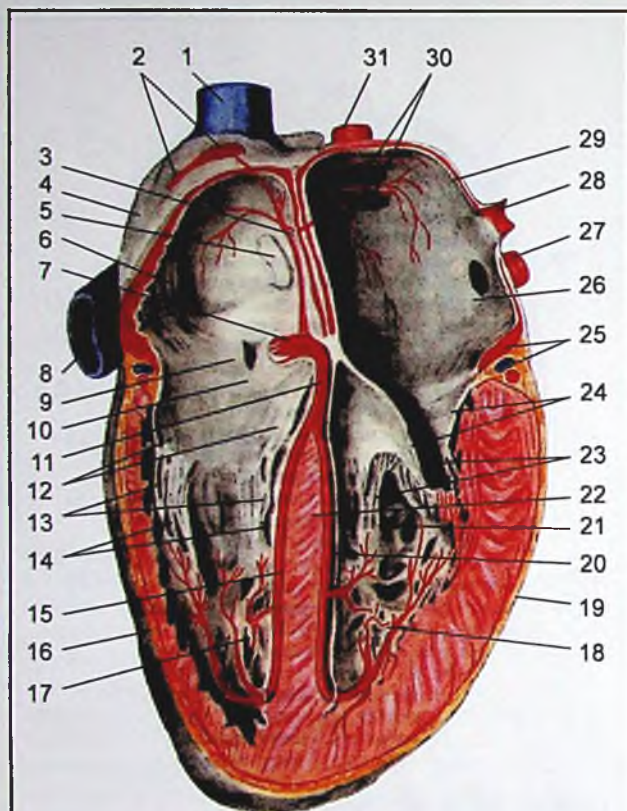


12-rasm. Yurakning muskul qavati:

1 – Vv. pulmonales dextrae; 2 – V. cava superior; 3 – Atrium dextrum; 4 – Valva aortae; 5 – Valva trunci pulmonalis; 6 – Sulcus interventricularis anterior; 7 – O'rta qavat; 8 – Vortex cordis; 9 – Chuqur qavat; 10 – Tashqi qavat; 11 – Ventriculus sinister; 12 – O'rta qavat; 13 – Auricula sinistralae; 14 – Vv. pulmonales sinistralae; 15 – Atrium sinistrum.

qorincha o'rtasidagi teshik – ostium atrioventriculare sinistrum ni o'rab turadi.

Yurak bo'lmachalari miokardi birmuncha sodda tuzilgan bo'lib, ikki qavatdan iborat: 1) yuza qavati gorizontal (ko'ndalang) joylashib, ikkala bo'lmachani o'rab turadi; 2) chuqur qavati har ikkala bo'lmachani alohida qoplab turadi. Bo'lmachalar chuqur qavatining muskul tolalari har xil boshlanadi: biri – ostium atrioventriculare ni o'rab turgan fibroz halqasidan vertikal yo'nalsa, ikkinchisi bo'lmachalarga quyiladigan venalarning teshiklari atrofida doira hosil qilib yo'naladi. Qorincha muskul tolalari murakkab tuzilgan va uch qavatdan iborat: yuza qavat muskul tutamlari ikkala qorincha uchun umumiy bo'lib, fibroz halqalardan boshlanadi va yurakning uchiga kelganda vortex cordis ("suv girdobi")ga o'xshab, ichkari tomonga yo'naladi, shu tariqa yurakning ichki qavatiga o'tib ketadi. U ichki muskul qavati – trabeculare corneae va mm. papillares ni hosil qilib, fibroz halqalarda tugaydi.



13-rasm. Yurakning o'tkazuvchi yo'li:

1 – V. cava superior; 2 – Nodus sinuatrialis; 3 – Septum interatriale; 4 – Atrium dextrum; 5 – Fossa ovalis; 6 – Mm. pectinati; 7 – Nodus atrioventricularis; 8 – V. cava inferior; 9 – Valvula sinus coronarii cordis; 10 – Sinus coronarius cordis; 11 – Truncus fasciculus atrioventricularis; 12 – Valva atrioventricularis dextra (v. tricuspidalis); 13 – Chordae tendineae; 14 – Mm. papillares; 15 – Crus dextrum (fasciculus atrioventricularis); 16 – Ventriculus dexter; 17 – Trabeculae corneae; 18 – Trabeculae corneae; 19 – Ventriculus sinister; 20 – Crus sinistrum (fasciculus atrioventricularis); 21 – M. papillaris; 22 – Septum interventriculare; 23 – Chordae tendineae; 24 – Valva atrioventricularis sinistra (v. mitralis); 25 – Vasa cordis; 26 – Ostium v. pulmonalis sinistra; 27 – V. pulmonalis sinistra; 28 – V. pulmonalis sinistra; 29 – Atrium sinistrum; 30 – Ostia venarum pulmonarium; 31 – V. pulmonalis dextra.

Yurakning o'rtta muskul qavatida har bir qorincha uchun alohida bo'lib, gorizontal holatda joylashgan fibroz halqalardan boshlanadi. Qorinchalar o'rtasidagi to'siq – sertum interventriculare ana shu ikkala qorinchaning gorizontal joylashgan o'rtta qavat muskul tutamlaridan hosil bo'ladi.

Epikard (epicardium) yurak xaltasini hosil qiladigan seroz pardaning visseral varag'i bo'lib, miokardni ustki tomondan qolab turadi. Epikard ustki tomondan mezoteliy bilan o'ralgan yaltiroq pardadir. Shu sababli uning ostida joylashgan hamma qon tomirlar, nerv tolalari, miokard va yog' to'qimalari yaqqol ko'rinadi.

### YURAKNING O'TKAZUVCHI YO'LI (13-rasm)

Yurak bo'lmachalari va qorinchalari miokardi alohida tuzilmalardan tashkil topgan bo'lishiga qaramay, ularning o'tkazuvchi yo'li Purkine tolalari yordamida o'zaro birlashib turadi.

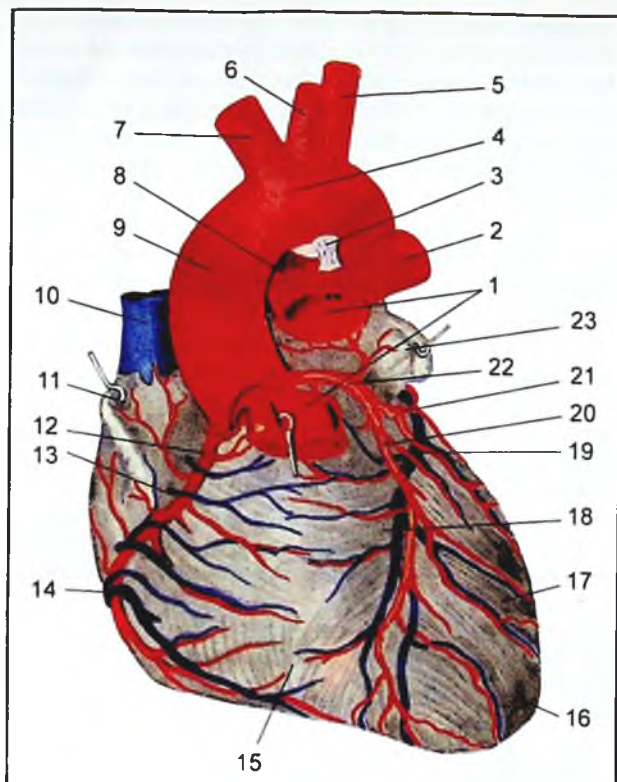
Purkine tolalari maxsus tuzilgan muskul tolalari kompleksidan iborat: muskul tolalarida miofibrillar kamroq, sarkoplazma ko'proq bo'ladi. Shu sababli bu tolalar och rangda ko'rinadi va hajmi jihatdan oddiy muskul tolalaridan xiyla kattaroq bo'ladi.

Yurakning o'tkazuvchi yo'li quyidagi tugun va tutamlardan tashkil topgan:

1. Sinus bo'lmacha tuguni nodus sinuatrialis yurakning o'ng qulog'i bilan yuqori kovak venasi o'rtasida epikard ostida joylashgan. Bu tugun yurak bo'lmachalarining muskul tolalari va atrioventrikular tugun bilan tutashgan bo'lib, bo'lmalarning qisqarish ritmini tartibga solib turadi.

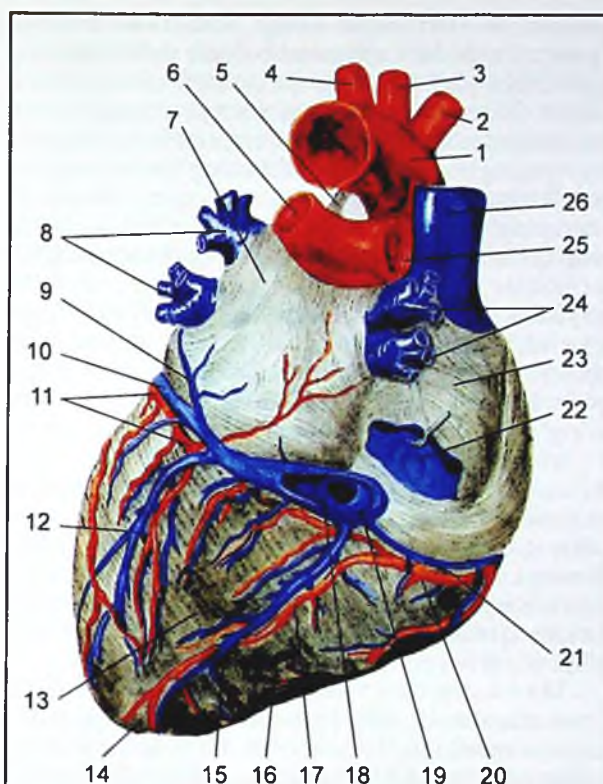
2. Atrioventrikular (bo'lmacha-qorincha) tugun – nodus atrioventricularis yurakning o'ng bo'lmachasi devorida (uch tavaqali klapaning – cuspis septalis iga yaqinroq) joylashgan bo'lib, qorinchalarga bo'lmacha-qorincha tutami fasciculus atrioventricularis yoki Gis tutami nomi bilan kiradi. Gis tutami qorinchalar orasidagi to'siq orqali pastga qarab yo'naladi va ikkita (o'ng va chap) oyoqcha (crus dextrum et sinistrum)ga bo'linadi, oyoqchalar har ikkala qorincha endokardi ostida joylashib, muskul qavatiga Purkine tolalari bo'lib tarqaladi. Atrioventrikular tutamlar orqali bo'lmachalarning qisqarish (sistola) to'liqlari qorinchalarga o'tadi. Shunday qilib, yurakning o'tkazish yo'li bo'lmachalar bilan qorinchalar o'rtasida sistola bilan diastola o'rtasidagi ritmi tartibga solib turadi.

**Yurak arteriyalari** (14–15-rasmlar) yurak devori – aorta ascendens ning kengaygan piyozcha qismi – bulbus aortae dan, aniqrog'i o'ng va chap sinuslardan chiquvchi bir juft arteriya (aa. coronariae dextra et sinistra)dan qon oladi. O'ng va chap toj arteriyalar epikard tagida, yog' to'qimalari bilan qoplangan holatda yurak egatchalari tomon egri-bugri yo'nalishda harakatlanadi. Yurak toj arteriyalariga kirish teshigi sistola paytida klapanlar bilan yopiladi, devori siqilib,



14-rasm. Yurakning arteriyalari va venalari:

1 – Truncus pulmonalis; 2 – A. pulmonalis sinistra; 3 – Lig. arteriosum; 4 – Arcus aortae; 5 – A. subclavia sinistra; 6 – A. carotis comminis sinistra; 7 – Truncus brachiocephalicus; 8 – A. pulmonalis dextra; 9 – Aorta ascendens; 10 – V. cava superior; 11 – Auricula dextra; 12 – A. coronaria dextra; 13 – Sulcus coronarius; 14 – V. cordis anterior; 15 – Ventriculus dexter; 16 – Apex cordis; 17 – Ventriculus sinister; 18 – Sulcus longitudinalis anterior; 19 – V. cordis magna; 20 – A. interventricularis anterior – a. coronaria sinistra tarmog'i; 21 – R. circumflexus – a. coronariae sinistrae tarmog'i; 22 – A. coronaria sinistra; 23 – Auricula sinistra.



15-rasm. Yurakning arteriyalari va venalari:

1 – Arcus aortae; 2 – Truncus brachiocephalicus; 3 – A. carotis communis sinistra; 4 – A. subclavia sinistra; 5 – Lig. arteriosum; 6 – A. pulmonalis sinistra; 7 – Atrium sinistrum; 8 – Vv. pulmonales sinistrae; 9 – V. obliqua atrii sinistri; 10 – V. cordis magna; 11 – R. circumflexus – a. coronaria sinistra tarmog'i; 12 – V. posterior ventriculi sinistri; 13 – Ventriculus sinister; 14 – Apex cordis; 15 – V. cordis media; 16 – Ventriculus dexter; 17 – A. coronariae dextrae; 18 – R. interventricularis posterior; 19 – Sinus coronarius cordis; 20 – Valvula sinus coronarii; 21 – V. cordis parva; 22 – V. cava inferior; 23 – Atrium dextrum; 24 – Vv. pulmonales dextrae; 25 – A. pulmonales dextra; 26 – V. cava superior.

diametri kichrayadi. Shuning uchun qon diastola vaqtida ko'proq quyilib, sistola paytida kamayib ketadi.

**O'ng toj arteriya** – a. coronaria dextra aortaning chiqish joyidagi o'ng sinusdan chiqib, yurakning o'ng qulog'i tagida, o'ng bo'lmacha bilan o'pka arteriyasi boshlanish qismining orasida o'rmashadi. Keyin sulcus coronarius bo'ylab o'ngga, so'ngra orqa tomonga yo'nalib sulcus interventricularis posterior ga boradi, ana shu egat bo'ylab yurakning uchiga tushadi va tarmoqlanadi. A. coronaria dextra yurakning o'ng qorinchasiga yirik va o'ng bo'lmacha devoriga

maydaroq tarmoqlar beradi. Natijada o'ng toj arteriya yurak o'ng yarim devorining birtalay qismini, chap qorinchaning orqa devorini va m. papillaris septalis qorinchalararo to'sig'ining orqa yarmini (r. interventricularis posterior) qon bilan ta'minlaydi va chap toj arteriya tarmog'i bilan anastomozlashadi.

**Chap toj arteriya** – a. coronaria sinistra aortaning boshlanish joyidagi chap sinusdan chiqib, chap quloqcha bilan o'pka arteriyasining orasidan o'tadi va ikki tarmoqqa bo'linadi. O'ng toj arteriya alohida tarmoq bo'lib, yurak uchigacha boradi: 1) Ramus interventricularis anterior sulcus interventricularis

anterior bo'ylab yurak uchiga boradi. Bu arteriya egatning boshidan oxirigacha bo'lgan masofada chap qorinchaga yirikroq, o'ng qorinchaga esa maydaroq tolalar chiqaradi va o'ng toj arteriya tarmog'i bilan anastomozlashadi. 2) Ramus circumflexus chap toj arteriyaning birmuncha mayda tarmog'i bo'lib, toj egat bo'ylab harakatlanadi va chap quloq tagidan o'tib, yurakning old yuzasiga boradi, bu arteriya, asosan, chap qorincha va qisman chap bo'lmacha devorlariga tarmoqlar chiqaradi va o'ng toj arteriyasi bilan qo'shilib, yonlama qon aylanishida ahamiyati bo'lgan arteriya halqasini hosil qiladi. Demak, a. coronaria sinistra chap qorinchaning oldingi qismini, o'ng qorincha oldingi devorining ozroq qismini va yurak to'sig'ining oldingi yarmini qon bilan ta'minlab turadi.

Yurak toj arteriyalari va ularning asosiy tarmoqlari bo'lmachalar uchun aa. atriales ni quloqchalarga, aa. auricularis ni qorinchalarga, aa. ventriculares va nihoyat, qorinchalararo (aa. septi anterior et posterior) devorga beradi. Qorinchalar devoriga tarqalgan arteriyalar tashqaridan ichkariga harakatlanadi, uning hamma qavatlariga alohida tarmoqchalar berib qon bilan ta'minlaydi.

Miokard arteriya tarmoqlarining devori silliq muskuldanda tuzilganligi sababli kuchli qisqarganda arteriya teshiklari butunlay bekilib qoladi. Shuning uchun ular "oxirgi" arteriyalar deb ataladi. Bunday arteriyalar muskul qavatlarining qisilib (spazm), qonning vaqtincha to'xtab qolishi oqibatida miokardning ma'lum qismida infarkt sodir bo'lishi mumkin.

Toj arteriyalar bo'lmacha devorlarida, yurak devori – mm. papillares da va yurak uchida o'zaro anastomozlar mavjud. Lekin toj arteriyalarning biror tolasi o'zgarigudek bo'lsa, bu anastomozlar yurakdagi qon aylanish jarayonini normal davom ettira olmaydi. Yurakning toj arteriyalaridan boshqa "qo'shimcha" tarmoqlari ham bor: ular arcus aortae pastki yuzasining lig. arteriosum ga yaqin joyidan va bronx arteriyalaridan boshlangan tolalardir.

**Yurak venalari.** Yurak devorlariga tarqalgan ikkita toj arteriyadan bir qancha katta-kichik yurak venalari paydo bo'ladi va turli yo'llar bilan venoz qonni o'ng bo'lmachaga olib keladi. Bu venalar quyidagilar:

1. Chap bo'lmachaning qiyshiq vena si – v. obliqua atrii sinistri chap bo'lmachaning orqa tomonidan joy olgan kichik vena bo'lib, sinus coronarius ning boshlanish qismiga qiyshiq holda ochiladi.

2. O'rta vena – v. cordis media yurak uchidan boshlanib, o'ng toj arteriya bilan birga sulcus interventricularis posterior da o'rnashadi va sinus coronarius ga quyiladi.

3. Yurakning katta venasi – v. cordis magna boshqa venalarga qaraganda birmuncha katta bo'lib, chap qorincha va qisman o'ng qorincha

devorlaridan tarmoqlar oladi. Bu vena yurak uchidan boshlanib, sulcus interventricularis anterior da ramus interventricularis anterior bilan yonma-yon joylashadi va yuqoriga ko'tariladi. Chap tomonga burilgach, yurakning orqa tomoni sinus coronarius cordis ga davom etadi. Bu venaning sinusga quyiladigan joyida klapan bor.

4. Kichik vena – v. cordis parva yurakning orqa tomonidagi toj egatning o'ng qismidan o'tib, chapga qarab harakatlanadi va oxirida sinus coronarius ga quyiladi.

5. Yurakning kichik venalari – vv. cordis minimae bir qancha kichik venalardan iborat, u o'ng bo'lmachaga alohida teshikchalar foramina venarum minimarum orqali quyiladi. Shuning uchun bunday venalar yurakning o'ng yarmida ko'proq bo'ladi, chap tomonda esa yurak venalari rivojlangan. Miokardda venalar muskul tolalari bo'ylab yo'naladi, kichik arteriyalarning ikkita dan, kattaroq arteriyalarning bittadan vena tomirlari bo'ladi.

## YURAK LIMFA TOMIRLARI

Yurakning limfa tomirlari yuza va chuqur joylashgan tomirlardan iborat. Yuza limfa tomirlari epikard ostida, chuqur limfa tomirlari esa endokard ostida (miokardda) to'r hosil qilib o'rnashgan. Har ikkala limfa to'ri o'zaro tutashadi. Epikard ostida joylashgan yuza limfa tomirlarida ikkita katta (o'ng va chap) limfa poyasi hosil bo'ladi. Chap limfa poyasi yurakning chap yarmidan limfani to'plab, o'pka arteriyasining orqa tomoniga o'tadi va aorta ravog'ining orqasida joylashgan nodus lymphaticus mediastinalis posterior ga borib quyiladi. O'ng limfa poyasi yurakning o'ng yarmidan limfa to'plab sulcus coronarius bo'ylab harakatlanadi va aorta ascendens ning oldingi yuzasidan ko'tarilib, aorta ravog'ining old yuzasida joylashgan nodus lymphaticus mediastinalis anterior ga borib quyiladi. Ikkita limfa poyasidan tashqari, epikard ostidagi kletchatkada mayda limfa tugunchalari ham uchraydi.

## YURAK NERVLARI

Yurakni muskul qavatida joylashgan o'tkazuvchi sistemadan tashqari, to'rtta nerv innervatsiya qiladi. Bu nervlar I.P.Pavlovning yozishicha, yurak ishini sekinlashtiradigan, tezlashtiradigan, susaytiradigan va kuchaytiradigan nervlar bo'lib, n. vagus va n. sympathicus ning tarkibiga kiradi. Yurakka boradigan simpatik nerv tolalari bo'yindagi uchta simpatik

tugundan: 1) n. cardiacus cervicalis superior ganglion cervicale superior dan, 2) n. cardiacus cervicalis medius ganglion cervicale mediumdan va 3) n. cardiacus inferior ganglion cervicothoracicum dan boshlanadi. Biroq yurak nervlarining soni bo'yin simpatik tugunlarining soniga qarab o'zgarib turadi, masalan, bo'yin simpatik tuguni ikkita bo'lsa, ikkita, to'rtta bo'lsa, to'rtta yurak nervi chiqadi.

N. vagus dan yurakka quyidagi tolalar boradi: 1) rami cardiaci superiores—n. vagus ning bo'yin qismidan va 2) rami cardiaci inferiores—n. laryngeus-recurrens vagi dan boshlanadi.

Yurakni innervatsiya qilishda ishtirok etadigan hamma nerv tolalari yuza va chuqur joylashgan chigallarni hosil qiladi:

a) yuza joylashgan nerv chigali – plexus cardiacus superficialis aorta ravog'ining pastki tomoni bilan a. pulmonalis ning ikki tarmoqqa bo'lingan qismi orasida yotadi.

b) chuqur joylashgan nerv chigali – plexus cardiacus profundus aorta ravog'i bilan traxeyaning ikki tarmoqqa bo'lingan qismi orasida joylashadi.

Yurak yuza va chuqur nerv chigallarining bir qismi miokard bilan epikard orasiga tarqalsa, ikkinchi qismi yurak arteriyalarining devori orqali plexus coronarius dexter et sinister bo'ylab davom etadi. Miokard bilan epikard orasidagi nerv chigallari muskul qavatida to'da-to'da bo'lib joylashgan ganglioz hujayralar va tugunlarda tugaydi.

**Yurak xaltasi** – pericardium (16-rasm) seroz pardadan tuzilgan bo'lib, cavum pericardii bo'shlig'ini hosil qiladi. Yurak ana shu bo'shliqda joylashgan.

Seroz parda tashqi tomondan fibroz qavat pericardium fibrosum bilan qoplangan bo'lib, qattiq tolali biriktiruvchi to'qimadan iborat. Fibroz qavat seroz xaltasini bir xil o'ramay, balki ba'zi joylarda qalinroq bo'ladi. Shuning uchun bu parda yaltiroq bo'lib ko'rinmaydi. Fibroz qavat yuqori tomonda yirik qon tomirlarning adventitsiyasiga davom etsa, oldingi tomonda to'sh suyagining ichki yuzasiga birlashtiradigan boylam – lig. sternopericardicum ni hosil qiladi.

Seroz parda ikkita (parietal va visseral) varaqdan iborat.

**V i s s e r a l v a r a q** – lamina visseralis (epicardium) pericardi serosi yurak (bo'lmachalarining juda kichik qismlaridan tashqari) va yirik qon tomirlarning yurakka yaqin turgan qismlarini qoplaydi hamda **p a r i e t a l v a r a q** – lamina parietalis pericardii serosi ga o'tib ketadi. Bu varaq seroz xaltani ichki tomondan mahkam berkitib, yurak xaltasi bo'shlig'i (seroz bo'shliq – cavitas pericardialis) ni hosil qiladi. Bu bo'shliqda yurakdan tashqari, 20 sm<sup>3</sup> gacha seroz suyuqlik ham bo'ladi. Yurakning seroz pardasi tuzilishi jihatidan boshqa seroz pardalar (plevra, qorin parda)dan ba'zi belgilari bilan farq

qiladi: epikard juda yupqa biriktiruvchi to'qimadan tuzilgan; erkin yuzasi mezoteliy bilan qoplangan va tiniq bo'ladi. Shuning uchun epikard qavatidan yog' kletchatkasi, qon tomirlar va nervlar ko'rinib turadi. Chaqaloqlarda yog' qavati bo'lmaganligidan qon tomirlar va nervlar ravshan ko'rinadi.

Pericardium asosi past tomonga qaragan konus shaklida bo'lib, uning pars sternocostalis, pars diaphragmatica va pars mediastnalis qismlari tafovut qilinadi.

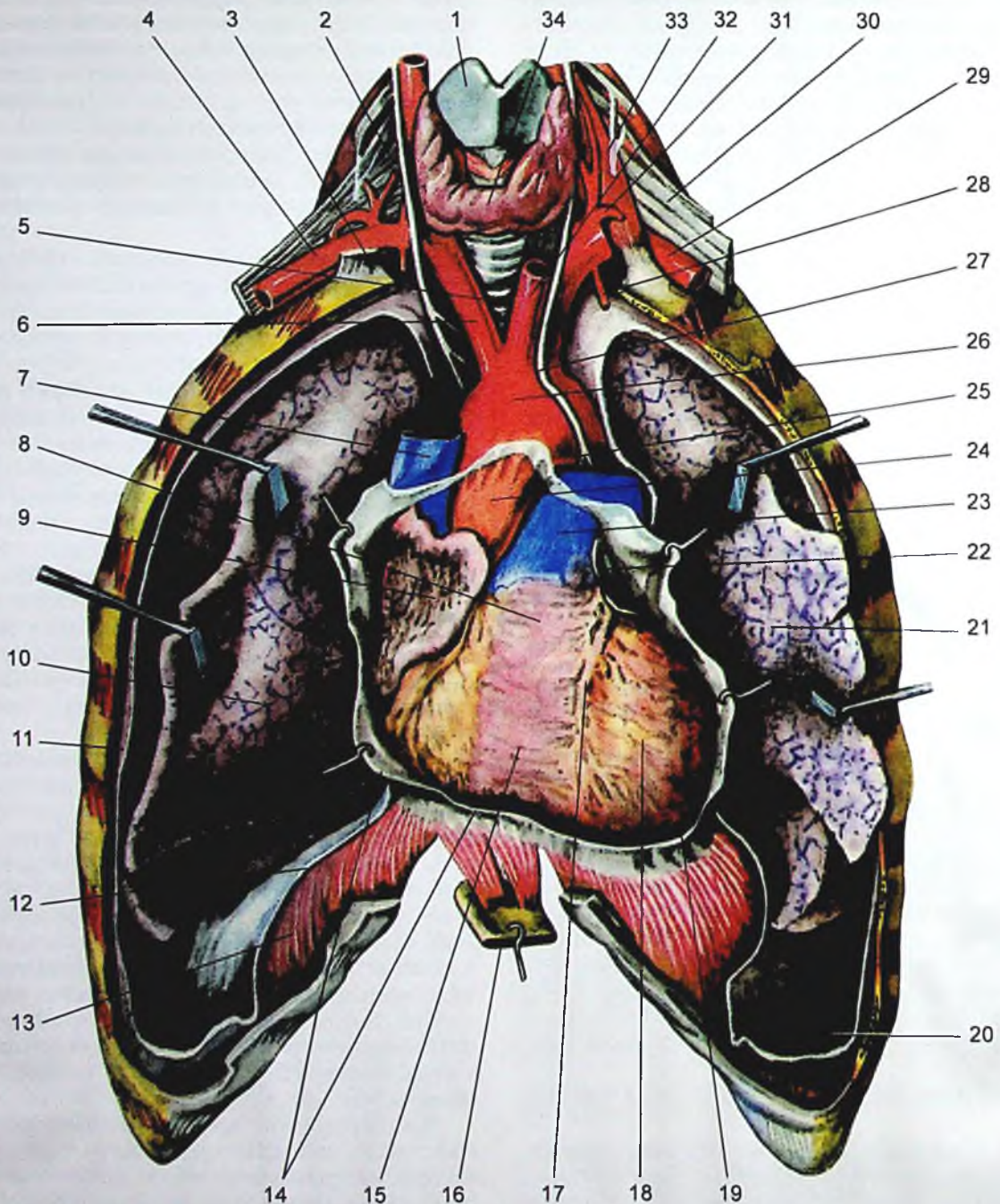
1. Pars diaphragmatica pericardii – diafragma pay markazining o'rta va oldingi muskul bo'lagi yuzasiga yopishib turadi. Pericardium ning ana shu bo'lagi orqada pars mediastnalis ga, oldinda pars sternocostalis ga o'tib ketadi.

2. Pars sternocostalis chap tomondagi V qovurg'a tog'ayi, IV–V qovurg'a oraliqlari va to'sh suyagi pastki qismining orqasida yotadi. Perikardning ana shu joyi plevra bilan qoplanmay, to'sh suyagining ichki yuzasiga va IV–V qovurg'aaro kamgaklarga bevosita taqalib turadi («Plevra xaltalarining chegaralari»ga qaralsin). Perikardning ana shu qismi ko'krak jarrohliligida katta ahamiyatga ega bo'lib, plevra bo'shlig'ini kesib ochmasdan yurak xaltasi bo'shlig'iga kirish yoki ukol qilib, liquor pericardii suyuqlig'ini olish mumkin. Pericardium ustki bo'lagining oldingi qismi yoshlarda ayrisimon bez bilan, o'rta yashar odamlarda esa yog' kletchatkasi bilan yopilib turadi.

3. Pars mediastnalis ikkala yon va qisman oldingi tomondan pleura mediastnalis ning pleura pericardiaca bo'lagiga yumshoq biriktiruvchi to'qima vositasida yopishib turadi. Yurak xaltasining bu qismi boshqa bo'laklardan birmuncha katta bo'lib, orqa tomonda mediastinum posterior (orqa ko'ks oralig'i a'zolari – qizilo'ngach va pastga o'tuvchi aorta)ga tegib turadi. Epikard perikardga tomirlar orqali o'tayotganda ularni bir xilda o'ramaydi. Kovak va o'pka venalari seroz parda bilan qisman, aorta va o'pka arteriyalari esa yaxlit o'raladi. Natijada seroz parda (yuqori va chap tomondan) chap o'pka venasi bilan pastki kovak vena (o'ng va past tomondan) o'rtasida bo'sh kamgak – sinus obliquus pericardii ni hosil qiladi.

Ko'ndalang yoriq shaklidagi bo'sh kamgak – sinus transversus pericardii esa aorta va o'pka poyasi (oldingi tomondan) bilan yuqori kovak vena hamda bo'lmachalar (orqa tomondan) orasida hosil bo'ladi. Yurak xaltasi yurakni boshqa hamma bo'shliqlardan ajratib turadi va uning normal ishlashi uchun imkoniyat tug'diradi.

**Yurak topografiyasi** (17-rasm). Yurak oldingi ko'ks oralig'ining pastida asimmetrik joylashgan. Uni yuqori va orqa tomondan yurakdan chiqqan qon tomirlar ushlab turadi, pastda esa yurak diafragma pay markazining o'rtasi bilan muskul qismi oldingi bo'lagining ustki yuzasiga tegib turadi.

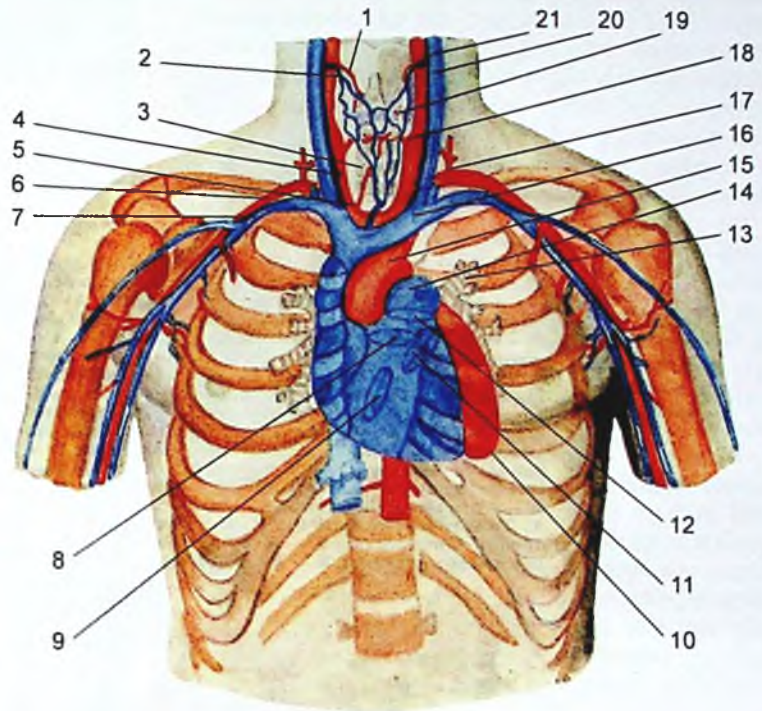


**16-rasm.** Perikard bo'shlig'idagi yurak:

1 – Cartilago thyriodea; 2 – N. vagus dexter; 3 – M. scalenus anterior; 4 – A. subclavia dextra; 5 – Trachea; 6 – Truncus brachiocephalicus; 7 – V. cava superior; 8 – Conus arteriosus; 9 – Auricula dextra; 10 – Pulmo dexter; 11 – Pleura costalis; 12 – Pleura diaphragmatica; 13 – Diaphragma; 14 – Pericardium; 15 – Ventriculus dexter; 16 – Processus xiphoideus; 17 – Sulcus interventricularis anterior; 18 – Ventriculus sinister; 19 – Apex cordis; 20 – Recessus costodiaphragmaticus; 21 – Pulmo sinister; 22 – Auricula sinistra; 23 – Truncus pulmonalis; 24 – Aorta ascendens; 25 – N. laryngeus recurrens; 26 – Arcus aortae; 27 – N. vagus sinister; 28 – A. thoracica interna sinistra; 29 – A. subclavia sinistra; 30 – Plexus brachialis; 31 – Truncus thyrocervicalis; 32 – A. carotis communis sinistra; 33 – N. phrenicus; 34 – Isthmus glandulae thyriodeae.

**17-rasm.** Yurak topografiyasi:

1 – A. thyroidea superior; 2 – V. thyroidea superior dextra; 3 – Trachea; 4 – A. carotis communis dextra; 5 – Truncus brachiocephalicus; 6 – A. subclavia dextra; 7 – V. subclavia dextra; 8 – Ostium aortae (valvae semilunares aortae); 9 – Ostium atrioventriculare dextrum (valva tricuspidalis); 10 – Apex cordis; 11 – Ostium atrioventriculare sinistrum (valva mitralis); 12 – Ostium trunci pulmonalis (valvae semilunares trunci pulmonalis); 13 – Bronchus principalis sinister; 14 – Truncus pulmonalis; 15 – Arcus aortae; 16 – V. brachiocephalica sinistra; 17 – Truncus thyrocervicalis; 18 – A. thyroidea inferior; 19 – Glandula thyroidea; 20 – V. jugularis interna; 21 – A. carotis externa.



Yurak ikki yonidan o'pka va uni o'rab turgan plevra xaltalariga, oldingi tomonda o'pkadan tashqari, qisman V–VI qovurg'a tog'aylariga va to'sh suyagiga tegib turadi.

Yurakning holati hamma odamlarda bir xil bo'lmay, balki kishining yoshi, jinsi, gavdasining vaziyati va tuzilishiga ham bog'liq. Bundan tashqari, diafragmaning nafas harakatlari yurakning o'z ishiga qarab ham o'zgaradi. Jumladan, chaqaloqlarda yurak yumaloq shaklli bo'lib, diafragma gumbazi balandroq bo'lganidan ko'ndalang va yuqoriroq joylashgan, ayrisimon bez uni to'sh suyagidan ancha orqa tomonga surib turadi.

Keyinchalik 1–3 yoshda yurak ko'ndalang vaziyatini o'zgartiradi va katta odamlarda ko'rilganidek, qiyshiq holatda joylashadi. O'rta yashar odamlarda yurakning uchi chap tomonda linea mamillaris sinistna dan 1 sm ichkarida, V qovurg'a orasida (chaqaloqlarda III–IV qovurg'a oralig'ida) joylashadi. Bir yoshga to'lmagan bolalarda esa katta odamlarga qaraganda bir qovurg'a yuqori (IV qovurg'a oralig'i)da joylashadi. 5–7 yashar bolalardagina yurak uchi V qovurg'a oralig'iga mos keladi. Keksa odamlarda diafragma gumbazi ancha pastga tushganligidan yurak uchi VI qovurg'a oralig'i damida turadi. Yurakning ustki chegarasi III qovurg'a tog'ayining to'sh suyagiga yopishadigan joyidan o'tkazilgan gorizontol chiziqqa to'g'ri keladi.

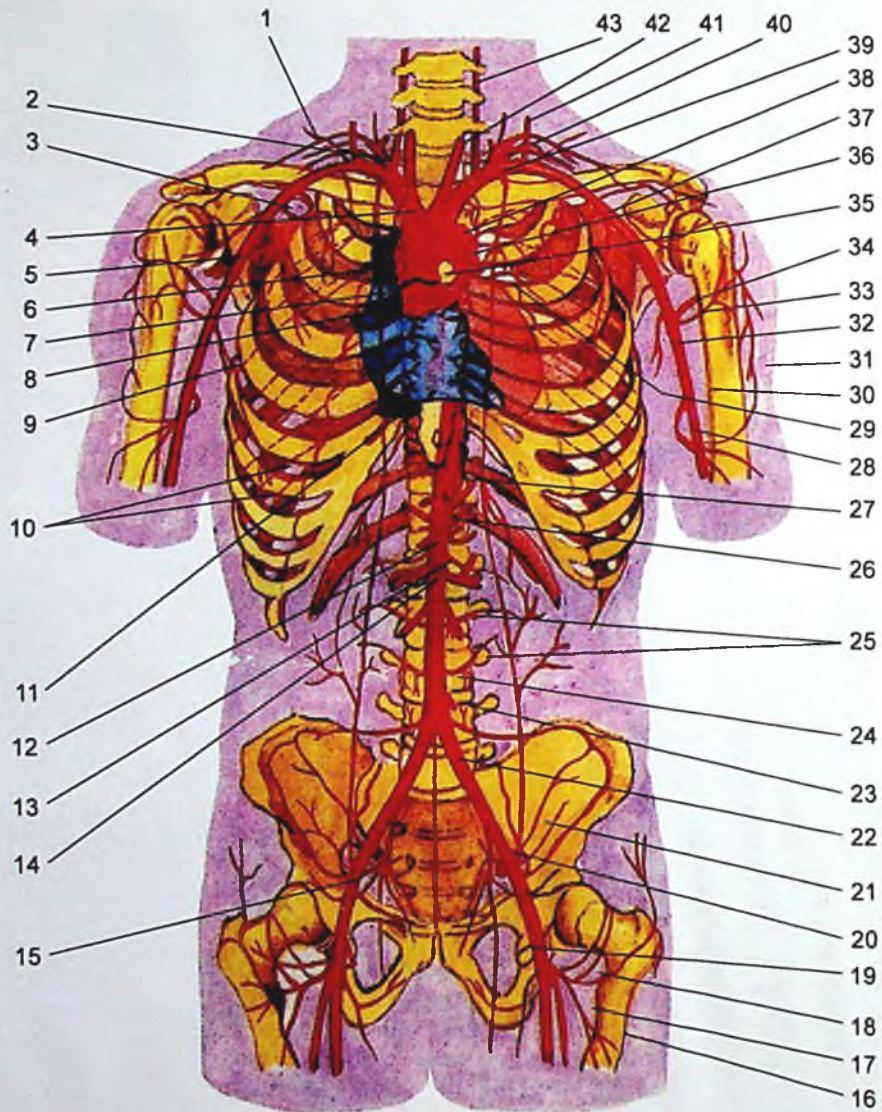
Yurakning o'ng chegarasi to'sh suyagining o'ng chekkasidan (o'ng III va V qovurg'alar ro'parasida) 2–3 sm chetroqda bo'ladi. Bir yoshgacha bo'lgan bolalarda yurakning o'ng tomondagi chegarasi to'sh suyagining o'ng chekkasidan 1–1,5 sm chiqib turishi mumkin.

Yurakning pastki chegarasi o'ng tomondagi V qovurg'a tog'ayidan boshlab yurak uchiga qarab boradi.

Ikkala ostium atrioventriculare lar to'sh suyagining o'ng tomonidagi tog'ayning birlashgan sohasiga, IV qovurg'a chap tomondagi IV qovurg'a tog'aylarining to'sh suyagiga yopishgan joylarini birlashtiradigan chiziqqa to'g'ri keladi. Aortaning chiqish joyi to'sh suyagining orqa tomonida chap tomondagi III qovurg'ani yopishtiradigan joyiga mos keladi. O'pka poyasining yurakdan chiqish joyi – ostium trunci pulmonalis chap tomondagi III qovurg'aning to'sh suyagiga birikadigan uchiga to'g'ri keladi.

Yurak chegarasi va vaziyati odam ko'kraging shakliga ham bog'liq, chunonchi ko'kragi keng odamlarda yurak pastroqda joylashadi. Shuning uchun bunday konstitutsiyaga ega bo'lgan odamlarda yurak gorizontol holatda turadi. Keng (uzunligi o'rtacha bo'lgan) ko'krak qafasida yurak qiyshiq turadi. Ayollar yuragi bir oz kichik bo'lib, gorizontol joylashadi.

Jismoniy mehnat va sport bilan ko'proq shug'ullanadigan odamlarda yurakning hajmi birmuncha katta bo'ladi.



**18-rasm. Arteriya qon tomirlari sistemasi:**

1 – A. suprascapularis; 2 – Truncus thyrocervicalis; 3 – A. thoracoacromialis; 4 – Truncus brachiocephalicus; 5 – A. axillaris dextra; 6 – V. cava superior; 7 – A. thoracica interna; 8 – A. coronaria cordis dextra; 9 – A. thoracodorsalis; 10 – Rr. intercostales anteriores; 11 – V. cava inferior; 12 – A. hepatica communis; 13 – A. mesenterica superior; 14 – A. renalis et a. iliaca communis; 15 – A. circumflexa ilium profunda; 16 – R. descendens; 17 – A. profunda femoris; 18 – A. circumflexa femoris lateralis; 19 – A. obturatoria; 20 – A. iliaca interna; 21 – A. epigastrica inferior; 22 – A. sacralis mediana; 23 – A. mesenterica inferior; 24 – Aorta abdominalis; 25 – Aa. lumbales; 26 – Truncus seliacus; 27 – Aorta thoracica; 28 – A. profunda brachii; 29 – A. coronaria cordis sinistra; 30 – A. brachialis; 31 – A. profunda brachii bilan a. circumflexa humeri posterior o'rtasidagi anastomoz; 32 – A. subscapularis; 33 – A. circumflexa humeri anterior; 34 – A. circumflexa humeri posterior; 35 – Aorta ascendens; 36 – Aorta descendens; 37 – A. thoracica lateralis; 38 – Arcus aortae; 39 – A. subclavia sinistra; 40 – Truncus costocervicalis; 41 – A. cervicalis profunda; 42 – A. carotis communis sinistra; 43 – A. vertebralis.

### TOMIRLAR SISTEMASI (18-rasm)

Tomirlar sistemasi arteriya, vena qon tomirlari, limfa sistemasidan iborat bo'lib, gavdadagi a'zolar tarkibiga kiradi. Tomirlar sistemasi organizmdagi hamma tuzilmalar vazifasini birlashtirish imkonini beradi.

Tomirlar va ularning tarmoqlari deyarli hamma joyda nerv tolalari bilan birga yo'nalib, nerv-tomir tutamlarini hosil qiladi. Ular yumshoq birlashtiruvchi qavatlarining orasidan o'tadi. Tomirlar sistemasi periferik nervlarga va ularning tarmoqlariga topografik hamda funksional jihatdan bog'liq.

Tomirlar sistemasi nerv sistemasining va ba'zi gormonlarning\* bevosita ta'sirida ishlaydi.

Ko'mikda eritrositlar va granulositlar yetishadi. Taloqda halok bo'lgan eritrositlar makrofaglar tomonidan yutilib, gemoglobin parchalanadi va bilirubin moddasi hosil bo'ladi. Taloq genezi va funksiyasi jihatidan suyakning qizil iligi limfa sistemasiga, topografik jihatdan hazm a'zolariga kiradi.

Gemolimfa tugunlari limfa tugunlariga o'xshash tuzilgan, lekin ularning sinuslarida bir talay eritrositlar bo'ladi. Otilmlarning taxminlariga ko'ra, chaqaloqlarda qon ishlab beruvchi hujayralar mavjud.

### KICHIK (O'PKA) QON AYLANISH DOIRASI TOMIRLARI (19-rasm)

Truncus pulmonalis o'pka arteriyasi poyasi bo'lib, yurakning o'ng qorinchasidan o'pkaga vena qonini olib boradigan kalta (uzunligi taxminan 5–6 sm) va yo'g'on (diametri o'rtacha 3 sm) qon tomiridir. Bu poya to'sh suyagining III chap qovurg'a tog'ayi bilan qo'shiladigan joyida o'ng qorinchadan chiqib, aortaning oldi va chap tomonidan taxminan 5–6 sm yuqoriga qarab ko'tariladi va arcus aortae ning ostida (IV ko'krak umurtqasi tanasi yoki II chap qovurg'a ro'parasida) ikkita tarmoqqa bo'linadi. Bularning biri a.pulmonalis dextra bo'lib, aorta descendens va v. Cava superior ning orqa tomonidan ko'ndalang holatda o'ng o'pkaga qarab yo'naladi, o'pka darvozasiga kirish oldida uchta tarmoqqa bo'linadi va ularning har biri bitta-bitta bo'lib, o'pka bo'laklariga kirib tarqaladi.

Truncus pulmonalis ning ikkinchi tarmog'i, chap o'pka arteriyasi – a. pulmonalis sinistra o'ng o'pka arteriyasidan xiyala kalta va ingichkaroq bo'lib,

aortae descendens ning oldingi va chap bronxining orqa tomonidan ko'ndalang yo'nalib o'tadi va chap o'pka darvozasiga boradi. O'pka bo'laklariga mos ravishda ikkiga ajraladi va o'pka bo'lakchalariga kirib tarqaladi. Ductus arteriosus qoldig'i (ligamentum arteriosum) truncus pulmonalis ning o'ng va chap o'pka arteriyasiga bo'linish joyini arcus aortae bilan birlashtiradi (homilada qon aylanishiga qaralsin).

O'pka tarkibida arteriya qon tomirlari bronx tolalari bilan birga yo'nalib, tarmoqlanadi va o'pka pufakchalarini o'rab olgan kapillarlar holda tugaydi. Nafas olish jarayonida o'pka pufakchalari orqali gaz almashinadi. Natijada a. pulmonalis bo'ylab oqib keladigan vena qoni tozalanib, kislorodga boyiydi. Tozalangan qon vena kapillarlar bo'yicha yo'nalib, har bir o'pka darvozasi hilus dan ikkitadan v. pulmonalis bo'lib chiqadi. O'pka venalari dastlab perikard tashqarisidan o'tadi, so'ngra epikard bilan yopiladi. O'ng o'pka venalari chap o'pka venalariga qaraganda bir oz uzun bo'lib, v. cava superior va o'ng bo'lmachaning orqa tomonidan, a. pulmonalis dextra ostidan o'tib, chap tomondagi o'pka venalari bilan birgalikda yurakning chap bo'lmachasiga quyiladi. Odamda goho 3–5 tagacha (ko'pincha to'rtta) v. pulmonalis uchraydi.

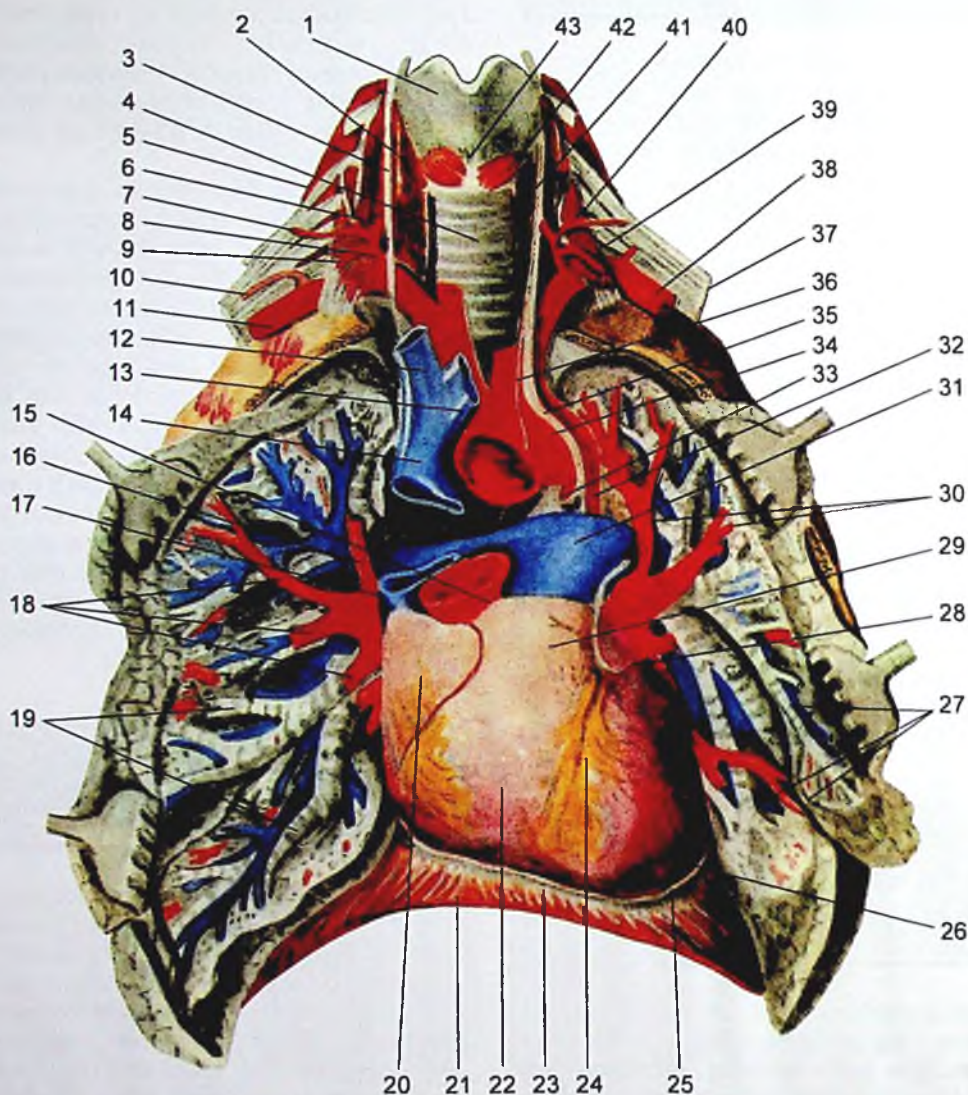
### KATTA QON AYLANISH DOIRASI TOMIRLARI

Aorta (aorta) odam organizmida eng katta va uzun yagona qon tomiri bo'lib, yurakning chap qorinchasidan chiqadi va organizmning hamma qismlariga tarmoqlanadi. Aorta devori boshqa arteriyalar devoriga qaraganda qalinroq bo'lib, elastik to'qimadan tuzilgan. Aorta bir-biriga teng bo'lmagan uch qismga bo'lib o'rganiladi (18, 19-rasmlar):

yuqoriga ko'tariluvchi aorta – aorta ascendens,  
aorta ravog'i – arcus aortae,  
pastga tushuvchi aorta – aorta descendens.

1. Yuqoriga ko'tariluvchi aorta (aorta ascendens)ning uzunligi taxminan 6 sm bo'lib, chap qorinchaning ostium aortae teshigidan boshlanadi. Piyoz shaklida kengaygan boshlanish joyi bulbus aortae deb ataladi. Uning ichkarisida, ya'ni devor bilan klapanlari o'rtasida aortaning uchta sinusi – sinus aortae bor. Aortae ascendens to'sh suyagining chap tomonida orqasida III qovurg'a ro'parasidan perikard bilan o'ralgan holda yuqoriga ko'tariladi, so'ngra o'ng II qovurg'a tog'ayi sohasida aorta ravog'iga o'tadi. Yuqoriga ko'tariluvchi aortadan yurak devorlariga boruvchi ikkita qon tomiri (o'ng va chap toj arteriyalari – a. coronariae dextra et sinistra) chiqadi.

\* Gormonlar ham o'z navbatida nerv sistemasi ta'sirida ajralib chiqadi.



**19-rasm.** Kichik (o'pka) qon aylanish doirasi tomirlari:

1 – Cartilago thyroidea; 2 – Ganglion cervicale medium; 3 – N. vagus dexter; 4 – Trachea; 5 – A. cervicalis ascendens; 6 – A. thyroidea inferior; 7 – R. superficialis; 8 – Truncus thyrocervicalis; 9 – A. suprascapularis; 10 – A. transversa colli; 11 – A. subclavia dextra; 12 – V. brachiocephalica dextra; 13 – V. brachiocephalica sinistra; 14 – V. cava superior; 15 – Aorta ascendens; 16 – A. pulmonalis dextra; 17 – V. cava superior; 18 – Vv. Pulmonales; 19 – Bronchi lopes et segmentales; 20 – Auricula dextra; 21 – Diaphragma; 22 – Ventriculus dexter; 23 – Pericardium; 24 – Sulcus interventriculares anterior; 25 – Apex cordis; 26 – Ventriculus sinister; 27 – Bronchi lobares et segmentales; 28 – Auricula sinistra; 29 – Conus arteriosus; 30 – Vv. pulmonales; 31 – Truncus pulmonalis; 32 – N. laryngeus reccurens; 33 – Lig. arteriosum; 34 – Arcus aortae; 35 – N. vagus sinister; 36 – A. carotis communis sinistra; 37 – Plexus brachialis; 38 – A. subclavia sinistra; 39 – M. scalenus anterior; 40 – N. phrenicus sinister; 41 – N. laryngeus inferior; 42 – M. cricothyroideus; 43 – Lig cricothyroideum.

2. Aorta ravog'i (arcus aortae) yuqoriga ko'tariluvchi aortaning davomi bo'lib, to'sh suyagi dastasining orqa tomonida turadi. Aorta ravog'ining ustki qavariq tomonidan yelka kamari erkin, qo'l, bo'yin va boshni qon bilan ta'minlovchi uchta yirik qon tomiri (truncus brachiocephalicus, a. sarotis communis, a. subclavia sinistra) ravoqning pastki tomonidan kekirdak, bronxlar a. trachealis et bronchialis va qalqonsimon bezga bir necha ingichka shoxchalar chiqadi.

3. Pastga tushuvchi aorta (aorta descendens) aorta ravog'ining davomi bo'lib, IV ko'krak umurtqasidan IV bel umurtqasigacha davom etadi.

Boshlanish qismi orqa ko'ks oralg'ida umurtqa pog'onasining chap tomonida bo'lib, past tomonga yo'nalgan sari asta-sekin umurtqa pog'onasining old tomoniga o'tadi va ko'krak bo'shlig'idan diafragmadagi teshik (hiatus aorticus) orqali qorin bo'shlig'iga yo'naladi. Binobarin, aorta ikki qismga bo'linadi: birinchi qismdagi ko'krak aortasi, aorta thoracica – IV ko'krak umurtqasining damidan boshlanib, diafragmagacha yoki XII ko'krak umurtqasigacha davom etadi. Aortaning ikkinchi bo'lagi, ya'ni qorin qismi – aorta abdominalis – ko'krak aortasining davomi, XII ko'krak umurtqasi ro'parasidan (diafragmadan o'tish joyidan) boshlanib, IV–V bel umurtqasining oralig'igacha davom etadi va umurtqa pog'onasining chaprog'ida qorin pardasining orqa tomonida joylashadi. Qorin aortasi IV–V bel umurtqalari oldida o'ng va chap umumiy yonbosh arteriyasi (a. iliaca communis dextra et sinistra) ga bo'linadi. Aortaning ana shu ikkita umumiy yonbosh arteriyalariga bo'linish joyining qoq o'rtasidan taraqqiyotda aortaning qoldiq qismi hisoblangan tarmoq (a. sacralis mediana) chiqadi.

#### Aorta ravog'i tarmoqlari

Aorta ravog'ining o'ng tomonidan boshlab yelka-bosh poyasi (truncus brachiocephalicus) chap va umumiy uyqu arteriyasi (a. carotis communis sinistra) hamda o'mrov osti arteriyasi (a. subclavia sinistra) chiqadi.

### YELKA-BOSH POYASI (20, 21-rasmlar)

Yelka-bosh poyasi – truncus brachiocephalicus aorta ravog'i ustki chekkasining o'ng tomonidan chiqib (uzunligi 3–4 sm, diametri taxminan 2,5 sm) qiyshiq holatda yuqoriga va orqa tomonga ko'tarilib, o'ng umumiy uyqu arteriyasi (a. carotis communis dextra) va o'ng o'mrov osti arteriyasi (a. suclavia dextra)ga bo'linadi.

### UMUMIY UYQU ARTERIYASI (21-rasm)

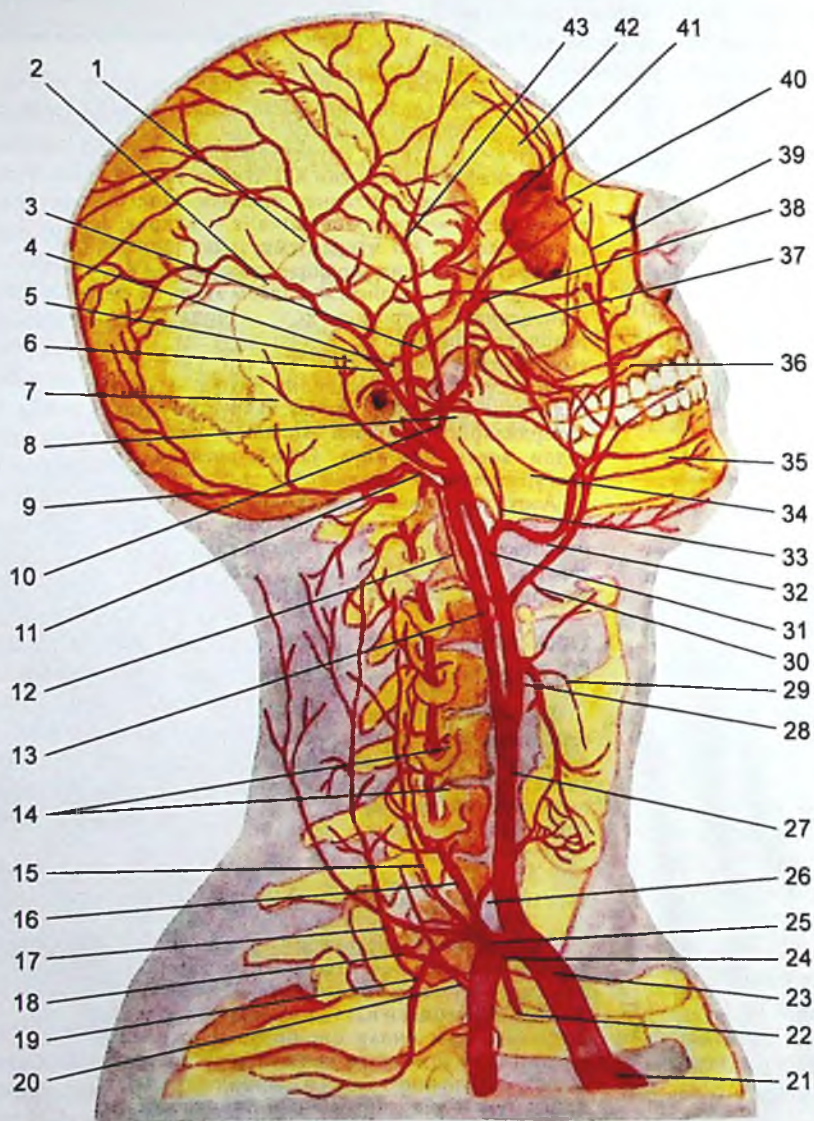
Umumiy uyqu arteriyasi – a. carotis communis o'ng tomonda yelka-bosh poyasidan, chap tomonda aorta ravog'idan mustaqil bo'lib chiqadi. Har ikkala umumiy uyqu arteriyasi pastda kekirdak, yuqorida hiqildoq va halqum bilan bir-biridan ajralib joylashgan. O'ng tomondagi umumiy uyqu arteriyasi yelka-bosh poyasining tarmog'i bo'lgani uchun chap tomondagi umumiy uyqu arteriyasidan bir oz kalta. Ko'krak bo'shlig'ining yuqori teshigi – apertura thoracis orqali chiqib bo'yinda trigonum caroticum dan o'tadi. U halqasimon tog'ay yoki til osti suyagi tanasi ro'parasida tashqi va ichki uyqu arteriyalariga bo'linadi. Umumiy uyqu arteriyasining tashqi tomonida ichki bo'yinturuq vena (v. jugularis interna), orqa tomonida esa adashgan nerv (n. vaqus) joylashgan bo'lib, 4-bo'yin fassiyasi bilan o'raladi va bo'yin-qon tomir nerv tutamini hosil qiladi. Arteriya poyasining oldingi tomonidan til osti nervi (n. hypoglossus)ning pastga tushuvchi tolasi o'tadi. Umumiy uyqu arteriyasidan bo'yinda joylashgan qon tomirlar va nervlarga bir qancha ingichka tolalar – vasa vasorum va vasa nervorum boradi. Ana shu mayda tolalar bo'yinda kollateral qon tomirlari rivojlanishida muhim vazifani bajaradi. Umumiy uyqu arteriyasi shikastlanganda VI bo'yin umurtqasining ko'ndalang o'sig'ini bosib qon oqishini to'xtatish mumkin.

### TASHQI UYQU ARTERIYASI (22, 23-rasmlar)

Tashqi uyqu arteriyasi (a. carotis externa) umumiy uyqu arteriyasidan chiqqandan so'ng ikki qorinchali muskulning orqa qorinchasidan o'tib, ichki uyqu arteriyasining medial tomonidan yuqoriga ko'tariladi va uyqu uchburchagi (trigonum caroticum)ga boradi. Bu yerdan ko'tarilib pastki jag' suyagi bo'yining orqa tomonidan o'tadi va quloq oldi bezi (glandula parotis) bag'riga kiradi. Bu yerda arteriya o'zining oxirgi tarmoqlariga bo'linadi. Tashqi uyqu arteriyasining tashqi tomonidan til osti nervi (n. hypoglossus) va yuz nervi (n. facialis) o'tadi. Ichki tomoni esa yuqori hiqildoq nervi (n. laryngeus superior) bilan kesishadi. Tashqi uyqu arteriyasidan old, orqa va yuqori tomonlarga boradigan 9 ta arteriya tomirlari chiqadi.

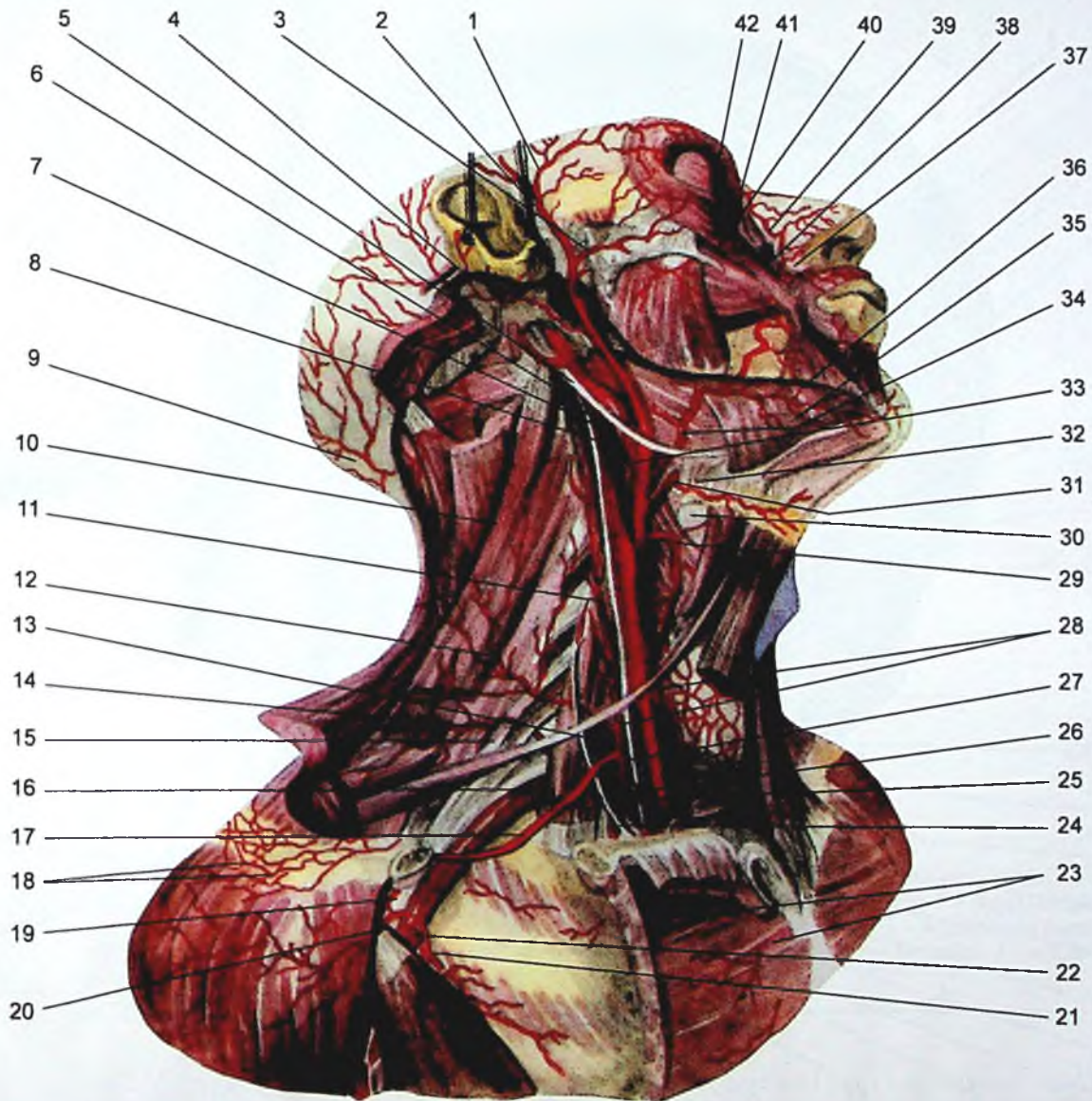
#### Tashqi uyqu arteriyasining old tarmoqlari:

1. Qalqonsimon bezning ustki arteriyasi – a. thyroidea superior tashqi uyqu arteriyasining birinchi tarmog'i bo'lib, umumiy uyqu



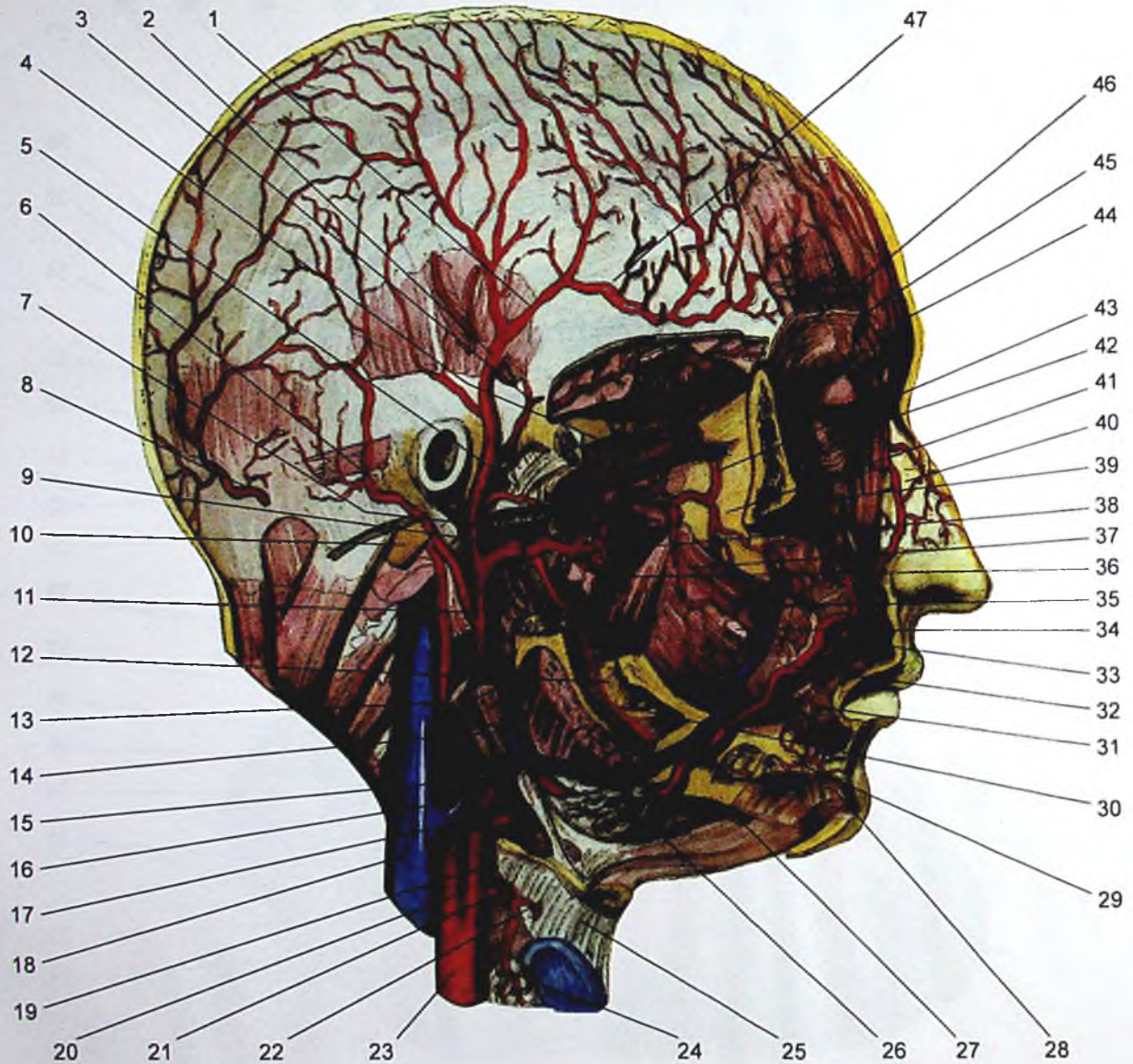
**20-rasm.** Yelka-bosh arteriyasi poyasi va uning tarmoqlari:

1, 2 – R. parietalis; 3 – A. meningea media; 4 – A. temporalis media; 5 – R. auricularis anterior; 6 – A. temporalis superficialis; 7 – R. occipitalis; 8 – A. transversa faciei; 9 – A. occipitalis; 10 – A. maxillaris; 11 – A. auricularis posterior; 12 – A. pharyngea ascendens; 13 – A. carotis interna; 14 – Rr. spinales; 15 – A. cervicalis ascendens; 16 – A. vertebralis; 17 – R. superficialis; 18 – A. cervicalis profunda; 19 – A. suprascapularis; 20 – Truncus costocervicalis; 21 – Arcus aorta; 22 – A. thoracica interna; 23 – Truncus brachiocephalicus; 24 – A. subclavia; 25 – Truncus thyrocervicalis; 26 – A. thyroidea inferior; 27 – A. carotis communis; 28 – A. thyroidea superior; 29 – A. laryngea superior; 30 – A. lingualis; 31 – A. carotis externa; 32 – A. facialis; 33 – A. palatina ascendens; 34 – A. alveolaris inferior; 35 – A. labialis inferior; 36 – A. labialis superior; 37 – A. alveolaris superior posterior; 38 – A. infraorbitalis; 39 – A. angularis; 40 – A. dorsalis nasi; 41 – A. ophthalmica; 42 – A. supraorbitalis; 43 – R. frontalis.



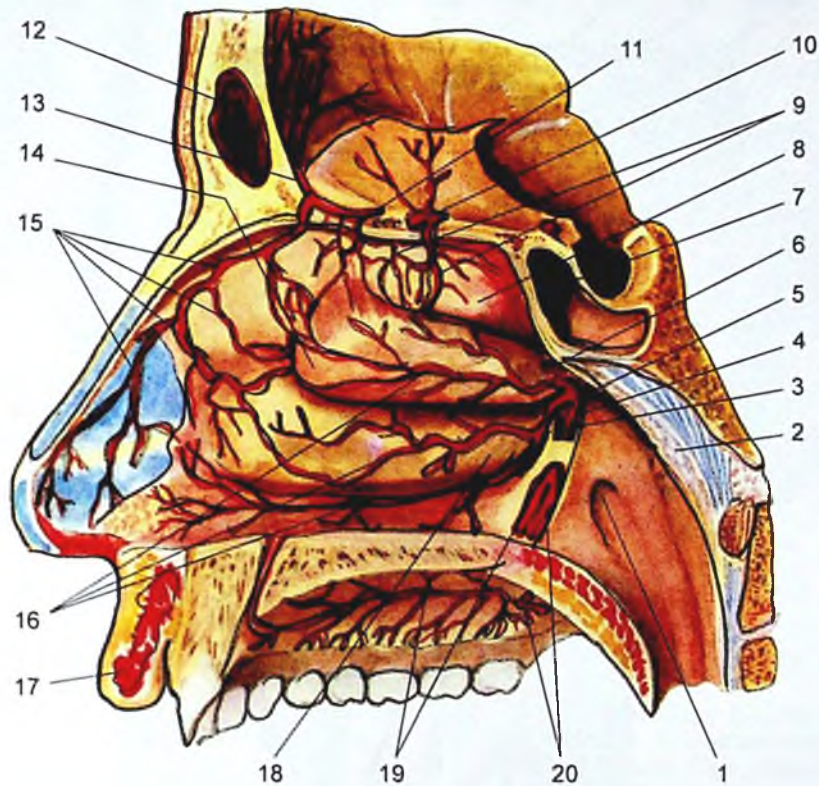
21-rasm. Yelka-bosh arteriyasi poyasi va uning tarmoqlari:

1 – A. zygomaticoorbitalis; 2 – A. temporalis superficialis; 3 – A. transversa faciei; 4 – A. auricularis posterior; 5 – N. hypoglossus; 6 – N. vagus; 7 – A. carotis interna; 8 – A. carotis externa; 9 – A. occipitalis; 10 – M. levator scapulae; 11 – A. cervicalis ascendens; 12 – R. superficialis; 13 – N. phrenicus; 14 – A. transversa colli; 15 – Plexus brachialis; 16 – A. subclavia; 17 – A. suprascapularis; 18 – Rete acromiale; 19 – R. acromialis a. thoracoacromialis; 20 – R. deltoideus a. thoracoacromialis; 21 – R. pectoralis a. thoracoacromialis; 22 – A. thoracoacromialis; 23 – Rami perforantes a. thoracicae interna; 24 – A. thoracica interna; 25 – A. subclavia; 26 – N. laryngeus recurrens; 27 – Truncus thyrocervicalis; 28 – A. thyroidea inferior; 29 – A. thyroidea superior; 30 – A. laryngea superior; 31 – A. lingualis; 32 – R. suprahyoideus a. lingualis; 33 – A. occipitalis; 34 – A. facialis; 35 – M. mylohyoideus; 36 – A. submental; 37 – A. labialis superior; 38 – A. dorsalis nasi; 39 – A. angularis; 40 – Ductus parotideus; 41 – A. dorsalis nasi; 42 – A. suprathrochlearis.



**22-rasm. Bosh arteriyalari:**

1 – R. parietalis a. temporalis superficialis; 2 – A. temporalis superficialis; 3 – Temporalis media; 4 – A. temporalis profunda; 5 – A. transversa faciei; 6 – A. auricularis posterior; 7 – A. meningea media; 8 – A. occipitalis; 9 – A. maxillaris; 10 – Processus mastoideus; 11 – A. carotis externa; 12 – A. alveolaris inferior; 13 – A. occipitalis; 14 – V. retromandibularis; 15 – V. facialis; 16 – A. facialis; 17 – A. lingualis; 18 – V. jugularis interna; 19 – A. carotis externa; 20 – A. carotis interna; 21 – A. thyroidea superior; 22 – A. laryngea superior; 23 – A. carotis communis; 24 – Glandula thyroidea; 25 – Membrana thyroidea; 26 – Glandula submandibularis; 27 – A. submentalis; 28 – M. quadratus labii inferioris; 29 – A. mentalis; 30 – Canalis mandibulae; 31 – A. labialis inferior; 32 – A. facialis; 33 – A. labialis superior; 34 – Ductus parotideus; 35 – V. facialis; 36 – R. pterygoideus; 37 – A. buccalis; 38 – A. masseterica; 39 – A. infraorbitalis; 40 – A. angularis; 41 – A. alveolaris superior posterior; 42 – A. dorsalis nasi; 43 – A. maxillaris; 44 – A. supratrochlearis; 45 – A. supraorbitalis; 46 – A. temporalis profunda; 47 – R. frontalis a. temporalis superficialis.



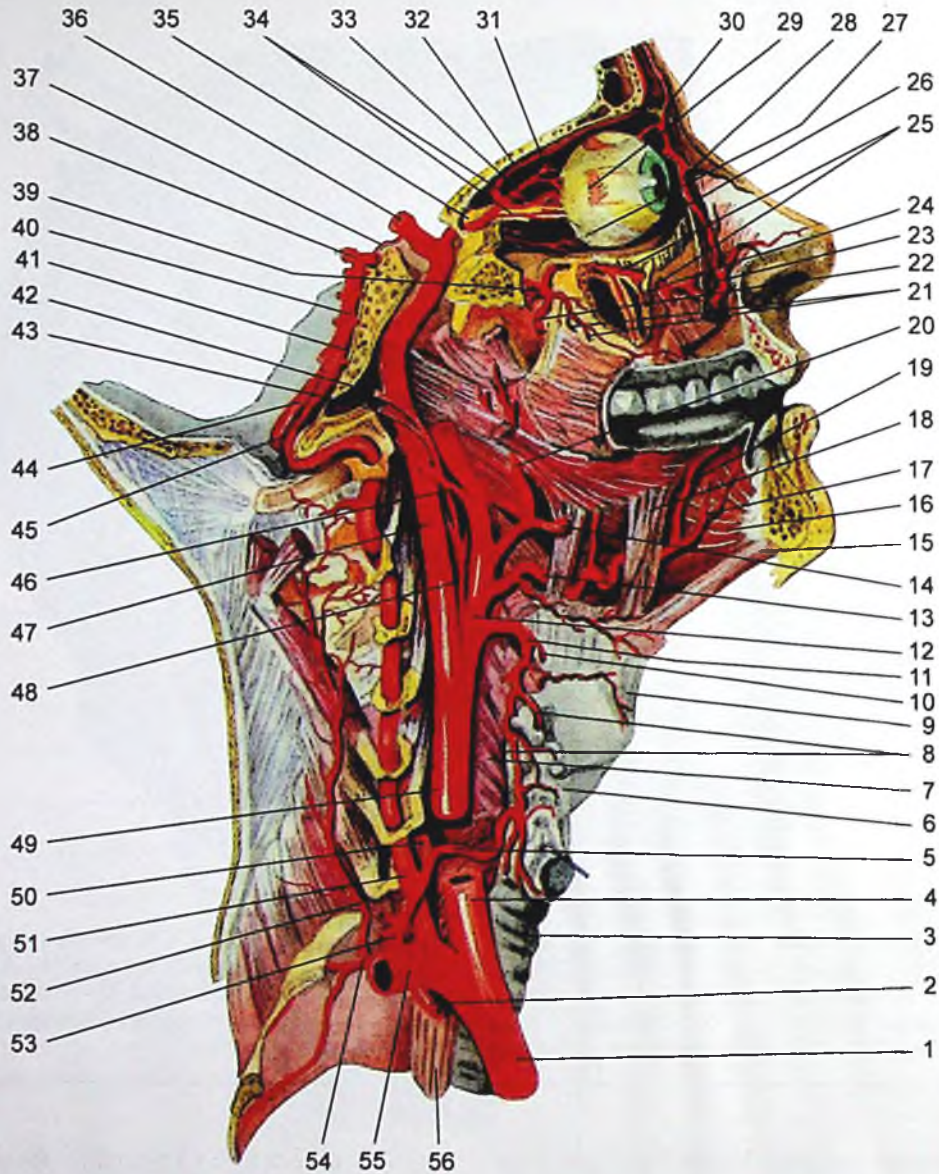
23-rasm. Burun bo'shlig'i devori arteriyalari:

1 – Ostium pharyngeum tubae; 2 – Tonsilla pharyngea; 3 – A. palatina descendens; 4 – A. canalis pterygoidei; 5 – A. sphenopalatina; 6 – A. nasalis posterior septi; 7 – Sinus sphenoidalis; 8 – Concha nasalis superior; 9 – Aa. ethmoidales posteriores; 10 – A. ethmoidalis posterior; 11 – A. ethmoidalis anterior; 12 – Sinus frontalis; 13 – A. meningea anterior; 14 – Concha nasalis media; 15 – Aa. ethmoidalis anteriores; 16 – Aa. nasales posteriores laterales; 17 – Labium superius; 18 – Concha nasalis inferior; 19 – A. palatina major; 20 – A. palatina minor.

arteriyasi boshlanish joyining yaqinidan chiqadi va qalqonsimon bezning yuqori bo'lagida tarqaladi. Qo'shni arteriya tarmoqlari bilan o'zaro tutashib (anastomozlashib), yo'l davomida hiqildoqning yuqori arteriyasi (a. laryngea superior) tarmog'i chiqadi va n. laryngeus bilan birgalikda lig. thyohyoideum ni teshib o'tib, hiqildoq muskul boylamlarining shilliq qavatini qon bilan ta'minlaydi.

2. Til arteriyasi (a. lingualis) til osti suyagining katta shoxi oldida boshlanib, til muskuli va shilliq pardasiga tarqaladi va boshqa arteriyalar bilan o'zaro tutashadi (anastomozlashadi). Til arteriyasidan til osti so'lak beziga (a. sublingualis), til osti suyagiga (ramus suprahyoideus) va tanglay bodomcha bezi (rami glandularis)ga tarqaladi.

3. Yuz arteriyasi (a. facialis) pastki jag' burchagining damida tashqi uyqu arteriyasidan boshlanadi va ikki qorinchali muskulning orqa qorinchasi bilan jag' osti bezi ostidan o'tib pastki jag' qirrasidan orqali yuzga chiqadi va ko'tarilib og'iz burchagiga, so'ngra burun qanotining yonboshidan o'tib, ko'zning medial burchagiga borib, oxirgi tarmoqlarga bo'linadi. Yuz arteriyasidan tanglayning yuqoriga ko'tariluvchi arteriyasi (a. palatina ascendens) chiqib yumshoq tanglayda tarqaladi. Bu yerdan tanglay murtaklari (r. tonsillaris)ga tarqaladi. Bundan tashqari, til osti so'lak beziga, a. sublingualis, og'iz bo'shlig'i diafragmasi bilan mayda so'lak bezlariga; pastki va yuqori lablarga (a. labialis inferior et superior) tarmoqlar beradi. Yuz arteriyasining oxirgi



24-rasm. Bo'yin va bosh arteriyalari:

1 – Truncus brachiocephalicus; 2 – A.thoracica interna; 3 – Trachea; 4 – A.carotis communis; 5 – A.thyroidea inferior; 6 – Glandula thyroidea; 7 – Pharynx; 8 – A. thyroidea superior; 9 – Membrana thyrohyoidea; 10 – A. laryngea superior; 11 – A. thyroidea superior; 12 – A. carotis externa; 13 – A. lingualis; 14 – A. facialis; 15 – M. geniohyoideus; 16 – M.genioglossus; 17 – A. sublingualis; 18 – M.hyoglossus (kesilgan); 19 – A. profunda linguae; 20 – A. palatina ascendens; 21 – Aa. alveolares superiores posteriores; 22 – A. maxillaris; 23 – A. angularis; 24 – A. alveolaris superior anterior; 25 – A. infraorbitalis; 26 – M. obliquus inferior; 27 – Aa. ciliares posteriores longuae; 28 – A. dorsalis nasi; 29 – M. rectus lateralis (kesilgan); 30 – A. supratrachlearis; 31 – A. ethmoidalis anterior; 32 – A. supraorbitalis; 33 – A. ethmoidalis posterior; 34 – Aa. ciliares posteriores breves; 35 – A. ophthalmica; 36 – A. carotis interna; 37 – A. communicans posterior; 38 – A. cerebri posterior dextra (kesilgan); 39 – A. sphenopalatina; 40 – A. basilaris; 41 – Clivus; 42 – A. meningea posterior; 43 – A. tympanica inferior; 44 – A. vertebralis sinistra; 45 – A. vertebralis dextra; 46 – A. occipitalis; 47 – A. carotis interna; 48 – A. Pharyngea ascendens; 49 – A. carotis communis; 50 – A. cervicalis ascendens; 51 – A. vertebralis; 52 – A. cervicalis profunda; 53 – Truncus thyrocervicalis; 54 – Truncus costocervicalis; 55 – A. subclavia; 56 – Esophagus.

tarmog'i a. andularis (burchak arteriyasi) bo'lib, ko'z medial burchagining oldidan chiqadi va ichki uyqu arteriyasi tarmog'i (a. ophtalmica)ning shoxchasi a. dorsalis bilan qo'shiladi. Yuz arteriyasining hamma tarmoqlari ikkinchi (qarama-qarshi) tomondagi shu nomli arteriya tarmoqlari bilan keng anastomozlashadi.

### Tashqi uyqu arteriyasining orqa tarmoqlari (24-rasm).

1. **Ensa arteriyasi** (a. occipitalis) tashqi uyqu arteriyasining orqa devoridan uyqu uchburchagi sohasida boshlanib, ensa muskullari orasidan sulcus a. occipitalis bo'ylab kallaning ensa qismiga boradi, teri ostida yuza joylashgan holda bir qancha tarmoqlar (rami occipitales)ga bo'linadi va qarama-qarshi tomonning shu nomli arteriya tarmoqlari bilan qo'shilib, shu sohadagi muskullarga tarmoqlanadi.

Bu arteriyadan quloq supراسi (ramus auricularis), miya pardasi (ramus meningeus)ga tarmoqlar chiqadi. Bu arteriya bo'yinturuq teshik orqali kalla bo'shlig'iga kirib, miyaning ensa sohasidagi qattiq pardasiga tarqaladi.

2. **Quloqning orqa arteriyasi** (a. auricularis posterior) tashqi eshituv yo'li yonidan o'tadi va kallaning tepa qismigacha tarqaladi. Bu arteriya quloq supراسining orqa qismi, kallaning chekka sohasi va o'rta quloq bo'shlig'ini qon bilan ta'minlaydi.

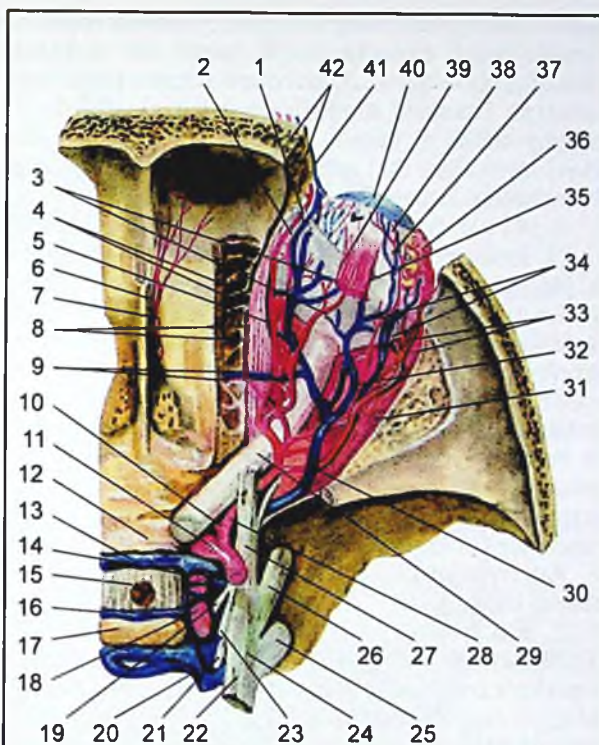
3. **To'sh - o'mrov - so'rg'ich simon muskul tarmog'i** (ramus sternocleidomastoideus) shu nomli muskulga boradi.

### Tashqi uyqu arteriyasining medial tarmoqlari

1. **Halqumning yuqoriga ko'tariluvchi arteriyasi** (a. pharyngea ascendens) tashqi uyqu arteriyasi poyasining boshlanish qismidan chiqib, halqum devori bo'ylab yuqoriga ko'tariladi va halqum muskullarini, miya qattiq pardasining ensa bo'lagini, nog'ora bo'shlig'ining shilliq pardasini, yumshoq tanglayni, eshituv nayi va murtaklarni qon bilan ta'minlaydi.

2. **Chakkaning yuza arteriyasi** (a. temporalis superficialis) tashqi uyqu arteriyasining oxirgi tarmoqlaridan biri bo'lib, yo'nalishi jihatidan uning davomidir. Ushbu arteriya tashqi eshituv yo'lining oldingi tomonidan yuqoriga ko'tariladi va chekkada teri ostida joylashadi. Bu esa arteriya shikastlanganda uni chakka suyagiga bosib, qon oqishini to'xtatish imkonini beradi. Uning oxirgi tarmoqlari – ramus frontalis va ramus parietalis kallaning shu nomli qismlariga tarqaladi. Yo'l davomida arteriyadan tashqi eshituv yo'lining tog'ayiga, quloq supراسining lateral yuzasiga, quloq oldi beziga, yuzning orqa qismiga, ko'zning tashqi burchagiga, ko'zning aylana muskuliga, yonoqlarga va chakka muskuliga tarmoqlanadi.

3. **Jag' arteriyasi** (a. maxillaris) tashqi uyqu arteriyasining oxirgi yo'g'on tarmoqlaridan biri bo'lib, joylanishiga qarab yuqori jag', qanotsimon va tanglay-qanotsimon qismlarga bo'linadi. Arteriyaning yuqori jag' qismidan quyidagi tarmoqlar chiqadi:



25-rasm. Ko'z kosasi qon tomirlari:

1 – Trochlea; 2 – A. supraorbitalis; 3 – A. ciliaris posterior et v. ciliaris; 4 – A. ethmoidalis anterior et v. ethmoidalis; 5 – M. obliquus superior; 6 – Crista galli; 7 – A. meningea anterior; 8 – Cellulae ethmoidales; 9 – A. ethmoidalis posterior et v. ethmoidalis; 10 – A. centralis retinae; 11 – A. carotis interna (kesilgan); 12 – Tuberculum sellae; 13 – Sinus intercavernosus; 14 – Sinus cavernosus; 15 – Diaphragma sellae; 16 – Sinus intercavernosus; 17 – Dorsum sellae; 18 – A. carotis interna; 19 – N. oculomotorius; 20 – Sinus petrosus superior; 21 – N. abducens; 22 – N. trigeminus; 23 – N. trochlearis; 24 – Ganglion trigeminale; 25 – N. mandibularis; 26 – N. maxillaris; 27 – N. ophthalmicus; 28 – A. ophthalmica; 29 – N. opticus; 30 – V. ophthalmica superior; 31 – M. rectus lateralis; 32 – M. rectus inferior; 33 – A. lacrimalis; 34 – V. lacrimalis; 35 – M. rectus superior; 36 – Glandula lacrimalis; 37 – Vv. emisclerales; 38 – Bulbus oculi; 39 – M. obliquus superior payi; 40 – Cornea; 41 – V. supraorbitalis; 42 – Squama frontalis.

a) quloqning chuqur arteriyasi (a. auricularis profunda) chakka-pastki jag' bo'g'imiga, tashqi quloq yo'liga va o'rta quloqqa tarqaladi;

b) nog'ora pardaning oldingi arteriyasi (a. tympanica anterior) o'rta quloqning shilliq qavatiga tarqaladi;

d) pastki tish kataklari arteriyasi (a. alveolaris inferior) canalis mandibulae orqali kirib

pastki tishlarga tarqaladi, so'ngra a. mentalis foramen mentale orqali engakka chiqib, pastki lab va engak muskullariga tarqaydi. A. alveolaris inferior pastki jag' kanaliga (canalis mandibulae) kirish oldida a. mylohyoideus ni beradi. Bu arteriya tarmog'i shu nomli muskulga, ikki qorinchali muskulning oldingi qorinchasiga tarqaladi.

4. Miya pardasining o'rta arteriyasi (a. meningea media) jag' arteriyasidan chiqqach, m. pterygoideus lateralis bo'ylab ko'tarilib, foramen spinosum orqali miya bo'shlig'iga kirib miya pardasining o'rta qismiga tarqaladi. Jag' arteriyasining qanotsimon qismidan chaynov muskullariga (a. masseterica), chakka muskuliga (aa. temporales profundae), qanotsimon muskullarga (rr. pterygoidei) va lunjga a. buccalis tarmoqlari chiqadi. Bularidan tashqari, yuqori jag' tishlari, milklarga, sinus maxillaris larga tarqaladigan a. alveolaris superior posterior ham yuqori jag' arteriyasidan boradi.

Arteriyaning tanglay-qanotsimon bo'lagidan uchta tarmoq chiqadi:

1. Ko'z kosasining pastki arteriyasi (25-rasm) (a. infraorbitalis) fissurae orbitalis inferior orqali ko'z kosasiga kirib, m. rectus inferior, m. obliquus inferior larga tarmoqlar beradi, so'ngra canalis infraorbitalis orqali yuzaga chiqib, yuz arteriyasi tarmoqlari bilan qo'shiladi. A. infraorbitalis dan yuqori jag' tishlariga, aa. alveolares superiores media et anteriores dan ko'z yoshi xaltasiga, sinus maxillaris dan lab-lunjilarga tarqaluvchi tarmoq boshlanadi.

2. Tanglayning pastga yo'naluvchi arteriyasi (a. palatina descendens) canalis pterygoidei orqali yo'nalib, eshitish nayi, halqumning tepa bo'lagi, qattiq va yumshoq tanglaylarga (aa. palatina major et minor)lar tarqaladi.

3. Ponasimon suyak-tanglay arteriyasi (a. sphenopalatina) shu nomli teshik orqali burun bo'shlig'iga kirib, uning lateral va orqa devorlariga a. septi nasalis lateralis posterior bo'lib tarqaladi.

## ICHKI UYQU ARTERIYASI (26-rasm)

Ichki uyqu arteriyasi (a. carotis interna) umumiy uyqu arteriyasidan boshlanib, dastlab tashqi uyqu arteriyasini chetlab o'tadi (bukilib), uning medial tomonida (ichkarisida) joylashib, so'ngra tikka yo'naladi va tashqi uyqu teshigi (foramen caroticum externum) orqali uyqu kanaliga kirib bukilib, keyin kalla bo'shlig'iga kiradi. Ichki uyqu arteriyasi bo'yinda medial tomondan halqum, orqa va lateral tomondan adashgan nerv, simpatik poya, tashqi tomondan esa bo'yinturuq venasiga tegib turadi.

Arteriya kalla bo'shlig'idagi asosiy suyak tanasi yonboshidagi egat – sulcus caroticus da joylashadi va ko'ruv kanali sohasida o'zining birinchi tarmog'i – a. ophtalmica ni beradi, so'ngra miyaning qattiq va to'rsimon pardalarini teshib, ponasimon suyak egatchasi orqali o'tadi va bir qancha tarmoqlar beradi:

1. Uyqu-nog'ora bo'shlig'i tarmoqlari (aa. caroticotympanicae) nog'ora bo'shlig'iga tarqaladi.

2. Ko'z kosasi arteriyasi (a. ophtalmica) ichki uyqu arteriyasidan ajraladi, so'ngra ko'ruv kanali orqali ko'z kosasiga kiradi va bir qancha tolalar beradi:

a) ko'z yoshi beziga a. lacrimalis ni beradi. Bu arteriyadan ko'z qovoqlarining lateral qismiga tolalar ajraladi.

b) ko'z soqqasining kiprikli tanasiga boruvchi tolalar – aa. siliares posteriores longae et breves.

d) to'r pardaning markaziy arteriyasi (a. centralis retinae) ko'rish nervi tarkibida to'r pardaga borib tarqaladi.

e) muskul arteriyasi (aa. musculares) ko'z soqqasining yuqori, to'g'ri va qiyshiq muskullariga tarqaladi.

f) g'alvirsimon suyakning orqa va oldingi arteriyalari (a. ethmoidalis posterior et anteriores) g'alvirsimon suyak kataklari shilliq qavatiga tarqaladi. A. ethmoidalis anterior – o'zidan miya pardasining oldingi arteriyasi (meningea anterior)ni beradi. Bu arteriya miya bo'shlig'iga kirib miya qattiq pardasiga tarqaladi.

g) oldingi kiprikli tana arteriyalari (aa. ciliares anteriores) to'r tanaga, qovoq shilliq pardasiga tarqaladi. Bundan tashqari, qovoqlarning medial qismiga va burun qirrasiga ham tolalar beradi.

3. Miyaning old arteriyasi – a. ceredri anterior – a. carotis interna va ko'z arteriyasidan chiqib birlashuvchi oldingi arteriya, a. communicans anterior orqali ikkinchi tomondagi shunday arteriya bilan anastomozlashadi. So'ngra miyaning qadoqsimon tanasini aylanib, miya yarim sharining sathiga va ensa bo'lagiga tarqaladi.

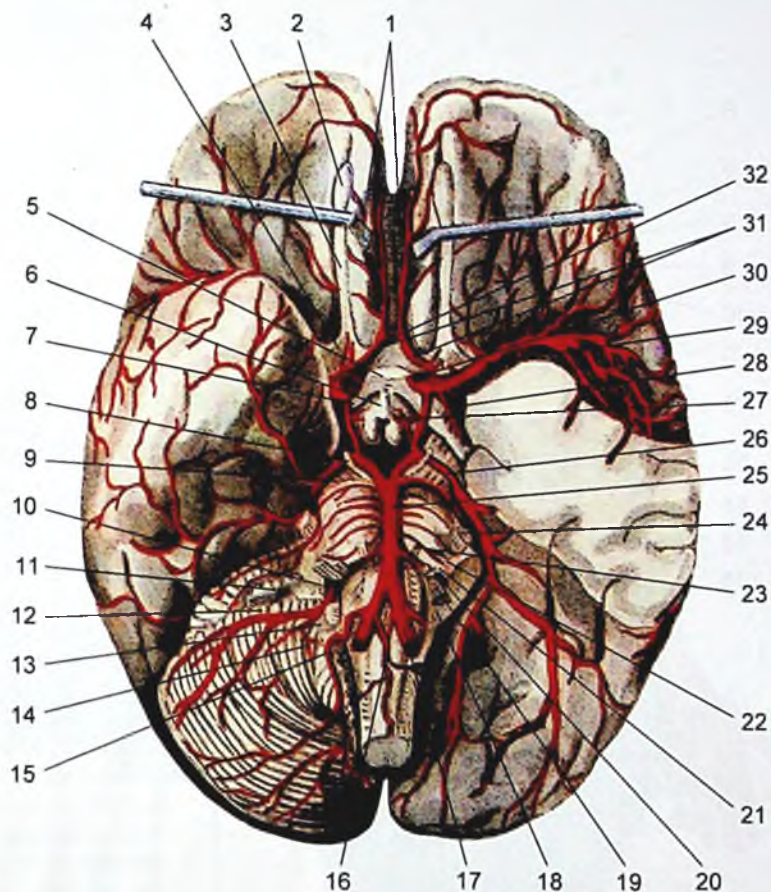
4. Miyaning o'rta arteriyasi (a. ceredri media) ichki uyqu arteriyasining davomi va uning eng yirik tarmoqlaridan biri bo'lib, lateral tomondan Silviy chuqurchasi orqali miya orolchasiga borib tarqaladi. Miya o'rta arteriyasi oxirgi tarmoqlari orolchani, yarim sharining chakka, peshona va tepa bo'lagini qon bilan ta'minlaydi.

5. Tomirlar chigali arteriyasi – a. choroidea a. carotis interna dan chiqib, yon qorinchaning chakka bo'lagini va uchinchi qorinchaga kirib tomirlar chigalini hosil qiladi va miya yarim sharlarining kulrang va oq moddalariga, ko'rish tepaligiga tolalar beradi.

6. Orqadagi birlashtiruvchi arteriya (a. communicans posterior) ichki uyqu

**26-rasm.** Bosh miya arteriyalari:

1 – Aa. cerebri anteriores; 2 – Bulbus olfactorius; 3 – Tractus olfactorius; 4 – Trigonum olfactorium; 5 – Chiasma opticum; 6 – Infundibullum; 7 – Tractus opticus; 8 – N. oculomotorius; 9 – A. cerebelli superior; 10 – Plexus choroideus ventriculi quarti; 11 – Flocculus; 12 – A. cerebelli inferior anterior; 13 – N. accessorius; 14 – N. hypoglossus; 15 – A. cerebelli posterior; 16 – A. spinalis anterior; 17 – A. vertebralis; 18 – N. vagus; 19 – N. glossopharyngeus; 20 – N. vestibule cochlearis; 21 – N. facialis; 22 – N. intermedius; 23 – N. abducens; 24 – N. trigeminus; 25 – A. basilaris; 26 – A. cerebri posterior; 27 – A. communicans posterior; 28 – A. chorioidea anterior; 29 – A. cerebri media; 30 – A. carotis interna; 31 – Aa. cerebri anteriores; 32 – A. communicans anterior.

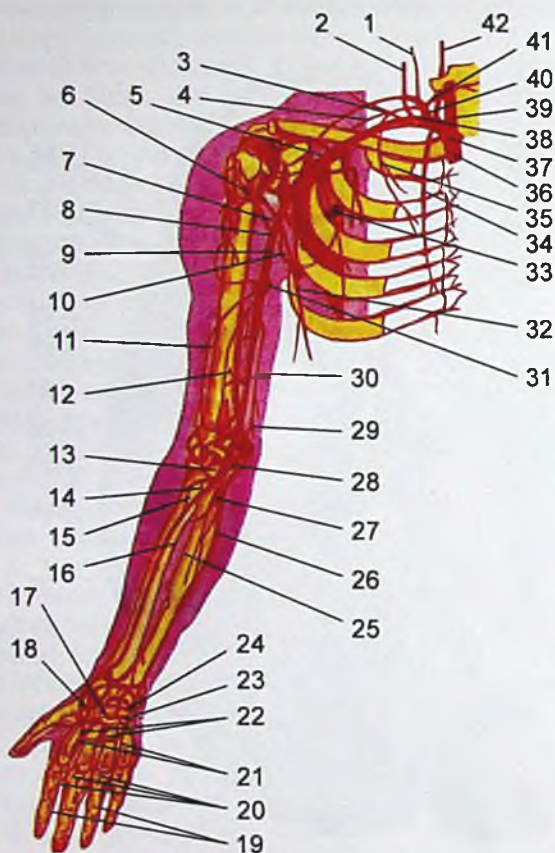


arteriyasidan chiqib, miyaning orqa arteriyasi bilan anastomozlashadi.

Doiraviy arterial anastomoz – circulus arteriosus cerebri (willisii) – chap va o'ng tomondagi miya old arteriyalari (a. cerebri anterior) ni o'zaro birlashtiruvchi arteriya (a. communicans anterior), orqa tomondan umurtqa arteriyasi tarmoqlari o'ng va chap tomondagi miya orqa arteriyasi (a. cerebri posterior) a. communicans posterior lar a. carotis interna ning eng yirik tarmoqlari (a. cerebri media) bilan qo'shilishi natijasida bitta doiraviy arterial anastomoz (arteriya halqasi) vujudga keladi. Bu arteriyalar halqasi bosh miyaning asosida, o'rgimchak iniga o'xshash parda ostida joylashgan turk egari atrofini gardish bilan o'rab turadi. Bu doiraviy arteriya anastomoz miyani qon bilan ta'minlashda, jarrohlikda muhim vazifani bajaradi.

### O'MROV OSTI ARTERIYASI (27, 28-rasmlar)

O'mrov osti arteriyasi (a. subclavia) bir juft bo'lib, chap tomondagi arteriya to'g'ridan-to'g'ri arcus aortae dan chiqadi, a. subclavia dextra esa truncus brachiocephalicus dan boshlanadi. Shuning uchun chap tomondagi o'mrov osti arteriyasi bir oz uzunroq bo'ladi. Ikkala a. subclavia ham ko'krak bo'shlig'idan apertura thoracalis superior da plevra gumbazini aylanib o'tadi. Uning qavariq qismi yuqoriga qaragan ravoqni hosil qiladi. O'mrov osti arteriyasi o'mrov suyagiga yaqinlashadi va I qovurg'aning yuqori yuzasidan sulcus a. subclaviae orqali qo'ltiq sohasiga boradi. Bu arteriya I qovurg'aning tashqi qirrasidan,



27-rasm. Qo'l arteriyalari (sxema):

1 – A. cervicalis ascendens; 2 – A. cervicalis profunda;  
 3 – A. suprascapularis; 4 – A. transversa colli; 5 – A.  
 axillaris; 6 – A. circumflexa humeri posterior; 7 –  
 A. circumflexa humeri anterior; 8 – A. subscapularis; 9  
 – A. brachialis; 10 – A. circumflexa scapulae; 11 – A.  
 collateralis radialis; 12 – A. collateralis media; 13 – A.  
 recurrens radialis; 14 – A. radialis; 15 – A. interossea  
 recurrens; 16 – A. interossea posterior; 17 – Aa.  
 metacarpeae palmares; 18 – A. princeps pollicis; 19 –  
 Aa. digitales palmares proprii; 20 – Aa. digitales  
 dorsales; 21 – Aa. metacarpeae dorsales; 22 – Aa.  
 digitales palmares communes; 23 – Arcus palmaris  
 superficialis; 24 – Arcus palmaris profundus; 25 – A.  
 interossea anterior; 26 – A. ulnaris; 27 – A. interossea  
 communis; 28 – A. recurrens ulnaris; 29 – A. collateralis  
 ulnaris inferior; 30 – A. collateralis ulnaris superior;  
 31 – A. profunda brachii; 32 – A. thoracodorsalis; 33 –  
 A. thoracica lateralis; 34 – A. thoracica interna; 35 – A.  
 intercostalis suprema; 36 – Truncus brachiocephalicus;  
 37 – A. subclavia; 38 – Truncus costocervicalis; 39 –  
 A. carotis communis; 40 – Truncus thyrocervicalis; 41  
 – A. thyroidea inferior; 42 – A. vertebralis.

qo'ltiq arteriyasi – a. axillaris nomini oladi. O'mrov osti arteriyasining I qovurg'a ustida (tuberculum m. scaleni ning orqa tomonida)gi qismi boshqa bo'lagiga qaraganda yuzaroq joylashgan. Tomir shikastlanganda uni ana shu qovurg'aga siqib, qon oqishini to'xtatish mumkin.

O'mrov osti arteriyasi keyinchalik spatium interscalenum dan yelka chigali bilan birga o'tadi. A. subclavia, odatda, joylashgan sohasiga qarab uch bo'limga ajratib o'rganiladi. O'mrov osti arteriyasining boshlanishidan to spatium interscalenum gacha bo'lgan qismi birinchi bo'lim, spatium interscalenum da joylashgan qismi ikkinchi bo'lim, spatium interscalenum dan chiqib, qo'ltiq sohasining yuqori chegarasigacha (I qovurg'aning tashqi qirrasigacha) yetgan qismi uchinchi bo'lim hisoblanadi.

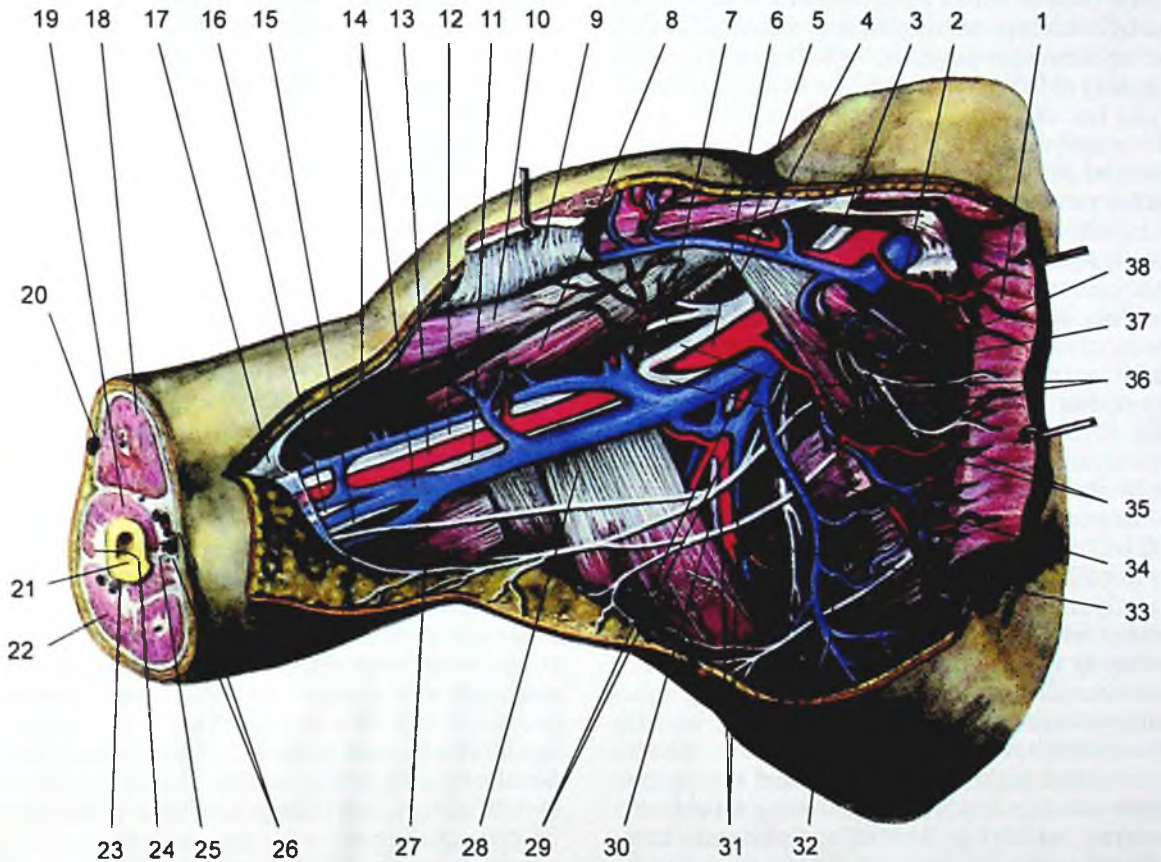
**I. O'mrov osti arteriyasining birinchi bo'limidan boshlangan tarmoqlar:** umurtqa arteriyasi (a. vertebralis) o'mrov osti arteriyasi tarmoqlari orasida eng yirik arteriya hisoblanadi, m. scalenus anterior va m. longus colli orasidan yuqoriga ko'tarilib, VI bo'yin umurtqasining foramen transversarium teshigiga kiradi. Keyinchalik bo'yin umurtqalarining ko'ndalang o'siqlaridagi ana shunday teshiklardan vertikal holatda yuqoriga ko'tarilib, axis ga yetadi va lateral tomonga buriladi. Birinchi bo'yin umurtqasining ustki yuza egatidan o'tgach, membrana atlantooccipitalis posterior va miyaning qattiq pardasini teshib foramen magnum orqali kalla bo'shlig'iga kiradi. Kalla bo'shlig'ida o'ng va chap tomondagi umurtqa arteriyalari clivus (nishab) bo'ylab uzunchoq miya ostida oldinga yo'naladi va miya ko'prigining orqa chekkasi yaqinida o'zaro birlashib, asosiy toq arteriya (a. basilaris)ni hosil qiladi.

A. vertebralis ning quyidagi tarmoqlari bor:

a) Rami musculares muskullarga va kalla bo'shlig'ining orqa chuqurchasida joylashgan miyaning qattiq pardasiga mayda tarmoqlar beradi.

b) Orqa miyaning oldingi arteriyasi (a. spinalis anterior) a. vertebralis dan kalla bo'shlig'iga chiqib, foramen magnum orqali pastga qarab tushadi, orqa miyaning oldingi yuzasiga yaqinlashganda ikkala arteriya o'zaro qo'shilib, bitta toq arteriyaga aylanadi va fissura mediana anterior bo'ylab yo'naladi.

d) Orqa miyaning orqa arteriyasi (a. spinalis posterior) a. vertebralis dan chiqib, kalla bo'shlig'ida uzunchoq miya hamda orqa miyaning ikki yonboshidan pastga tushadi. Orqa miya, yuqorida aytib o'tilgan arteriya tarmoqlaridan tashqari, gavdaning ko'krak qismida intercostales posteriores dan, bel qismida aa. lumbales dan tarmoqlar oladi. Bu tarmoqlar umurtqa arteriyasining hamma tarmoqlari bilan tutashadi. Natijada orqa miyada tarqalgan arteriya tomirlari anastomozlari o'mrov osti arteriyasini aorta descendens bilan qo'shadi.



28 - rasm. Yelka kamari, yelkaning nerv, arteriya va venalari:

1 – M. pectoralis major (kesilgan); 2 – A. thoracica suprema; 3 – M. subclavius; 4 – Fasciculus lateralis plexus brachialis; 5 – V. cephalica; 6 – A. axillaris; 7 – N. musculocutaneus; 8 – M. coracobrachialis; 9 – M. pectoralis major (kesilgan); 10 – M. biceps brachii; 11 – N. ulnaris; 12 – N. medianus; 13 – A. brachialis; 14 – Vv. brachiales; 15 – N. cutaneus brachii medialis; 16 – N. cutaneus antibrachii medialis; 17 – Fasia brachii; 18 – M. biceps brachii; 19 – M. brachialis; 20 – V. cephalica; 21 – Humerus; 22 – M. triceps brachii; 23 – N. radialis; 24 – Septum intermusculare brachii laterale; 25 – Septum intermusculare brachii mediale; 26 – Qon tomir va nerv tutami; 27 – N. intercostobrachialis; 28 – M. latissimus dorsi; 29 – A. et v. subscapulares; 30 – N. thoracodorsalis; 31 – A. et v. thoracodorsales; 32 – V. thoracoepigastrica; 33 – N. thoracicus longus; 34 – M. serratus anterior; 35 – N. medianus ildizlari; 36 – A. et v. thoracicae laterales; 37 – M. pectoralis minor; 38 – N. pectoralis lateralis.

e) Miyachaning orqadagi pastki arteriyasi (a. cerebelli inferior posterior) umurtqa arteriyasining eng yirik tarmog'i bo'lib, miya ko'prigi oldidan chiqadi, uzunchoq miyani aylanib o'tadi va miyacha pastki yuzasining orqa bo'limini qon bilan ta'minlaydi.

f) Asosiy arteriya (a. basilaris) o'ng va chap tomondagi umurtqa arteriyalarining nishab (clivis)da o'zaro birlashuvdan paydo bo'ladi. Bu arteriya miya ko'prigining old chegarasida bosh miyaning ikkita orqa arteriyasi (aa. cerebri posteriores)ga ajraladi. Ana shu ikkala arteriya orqa tomonga yo'nalib, miyacha oyoqchasini pastki va tashqi tomondan aylanib o'tadi, bosh miya yarim sharlarining ensa, chakka bo'laklariga tarqalib, uchinchi va yonbosh qorinchadagi qon tomir chigallariga mayda tolalar beradi.

Aa. cerebri posteriores a. carotis interna ning tarmoqlari aa. communicantes posterior bilan anastomozlashib, Villizi arteriya halqasini hosil qilishda qatnashadi. A. basilaris bosh miya orqa arteriyasidan tashqari quyidagi tarmoqlarni ham beradi:

a) miyachaning oldingi pastki arteriyasi (a. cerebelli inferior anterior) miyachaga tarmoqlar beradi;

b) labirint (ichki quloq) arteriyasi (a. labyrinthi) bir juft bo'lib, ichki quloqqa borib tarqaladi;

d) miya ko'prigida tarqaladigan mayda tolalar;

e) miyachaning ustki arteriyasi (a. cerebelli superior) asosiy arteriyaning oxirgi tarmog'i, miyachaning yuqori yuzasida tarqaladi. A. vertebralis bo'yin sohasida umumiy uyqu arteriyasi bilan parallel ravishda yo'nalib, kalla bo'shlig'ida o'ng va chap arteriya qo'shilib a. basilaris ga aylanadi va aa. spinales anteriores bilan yagona arteriya halqasini hosil qiladi. Bu arteriya halqasi bo'yin va kallaning qo'shimcha (kollateral) arterial yo'li bo'lib, tibbiyotda katta ahamiyatga ega.

**II. Qalqonsimon bez-bo'yin arteriya poyasi** (truncus thyrocervicalis) yo'g'on va kalta bo'lib, a. subclavia dan m. scalenus anterior ning medial chekkasi oldida boshlanib, quyidagicha tarmoqlanadi:

1) qalqonsimon bezning pastki arteriyasi (a. thyroidea inferior) truncus thyrocervicalis dan boshlanib, a. carotis communis bilan a. vertebralis orasidan o'tib, qalqonsimon bez yonbosh bo'lagining pastki uchida tarmoqlanadi; a. carotis externa ning tarmog'i a. thyroidea superior bilan tutashadi.

A. thyroidea inferior dan quyidagi mayda shoxchalar tarmoqlanadi:

hiqildoqning pastki arteriyasi (a. laryngea inferior), hiqildoq muskuli va shilliq qavatlarini qon bilan ta'minlaydi va qalqonsimon tog'ay plastinkasi ostida aa. thyroidea superior tarmog'i (a. laryngea superior) bilan anastomozlashadi va qizilo'ngachga (rami oesophaqi), halqumga (rami pharyngei), kekirdakka (rami tracheoles) tarmoqlar beradi;

2) bo'yinning yuqoriga ko'tariluvchi arteriyasi (a. cervicalis ascendens) truncus thyrocervicalis dan ajralib mm. scaleni bo'ylab yuqoriga ko'tariladi, so'ngra bo'yin chuqur muskullariga tarqaladi.

3) bo'yinning yuzaa arteriyasi (a. cervicalis superficialis) a. cervicalis ascendens dan boshlanib, m. trapezius ga borib tarmoqlanadi;

4) kurak ustki arteriyasi (a. suprascapularis) o'mrov suyagining orqasiga o'tadi va incisura scapulae chekkalariga tortilib turgan ko'ndalang boylam (lig. transversum scapulae) ustidan fossa supraspinata ga, so'ngra kurak suyagining bo'yni orqali fossa infraspinata ga boradi. Bu arteriya tarmoqlari kurakning orqa tomonida joylashgan muskullarni qon bilan ta'minlaydi va circumflexa scapulae bilan anastomozlashadi.

**III. Ko'krak qafasining ichki arteriyasi** (a. thoracica interna) a. subclavia ning pastki yuzasidan (a. vertebralis qarshisida) boshlanib, pastga qarab to'sh suyagi chekkasidan 1–1,5 sm tashqarida I–VII qovurg'alar tog'ayi bo'ylab vertikal holatda pastga yo'naladi va VII–VIII qovurg'alararo sohaga borganda ikkita oxirgi tarmoqqa bo'linadi:

a) diafragma muskul arteriyasi (a. musculophrenica) a. thoracica interna dan VII–XI qovurg'alar oraliq sohada boshlanib, qovurg'alar tog'ay qismining ichki yuzasi bo'ylab boradi, diafragma bilan qorin muskullarini qon bilan ta'minlashda qatnashadi va pastki V yoki VI qovurg'a oraliqlariga rami intercostales tarmoqlarini beradi;

b) qorin ustki arteriya (a. epigastrica superior) a. thoracica interna VII qovurg'a ro'parasidan boshlanib qorin to'g'ri muskul qinining orqa devorini teshib pastga, qorinning to'g'ri muskuli bo'ylab kindikkacha boradi va a. epigastrica inferior (a. iliaca externa) tarmog'i bilan anastomozlashadi. Qorin to'g'ri muskuli va qinini qon bilan ta'minlaydi. Shu yo'sinda a. thoracica interna o'z yo'lida quyidagi tarmoqlarni beradi:

1) rami intercostales anteriores – qovurg'a oralig'iga boruvchi mayda tarmoqlar; yuqoridagi oltita spatia intercostalia ning har biriga ikkitadan arteriya tolasini beradi. Ular qovurg'aning yuqori va pastki qirralari bo'ylab yo'naladi. Ba'zan qovurg'a oralig'ida ikkita arteriya tolasini o'zaro birlashib, bitta arteriyani hosil qilishi mumkin. Rami intercostales anteriores orqa tomonda aorta dan chiqqan aa. intercostales posteriores lar bilan qo'shiladi. Natijada qovurg'alar oralig'ida arteriyalar tutashadi va o'mrov osti arteriya sistemasini aortaning ko'krak bo'lagi bilan tutashtiradi. Aortaning a. subclavia bilan ko'krak qafasidagi arterial anastomozi jarrohlikda va kollateral tomirlarning rivojlanishida muhim vazifani bajaradi; 2) rami perforantes – teshib o'tuvchi shoxchalar; yuqoridagi V–VI qovurg'alararo muskullarni teshib, m. pectoralis

major ga boradi; 3) rami sternales to'sh suyagiga boradi; 4) rami mediastinales – ko'ks oralig'ining oldingi arteriyalari; ko'ks oralig'ining oldingi ko'ks bo'lagida tarqaladi; 5) a. pericardiophrenica – yurak pardasi va diafragma arteriyasi; a. thoracica interna dan I qovurg'a ro'parasida chiqib, n. phrenicus ga qo'shiladi va diafragmagacha boradi. Arteriya tarmoqlari diafragma nerviga, plevra va yurak xaltachalariga tarqaladi.

**O'mrov osti arteriyasining ikkinchi qismi** – spatium interscalenum dan quyidagi tarmoqlar chiqadi (29-rasm).

**IV. Qovurg'a-bo'yin arteriya poyasi** (truncus costocervicalis), o'mrov osti arteriyasining spatium interscalenum sohasidan boshlanadi, keyin ikkita tarmoqqa bo'linadi:

a) bo'yinning chuqur arteriyasi (a. cervicalis profunda) yuqoriga qarab ko'tariladi. I qovurg'a bilan III bo'yin umurtiqasi ko'ndalang o'siq orasidan o'tib ensa va orqaning chuqur muskullariga hamda orqa miyaga boradi;

b) ustki qovurg'alararo arteriya (a. intercostalis suprema) I–III qovurg'a oraliqlariga tarqaladi.

O'mrov osti arteriyasining uchinchi qismidan quyidagi tarmoqlar chiqadi:

**V. Bo'yinning ko'ndalang arteriyasi** (a. transversa colli) a. subclaviae ning spatium interscalenum idan chiqqandan so'ng, uchinchi qismidan boshlanib, plexus brachialis dan o'tadi va ikki tarmoqqa bo'linadi: a) ramus superficialis – yuza joylashgan shoxcha; m. levator scapulae, m. splenius cervicis va m. trapezium ga tarqaladi; b) ramus profundus – chuqur joylashgan shoxcha; m. levator scapulae, mm. rhomboider, m. serratus posterior superior, mm. rhfraspinatus, subscapularis, latissimus dorsalis larga tarqaladi.

## QO'LTIQ ARTERIYASI

Qo'ltiq arteriyasi (a. axillaris) o'mrov osti arteriyasining bevosita davomidir, uning boshlanish (yuqori) chegarasi I qovurqaning tashqi (lateral) chekkasi hisoblanadi. Qo'ltiq arteriyasi cavum axillare da mm. pectoralis major et minor ning orqa yuzasi bo'ylab pastga tushadi va mm. latissimus dorsi, pectoralis major ning pastki chekkasiga yetganda yelka arteriyasi a. brachialis nomi bilan yelka sohasiga davom etadi.

A. axillaris joylashuviga ko'ra uch bo'lakka ajratiladi:

**I. Ko'krak-o'mrov uchburchagi** (trigonum clavipecturale) m. pectoralis major yuqori qismining orqa sohasida joylashgan, uni yuqoridan o'mrov suyagi, pastdan m. pectoralis minor ning yuqori qirrasiga chegaralab turadi. Qo'ltiq arteriyasini bu sohada

oldindan va tashqaridan plexus brachialis nerv tutamlari o'rab tursa-da, medial tomonda v. axillaris yo'naladi, tashqi tomondan limfa tugunlari va yog' to'qimalari berkitib turadi. O'z navbatida bu uchburakdagi a. axillaris dan quyidagi tarmoqlar chiqadi:

a) yuqoridagi ko'krak arteriyasi (a. thoracica superior) qo'ltiq osti arteriyasidan boshlanib, I–II qovurg'a oralig'i muskullariga, mm. pectoralis major et minor, m. serratus anterior ning yuqori qismiga va m. subclavius ga tarqaladi.

b) ko'krak-yelka o'sig'i arteriyasi (a. thoracoacromialis) kalta bo'lib, a. axillaris dan boshlanadi va deltasimon muskulga, m. pectoralis major et minor va yelka bo'g'imiga tarqaladi.

**II. Ko'krak muskuli uchburchagi** (trigonum pectorale) m. pectoralis minor ning orqa yuzasiga to'g'ri keladi, bu uchburchakda a. axillaris dan ko'krak muskullariga rr. thoracicae lar chiqadi.

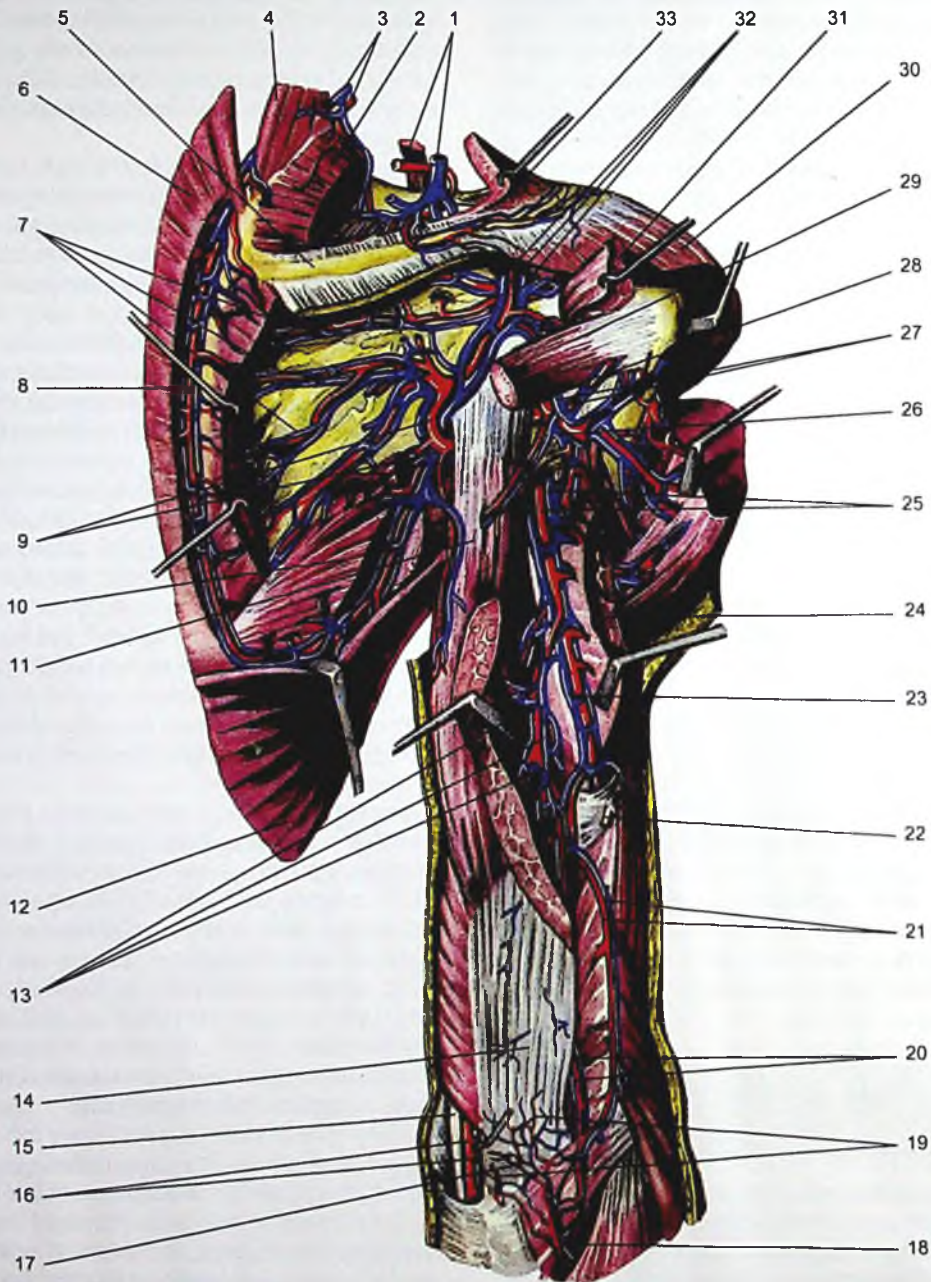
Ko'krak qafasining yon arteriyasi (a. thoracica lateralis) m. serratus anterior bo'ylab pastga tushadi va ana shu muskulni qon bilan ta'minlaydi; ko'krak beziga rami mammarii laterales ni beradi.

**III. Ko'krak muskul osti uchburchagi** (trigonum subpectorale) m. pectoralis minor, m. pectoralis major hamda m. deltoideus larning pastki chekkalari oralig'iga to'g'ri keladi. Bu uchburchakdan quyidagi tarmoqlar chiqadi:

a) kurak osti arteriyasi (a. subscapularis) a. axillaris dan chiqib bo'linadi: 1) ko'krak qafasining orqa arteriyasi – a. thoracodorsalis kurak osti arteriyasining davomi sifatida mm. serratus anterior, latissimus dorsi, subscapularis m. teres major ga tarqaladi va a. thoracicae lateralis, aa. intercostales lar bilan anastomozlashadi; 2) kurakni o'rab turadigan arteriya a. circumflexa scapulae kurak osti arteriyasidan chiqib, foramen trilaterum orqali fossa infraspinata ga o'tadi va muskullarga tarqalib, a. suprascapularis bilan tutashadi;

b) yelka suyagini o'rab turadigan orqa arteriya (a. circumflexa humeri posterior) ba'zan a. circumflexa scapulae bilan birga qo'shilib, bitta umumiy poya ko'rinishida qo'ltiq osti arteriyasidan chiqadi. Bu arteriya, odatda, a. axillaris dan chiqqan alohida shoxcha bo'lib, foramen quadrilaterum orqali deltasimon muskul ostidan o'tadi va yelka suyagi (collum chirurgicum humeri)ni o'rab turadi, a. circumflexa humeri anterior bilan anastomozlashadi. A. circumflexa humeri posterior m. deltoideus, capsula articularis humeri bilan caput humeri larga tarmoqlar beradi;

d) yelka suyagini o'rab turadigan oldingi arteriya (a. circumflexa humeri anterior) ba'zan a. circumflexa humeri posterior bilan umumiy poya ko'rinishida a. axillaris dan ajralib chiqadi va collum chirurgicum humeri ni o'rab turadi;



**29-rasm.** Yelka kamari va yelka qon tomirlarining orqa ko'rinishi:

1 – A.et v. suprascapulares; 2 – M. suprascapularis; 3 – A.et.v. transversae colli; 4 – M. lavator scapulae; 5 – Spina scapulae; 6 – M. rhomboideus; 7 – Qon tomir to'rlari; 8 – R. profundus a. transversae colli; 9 – A. et.v. circumflexae scapulae; 10 – M. teres major; 11 – Triceps brachii (caput longum); 12 – M. latissimus dorsi; 13 – A.et.vv. collaterales mediae; 14 – M. triceps brachii payi; 15 – N. ulnaris; 16 – A.et.v. collaterales ulnares superiores; 17 – Olecranon; 18 – A. recurrens ulnaris; 19 – Rete articulare cubiti; 20 – A.et.vv. collaterales mediae; 21 – A.et.v. collaterales radiales; 22 – N. cutaneus antebrachii posterior; 23 – N. radialis; 24 – M. triceps brachii (caput laterale); 25 – A.et.vv. profundae brachii; 26 – M. teres major; 27 – A.et.v. circumflexae humeri posteriores; 28 – To'rt qirrali teshik; 29 – M. teres minor; 30 – M. deltoideus; 31 – M. infraspinatus; 32 – A.et.v. suprascapulares; 33 – M. trapezius.

a. circumflexa humeri posterior bilan anastomozlashib, m. deltoideus bilan birgalikda yelka bo'g'imiga tarmoqlar beradi.

Xulosa qilib aytganda, qo'ltiq osti arteriyasi tolalari o'mrov osti arteriyasining shoxlari bilan keng anastomozlashadi.

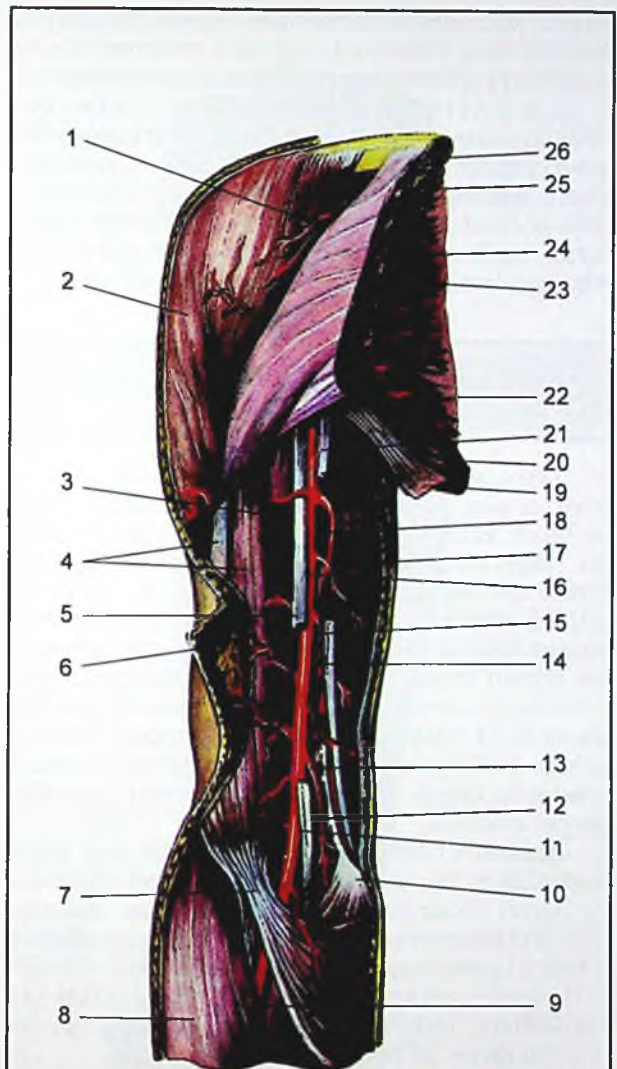
### YELKA ARTERIYASI (30-rasm)

Yuqorida ko'rsatib o'tilganidek, a. axillaris qo'ltiq osti bo'shlig'idan yelkaga o'tishi bilan a. brachialis deb atala boshlaydi. A. brachialis ning yuqori chegarasi (m. latissimus dorsi ning pastki chegarasi) m. latissimus dorsi bilan m. teres major ning pastki muskul tutamlari (qirrasini) chegaralab turadi. A. brachialis yelka sohasida sulcus bicipitalis medialis bo'ylab tirsak chuqurchasiga boradi, bu yerda arteriya lacertus fibrosus bilan oldindan o'ralgan bo'ladi. A. brachialis tirsak chuqurchasida collum radii (a. radialis a. ulnaris)ga yaqinlashganda ikki arteriyaga bo'linadi. A. brachialis sulcus bicipitalis medialis da n. medianus, n. radialis, n. ulnaris, n. musculocutaneus v. brachialis bilan birga joylashadi. Bir juft yelka venalari a. brachialis ning ikki tomonidan yo'nalgan bo'ladi. N. radialis, n. ulnaris, n. musculocutaneus lar yelka arteriyasining boshlanish qismida birga bo'lib, keyinchalik uzoqlashadi. N. medianus yelkaning yuqorisida, arteriyaning lateral tomonida bo'lsa, o'rta qismiga kelganda a. brachialis ning old tomoniga, so'ngra arteriyaning medial tomoniga o'tib oladi. Yelka arteriyasidan quyidagi tarmoqlar ajralib chiqadi:

1. A. brachialis yelka muskullariga rami musculares tarmoqlarini beradi. Arteriya poyasidan yelka suyagiga bir qancha mayda shoxcha aa. nutriciae humeri lar ham chiqadi.

2. Yelkaning chuqur arteriyasi (a. profunda brachii) yelka arteriyasidan chiqib n. radialis bilan birga canalis humeromuscularis dan yo'nalib bir qancha tarmoqlarga bo'linadi: a) aa. diaphyseos humeri – yelka suyagiga boradigan arteriya yelka suyagini qon bilan ta'minlaydi; b) a. collateralis media o'rtadagi yon arteriya, m. triceps brachii o'rtasidan o'tadi va a. interodea recurrens (bilak arteriyasining tarmog'i) bilan anastomozlashib rete articulare cubiti ni hosil qilishda qatnashadi; d) collateralis bilak suyagi tomonidagi yon arteriya – septum intermusculare laterale ni teshib sulcus cubitalis anterior lateralis tomonga boradi. A. recurrens radialis (a. radialis ning tarmog'i) bilan anastomozlashib, yelkaning uch boshli muskuliga tolachalar beradi va rete articulare ni hosil qiladi.

3. Tirsak suyagi tomonidagi ustki yon arteriya (a. collateralis ulnaris superior) yelkaning o'rta qismidan chiqib n. ulnaris bilan birga



30-rasm. Yelka arteriyalari va nervlari:

1 – A. thoracoacromialis; 2 – M. deltoideus; 3 – M. coracobrachialis; 4 – M. biceps brachii; 5 – N. medianus; 6 – Integumentum commune; 7 – Aponeurosis m. bicipitis brachii; 8 – M. brachioradialis; 9 – M. pronator teres; 10 – Epicondylus medialis; 11 – N. medianus; 12 – Septum intermusculare brachii mediale; 13 – A. collateralis ulnaris inferior; 14 – N. ulnaris; 15 – A. collateralis ulnaris superior; 16 – A. brachialis; 17 – Caput longum m. tricipitis brachii; 18 – A. profunda brachii; 19 – M. latissimus dorsi; 20 – M. teres major; 21 – N. ulnaris; 22 – A. thoracodorsalis; 23 – M. subscapularis; 24 – M. pectoralis major; 25 – M. subclavius; 26 – Clavicula.

septum intermusculare medialis ostidan epicondylus medialis orqa tomonga keladi va a. recurrens ulnaris posterior (a. ulnaris) tarmog'i bilan anastomozlashadi.

4. *A. collateralis ulnaris inferior* tirsak suyagi tomonidan o'tgan pastki yon arteriya, yelka arteriyasining distal bo'lagidan chiqib, a. recurrens ulnaris anterior (a. ulnaris) bilan anastomozlashadi. *A. collateralis ulnaris inferior* qo'shni muskullarga tolalar beradi, septum intermusculare mediale ni teshib o'tib, rete articulare cubiti ni hosil qilishda qatnashadi.

### BILAK ARTERIYASI (31-rasm)

Yelka arteriyasi tirsak chuqurchasida lacertus fibrosus ning orqasida a. radialis va a. ulnaris larga bo'linadi. Bilak arteriyasi sulcus radialis da v. radialis lar bilan birga bilak suyagiga parallel holatda joylashadi. Bilakning pastki bo'lagida m. brachialis bilan m. flexor carpi radialis paylari orasida joylashib yuzaga chiqadi, uni fassiya, teri osti yog' qavati va teri qoplab turadi. Bilak arteriyasi bilak pastida yuza joylashishi sababli pulsatsiyasini bemalol aniqlash mumkin. U bilak suyagining bigizsimon o'siqchasi uchiga kelib, orqa tomonga buriladi va anatomik tabakerka orqali kaftning orqa (dorzal) tomoniga davom etadi.

Anatomik tabakerka – art. radicarpea ning dorzal tomonida bo'lib, medial – m. extensor pollicis longus va lateral (bosh barmoq) tomondan mm. abductor pollicis et extensor pollicis brevis lar bilan chegaralanib o'tadi. U yerdan yana kaft yuzasiga tomon yo'nalib, I–II ossa metacarpale oralig'ida joylashgan muskullarni teshib o'tgan holda, kaftning chuqur arteriya ravog'ini hosil qilishda qatnashadi.

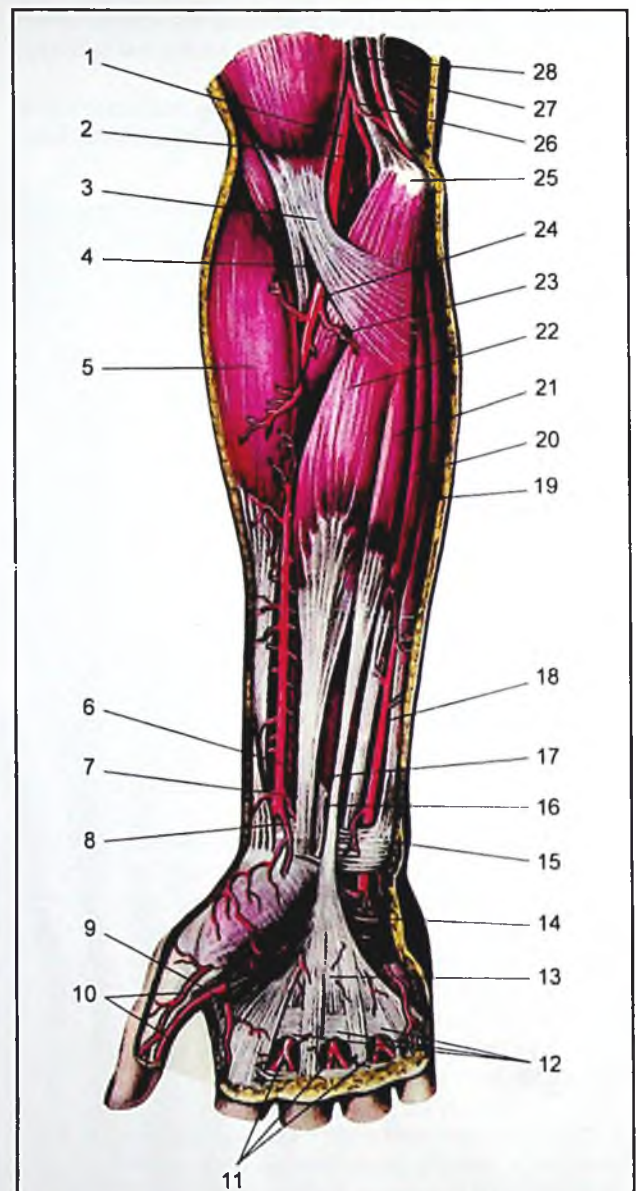
Bilak arteriyasi tarmoqlari (32-rasm):

1. Muskullarga boradigan mayda tarmoqlar (rami musculares) butun arteriya poyasi bo'ylab chiqadi, yaqin joylashgan muskullarni qon bilan ta'minlaydi.

2. Bilakning orqaga qaytuvchi arteriyasi (a. recurrens radialis) m. supinator bo'ylab yuqoriga ko'tariladi. Bu arteriya epicondylus medialis oldida a. collateralis radialis (a. profunda brachii ning tarmog'i) bilan anastomozlashadi va yaqin turgan muskullarga tarqaladi.

3. Kaft tomondagi shoxi (ramus carpeus palmaris) ko'ndalang yo'nalib, a. ulnaris ning shunga o'xshash tarmog'i bilan tutashadi va rete carpi palmare ni hosil qiladi.

4. Kaftning yuza shoxi (ramus palmaris superficialis) thenor muskullari orasidan o'tib, kaftda tirsak arteriyasining uchi bilan anastomozlashadi va arcus palmaris superficialis (yuza arteriya ravog'i)ning



31-rasm. Bilak va panja arteriyalari:

1 – A. brachialis; 2 – M. brachialis; 3 – Aponeurosis m. bicipitis brachii; 4 – M. bicipitis brachii payi; 5 – M. brachioradialis; 6 – A. radialis; 7 – Ramus carpeus palmaris a. radialis; 8 – Ramus palmaris superficialis a. radialis; 9 – A. radialis indicis; 10 – A. princeps pollicis; 11 – Aa. digitales palmares propriae; 12 – Aa. digitales palmares communes; 13 – Aponeurosis palmaris; 14 – M. palmaris brevis; 15 – Os pisiforme; 16 – R. palmaris n. mediani; 17 – N. medianus; 18 – A. ulnaris; 19 – M. flexor carpi ulnaris; 20 – M. flexor digitorum superficialis; 21 – M. palmaris longus; 22 – M. flexor carpi radialis; 23 – M. pronator teres; 24 – A. radialis; 25 – Epicondylus medialis; 26 – A. collateralis ulnaris inferior; 27 – N. ulnaris; 28 – Septum intermusculare mediale.

hosil bo'lishida qatnashadi. Kaftning yuza shoxi ramus carpeus dorsalis muskullariga va terisiga shoxchalar chiqaradi.

5. Kaftning orqa (dorzal) tomondagi shoxi ramus carpeus dorsalis bilak arteriyasi (anatomik tabakerka) sohasiga chiqib a. ulnaris ning shunga o'xshagan tarmog'i bilan qo'shiladi va aa. interosseae anterior et posterior (suyak oraliq arteriyalari) bilan birga rete carpi dorsale (kaftning dorzal yuzasidagi arteriya to'ri)ni hosil qiladi.

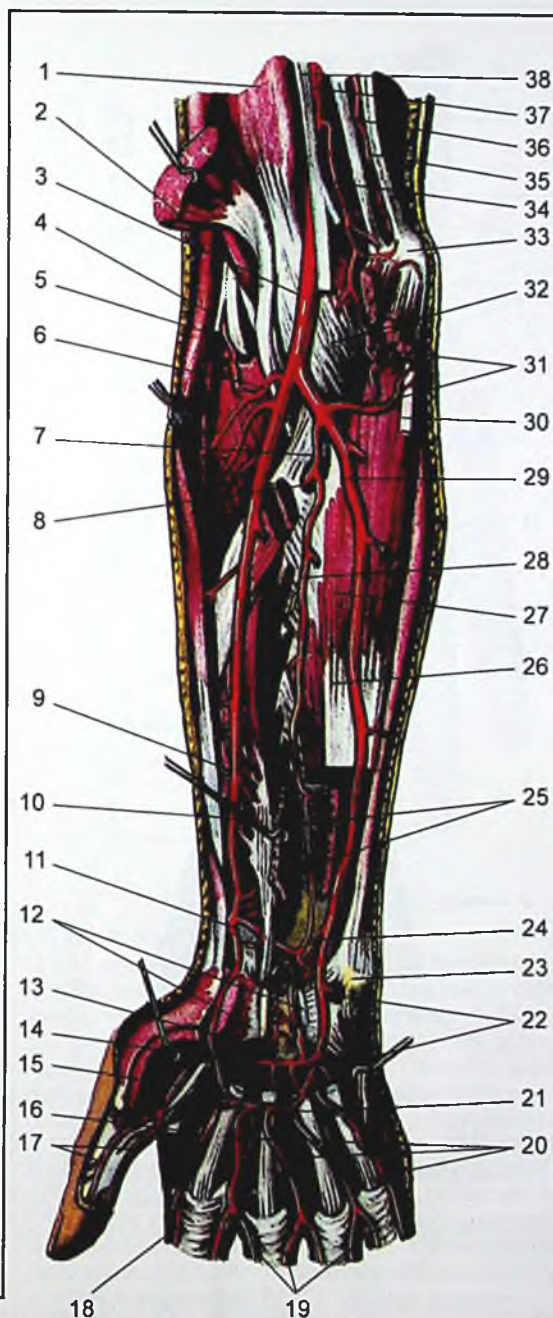
6. Kaftning birinchi orqa arteriyasi (a. metacarpea dorsalis prima) orqa tomonda uchta shox (aa. digitales dorsales) ga ajraladi, ulardan biri ko'rsatkich barmoqning bilak tomoniga, qolgan ikkitasi esa bosh barmoqning ikkala tomoniga tarqaladi.

7. Qo'l bosh barmog'ining birinchi (asosiy) arteriyasi (a. princeps pollicis) uchta mayda shoxchaga bo'linadi. Bu shoxchalar pastga yo'nalib bosh barmoqning ikkala va ko'rsatkich barmoqning lateral tomoniga aa. digitales palmares sifatida tarqaladi.

### TIRSAK ARTERIYASI (33-rasm)

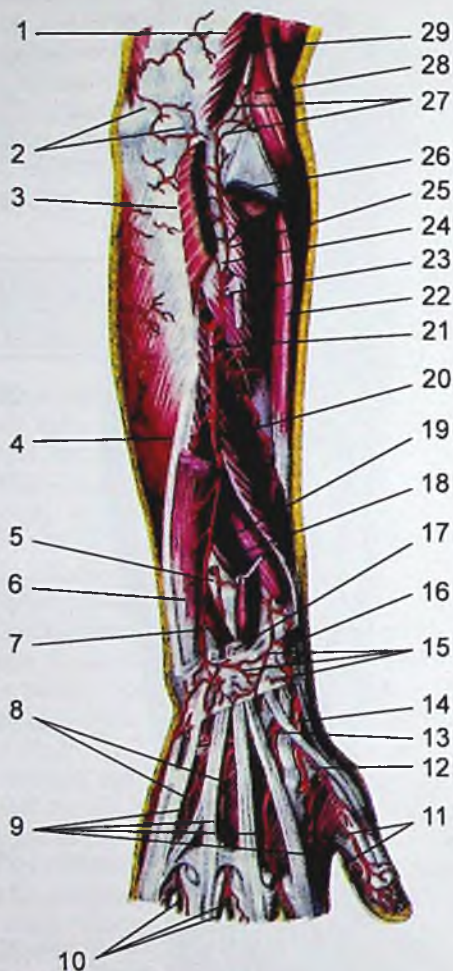
A. ulnaris – yelka arteriyasining ikkinchi tarmog'i bo'lib, a. radialis ga qaraganda birmuncha yo'g'on. Tirsak arteriyasi – a. brachialis dan fossa cubiti da boshlanadi va m. pronator teres ostidan pastga tushadi. Bilak o'rtasida sulcus ulnaris ga m. flexor carpi ulnaris bilan m. flexor digitorum superficialis orasidan o'tib ketadi va no'xatsimon suyak oldiga kelganda canalis carpi ulnaris orqali kaftga tushadi. Kaftda a. ulnaris ning asosiy poyasi arcus palmaris superficialis ni hosil qilishda qatnashsa, ramus carpeus palmaris profundus shoxi bilak arteriyasi bilan qo'shiladi va kaftning chuqur arteriya ravog'i (arcus palmaris profundus)ni hosil qiladi. Tirsak arteriyasidan quyidagi tarmoqlar chiqadi:

1. Tirsakning qaytuvchi arteriyasi (a. recurrens ulnaris) boshlanish qismida ikki tarmoqqa ajraladi: a) old tarmoq (ramus anterior) epicondylus



#### 32-rasm. Bilak va panja arteriyalari:

1 – M.brachialis; 2 – M.biceps brachii; 3 – A.brachialis; 4 – N.radialis (r.superficialis); 5 – N.radialis (r.profundus); 6 – A. recurrens radialis; 7 – A. interossea communis; 8 – A.interossea posterior; 9 – A.radialis; 10 – M. flexor pollicis longus; 11 – Ramus carpeus palmaris a.radialis; 12 – Retinaculum flexorum; 13 – Ramus palmaris superficialis a.radialis; 14 – Arcus palmaris profundus; 15 – A.princeps pollicis; 16 – M. adductor pollicis; 17 – A.princeps pollicis tarmoqlari; 18 – A. radialis indicis; 19 – Aa. digitales palmares propriae; 20 – Aa. digitales palmares communes; 21 – Arcus palmaris superficialis; 22 – Ramus palmaris profundus a.ulnaris; 23 – Os pisiforme; 24 – Ramus carpeus palmaris a.ulnaris; 25 – M.pronator quadratus; 26 – M.flexor digitorum profundus; 27 – M.flexor carpi ulnaris; 28 – A. interossea anterior; 29 – A. ulnaris; 30 – N. ulnaris; 31 – A. recurrens ulnae; 32 – M.brachialis; 33 – Epicondylus medialis; 34 – A. collateralis ulnaris inferior; 35 – N. ulnaris; 36 – A. collateralis ulnaris superior; 37 – A. brachialis; 38 – N. medianus.



**33-rasm.** Bilak va panja arteriyalari (orqa yuzasi):  
 1 – M.triceps brachii payi; 2 – Rete articulare cubiti; 3 – M.anconeus; 4 – M.flexor carpi ulnaris; 5 – A.interossea anterior; 6 – M.extensor carpi ulnaris; 7 – M.extensor indicis proprius; 8 – Mm.interosei dorsales; 9 – Aa.metacarpeae dorsales; 10 – Aa.digitales dorsales; 11 – A.princeps pollicis; 12 – A.metacarpea dorsalis I; 13 – R. carpeus dorsalis a.radialis; 14 – A.radialis; 15 – Rete carpi dorsale; 16 – Retinaculum extensorum; 17 – M.extensoris digitorum communis paylari; 18 – M.extensor pollicis longus; 19 – M.extensor pollicis brevis; 20 – M.abductor pollicis longus; 21 – A.interossea posterior; 22 – M.extensor carpi radialis brevis; 23 – R.profundus n.radialis; 24 – A.interossea recurrens; 25 – M.supinator; 26 – M.extensor digitorum communis; 27 – Rete articulare cubiti; 28 – M.extensor carpi radialis longus; 29 – M.brachioradialis.

medialis oldida a. collateralis ulnaris inferior bilan anastomozlashadi; b) orqa tarmoq (ramus posterior) epicondylus medialis ning orqa tomoniga o'tib tarqaladi va tirsakning arteriya to'ri – rete articulare cubiti ni hosil qilishda qatnashadi, a. collateralis ulnaris superior bilan anastomozlashadi.

2. Suyaklar oralg'ining umumiy arteriyasi (a. interossea communis) kalta va birmuncha yo'g'on bo'lib, fossa cubiti ning pastki chegarasida membrana interossea ning oldingi yuzasiga yetgach, quyidagi tarmoqlarga bo'linadi: a) suyaklar oralg'ining oldingi arteriyasi (a. interossea anterior) membrana interossea ning old yuzasi bo'ylab pastga tushadi va m. pronator quadratus ning yuqori chekkasi yaqinida membrana interossea ni teshib, dorzal (orqa) tomoniga o'tadi va kaftning orqa yuzasidagi arteriya to'ri (rete carpi dorsale)ni hosil qilishda qatnashadi. A. interossea anterior – muskullarga, bilak va tirsak suyaklariga (boshlang'ich qismida) hamda n. medianus ga alohida shoxchalar beradi; b) interossea posterior – suyaklar oralg'ining orqa tomonidagi arteriya orqa tomonga yo'naladi va membrana interossea ni teshib, bilakning dorzal yuzasiga boradi. U yerda joylashgan ekstensor muskullarning yuza va chuqur qavatlariga tarmoqlar beradi, a. interossea anterior bilan qo'shilib, rete carpi dorsale ni hosil qiladi.

A. interossea recurrens – yuqoriga ko'tariluvchi (qaytuvchi) oraliq arteriya yuqoriga ko'tarilib, rete articulare cubiti ni hosil qilishda qatnashadi;

3. Ramus carpeus dorsalis – kaftning orqa tomondagi shoxi tirsak arteriyasidan no'xatsimon suyak bilan m. pronator quadratus ning oraliq sohasida chiqib a. radialis ning ramus carpeus dorsalis tarmog'iga qo'shiladi va rete carpi dorsale ni hosil qiladi;

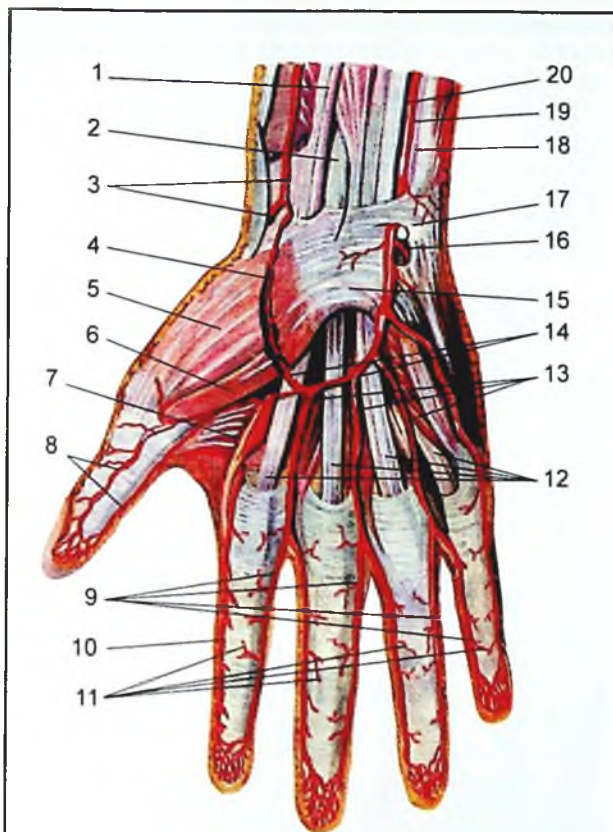
4. Ramus carpeus palmaris – kaftning old tomondagi shoxi tirsak arteriyasidan boshlanib, a. radialis ning shu nomli shoxchasi bilan qo'shiladi;

5. Ramus palmaris profundus – qo'l panjasining kaft tomondagi chuqur tarmog'i, tirsak arteriyasidan, ramus carpus dorsalis tarmog'idan pastda kaftning chuqur ravog'ini hosil qilishda qatnashadi. Ramus carpeus palmaris profundus-hypothenor muskullarni, terini qon bilan ta'minlaydi.

## PANJA ARTERIYASI (34, 35, 36-rasmlar)

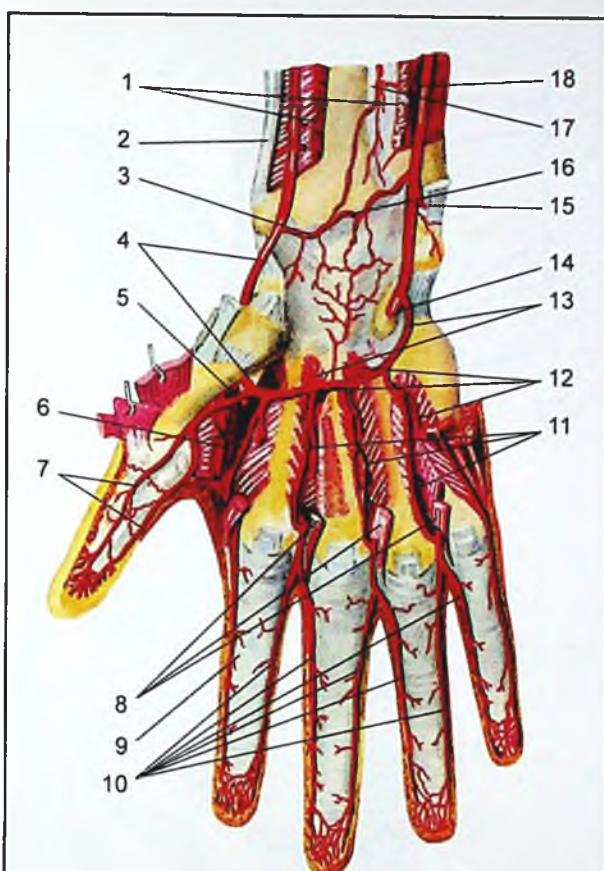
Panja arteriyalari kaftning ustki qismi hamda kaft sohasida tarqalgan tirsak bilan bilak arteriyalarining quyidagi tarmoqlaridan iborat:

1. **Kaftning orqa tomondagi arteriya to'ri** (rete carpi dorsale) bilak va tirsak arteriyalaridan boshlangan ramus carpeus dorsalis shoxlari (a. radialis va a. ulnaris



34-rasm. Panja arteriyalari:

1 – M.flexoris carpi radialis; 2 – N.medianus; 3 – A.radialis; 4 – Ramus palmaris superficialis a.radialis; 5 – M.abductor pollicis brevis; 6 – M.flexor pollicis brevis; 7 – M.adductor pollicis; 8 – A.princeps pollicis totalari; 9 – Aa.digitales palmares propriae; 10 – A.radialis indicis; 11 – Vaginae tendinum digitales; 12 – Tendines m.flexoris digitorum superficialis; 13 – Aa.digitales palmares communes; 14 – Arcus palmaris superficialis; 15 – Retinaculum flexorum; 16 – Ramus palmaris profundus a.ulnaris; 17 – Os pisiforme; 18 – M.flexor carpi ulnaris; 19 – N.ulnaris; 20 – A.ulnaris.



35-rasm. Panja arteriyalari:

1 – M. pronator quadratus; 2 – M. brachioradialis payi; 3 – Ramus carpeus palmaris a. radialis; 4 – A. radialis; 5 – A. princeps pollicis; 6 – M. adductor pollicis; 7 – A. princeps pollicis; 8 – Aa. digitales palmares communes; 9 – A. radialis indicis; 10 – Aa. digitales palmares propriae; 11 – A. metacarpeae palmares; 12 – Rami perforantes; 13 – Arcus palmaris profundus; 14 – Ramus palmaris profundus a. ulnaris; 15 – M. flexor carpi ulnaris payi; 16 – Ramus carpeus a.ulnaris; 17 – A. interossea anterior; 18 – A.ulnaris.

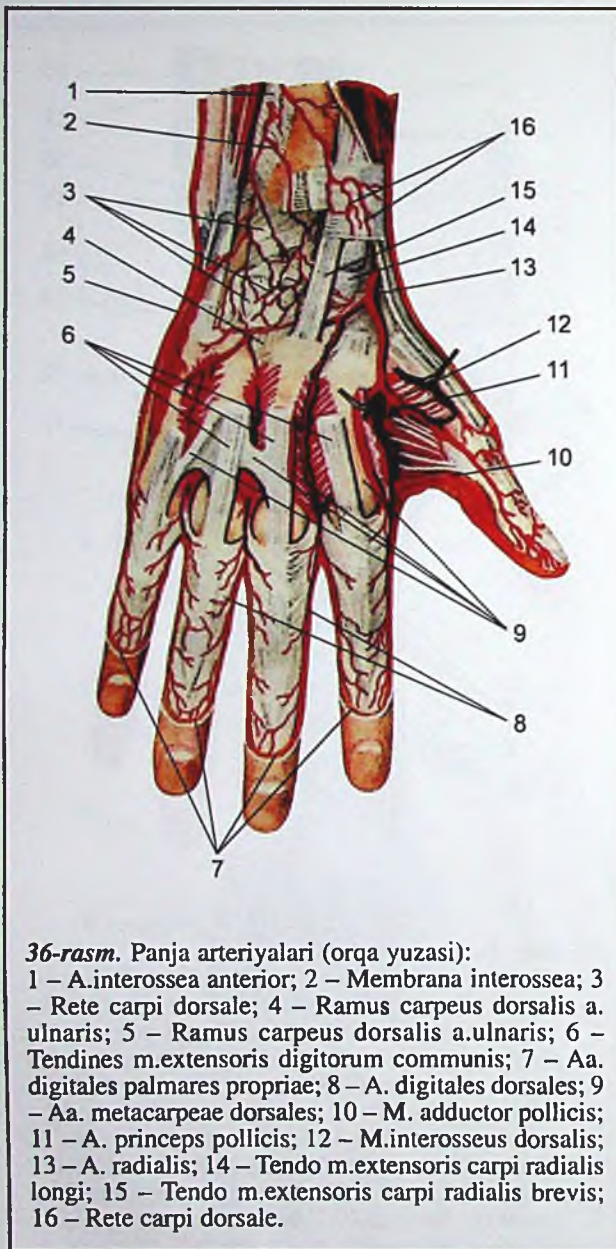
ga qaralsin) bilan a. interossea communis tarmog'ining o'zaro qo'shilishidan hosil bo'ladi, kaft va panjani yozuvchi muskullar payi ostida yotadi.

Rete carpi dorsale tarmoqlari: a) rr. articulares bo'g'imiga tarqaladigan shoxchalar kaft usti suyaklarining bo'g'imlariga tarqaladi; b) aa. metacarpeae dorsales – kaftning orqa tomonidagi arteriyalar uchta bo'lib, kaftning II, III, IV suyak oraliq muskullari bo'ylab pastga tushadi va panjalarning asosiga ikkitadan arteriya aa. digitales dorsales (panjalarning orqa tomondagi arteriyalari)ga bo'linadi.

Bu arteriyalar II–V barmoqlarning bir-biriga qaragan sathlari bo'ylab tirnoq falangalari asosiga boradi.

Tirsak va bilak arteriyasi shoxlari panjaning kaft yuzasida quyidagi arteriya to'ri va ravoqlarini hosil qiladi.

1. Kaftning old tomondagi arteriy a t o' r i (rete carpi palmare) a. radialis va a. ulnaris (ramus carpeus palmares) tarmoqlarining o'zaro qo'shilishidan hosil bo'ladi. Arteriya to'ri kaft va panjani bukuvchi muskul paylari ostida joylashadi va art. radiocarpea et mediocarpea ga tarqaladi.



36-rasm. Panja arteriyalari (orqa yuzasi):

- 1 – A.interossea anterior; 2 – Membrana interossea; 3 – Rete carpi dorsale; 4 – Ramus carpeus dorsalis a. ulnaris; 5 – Ramus carpeus dorsalis a.ulnaris; 6 – Tendines m.extensoris digitorum communis; 7 – Aa. digitales palmares propriae; 8 – A. digitales dorsales; 9 – Aa. metacarpeae dorsales; 10 – M. adductor pollicis; 11 – A. princeps pollicis; 12 – M.interosseus dorsalis; 13 – A. radialis; 14 – Tendo m.extensoris carpi radialis longi; 15 – Tendo m.extensoris carpi radialis brevis; 16 – Rete carpi dorsale.

2. Panjaning kaft sohasida ikkita arteriya ravog'i bor: ulardan biri kaftning yuza ravog'i (arcus palmaris superficialis) tirsak arteriyasining oxirgi uchi bilan a. radialis ning ingichka ramus palmaris superficialis shoxchasining o'zaro qo'shilishidan hosil bo'ladi. Kaftning yuza ravog'i kaft (aponeurosis palmaris) ostida joylashgan, uning qavariq yuzasidan kaft tomondagi to'rttala barmoqning umumiy arteriyalari – aa. digitales palmares communes chiqadi. Ulardan I, II va III umumiy barmoq arteriyalari pastga yo'nalib, kaft-barmoq bo'g'imlariga

yaqinlashganda har biri ikkitadan aa. digitales palmares propriae (barmoqlarning kaft tomondagi xususiy arteriyalari)ga bo'linadi. Bu arteriya tarmoqlari II–V barmoqlarning bir-biriga qaragan chekkalaridan tarqaladi. Kaft yuza ravog'ining to'rtinchi tarmog'i – a. digitalis palmaris communis esa jimjiloqning tirsak suyagi tomonidan yo'naladi.

II. Kaftning chuqur ravog'i (arcus palmaris profundus) asosan a. radialis ning oxirgi uchi bilan tirsak arteriyasi shoxchasi (ramus palmaris profundus) ning qo'shilishidan paydo bo'ladi. Kaftning chuqur ravog'i mm. interossei palmares ustida ossa metacarpealia ning asosiga yaqin joyda, kaft va barmoqlarni bukuvchi muskul paylari ostida joylashgan, qonning ko'p qismi bilak arteriyasidan keladi. Ravoqning pastga qarab turgan yuzasidan kaftning old tomondagi uchta arteriyasi – aa. metacarpeae palmares chiqadi. Bu arteriyalar II, III, IV spatia interossea da joylashgan muskullar ustidan pastga tushib, a. metacarpophalangeae ga yaqinlashganda aa. digitales volares communes ga qo'shilib ketadi. Aa. metacarpeae palmares dan uchta aa. perforantes (teshib o'tuvchi arteriyalar) chiqadi. Ana shu arteriya tarmoqlari II, III, IV mm. interossei larni teshib, kaft orqasiga o'tadi va metacarpeae dorsales lar bilan anastomozlashadi.

Yuqorida aytib o'tilganidek, qo'l panjasi sohasida bilak va tirsak o'zaro keng va xilma-xil arteriya tarmoqlari bilan anastomozlashadi. Ana shu arteriyalarning xilma-xil murakkab anastomozlari qo'lning mehnatga muvofiqlashganidan dalolat beradiki, natijada kaft yuza ravog'i siqilganda qon barmoqlarga arcus palmaris profundus orqali boradi.

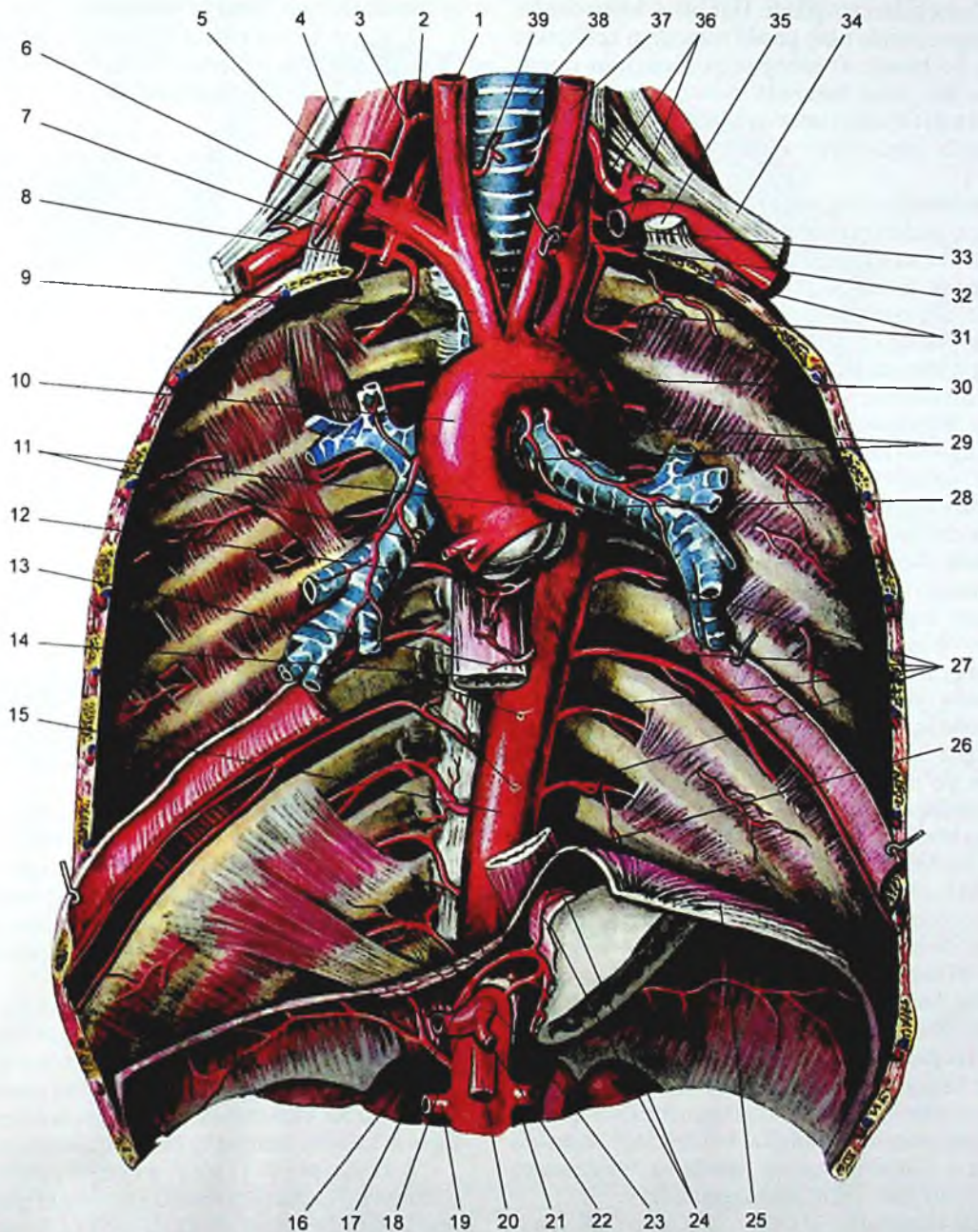
### PASTGA YO'NALUVCHI AORTA TARMOQLARI (37-rasm)

Pastga yo'naluvchi aorta (aorta descendens) aortaning eng uzun qismi bo'lib, arcus aortae dan IV ko'krak umurtqasi oldida boshlanib, mediastinum posterius orqali diafragma teshigidan qorin bo'shlig'iga tushadi va bel umurtqasining oldiga kelganda ikki katta tarmoqqa bo'linadi.

Aorta descendens ning ko'krak bo'shlig'ida joylashgan bo'lagi aorta thoracica (ko'krak aortasi) deb ataladi va undan ko'krak bo'shlig'ining devoriga (ramus parietalis) va ko'krak bo'shlig'ida joylashgan a'zolar uchun rami viscerales tarmoqlari chiqadi.

#### I. Ko'krak qafasi devoriga boruvchi shoxchalar:

1. Qovurg'alar oralg'idagi orqa arteriyalar (aa. intercostales posteriores) poyasining ikki yonboshidan III–XII qovurg'alar oralg'i uchun 10 juft arteriya bo'lib chiqadi. Yuqoridagi ikkita qovurg'a oralg'iga



37-rasm. Ko'krak aortasi:

1 – A. carotis communis dextra; 2 – A. vertebralis dextra; 3 – R. ascendens; 4 – Ramus superficialis; 5 – Truncus thyrocervicalis; 6 – A. subclavia dextra; 7 – A. suprascapularis; 8 – A. thoracica interna; 9 – Truncus brachiocephalicus; 10 – Aorta ascendens; 11 – Aa. coronariae cordis dextra et sinistra; 12 – Valva aortae; 13 – Esophagus; 14 – Rr. esophagei aortae thoracicae; 15 – Aorta; 16 – A. phrenica inferior dextra; 17 – A. gastrica sinistra; 18 – A. hepatica communis; 19 – A. renalis dextra; 20 – A. mesenterica superior; 21 – A. renalis sinistra; 22 – A. lienalis; 23 – Truncus caeliacus; 24 – Rr. esophagei; 25 – Diaphragma; 26 – Esophagus; 27 – Aa. intercostales posterior sinistrae (VI–IX); 28 – Bronchus principalis sinister; 29 – Rr. bronchiales aortae thoracicae; 30 – Arcus aortae; 31 – Aa. intercostales posteriores I–II; 32 – A. intercostalis suprema; 33 – Truncus costocervicalis; 34 – Plexus brachialis; 35 – M. scalenus anterior; 36 – A. subclavia sinistra; 37 – A. carotis communis sinistra; 38 – Trachea; 39 – A. thyroidea.

truncus costocervicalis («O'mrov osti arteriyasi»ga qaralsin) shoxchalari tarqaladi. Har bir a. intercostalis posterior caput costae ning pastki tomoniga kelib, ikki shoxchaga bo'linadi: a) uning orqa shoxchasi ramus dorsalis bo'lib, orqa tomonda ramus spinalis tolasi chiqadi. Bu tola foramen intervertebrale orqali umurtqa kanaliga kirib, orqa miya va uning pardalari bo'ylab tarqaladi.

Ramus dorsalis ning asosiy tolasi umurtqalarning ko'ndalang o'siqlari ostidan shu nomli nerv bilan o'tib, orqa muskullar va teriga tarqaladi; b) oldingi shoxcha ramus anterior aslida a. intercostalis posterior ning davomi bo'lib, qovurg'a pastki qirralarining ichki yuzasida joylashgan sulcus costae dan boshlanadi. Arteriya poyasi dastlab plevra pardasining orqa (tashqi) tomonidan borib, qovurg'a burchagiga yetganda m. intercostalis externus bilan m. intercostalis internus lar orasidan yo'naladi. Qovurg'a oraliq arteriyasi sulcus costae da (tepa tomonda) v. intercostalis va qovurg'a oraliq nervi (n. intercostalis) (past tomonda) bilan birga joylashgan. A. intercostalis posterior old shoxchasining har biri o'zidan pastda joylashgan qovurg'aning ustki qirrasini bo'ylab yo'naladigan ingichka tolini beradi. Shuning uchun ko'krak bo'shlig'iga ukol qilishda ana shu arteriya tolasini nazarda tutib, shpris ignasini pastki qovurg'aning yuqori qirrasidan bir oz teparoqdan (qovurg'a oraliq bo'shlig'i o'rtasidan) yuborish kerak. XII qovurg'a oraliq arteriyasi qovurg'aning pastki tomonidan yo'naladi va a. subcostalis deb ataladi. Qovurg'a oraliq arteriyalari rr. anteriores sulcus costae dan oldinga borib, a. thoracica interna tarmoqlari bilan tutashadi. X–XII qovurg'a oraliq arteriyalarining old shoxchalari esa qorinning qiyshiq muskullari oralig'idan o'tib a. epigastrica superior tarmoqlariga qo'shiladi. Natijada qovurg'alar oralig'ida aorta thoracica bilan a. thoracica interna tolalari (aa. intercostales lar) o'zaro qo'shilib, arteriya doirasini hosil qiladi. Bunday arteriya doiralari kollateral qon aylanishi rivojlanishida katta ahamiyatga ega.

2. Diafragmaning ustki arteriyalari (aa. phrenicae superiores) ko'krak aortasining diafragma yaqin turgan qismidan chiqib, bel bo'lagi tepasida tarqaladi va a. thoracica interna hamda aa. intercostales posteriores tarmoqlari bilan anastomozlashadi.

II. Rami viscerales – ichki a'zolariga tarqaladigan tarmoqchalar:

1. Bronxlar bo'ylab tarqaladigan tolalar (rami bronchiales) aortadan ko'pincha chap tomonga ikkita va o'ng tomonga bitta tola chiqaradi, limfa tugunlari, bronxlar, o'pka to'qimalari, alveolalarni qon bilan ta'minlaydi.

2. Rami oesophagea – qizilo'ngachga boradigan 4–5 ta tola.

3. Rami mediastinales – ko'ks oralig'iga boradigan tarmoqchalar cavum mediastinale posterior

dagi limfa tugunlari, yog' to'qimalari va biriktiruvchi to'qimalarni qon bilan ta'minlaydi.

4. Rami pericardiaci – yurak xaltasiga boradigan tolalar aortadan 3–4 ta bo'lib chiqib, yurak xaltasining orqa qismiga taraladi.

## QORIN AORTASI TARMOQLARI (38-rasm)

Aorta thoracica – ko'krak bo'shlig'idagi XI–XII ko'krak umurtqasi damida, diafragmaning hiatus aorticus teshigi orqali qorin bo'shlig'iga o'tadi va qorin aortasi (aorta abdominalis) deb yuritiladi. Qorin aortasi bel umurtqalari tanasining oldingi va bir oz chap tomonidan pastga qarab yo'nalib, IV bel umurtqasining damiga kelib ikkita yo'g'on aa. iliacae communes – umumiy yonbosh arteriyalariga, bitta toq a. sacralis mediana (dumg'aza oraliq arteriyasi)ga bo'linadi. Aortaning ikkita umumiy yonbosh arteriyaga bo'lingan joyi bifurcatio aortae deb ataladi.

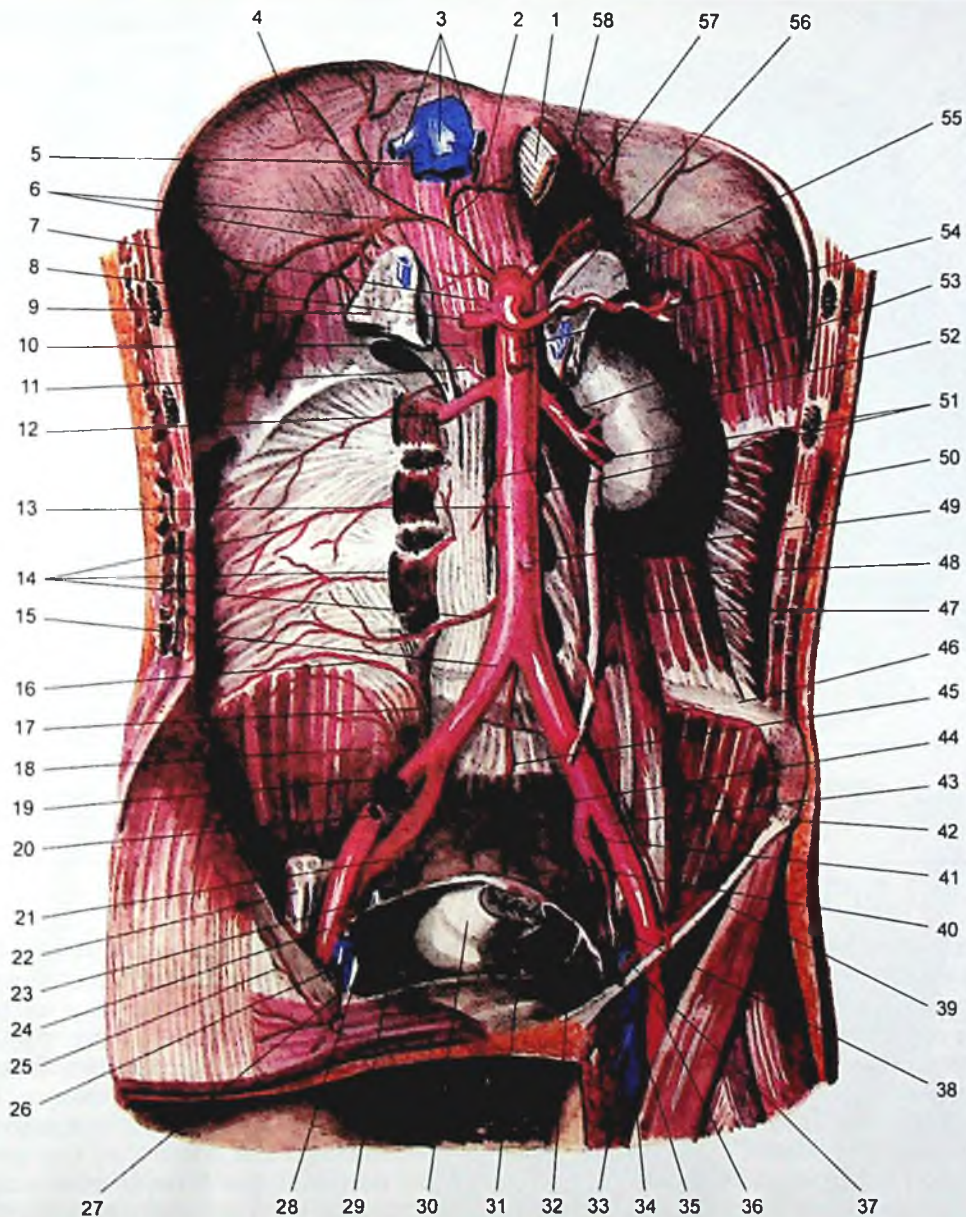
## AORTANING TOQ TARMOQLARI (39-rasm)

I. Qorinning arterial poyasi (truncus coeliacus) kalta va yo'g'on arteriyadan iborat bo'lib, aortaning oldingi yuzasida XII ko'krak umurtqasi ro'parasida (aorta diafragmadan o'tishi bilanoq) boshlanadi va uchta katta tarmoqqa (a. gastrica sinistra, a. hepatica communis va a. lienalis) bo'linadi. Truncus coeliacus tarmoqlari quyidagilar:

1. Me'daning chap arteriyasi (a. gastrica sinistra) chapdan cardia ventriculi ga borib, pars abdominalis oesophagi ga shoxchalar beradi. A. gastrica sinistra ning asosiy tarmoqlari curvatura minor ventriculi bo'ylab boradi va a. gastrica dextra (umumiy jigar arteriyasi tarmog'i) bilan anastomozlashadi.

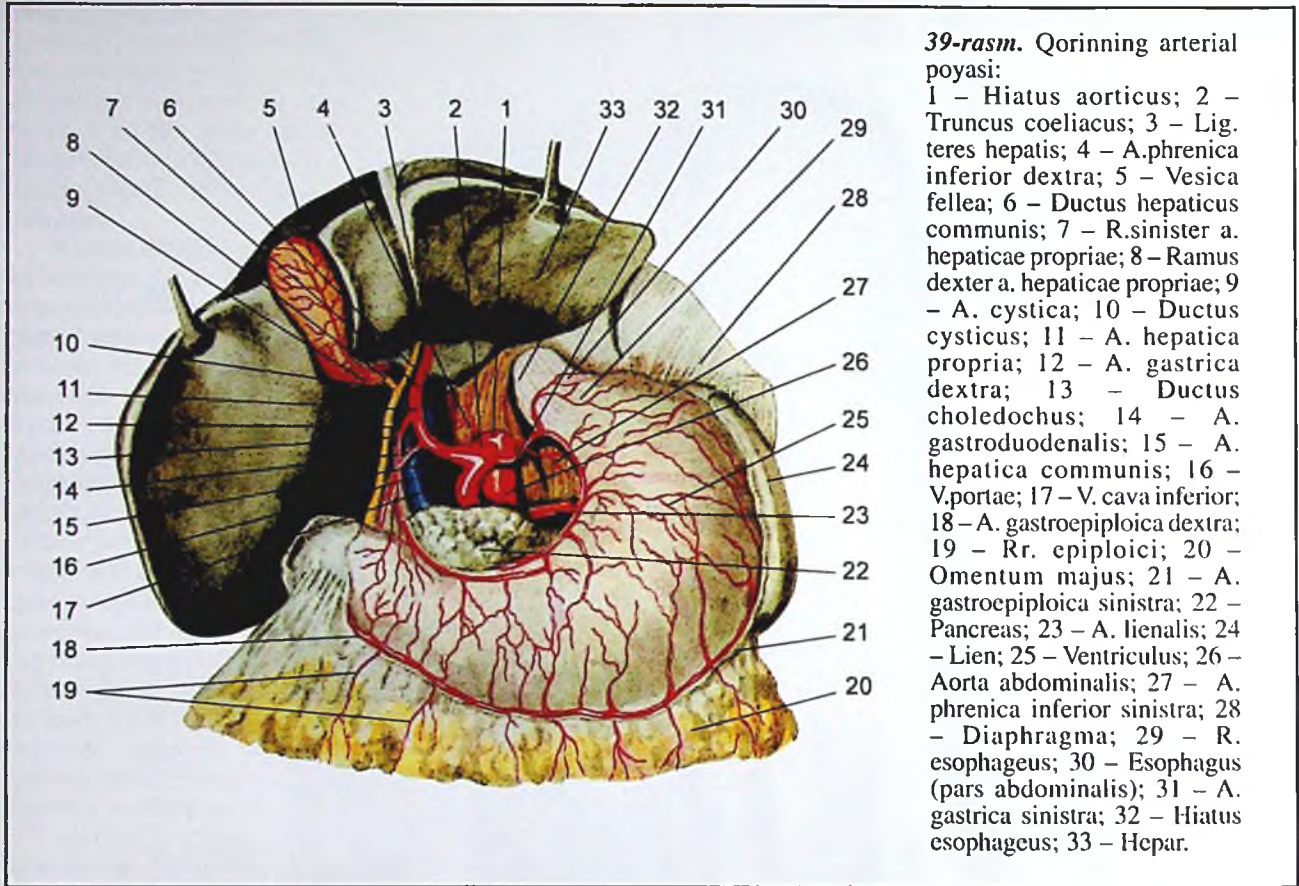
2. Umumiy jigar arteriyasi (a. hepatica communis) caput pancreatis ning yuqori qirrasini bo'ylab duodenum ga boradi va ikkita shox (a. hepatica propria va a. gastroduodenalis)ga bo'linadi: a. hepatica propria lig. hepatoduodenale ichida v. portae ning old va ductus choledochus ning chap tomonidan yo'nalib, jigar darvozasi orqali jigar tarkibida tarqaladi (jigarning ichki tuzilishiga qaralsin).

Jigarning xususiy arteriyasi (a. hepatica propria) dan quyidagi tarmoqlar chiqadi: me'daning o'ng arteriyasi (a. gastrica dextra) yuqoriga ko'tarilib, curvatura minor ventriculi bo'ylab chap tomonga yo'naladi va a. gastrica sinistra bilan anastomozlashadi.



### 38-rasm. Qorin aortasi:

1 – Esophagus; 2 – A.phrenica inferior dextra; 3 – Vv.hepaticae; 4 – Diaphragma; 5 – V.cava inferior; 6 – Aa.suprarenales superiores; 7 – A.gastrica sinistra; 8 – A.hepatica communis; 9 – Glandula suprarenalis dextra; 10 – A.suprarenalis media; 11 – A.suprarenalis inferior; 12 – A.renalis dextra; 13 – Aorta abdominalis; 14 – Aa.lumbales; 15 – A.iliaca communis dextra; 16 – R.lumbalis; 17 – R.spinalis; 18 – R.iliacus; 19 – A.iliolumbalis; 20 – A.glutea superior; 21 – A.glutea inferior; 22 – M.psoas major dexter; 23 – A.obturatoria dextra; 24 – A.iliaca externa dextra; 25 – A.circumflexa ilium profunda; 26 – V.iliaca externa dextra; 27 – A.epigastrica inferior; 28 – Ureter dexter; 29 – A.sacralis lateralis dextra; 30 – Rectum; 31 – Vesica urinaria; 32 – Plexus.sacralis; 33 – V.saphena magna sinistra; 34 – V.femoralis sinistra; 35 – A.vesicalis inferior; 36 – A.testicularis sinistra; 37 – V.iliaca externa sinistra; 38 – A.obturatoria sinistra; 39 – Lig.inguinale; 40 – A.sacralis lateralis sinistra; 41 – A.iliaca interna sinistra; 42 – Spina iliaca anterior superior; 43 – A.iliaca externa sinistra; 44 – Promontorium; 45 – A.sacralis mediana; 46 – Crista iliaca; 47 – M.psoas major sinister; 48 – M.quadratus lumborum sinister; 49 – A.mesenterica inferior; 50 – Ureter sinister; 51 – Aa.testiculares dextra et sinister; 52 – Ren sinister; 53 – A.renalis sinistra; 54 – A.mesenterica superior; 55 – Glandula suprarenalis sinistra; 56 – A.lienalis; 57 – Truncus coeliacus; 58 – A.phrenica inferior sinistra.



39-rasm. Qorinning arterial poyasi:

1 – Hiatus aorticus; 2 – Truncus coeliacus; 3 – Lig. teres hepatis; 4 – A. phrenica inferior dextra; 5 – Vesica fellea; 6 – Ductus hepaticus communis; 7 – R. sinister a. hepaticae propriae; 8 – Ramus dexter a. hepaticae propriae; 9 – A. cystica; 10 – Ductus cysticus; 11 – A. hepatica propria; 12 – A. gastrica dextra; 13 – Ductus choledochus; 14 – A. gastroduodenalis; 15 – A. hepatica communis; 16 – V. portae; 17 – V. cava inferior; 18 – A. gastroepiploica dextra; 19 – Rr. epiploici; 20 – Omentum majus; 21 – A. gastroepiploica sinistra; 22 – Pancreas; 23 – A. lienalis; 24 – Lien; 25 – Ventriculus; 26 – Aorta abdominalis; 27 – A. phrenica inferior sinistra; 28 – Diaphragma; 29 – R. esophageus; 30 – Esophagus (pars abdominalis); 31 – A. gastrica sinistra; 32 – Hiatus esophageus; 33 – Hepar.

Ramus dexter et sinister shoxchalari jigarning o'ng hamda chap bo'laklariga boradi. Ramus dexter dan o't pufagi arteriyasi (a. cystica) chiqadi (40-rasm).

Me'da-o'n ikki barmoq ichak arteriyasi (a. gastroduodenalis) me'da pyloris (40-rasm) qismining orqasidan pastga tomon yo'nalib, o'n ikki barmoq ichak bilan me'da osti bezi (pancreas) orasiga kiradi, a. gastroepiploica dextra va aa. pancreaticoduodenalis superior tarmoqlariga bo'linadi.

a) o'ng tomondagi me'daning charvi arteriyasi a. gastroepiploica dextra curvatura major bo'ylab chap tomonga yo'naladi, me'da-katta charviga tarmoqlar chiqarib, a. gastroepiploica sinistra bilan anastomoz hosil qiladi; b) me'da osti bezi bilan o'n ikki barmoq ichakning yuqori arteriyasi – aa. pancreaticoduodenalis superior me'da osti bezi qismiga boradi va rr. pancreatici (me'da osti bezining bosh qismi)da, rami duodenalis (o'n ikki barmoq ichakning pars descendens qismi)da tarmoqlarga bo'linadi.

3. Taloq arteriyasi a. lienalis trusus celiacus tarmoqlarining ichida eng yo'g'oni bo'lib, pancreas yuqori chekkasidan bir necha marta buralib taloqqa qarab yo'naladi, hilus lienalis ga borganda 5-

6 ta shoxchaga bo'linadi va lien ichida tarqaladi. Yo'lda bir qancha rr. pancreatici tarmoqlarini beradi. Bundan tashqari, a. lienalis dan quyidagi tolalar chiqadi:

Chap tomondagi me'da-charvi arteriyasi (a. gastroepiploica sinistra) me'da-curvatura major bo'ylab o'ng tomonga boradi va a. gastroepiploica dextra bilan anastomozlashadi. Me'daning kalta arteriyalari (aa. gastricae breves) me'da tubini qon bilan ta'minlaydigan va boshqa arteriyalar bilan anastomozlashadi.

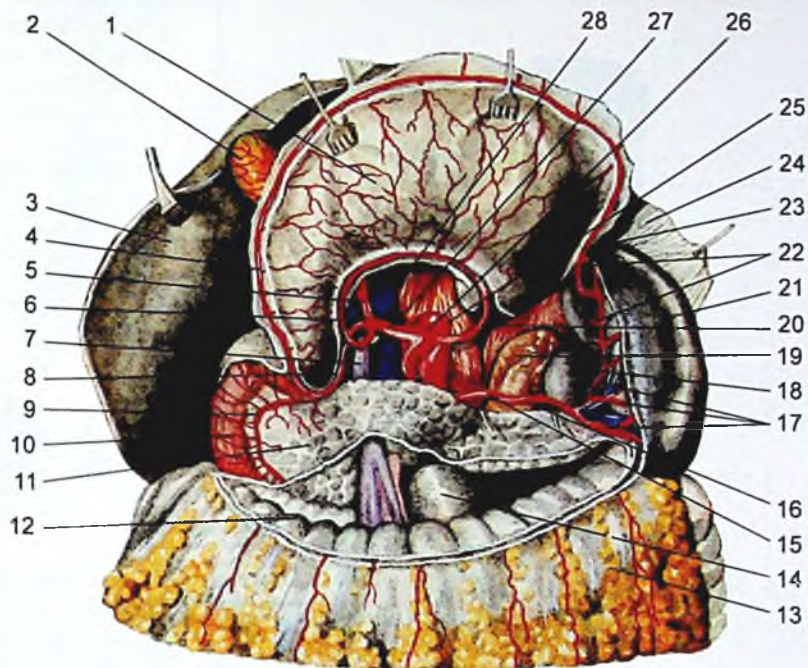
II. Ichaktutqichning ustki arteriyasi (a. mesenterica superior) qorin aortasi (truncus coeliacus) (41-rasm)dan taxminan 1–1,5 sm pastroqda aorta abdominalis ning I bel umurtqasining yuqori qirrasidan chiqadi. Bu arteriya me'da osti bezi bilan o'n ikki barmoq ichakning pastki gorizontall bo'lagi orasidan o'tib pastga yo'naladi.

A. mesenterica superior dan bir qancha tolalar chiqadi:

1. Me'da osti bezi va o'n ikki barmoq ichakning pastki arteriyasi (a. pancreaticoduodenalis inferior) me'da osti bezi boshchasi va duodenum ning o'rtasidan yuqoriga

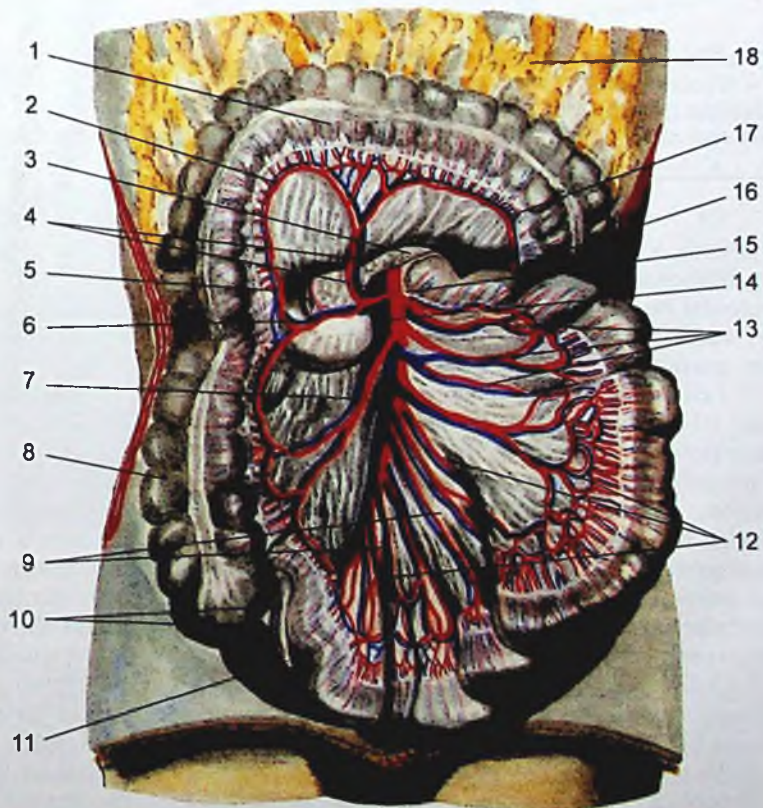
**40-rasm.** Qorinning arterial poyasi:

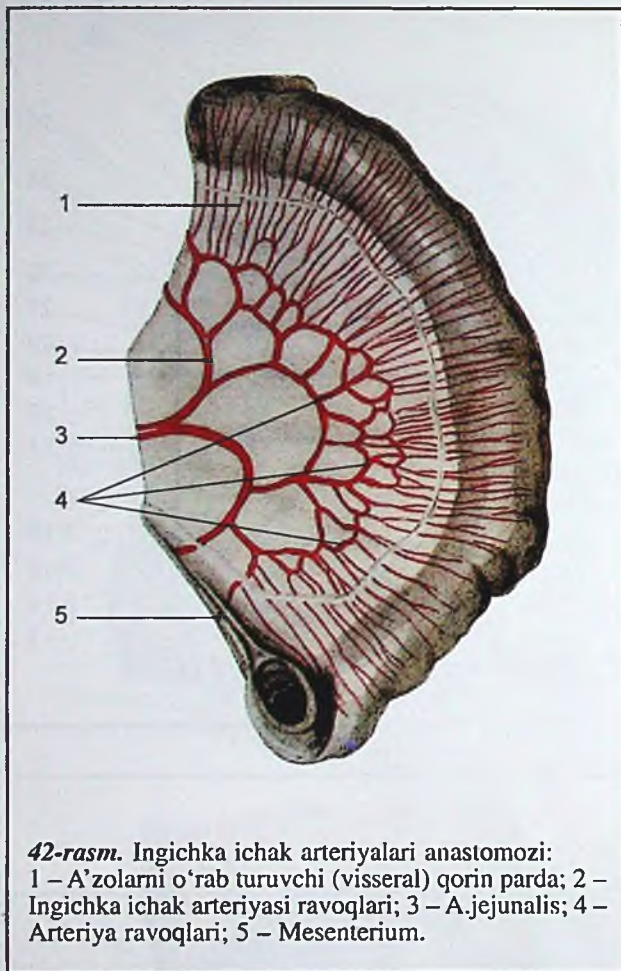
1 – Ventriculus; 2 – Vesica fellea;  
 3 – Hepar; 4 – A.gastroepiploica  
 dextra; 5 – A. hepatica propria; 6 –  
 A.gastrica dextra; 7 – V. portae; 8 –  
 A. gastroduodenalis; 9 – A.  
 pancreato duodenalis superior; 10 –  
 Duodenum; 11 – Pancreas; 12 –  
 Colon transversum; 13 – Omentum  
 majus; 14 – Flexura  
 duodenojejunalis; 15 – A. lienalis;  
 16 – V.lienalis; 17 – Rr. lienales  
 a.lienalis; 18 – Ren sinister; 19 –  
 Glandula suprarenalis sinistra; 20 –  
 A. gastrica sinistra; 21 – Lien; 22 –  
 Aa. gastricae breves; 23 –  
 A.gastroepiploica sinistra; 24 –  
 Diaphragma; 25 – Aorta; 26 –  
 Truncus coeliacus; 27 – A. hepatica  
 communis; 28 – V.cava inferior.



**41-rasm.** Ichaktutqichning ustki arteriyasi:

1 – Colon transversum; 2 –  
 A.colicae mediae tarmoqlari; 3 –  
 Pancreas; 4 – A.colica dextra; 5 –  
 A.colica dextra tarmoqlari; 6 –  
 A.colica dextra; 7 – A.ileocolica;  
 8 – Colon ascendens; 9 –  
 Aa.et.vv.ilei; 10 – A.et  
 v.appendiculares; 11 – Appendix  
 vermiformis; 12 – Aa.jejunales et  
 ilei; 13 – Aa.et vv.jejunales; 14 –  
 V.mesenterica superior; 15 –  
 A.mesenterica superior; 16 –  
 A.colica sinistra; 17 – A.colica  
 media va a.colica sinistra oraliq  
 anastomozlar; 18 – Omentum  
 majus.





42-rasm. Ingichka ichak arteriyalari anastomози:  
1 – A'zolari o'rab turuvchi (visseral) qorin parda; 2 –  
Ingichka ichak arteriyasi ravog'lar; 3 – A.jejunalis; 4 –  
Arteriya ravog'lar; 5 – Mesenterium.

ko'tariladi. A. pancreaticoduodenalis inferior pancreas ning boshchasini, o'n ikki barmoq ichakning pastki gorizontall bo'limini qon bilan ta'minlashda ishtirok etadi va nihoyat aa. pancreaticoduodenalis superiores bilan anastomozlashadi.

2. Ichak arteriyalari (aa. intestinales) (42-rasm) 10–20 shoxchadan iborat bo'lib, ichaktutqich (mesenterium) tarkibida boradi va shu tariqa och ichakka aa. jejunales hamda yonbosh ichakka aa. ilei sifatida tarqaladi. Ana shu arteriyalarning shoxchalari ichak devoriga bormasdan oldin mesenterium varag'i ichida o'zaro qo'shilib, 2–5 qator anastomoz hosil qiladi. Birinchi qator arteriya anastomozlaridan hosil bo'lgan ravog'dan shoxchalar chiqadi va o'zaro qo'shilib, ikkinchi qatoridagi arteriya ravog'ini, so'ngra uchinchi qator arteriya ravog'ini hosil qiladi va hokazo. Oxirgi arteriya ravog'idan chiqqan tarmoqlar ichak devorini zich o'rab oladi. Har xil vaziyatda ham qon bilan bir me'yorda ta'minlanishiga imkon beradi.

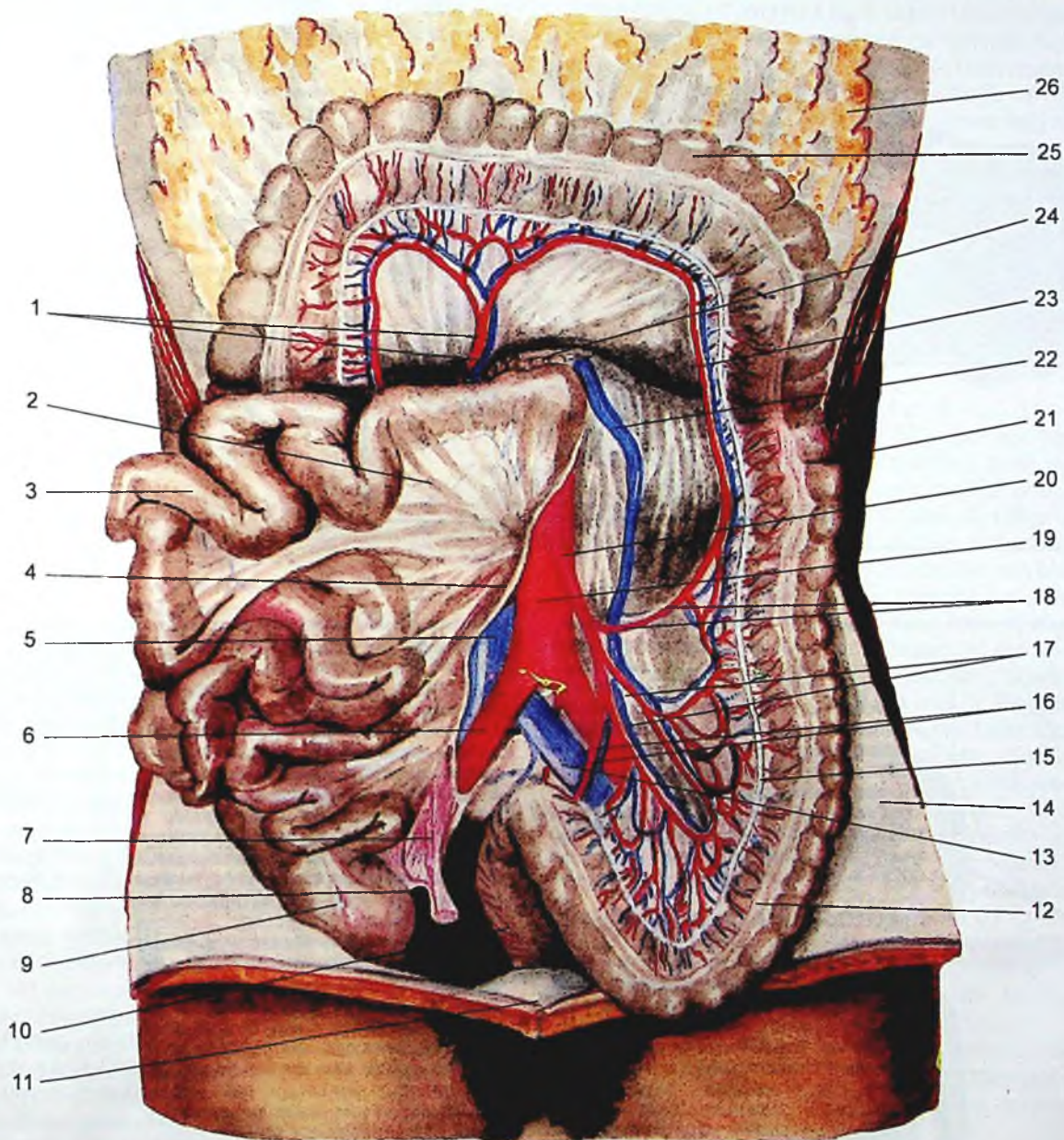
3. Yonbosh chamber ichak arteriyasi (a. ileocolica) yonbosh ichakning oxirgi qismi bilan

ko'richakka tarqaladi, ramus colicusdan esa chuvalchangsimon o'simtga a. appendicularis shoxchasini beradi (43-rasm).

4. Chamber ichakning o'rta arteriyasi (a. colica media) chamber ichakning ko'ndalang qismiga (colon transversum) mesacolon transversum varaqlari orasidan boradi va ikkita shoxchaga ajratiladi. Ularning o'ng tomonga qarab yo'nalgan shoxchasi a. colica dextra a. mesenterica superior tarmoqlari bilan anastomoz hosil qilsa, chap tomonga qarab yo'nalgan shoxchalari a. colica sinistra (a. mesenterica inferior tarmog'i) bilan qo'shiladi. Natijada a. mesenterica superior yuqorida ko'rsatib o'tilgan tarmoqlar yordamida a. mesenterica inferior bilan qo'shib, arteriya ravog'ini hosil qiladi.

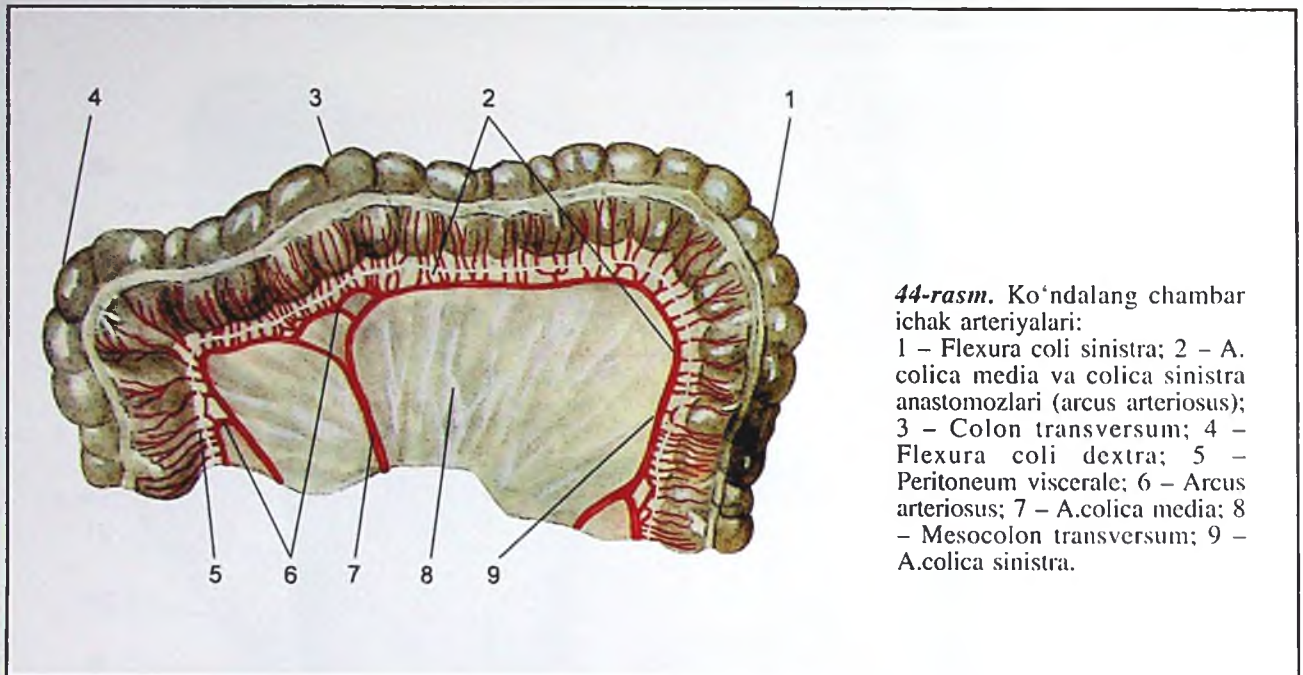
5. A. colica dextra chamber ichakning o'ng arteriyasi a. mesenterica superior dan, III bel umurtqasining ro'parasida a. ileocolica dan bir oz yuqoriroqda chiqib, ichak bo'lagiga (colon ascendens) tarqaladi.

III. Ichaktutqichning pastki arteriyasi (43, 44-rasm) (a. mesenterica inferior) kichik diametrdagi bo'lib, aorta abdominalis dan III bel umurtqasi ro'parasida chiqadi, qorinning seroz pardasi orqasidan pastga va chap tomonga qarab boradi: a) chamber ichakning chap arteriyasi – a. colica sinistra seroz pardaning orqasidan chap buyrakning oldingi yuzasiga yaqinlashganda ikki tarmoqqa bo'linadi. Tarmoqlarning biri yuqoriga ko'tarilib, ko'ndalang chamber ichakning chap tomonidagi flexura coli sinistra ni qon bilan ta'minlaydi va a. coli media (a. mesenterica superior tarmog'i) bilan anastomozlashadi. Ikkinchisi esa colon descendens ga tarqaladi va pastga yo'nalib, aa. sigmoideae (sigmasimon yo'g'on ichak arteriyalari) bilan qo'shiladi; b) aa. sigmoideae – sigmasimon yo'g'on ichak arteriyalari a. mesenterica inferior dan aksari ikkita bo'lib boshlanadi va colon sigmoideum ni qon bilan ta'minlaydi. Aa. sigmoideae ning bitta tarmog'i yuqoriga ko'tarilib, a. colica sinistra bilan qo'shilsa, ikkinchisi pastga qarab boradi va a. rectalis superior bilan tutashadi; d) a. rectalis superior – to'g'ri ichakning yuqori arteriyasi a. mesenterica inferior ning oxirgi tolasi bo'lib, mesacolon sigmoideum, mesacolon rectum varaqlari orasidan to'g'ri ichak devoriga borib tarqaladi. Bu arteriya aa. sigmoideae, a. rectalis media, a. iliaca interna tarmog'i bilan anastomozlashadi. Natijada chamber ichakda tarmoqlangan arteriyalar, ya'ni aa. colica media et dextra shoxlari (a. mesenterica superior shoxlari) a. colica sinistra, aa. sigmoideae, a. rectalis superior (a. mesenterica inferior) va a. rectalis media (a. iliaca interna tarmog'i) o'zaro birlashib, arteriya ravog'ini hosil qiladi. Bu arteriya ravog'i chamber ichakni doimo yetarlicha qon bilan ta'minlash uchun xizmat qiladi va jarrohlikda muhim o'rin tutadi.



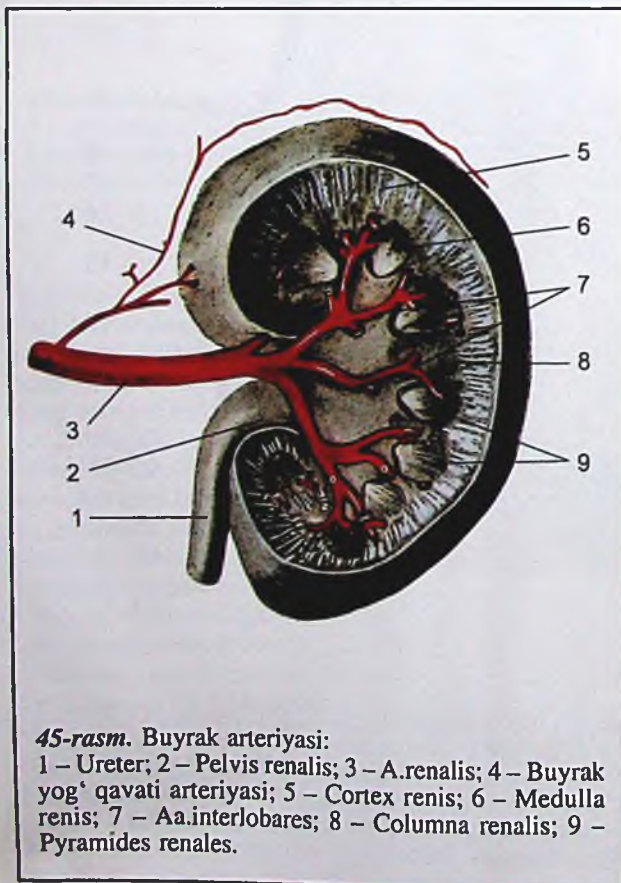
**43-rasm.** Ichaktutqichning pastki arteriyasi:

1 – A.et v.colicae mediae; 2 – Mesenterium; 3 – Intestinum tenue; 4 – Radix mesenterii; 5 – V.cava inferior; 6 – A.iliaca communis dextra; 7 – Mesoappendix va a.et v.appendiculares; 8 – Appendix vermiformis; 9 – Caecum; 10 – Rectum; 11 – Vesica urinaria; 12 – Colon sigmoideum; 13 – V.iliaca communis sinistra; 14 – Peritoneum parietale; 15 – Peritoneum viscerale; 16 – A.et. v. rectales superiores; 17 – Aa.et vv.sigmoideae; 18 – A.et v.colicae sinistrae; 19 – Aorta abdominalis; 20 – A.mesenterica inferior; 21 – Colon descendens; 22 – V.mesenterica inferior; 23 – A.colica media bilan a.colica sinistra anastomozi; 24 – Pancreas; 25 – Colon transversum; 26 – Omentum majus.



**44-rasm.** Ko'ndalang chamber ichak arteriyalari:

1 – Flexura coli sinistra; 2 – A. colica media va colica sinistra anastomozlari (arcus arteriosus); 3 – Colon transversum; 4 – Flexura coli dextra; 5 – Peritoneum viscerale; 6 – Arcus arteriosus; 7 – A.colica media; 8 – Mesocolon transversum; 9 – A.colica sinistra.



**45-rasm.** Buyrak arteriyasi:

1 – Ureter; 2 – Pelvis renalis; 3 – A.renalis; 4 – Buyrak yog' qavati arteriyasi; 5 – Cortex renis; 6 – Medulla renis; 7 – Aa.interlobares; 8 – Columna renalis; 9 – Pyramides renales.

### AORTANING VISSERAL JUFT TARMOQLARI (45-rasm)

Aorta abdominalis dan qorin bo'shlig'ida joylashgan juft a'zolar uchun quyidagi juft arteriya shoxlari chiqadi:

1. Buyrak usti bezining o'rta arteriyasi (a. suprarenalis media) me'da osti bezining orqa tomonidan gl. suprarenalis ga boradi va a. suprarenalis superior (a. phrenica inferior tarmog'i) hamda a. suprarenalis inferior (a. renalis tarmog'i) bilan tutashadi.

2. Buyrak arteriyasi (a. renalis) o'ng va chap buyrakka boradigan arteriya bo'lib, aortadan II bel umurtqasining damida boshlanadi. O'ng buyrak arteriyasi (a. renalis sinistra)ga nisbatan birmuncha uzunroq bo'lib, aortadan pastroqda boshlanadi va v. cava inferior ning orqa tomonidan o'tib, buyrakka boradi. Gohida buyrakka aortadan ikkita va undan ham ko'proq arteriyalar kelishi mumkin. A. renalis buyrakka kirishdan oldin buyrak usti beziga, a. suprarenalis inferior siydik yo'lining (ureter) boshlanish qismiga – rami ureterici va buyrakning yog' kapsulasiga bir qancha mayda shoxchalar beradi. Buyrak organizmda muhim vazifa – siydik chiqarish vazifasini bajaradi, shuning uchun buyrakka uning hajmiga qaraganda diametri ancha kattaroq bo'lgan qon tomir (a. renalis) boradi.

3. **Moyak arteriyasi** (a. testicularis) ayollarda a. ovarica (tuxumdon arteriyasi) aortadan II bel umurtqasining ro'parasida a. renalis ning pastrog'idan boshlanib (ba'zida a. renalis ning o'zidan chiqadi) qorin seroz pardasining orqasidan pastga – chanoq bo'shlig'iga va undan chov kanali orqali moyak xaltasiga (yorg'oqqa) tushib, moyak (testis)ni qon bilan ta'minlaydi. A. testicularis dextra pastki kovak vena oldidan o'tayotganda siydik yo'li bilan kesishadi va unga rami ureterici shoxchalarini beradi.

Ayollarda a. ovarica kichik chanoq bo'shlig'iga tushib, lig. suspensorium tarkibida tuxumdonga boradi. Aa. testiculares larning aortadan II bel umurtqasi oldida boshlanishi testisning rivojlanish davri embrionda – qorin bo'shlig'ida boshlanib keyinchalik yorg'oqqa tushganligidan dalolat beradi.

### AORTANING QORIN DEVORIGA TARQALGAN TARMOQLARI (38, 46-rasm)

Aorta abdominalis qorin devoriga tarqalgan quyidagi arteriya tarmoqlarini beradi:

1. **Diafragmaning pastki arteriyasi** (a. phrenica inferior) diafragma ostida aorta abdominalis dan ikkita (goho aortadan bitta umumiy arteriya bo'lib chiqadi va ikkita tarmoqqa bo'linadi) arteriya bo'lib boshlanadi. O'ng tomondagi a. phrenica inferior ba'zan tr. soelicacus dan chiqishi ham mumkin. A. phrenica inferior diafragma, qizilo'ngachning qorin bo'shlig'idagi qismini qon bilan ta'minlashda qatnashadi va a. suprarenalis superior shoxchasini chiqaradi. Bu arteriya buyrak usti beziga boradi va buyrak yog' kapsulasiga mayda shoxchalar beradi.

2. **Bel arteriyalari** (aa. lumbales) aortadan I-IV bel umurtqalari ro'parasida juft bo'lib chiqadi va corpus vertebrae dan o'tib, a. psoas major ga boradi. O'ng tomondagi bel arteriyalari v. cava inferior ning orqasidan o'tadi. Bel arteriyalari bel muskullarini, qorin yon devori muskullarini qon bilan ta'minlaydi va orqa miyaga, dura mater ga shoxchalar chiqaradi. Chap tomondagi arteriyalar – aa. lumbales o'zaro hamda pastki qovurg'a oraliq arteriyalari va aa. epigastricae superior et inferior bilan anastomoz hosil qiladi.

3. **Dumg'azaning o'rta arteriyasi** (a. sacralis mediana) aortaning embrional davrda rivojlanmasdan qolgan dum qismi hisoblanadi. Bu arteriya aortaning ikkiga – a. iliaca communis ga bo'lingan (bifurcatio aortae) joyidan chiqib pastga tushadi. A. sacralis mediana dumg'aza va unga yaqin turgan muskullarni, rectum ning orqa devorini qon bilan ta'minlaydi.

4. **Umumiy yonbosh arteriyasi** (A. iliaca communis). Aorta abdominalis IV-V bel umurtqalari ro'parasiga kelib ikkita umumiy yonbosh arteriyasi – a. iliaca communis ga ajraladi. Aortaning ana shu ikkita tarmoqqa bo'lingan joyi bifurcatio aortae deb ataladi, u erkaklarda 60° va ayollarda 68° burchak hosil qilib tarqaladi. O'ng va chap tomondagi a. iliaca communis lar pastga va tashqi tomonga yo'nalib, articulatio sacroiliaca ning oldiga kelganda ikkita arteriya (aa. iliaca interna et externa)ga bo'linadi.

### ICHKI YONBOSH ARTERIYASI (47-rasm)

**Ichki yonbosh arteriyasi** (a. iliaca interna) yo'g'on va kalta bo'lib, umumiy yonbosh arteriyasidan articulatio sacroiliaca ning damida chiqadi va m. psoas major ning medial tomonidan kichkina chanoq bo'shlig'iga tushadi. A. iliaca interna seroz parda bilan qoplangan bo'lib, old tomonidan siydik yo'li, orqa tomonidan v. iliaca interna yo'naladi.

A. iliaca interna kichik chanoq bo'shlig'ida foramen ischiadicum major ning tepa chekkasiga borib, old va orqa tarmoqqa bo'linadi. A. iliaca interna ning orqa shoxidan quyidagi tarmoqlar chiqadi:

1. **Yonbosh-bel arteriyasi** (a. iliolumbalis) m. psoas major ning orqa tomonidan fossa iliaca ga boradi va bel-yonbosh muskullariga, orqa miya hamda qattiq pardaga tarqalib, a. circumflexa ilii profunda (a. iliaca externa tarmog'i) bilan tutashadi.

2. **Dumg'azaning yon arteriyasi** (a. sacralis lateralis) dumg'aza chigali nervlarini, mm. levator ani et piriformis larni qon bilan ta'minlaydi.

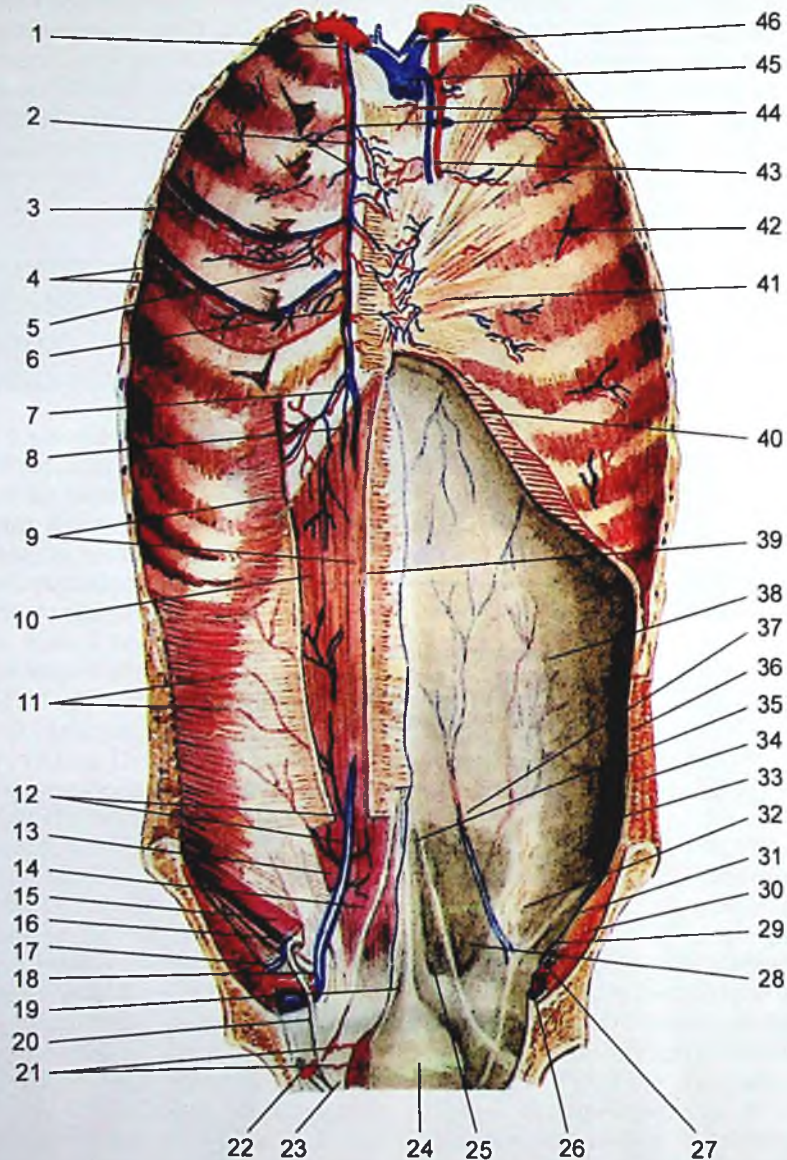
3. **Dumbaning ustki arteriyasi** (a. glutea superior) a. iliaca interna ning davomi bo'lib, chanoq bo'shlig'idan foramen suprapiriforme orqali n. gluteus superior bilan chiqadi va dumba muskullariga tarqaladi.

4. **Yopqich arteriya** (a. obturatoria) canalis obturatorius orqali sonning medial tomoniga borib adduktor muskullar va m. obturatorius externus ga tarqaladi.

5. **Dumg'azaning pastki arteriyasi** (a. glutea inferior) foramen infrapiriforme orqali a. pudenda interna va n. ischiadicus bilan birga chiqadi, dumba muskullari bo'ylab tarqalib, quymich nerviga shoxchalar beradi va aa. glutea superior, obturatoria et circumflexa femoris medialis lar bilan anastomozlashadi.

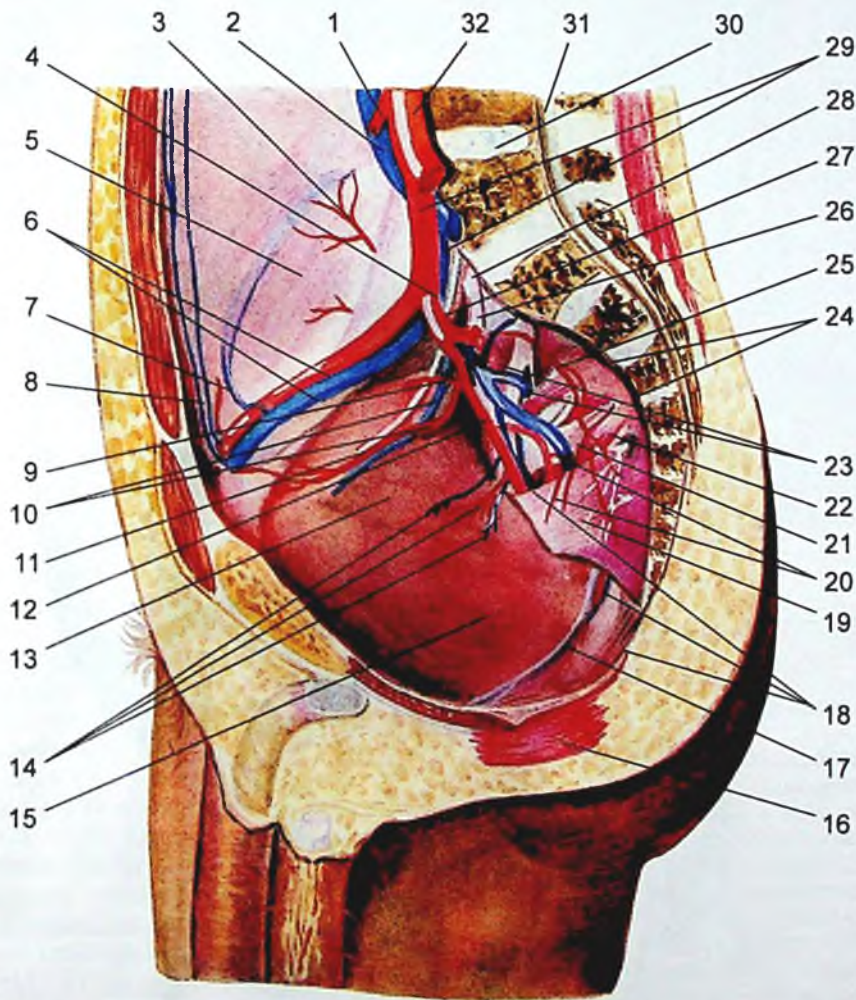
A. iliaca interna ning old yoki visseral arteriyalari quyidagi arteriya tarmoqlaridan iborat (48-rasm).

1. **Kindik arteriyasi** (a. umbilicalis) embrional rivojlanish davrida a. iliaca interna ning old tarmog'idan chiqib, kichik chanoqning yonbosh devori bo'ylab



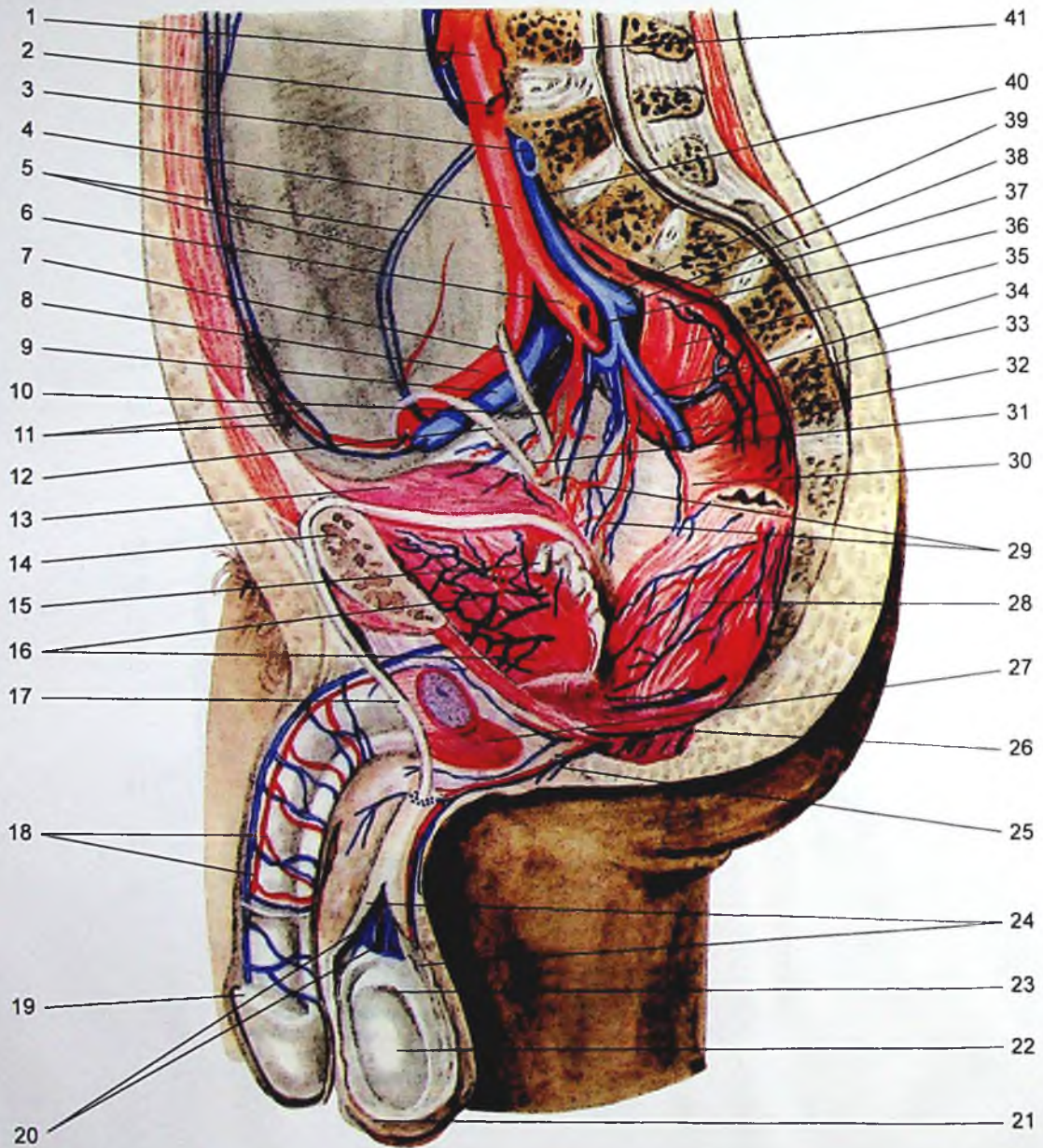
**46-rasm.** Qorinning oldingi devori tomirlari:

1 – A.subclavia sinistra; 2 – Rr.sternalis; 3 – N.intercostalis; 4 – Rr.intercostales anteriores; 5 – M.intercostalis externus; 6 – A.thoracica interna; 7 – A.musculophrenica; 8 – A.epigastrica superior; 9 – Vagina m.recti abdominis; 10 – M.rectus abdominis; 11 – M.transversus abdominis; 12 – Vv.epigastricae inferiores; 13 – A.epigastrica inferior; 14 – Lig.umbilicale mediale; 15 – Anulus inguinalis profundus; 16 – Lig.inguinale; 17 – Vasa testicularia; 18 – Vepigastrica inferior; 19 – Plica umbilicalis mediana; 20 – Ductus deferens; 21 – Aa.vesicales superiores; 22 – A.umbilicalis; 23 – Ureter; 24 – Vesica urinaria; 25 – Fossa supravesicalis; 26 – V.iliaca externa; 27 – A.iliaca externa; 28 – Fossa inguinalis medialis; 29 – N.femoralis; 30 – Os ilium; 31 – M.iliopsoas; 32 – Fossa inguinalis lateralis; 33 – M.transversus abdominis; 34 – M.obliquus internus abdominis; 35 – Lig.umbilicale medianum; 36 – M.obliquus externus abdominis; 37 – Linea arcuata; 38 – Fascia transversalis; 39 – Linea alba; 40 – Diaphragma; 41 – M.transversus thoracis; 42 – M.intercostalis internus; 43 – A.thoracica interna; 44 – Vv.thoracicae internae; 45 – V.cava superior; 46 – V.brachiocephalica dextra.



**47-rasm.** Chanoq bo'shlig'ining qon tomirlari:

1 – A.mesenterica inferior; 2 – V.cava inferior; 3 – R.iliacus a.iliolumbalis; 4 – A.iliaca interna dextra; 5 – M.iliacus; 6 – A.et v.iliacae externae dextrae; 7 – A.circumflexa ilium profunda; 8 – A.epigastrica inferior; 9 – A.vesicalis superior; 10 – A.et v.obturatoriae; 11 – N.obturatorius; 12 – A.vesicalis inferior; 13 – M.obturatorius internus; 14 – A.et v.v.rectales mediae; 15 – M.levator ani (m.iliococcygeus); 16 – M.sphincter ani externus; 17 – N.pudendus; 18 – A.et v.pudendae internae; 19 – M.coccygeus; 20 – A.et v.gluteae inferiores; 21 – N.pudendus; 22 – M.piriformis; 23 – A.et v.gluteae superiores; 24 – Ganglia sacralia trunci sympathici; 25 – Aa. sacrales laterales; 26 – Truncus lumbosacralis; 27 – A.iliolumbalis; 28 – R.spinalis; 29 – A.et v.iliacae communes dextrae; 30 – Discus intervertebralis; 31 – Canalis vertebralis; 32 – Aorta abdominalis.



**48-rasm.** Umumiy yonbosh arteriyasi va tarmoqlari (erkaklar chanoq bo'shlig'i):

1 – Aorta abdominalis; 2 – A. iliaca communis sinistra; 3 – V. iliaca communis sinistra; 4 – A. iliaca communis dextra; 5 – A. et vv. circumflexae ilium profundae; 6 – A. iliaca interna dextra; 7 – Ureter; 8 – A. iliaca externa dextra; 9 – V. iliaca externa dextra; 10 – Aa. et vv. vesicales superiores; 11 – A. et v. epigastricae inferiores; 12 – Ductus deferens dexter; 13 – Vesica urinaria; 14 – Os pubis; 15 – Ureter; 16 – Plexus venosus vesicalis; 17 – Ductus deferens sinister; 18 – A. dorsalis penis et v. dorsalis penis profunda; 19 – Penis; 20 – Plexus pampiniformis; 21 – Tunica vaginalis testis; 22 – Testis; 23 – Epididymis; 24 – Fascia spermatica interna; 25 – A. perinealis; 26 – A. et v. pudendae internae; 27 – M. bulbospongiosus; 28 – Rectum; 29 – Aa. et vv. vesicales inferiores; 30 – A. rectalis inferior; 31 – A. ductus deferentis; 32 – A. pudenda interna; 33 – V. sacralis lateralis; 34 – V. pudenda interna; 35 – M. piriformis; 36 – A. glutea superior; 37 – A. et v. sacrales medianae; 38 – V. glutea superior; 39 – V. iliaca interna dextra; 40 – V. iliaca communis dextra; 41 – Vertebra lumbalis 1Y.

yuqoriga ko'tariladi, keyin qorin bo'shlig'ining oldingi devoriga (qorin bo'shlig'iga) qaragan yuzadan kindikka boradi. Bola tug'ilib, kindigi kesilgandan so'ng arteriyaning teshigi asta-sekin yopilib, lig. umbilicale mediale ga aylanadi. Lekin bu boylamning boshlang'ich qismi arteriya holatini saqlab qoladi va aa. vesicales superiores (qovuqning yuqori arteriyalari)ni beradi. Bular qovuqning yuqori bo'limiga borib tarqaladi va a. vesicalis inferior bilan anastomozlashadi.

2. Siydik yo'li tarmoqlari (rami ureterici) ba'zan a. umbilicalis dan boshlanib, ureteri ni qon bilan ta'minlaydi.

3. Qovuqning pastki arteriyasi (a. vesicalis inferior) qovuq tubi urug' pufakchalari va prostata bezini qon bilan ta'minlaydi, siydik yo'lining pastki qismiga rami ureterici ni beradi va a. vesicalis superior bilan anastomozlashadi.

4. Urug' yo'li arteriyasi (a. ductus deferentis) (erkaklarda bo'ladi) kindik yoki qovuq arteriyalarining biridan boshlanib, ductus deferens va testis ga borib tarqaladi.

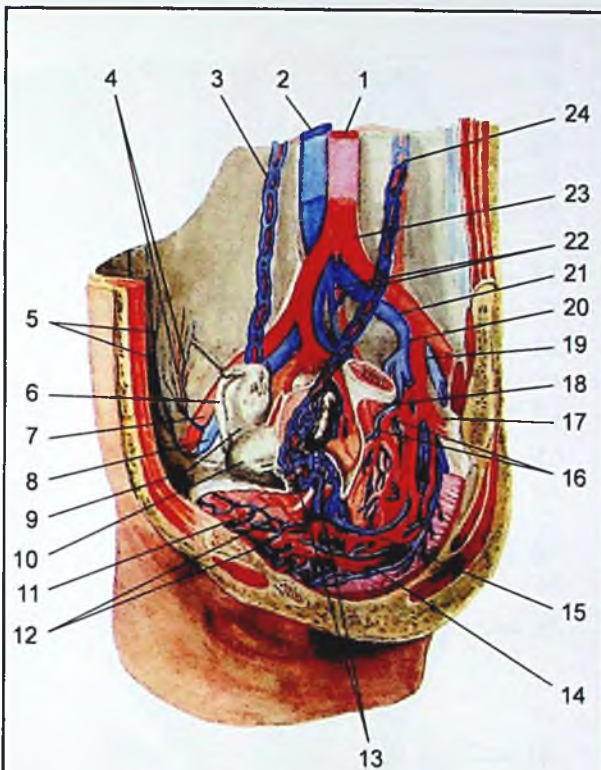
5. A. uterina bachadon arteriyasi (ayollarda bo'ladi) aksari a. iliaca internae dan (ba'zan kindik arteriyasidan) boshlanib, lig. uteri varaqlari orasidan o'tib bachadonga boradi va quyidagi tarmoqlarga bo'linadi: a) a. vaginalis (qin arteriyasi) qinga borib tarqaladi; b) ramus tubarius – bachadon nayi shoxchasi bachadon nayini qon bilan ta'minlaydi; d) ramus ovaricus – tuxumdon tarmoqchasi tuxumdonga boradi; e) bachadonga boradigan shoxcha bachadonda tarqaladi. Bu arteriya tuqqan ayollarning bachadonida spiralsimon burmalar hosil qilib joylashadi (49-rasm).

6. To'g'ri ichakning o'rta arteriyasi (a. rectalis media) to'g'ri ichakning o'rta qismiga tarqaladi. Bu arteriya to'g'ri ichak devorida a. rectalis superior (a. mesenterica inferior tarmog'i) va a. rectalis inferior (a. pudenda interna tarmog'i) bilan anastomozlashadi. A. rectalis media dan qovuqqa prostata va urug' pufakchalari bezlariga tarmoqlar chiqaradi.

7. Ichki uyatli arteriya (a. pudenda interna) chanoq bo'shlig'idan n. ischiadicus, n. pudendus a. glutea inferior lar bilan birga foramen infrapiriforme dan tashqariga chiqadi, spina ischiadica ni aylanib o'tib, foramen ischiadicum minor orqali fossa ischiorectalis ga boradi va a. profunda penis (ayollarda a. profunda clitoridis) hamda a. dorsalis penis (ayollarda a. dorsalis clitoridis) tarmoqlariga bo'linadi.

A. pudenda interna chanoq bo'shlig'ida faqat plexus sacralis ga va arteriya poyasiga yaqin joylashgan muskullarga mayda tarmoqlar beradi. Bu arteriya diaphragma pelvis dan pastki sohada quyidagi tarmoqlarni beradi.

a) to'g'ri ichakning pastki arteriyasi (a. rectalis inferior) to'g'ri ichakning pastki bo'limidan tashqi teshikka boradi va a. rectalis media (a. iliaca interna tarmog'i) bilan tutashadi.



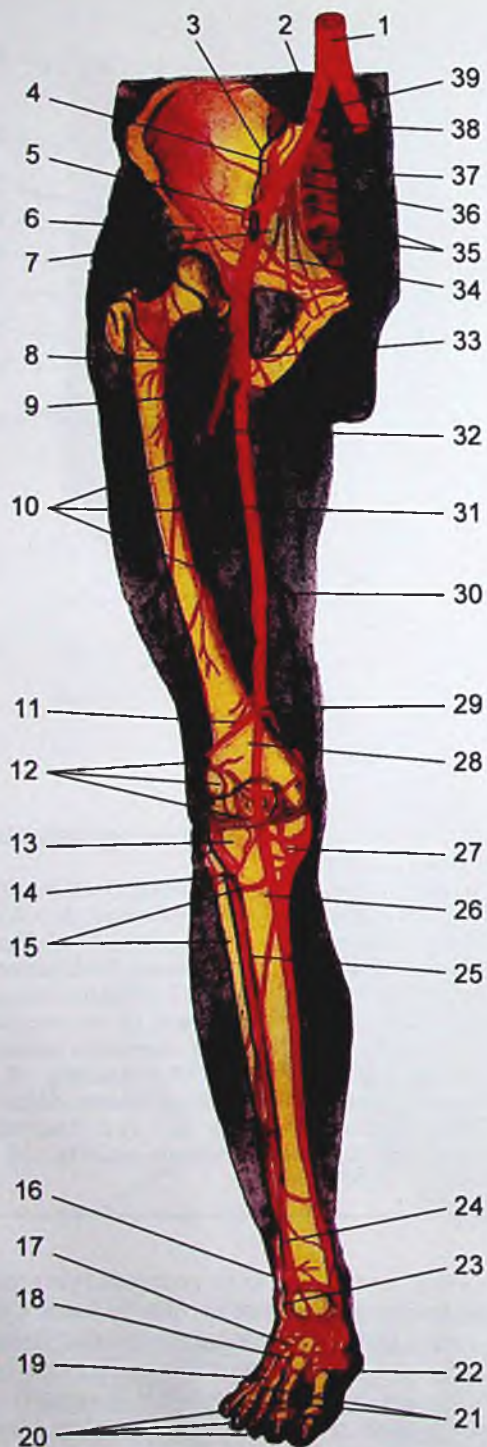
49-rasm. Umumiy yonbosh arteriyasi va tarmoqlari (ayollar chanoq bo'shig'i):

1 – Aorta abdominalis; 2 – V.cava inferior; 3 – V.ovarica; 4 – A.et.v.circumflexae ilium profundae; 5 – A.et.v.epigastricae inferiores; 6 – Tuba uterina; 7 – A.iliaca externa dextra; 8 – V.iliaca externa dextra; 9 – Ovarium; 10 – Uterus; 11 – Vesica urinaria; 12 – Plexus venosus vesicalis; 13 – Plexus venosus uterinus; 14 – A.vesicalis inferior; 15 – A.uterina; 16 – Aa.et.vv.rectales mediae; 17 – A.glutea superior sinistra; 18 – Rectum; 19 – A.iliaca interna sinistra; 20 – V.iliaca interna sinistra; 21 – V.iliaca communis sinistra; 22 – A.et.v.sacrales medianae; 23 – A.iliaca communis sinistra; 24 – A.ovarica.

b) oraliq arteriyasi (a. perinealis) yorg'oqqa – rami scrotales posteriores (ayollarda katta uyatli lablarga – rami labiales posteriores) tarmoqlar beradi.

d) jinsiy olat piyozchasi arteriya si (a. bulbi penis) a. bulbi vestibuli (vaginae) qin dahlizi piyozchasi arteriyasi jinsiy olatning corpus spongiosum penis iga, ayollarda qin dahlizi piyozchasiga boradi. A. pudenda interna ning oxirgi tarmog'i a. profunda penis va a. dorsalis penis jinsiy olatning orqa arteriyasi (ayollarda a. dorsalis clitoridis) – klitor arteriyasi bo'lib tarqaladi.

## TASHQI YONBOSH ARTERIYASI (50, 51-rasm)



**Tashqi yonbosh arteriyasi** (a. iliaca externa) a. iliaca communis ning ikkinchi (a. iliaca interna dan keyingi) oxirgi tarmog'i bo'lib, art. sacroiliaca ning ro'parasida boshlanadi, qorin seroz pardasining orqa tomonidan pastga tushadi. A. iliaca externa chanoq bo'shlig'idan lacuna varosum orqali songa (tashqariga) chiqadi va a. femoralis bo'lib, oyoqning pastki qismlariga tarqaladi. A. iliaca externa quyidagi tarmoqlarga bo'linadi:

1. M. psoas ga mayda tarmoqlar chiqaradi.

2. Qorin tepasidagi pastki arteriya (a. epigastrica inferior) yuqoriga ko'tarilib, m. rectus ga yaqinlashadi va uning qinini teshib o'tib, a. epigastrica superior (a. thoracica interna tarmog'i) bilan tutashadi (46-rasm).

A. epigastrica inferior m. rectus abdominis ga qadar fascia transversa bilan qorin seroz pardasining orasida joylashib, plica epigastrica ni hosil qiladi. A. epigastrica inferior dan quyidagi tarmoqlar chiqadi:

a) rami musculares – qorin muskullariga, to'g'ri muskul va uning qiniga, teriga tarqaladi; b) ramus pubicus qovga tegishli tarmoqlar bo'lib, lig. lacunare yaqinida a. obturatoria bilan tutashadi. Goho bu arteriya a. obturatoria ning davomi bo'lib qoladi; d) a. cremasterica – moyak xaltasining muskul arteriyasi, chov kanaliga kirib funiculus spermaticus ga qo'shiladi va cremaster, yorg'oqqa tarqaladi. Ayollarda esa mons pubis va labia majora larga boradi.

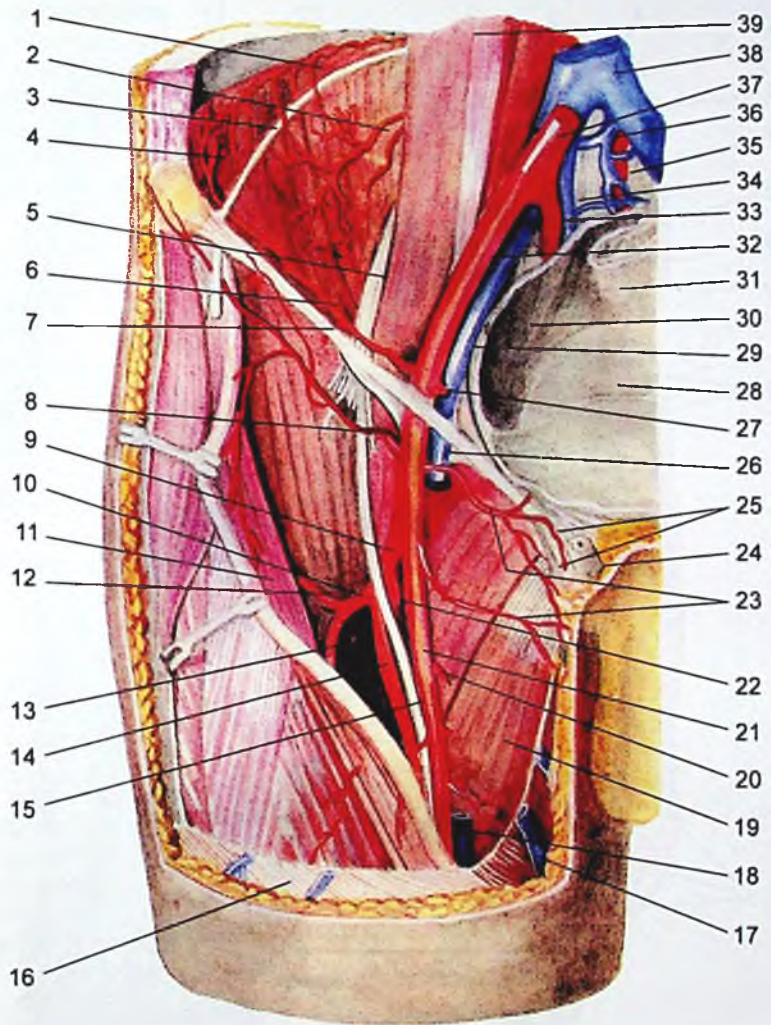
3. Yonbosh suyagini o'rab turadigan chuqur arteriya (a. circumflexa – ilium profunda – mm. transversus abdominis internus va m. iliacus)ni qon bilan ta'minlashda qatnashadi.

**50-rasm.** Oyoq arteriyasi sxemasi:

1 – Aorta abdominalis; 2 – A. lumbalis IV; 3 – A. iliolumbalis; 4 – A. iliaca externa; 5 – A. glutea superior; 6 – A. circumflexa ilium profunda; 7 – A. glutea inferior; 8 – A. circumflexa femoris lateralis; 9 – A. descendens; 10 – Aa. perforantes; 11 – A. genus superior lateralis; 12 – Rete articulare genus; 13 – A. genus inferior lateralis; 14 – A. recurrens tibialis anterior; 15 – A. tibialis anterior; 16 – A. malleolaris anterior lateralis; 17 – A. arcuata; 18 – A. plantaris lateralis; 19 – Arcus plantaris; 20 – Aa. digitales dorsales; 21 – Aa. metatarsae dorsales; 22 – A. plantaris medialis; 23 – A. dorsalis pedis; 24 – A. malleolaris anterior medialis; 25 – A. peronea (fibularis); 26 – A. tibialis posterior; 27 – A. genus inferior medialis; 28 – A. poplitea; 29 – A. genus descendens; 30 – A. genus descendens; 31 – A. femoralis; 32 – A. profunda femoris; 33 – A. circumflexa femoris medialis; 34 – A. obturatoria; 35 – Rr. spinales; 36 – A. sacralis lateralis; 37 – A. iliaca interna; 38 – A. sacralis mediana; 39 – A. iliaca communis dextra.

**51-rasm.** Tashqi yonbosh va son arteriyalari:

1 – A.lumbalis IV; 2 – R.iliacus a. iliolumbalis; 3 – N.cutaneus femoris lateralis; 4 – M.iliacus; 5 – N.femoralis; 6 – A.circumflexa ilium profunda; 7 – Lig.inguinale; 8 – A.circumflexa ilium superficialis; 9 – A.profunda femoris; 10 – A.circumflexa femoris lateralis; 11 – M.sartorius; 12 – Ramus ascendens a.circumflexae femoralis lateralis; 13 – Ramus descendens a.circumflexae femoris lateralis; 14 – A.profunda femoris; 15 – N.saphenus; 16 – Fascia lata; 17 – V.saphena magna; 18 – V.femoralis; 19 – M.adductor longus; 20 – A.perforans; 21 – A.femoralis; 22 – A.circumflexa femoris medialis; 23 – Aa.pudendae externae; 24 – Funiculus spermaticus; 25 – Rr.scrotales anteriores; 26 – V.femoralis; 27 – A.epigastrica inferior; 28 – Vesica urinaria; 29 – V.iliaca externa; 30 – Ureter; 31 – Rectum; 32 – A.iliaca externa; 33 – A.iliaca interna; 34 – V.iliaca interna; 35 – A.sacralis mediana; 36 – V.sacralis mediana; 37 – A.iliaca communis; 38 – V.cava inferior; 39 – M.psoas major.



### SON ARTERIYASI (52, 53-rasmlar)

A.femoralis, a.iliaca externa kichik chanoq bo'shlig'idan lacuna vasorum orqali (lig. inguinale ostidan) chiqqach, sonda a. femoralis bo'lib davom etadi. A. femoralis fossa iliopectina da v. femoralis ga nisbatan lateral yotadi va son uchburchagidagi sulcus femoralis bo'ylab sonning medial tomoniga o'tadi, so'ngra canalis adductorius orqali taqim bo'shlig'iga (fossa poplitea) chiqqach, taqim arteriyasi (a.poplitea) deb yuritiladi.

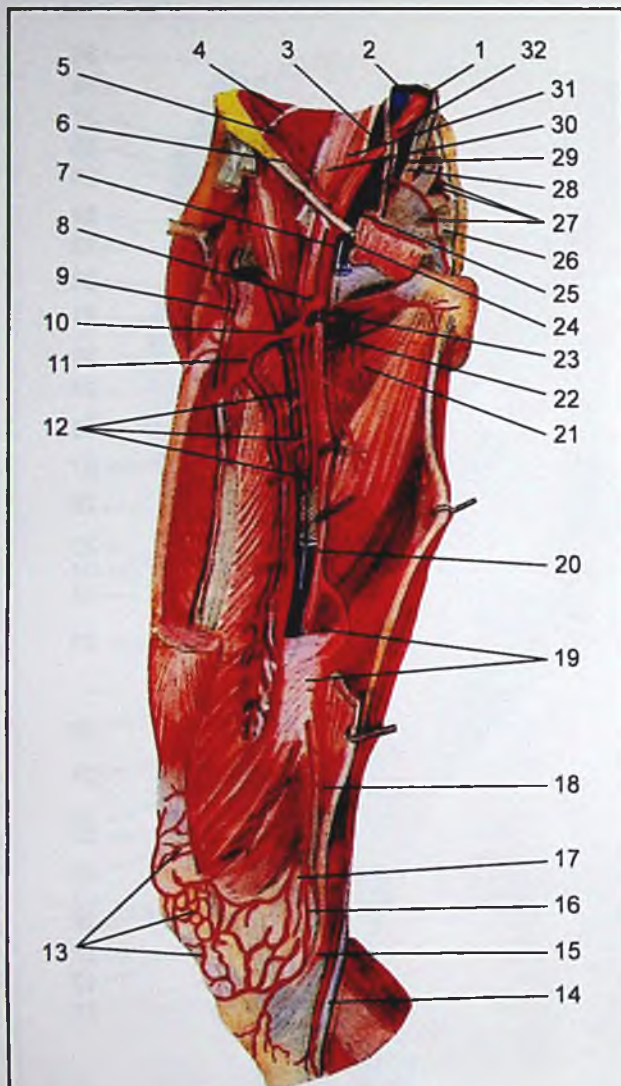
A. femoralis dan quyidagi tarmoqlar chiqadi:

1. Qorin tepasidagi yuza arteriya (a. epigastrica superficialis fascia lata ni teshib o'tib,

yuqori kindikkacha boradi. A. epigastrica superficialis qorin devorining teri osti kletchatkasini qon bilan ta'minlaydi va a. epigastrica superior (a. thoracica interna tarmog'i) bilan tutashadi.

2. Yonbosh suyagini o'rab turuvchi yuza arteriya (a. circumflexa ilium superficialis) spina iliaca anterior superior sohasiga borib teri bo'ylab tarqaladi.

3. Tashqi uyatli arteriyalar aa. pudendae externae yorg'oq (scrotum) terisiga yoki labia pudendi majora ga r. scrotales anteriores (ayollarda r. labiales anteriores) bo'lib tarqaladi.



52-rasm. Son arteriyasi:

1 – A. iliaca coomunis; 2 – V. iliaca coomunis; 3 – M. psoas minor; 4 – N. cutaneus femoris lateralis; 5 – A. circumflexa ilium profunda; 6 – Lig. inguinale; 7 – A. femoralis; 8 – A. profunda femoris; 9 – R. ascendens a. circumflexae femoris lateralis; 10 – A. circumflexa femoris lateralis; 11 – R. descendens a. circumflexae femoris lateralis; 12 – A. perforantes; 13 – Rete patellae; 14 – R. saphenus a. genus descendentis; 15 – A. genus inferior medialis; 16 – R. articularis a. genus descendentis; 17 – A. genus superior medialis; 18 – A. genus descendens; 19 – Canalis adductorius; 20 – v. femoralis; 21 – R. transversus a. circumflexae femoris medialis; 22 – R. profundus a. circumflexae femoris medialis; 23 – A. circumflexa femoris medialis; 24 – V. femoralis; 25 – V. iliaca externa; 26 – A. sacralis lateralis; 27 – Plexus sacralis; 28 – V. iliaca interna; 29 – A. iliaca interna; 30 – N. femoralis; 31 – M. psoas major; 32 – Ureter.

4. Sonning chuqur arteriyasi (a. profunda femoris) a. femoralis ning orqa yuzasidan lig. inguinale dan 3–5 sm pastroqda ajralib, son muskullarini qon bilan ta'minlaydi. A. profunda femoris dastlab a. femoralis ning orqa va lateral tomoniga o'tadi, so'ngra sonning yaqinlashtiruvchi guruh muskullari bilan m. vastus medialis orasidan o'tib, a. perforates tertia da tugaydi.

Sonning chuqur arteriyasidan quyidagi tarmoqlar chiqadi:

a) Son suyagini o'rab turuvchi ichki arteriya (a. circumflexa femoris medialis) orqa tomondan medial (ichki) tomonga borib, ikkita shoxchaga bo'linadi: a) a. ascendens yuqoriga ko'tariluvchi shoxchasi, sonning yaqinlashtiruvchi muskullariga va m. pectineus ga tarqaladi; b) r. profundus – chuqur shoxcha m. iliopsoas bilan m. pectineus lar orasidan son orqasiga o'tadi, chanoq-son bo'g'imiga tolalar berib tugaydi. Ramus profundus sonni yaqinlashtiruvchi muskullarning orqa qismlarini qon bilan ta'minlaydi: a. abductoraria va a. glutea inferior bilan anastomozlashadi.

b) Son suyagini o'rab turuvchi chetki (lateral) arteriya (a. circumflexa femoris lateralis) oldingi arteriyadan pastroqda chiqib, lateral tomonga yo'naladi, m. rectus femoris ning orqa tomoniga borganda ikkita tarmoqqa bo'linadi:

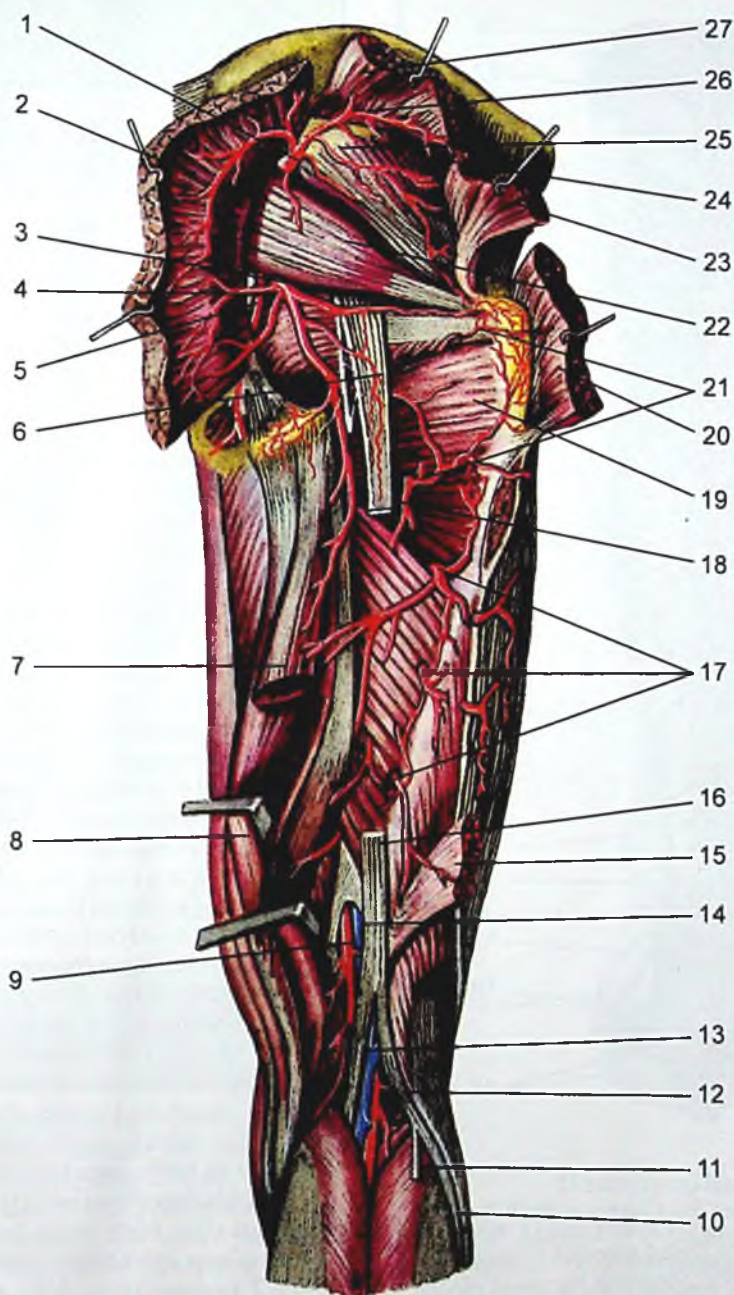
– ramus ascendens: yuqoriga ko'tariluvchi mayda tarmoq. Lateral tomondan yuqoriga ko'tarilib, mm. tensor fasciae latae va trochanter major ga boradi, a. circumflexa mediales hamda a. glutea inferior tolalari bilan tutashadi;

– ramus descendens: pastga yo'naluvchi shoxcha m. rectus femoralis ning orqa tomonidan pastga, tizzagacha boradi va sonning to'rt boshli muskuliga tarqaladi;

d) teshib o'tuvchi birinchi, ikkinchi va uchinchi arteriyalar (aa. perforantes prima, secunda et tertia) sonni yaqinlashtiruvchi medial muskullarni teshib, orqa tomonga o'tadi; bu arteriyadan son suyagiga a. diaphyseos femoris superior chiqadi, a. perforantes secunda son orqasiga m. adductor brevis ning pastidan o'tadi; a. perforantes tertia chuqur son arteriyasining davomi hisoblanadi, sonning orqa yuzasiga m. adductor longus ning pastidan o'tadi va son suyagiga tarmoq beradi. A. femoralis shikastlanganda yuqorida aytib o'tilgan chuqur son arteriyasi tarmoqlari yonlama (kollateral) qon tomirlarning rivojlanishida muhim vazifani o'taydi.

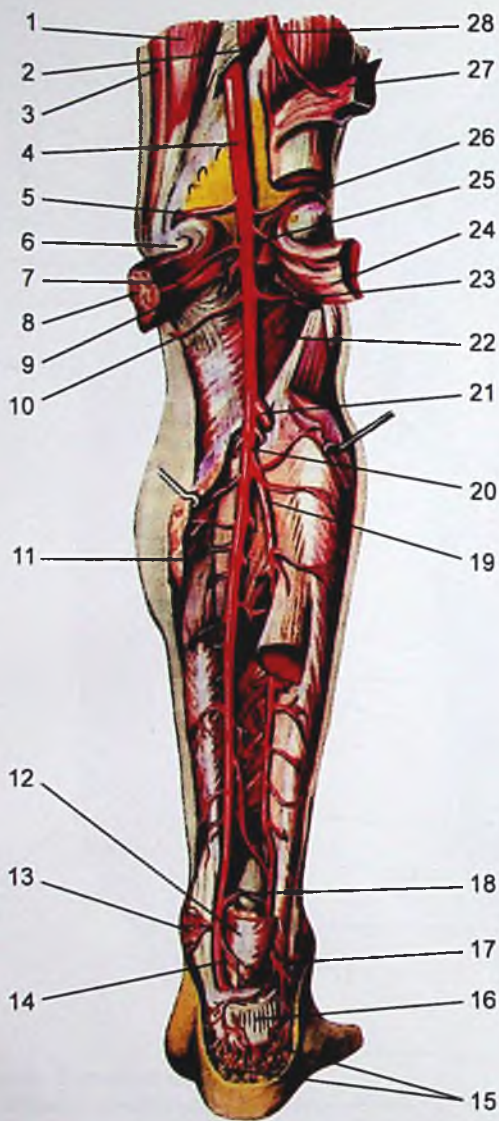
5. R a m i m u s c u l a r e s – son muskullariga tarqaladi.

6. T i z z a n i n g t u s h u v c h i a r t e r i y a s i (a. genus descendens) son arteriyasining oxirgi tarmog'i bo'lib, canalis adductorius ning oldingi devorini teshib o'tib, n. saphenus bilan birga yotadi, son to'rt boshli muskulining pastki qismiga tarmoqlar beradi va oxirgi ramii articulares bo'lib, tizza sohasida arteriya to'ri – rete articulare genus ni hosil qilishda qatnashadi.



**53-rasm.** Son arteriyasi (orqa yuzasi):

1 – A. glutea superior; 2 – M. gluteus maximus; 3 – A. glutea inferior; 4 – A. pudenda interna; 5 – N. pudendus; 6 – A. comitans n. ischiadici; 7 – M. biceps femoris (caput longum); 8 – M. semitendinosus; 9 – A. poplitea; 10 – N. peroneus (fibularis) superficialis; 11 – N. cutaneus surae lateralis; 12 – N. peroneus (fibularis) communis; 13 – N. tibialis; 14 – V. poplitea; 15 – M. biceps femoris (caput longum); 16 – N. ischiadicus; 17 – Aa. perforantes; 18 – N. ischiadicus; 19 – M. quadratus femoris; 20 – M. gluteus maximus; 21 – Rr. profundi a. circumflexae femoris medialis; 22 – M. piriformis; 23 – M. gluteus medius; 24 – M. gluteus minimus; 25 – Ramus inferior a. gluteae superioris; 26 – Ramus superior a. gluteae superioris; 27 – M. gluteus medius.



**54-rasm.** Boldir arteriyasi (orqa yuzasi):

1 – M.semimembranosus; 2 – Canalis adductorius; 3 – M.gracilis; 4 – A.poplitea; 5 – A.genus superior medialis; 6 – Tendo m.semitendinosi; 7 – A.suralis; 8 – M.gastrocnemius (caput mediale); 9 – A.genus media; 10 – A.genus inferior medialis; 11 – M.soleus; 12 – Tendo m.flexoris hallucis longi; 13 – Rr. malleolares mediales; 14 – Ramus communicans; 15 – Rete calcaneum; 16 – Tendo calcaneus; 17 – Rr.malleolares laterales; 18 – Ramus communicans; 19 – A.peronea (fibularis); 20 – A.tibialis posterior; 21 – A.tibialis anterior; 22 – M.popliteus; 23 – A.genus inferior lateralis; 24 – M.gastrocnemius (caput laterale); 25 – A.suralis; 26 – A.genus superior lateralis; 27 – M.biceps femoris; 28 – R.a.perforans tarmog'i.

## TAQIM ARTERIYASI (54-rasm)

Son arteriyasi canalis adductorius dan taqim osti chuqurchasiga chiqishi bilan a. poplitea deb ataladi. Taqim arteriyasi kalta, yo'g'on arteriya bo'lib, uning orqa va lateral tomonida v. poplitea, n.ischiadicus yoki uning n.tibialis tarmog'i ketma-ket joylashgan. Taqim arteriyasi fossa poplitea ning boshlanish qismida son suyagiga taqalib yotadi, ustidan esa faqat m.semimembranosus ning distal qismigina yopib turadi. Arteriyaning qolgan pastki qismi m.popliteus ning ustidan yo'naladi va m.gastrocnemius bilan m.soleus larning boshlanish qismlarini o'rab turadi. A.poplitea ana shu yerda, ya'ni canalis cruropopliteus ning boshlanish qismida aa.tibialis anterior et posterior ga bo'linadi.

Taqim arteriyasi quyidagi tarmoqlarga bo'linadi:

1. Tizzaning ustki-chetki arteriyasi (a.genus superior lateralis) a.poplitea dan son suyagining condylus lateralis tepaligi oldida chiqib, m.biceps ostidan tizza qopqog'i sohasiga boradi va rete articulare genus ni hosil qilishda qatnashadi.

2. Tizzaning ustki-ichki arteriyasi (a.genus superior medialis) a.poplitea dan condylus medialis femoralis ning ro'parasida boshlanadi, m.semimembranosus bilan m.adductor magnus ostidan o'ta turib ularga tolalar beradi va tizzaga borib rete articulare genus ga qo'shiladi.

3. Tizzaning pastki-chetki arteriyasi (a.genus inferior lateralis) taqim osti arteriyasidan condylus lateralis tibiae tepasida chiqib, caput laterale m.gastrocnemius ostidan (bu yerda muskulga tarmoqchalar beradi) tizzaga boradi va rete articulare genus ga qo'shiladi.

4. Tizzaning pastki-ichki arteriyasi (a.genus inferior medialis) a.poplitea dan condylus medialis tibiae ning yuqori chegarasida boshlanib, bir oz pastga tushadi, caput mediale m.gastrocnemius ostidan o'ta turib, unga tola beradi va tizza sohasidagi rete articulare genus ni hosil qilishda qatnashadi. Tizza arteriyasi tizza bo'g'imini qon bilan ta'minlashda va yonlama qon aylanishida muhim ahamiyatga ega.

5. Tizzaning o'rta (toq) arteriyasi (a.genus media) capsula articularis ni teshib o'tib, bo'g'im bo'shlig'iga o'tadi va lig.cruciata larga tarqaladi.

**Oldingi katta boldir arteriyasi** – A.tibialis anterior (55-rasm) taqim arteriyasidan canalis crucopopliteus ning boshlanish qismida chiqib oldinga qarab yo'naladi, boldirning orqa tomonida joylashgan muskullar membrana interossea cruris ni teshib, boldir oldiga o'tadi. Boldirning yuqori (proksimal) qismida a.tibialis anterior dastlab membrana interossea cruris

ning oldingi yuzasi bo'ylab m.tibialis anterior bilan m.extensor digitorum longus lar orasidan, so'ngra m.tibialis anterior bilan m.extensor hallucis longus lar o'rtasidan pastga qarab tushadi. Arteriya boldir-panja bo'g'imiga yaqinlashgan sayin yuza joylashib oyoq panjasining ustki tomoniga yetganda a.dorsalis pedis (oyoq panjasining ustki arteriyasi) bo'lib davom etadi.

Oldingi katta boldir arteriyasi quyidagi tarmoqlarni chiqaradi:

1. Katta boldirning orqaga qaytuvchi orqa arteriyasi (a.recurrens tibialis posterior) m.popliteus ostidan yuqoriga ko'tariladi, tizza bo'g'imi bilan art.tibiofibularis proximalis larga tarqaladi. Bu arteriya ba'zida bo'lmaydi.

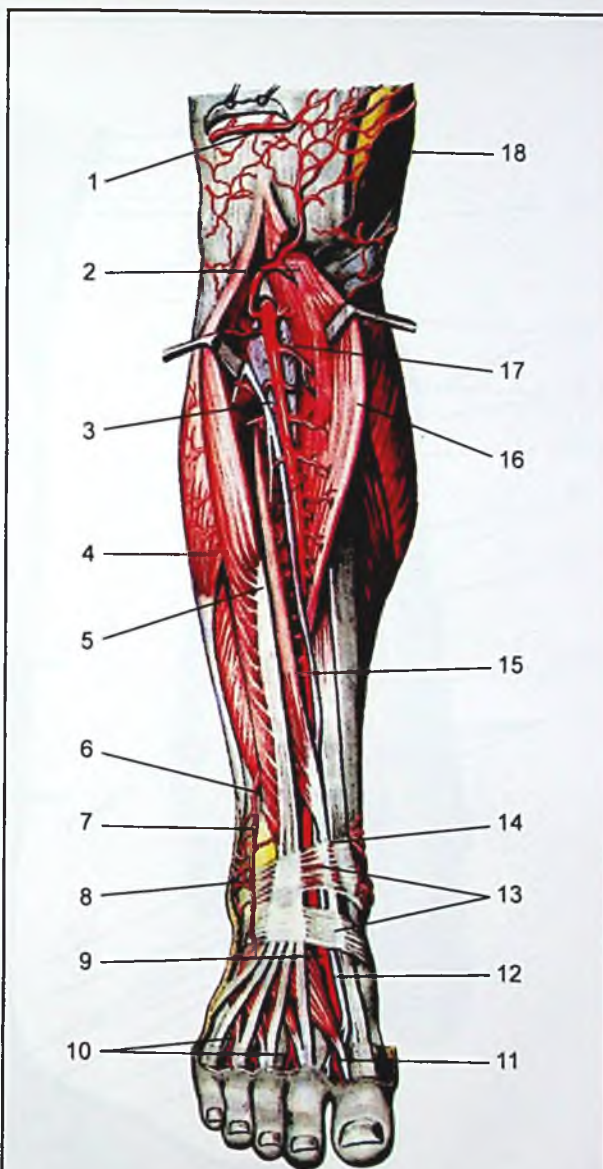
2. Katta boldirning orqaga qaytuvchi old arteriyasi (a.recurrens tibialis anterior) a.tibialis anterior dan boshlanib m.tibialis anterior ni teshib o'tadi va patella ning lateral tomonidan ko'tarilib, rete articulare genus ga qo'shilib ketadi.

3. To'piqning oldingi tomondagi ichki arteriyasi (a.malleolaris anterior medialis) m.tibialis anterior payining ostidan chiqib ichki to'piqqa boradi, rete malleolare mediale ni (ichki to'piqning arteriya to'rini) hosil qilishda qatnashadi va boldir-panja bo'g'imi kapsulasiga tarmoqlar beradi.

4. To'piqning oldingi tomondagi tashqi arteriyasi (a.malleolaris anterior lateralis) m.extensor digitorum longus payining ostidan o'tib, tashqi to'piq sohasida a.peronea ning tarmog'i bilan qo'shiladi va rete malleolare laterale ni (tashqi to'piqning arteriya to'rini) hosil qiladi. To'piqning arteriya to'rlari boldir-oyoq panjasi bo'g'imini qon bilan ta'minlaydi va yonlama qon aylanishida qatnashadi.

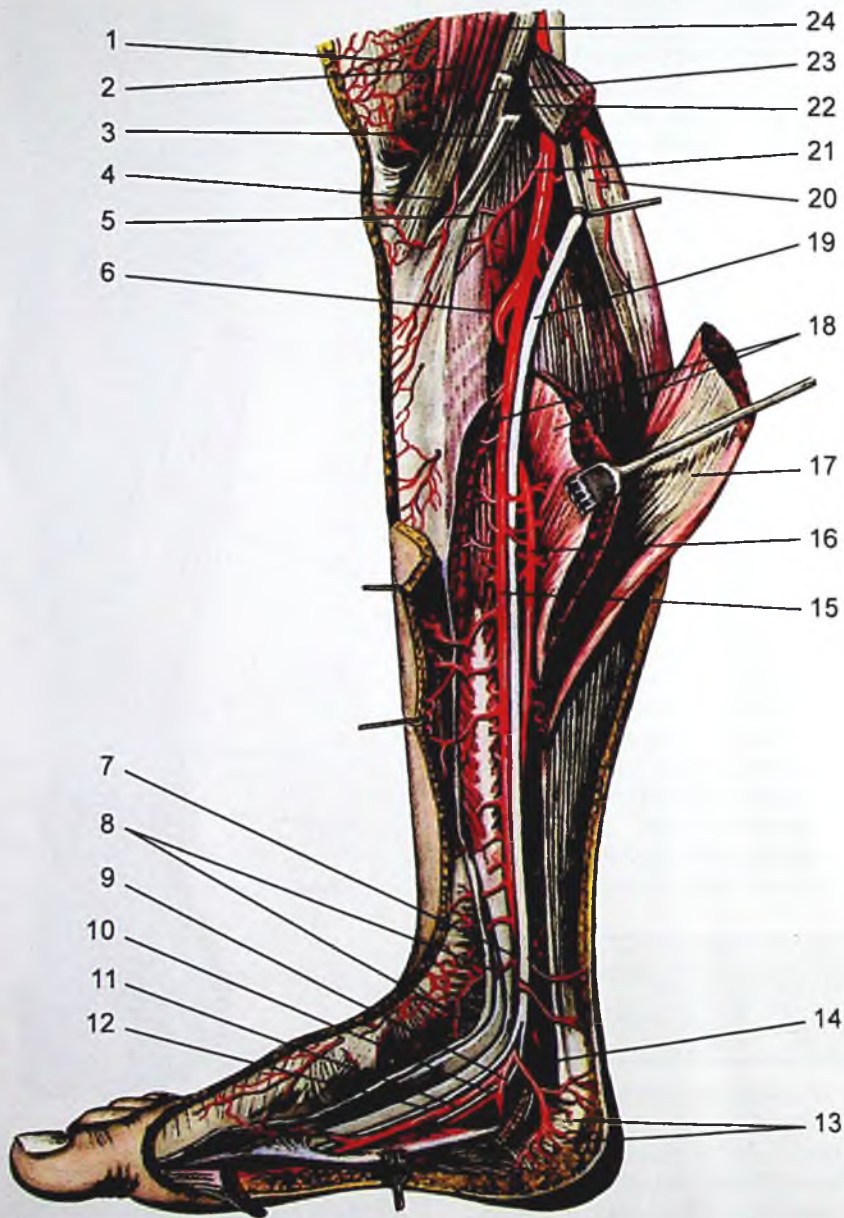
### ORQA KATTA BOLDIR ARTERIYASI (56-rasm)

Orqa katta boldir arteriyasi (a.tibialis posterior) taqim osti arteriyasining davomi bo'lib, canalis cruropopliteus ning boshlanishidan chiqadi, m.soleus bilan (orqa tomonda – mm.tibialis posterior et flexor digitorum longus lar orasidan) old tomonga pastga tushadi. Arteriya kanalning pastki teshigidan chiqib, m.soleus ning medial yuzasida joylashadi, so'ngra m.flexor digitorum longus bilan m.flexor hallucis longus orasidan ichki to'piqqa boradi. A.tibialis posterior Axill boylamining medial qirrasini bo'ylab ichki to'piq orqasidagi kaftga tushadi va m.abductor hallucis ning boshlanish qismi ostida ikkita oxirgi tarmoqchalar (aa.plantares medialis et lateralis) ga bo'linadi. Arteriya ichki to'piq orqasida faqat fassiya va teri bilan qoplanadi. Shuning uchun bu yerda a.tibialis posterior ning tomir urishini osongina



55-rasm. Oldingi katta boldir arteriyasi:

1 – A.genus superior lateralis; 2 – A.recurrens tibialis anterior; 3 – N.peroneus (fibularis) profundus; 4 – M.peroneus longus (m.fibularis longus); 5 – M.extensor digitorum longus; 6 – Ramus perforans a.peroneae (fibularis); 7 – A.malleolaris anterior lateralis; 8 – Rete malleolare laterale; 9 – A.tarsea lateralis; 10 – Aa.metatarsee dorsales; 11 – A.metatarsea dorsalis; 12 – A.dorsalis pedis; 13 – Retinaculum mm.extensorum inferius; 14 – A.malleolaris anterior medialis; 15 – N.peroneus (fibularis) profundus; 16 – M.tibialis anterior; 17 – A.tibialis anterior; 18 – Rete patellae.



**56-rasm.** Orqa katta boldir arteriyasi va nervi (medail yuzasi):

1 – Rete articulare genus; 2 – M.sartorius; 3 – Tendo m.semitendinosus; 4 – Ramus saphenus a.genus descendens; 5 – A.genus inferior medialis; 6 – A.tibialis anterior; 7 – A.malleolaris medialis; 8 – Rete malleolare mediale; 9 – A.plantaris lateralis; 10 – N.plantaris lateralis; 11 – A.plantaris medialis; 12 – N.plantaris medialis; 13 – Rete calcaneum; 14 – Ramus calcaneus; 15 – A.tibialis posterior; 16 – A.peronea (fibularis); 17 – M.gastrocnemius (caput mediale); 18 – M.soleus; 19 – N.tibialis; 20 – A.suralis; 21 – A.poplitea; 22 – M.gastrocnemius; 23 – Tendo m.gracilis; 24 – Tendo m.semimembranosi.

payqash mumkin. A.tibialis posterior dan quyidagi tarmoqlar chiqadi:

1. Kichik boldir suyagini o'rab turuvchi tarmoq (r.circumflexus fibulae) boldirning orqa arteriyasidan chiqib, caput fibulae ga tarqaladi va tizza bo'g'ini atrofidagi boshqa arteriyalarga qo'shiladi.

2. Rami musculares – muskullarga tarqaladi.

3. Kichik boldir arteriyasi (a.peronea seu fibularis) a.tibialis posterior ning boshlanish qismida tarmoqlanib, canalis musculo-peroneus inferior da orqadagi katta boldir arteriyasiga parallel ravishda pastga yo'naladi, tashqi to'piqning orqa sohasida a.malleolaris anterior lateralis ga qo'shilib, rete malleolare laterale ni hosil qilishda qatnashadi. A.peronea tovon suyagiga, kichik boldir suyaklariga, muskullarga tolalar beradi.

### OYOQ PANJASI ARTERIYALARI (57, 58-rasmlar)

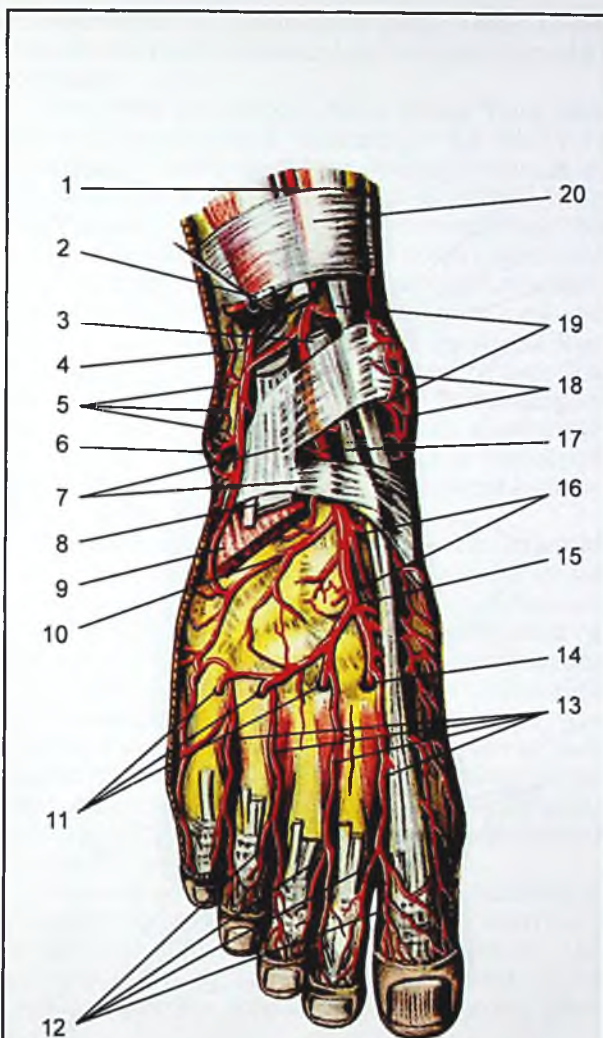
Oyoq panjasi arteriyasi boldir arteriyalarining davomi bo'lib, uning orqa sathiga – a.tibialis anterior, kaft yuzasiga – a.tibialis posterior tarmoqlanadi. A.tibialis anterior boldirdan oyoq panjasining orqa yuzasiga lig.crucliatum ostidan o'tib, a.dorsalis pedis nomi bilan davom etadi.

Oyoq panjasining orqa arteriyasi (a.dorsalis pedis) m.extensor hallucis longus (medial tomonda) bilan m.extensor digitorum brevis (lateral tomonda) o'rtasida suyaklar va boylamlarga yondoshgan holda I, II kaft suyaklarining oralig'igacha boradi va quyidagi tarmoqlarni beradi:

1. Oyoq kafti ustining ichki arteriyalari (aa.tarseae mediales) oyoq panjasining medial chekkasiga boradi va rete malleolare mediale bilan anastomozlashadi (57-rasm).

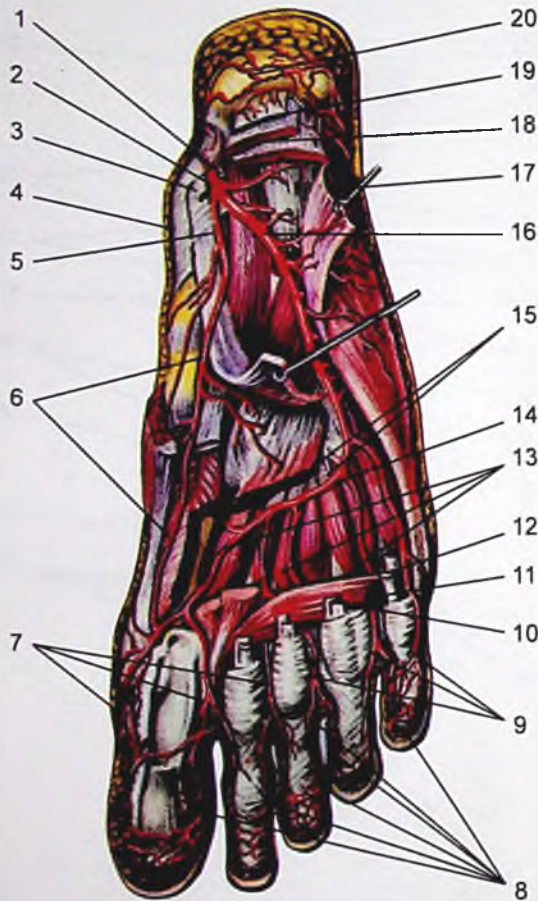
2. Oyoq kafti ustining tashqi arteriyasi (a.tarseae lateralis) kaft usti suyaklari sohasida m.extensor digitorum brevis ni qon bilan ta'minlaydi, so'ngra lateral tomonga o'tib os.metatarsale asosining oldida a.arquata bilan qo'shiladi.

3. Ravoqsimon arteriya (a.arquata) a.dorsalis pedis dan I ponasimon suyak oldida boshlanib, ossa metatarsalis ning asoslari bo'ylab lateral tomonga boradi, a.tersea lateralis va oyoq-kaft arteriyalari bilan anastomozlashib arteriya ravog'ini hosil qiladi. Arteriya ravog'idan uchta aa.metatarsae dorsales tarmog'i (oyoq kafti arteriyalari) boshlanib, II, III, IV spatio interossea ga borganda yana ikkiga – aa.digitales dorsales (barmoqlarning orqa arteriyalari)ga bo'linadi. Aa.digitales dorsales II, III, IV, V barmoqlarning bir-biriga qaragan yuzalariga boradi va bittadan ramus perforates tarmog'ini



57-rasm. Oyoq kafti ustki yuzasidagi arteriyalar:

1 – A.tibialis anterior; 2 – Tendines m.extensoris digitorum longi; 3 – Tendo m.extensoris hallucis longi; 4 – R.perforans a.peroneae; 5 – Rete malleolare laterale; 6 – A.malleolaris anterior lateralis; 7 – Retinaculum mm.extensorum inferius; 8 – Tendines m.extensoris digitorum longi; 9 – M.extensor digitorum brevis; 10 – A.tarseae lateralis; 11 – Rami perforantes; 12 – Aa.digitales dorsales; 13 – Aa.metatarsae dorsales; 14 – R.plantaris profundus; 15 – A.arquata; 16 – Aa.tarseae mediales; 17 – A.dorsalis pedis; 18 – Rete malleolare mediale; 19 – M.tibialis anterior; 20 – Retinaculum mm.extensorum superius.



58-rasm. Oyoq kaft arteriyasi:

1 – N.plantaris lateralis; 2 – A.tibialis posterior; 3 – N.plantaris medialis; 4 – Retinaculum mm.flexorum; 5 – A.plantaris medialis; 6 – A.plantaris medialis; 7 – Aa.digitales plantares communes; 8 – Aa.digitales plantares propriae; 9 – Aa.digitales plantares communes; 10 – M.adductor hallucis (caput transversum); 11 – Tendo m.flexoris digitorum brevis; 12 – Tendo m.flexoris digitorum longi; 13 – Aa.metatarsae plantares; 14 – Arcus plantaris; 15 – Rr.perforantes; 16 – A.plantaris lateralis; 17 – M.abductor digiti V; 18 – M.flexor digitorum brevis; 19 – Aponeurosis plantaris; 20 – Rete calcaneum.

chiqaradi. Ana shu teshib o'tuvchi tarmoqchalar kaft tomonida aa.metatarsae plantares (a.plantaris lateralis tarmog'i) bilan qo'shiladi.

4. Oyoq kaftining orqa arteriyalari (a.metatarsae dorsalis prima) a.dorsalis pedis dan boshlanib I–II barmoqlar oralig'iga borib uchta arteriyaga – aa.digitales dorsales ga bo'linadi. Bulardan ikkitasi bosh barmoqning ikki tomoniga, uchinchi esa ikkinchi barmoqning bosh barmoqqa qaragan yuzasiga tarqaladi.

5. Oyoq kaftining chuqur tarmog'i (ramus plantares profundus) a.dorsalis ning ikkinchi oxirgi tarmog'i bo'lib, I, II barmoqlar orasidan m.interosseus dorsalis ni teshib kaft tomonga o'tadi va arcus plantaris ni hosil qilishda qatnashadi.

6. Boldirning orqa arteriyasi (a.tibialis posterior) ichki to'piqning orqa tomonida ikkita (aa.plantares medialis et lateralis) shoxga bo'linadi.

Oyoq kaftining ichki arteriyasi (a.plantares medialis) oyoq kaftining ichki tomonidan sulcus plantaris medialis ga o'tadi va undan os metatarsale oldiga borib, a.metatarsalis plantaris yoki arcus plantares ga qo'shib ketadi va atrofidagi muskullarga tarqaladi.

Oyoq kaftining tashqi arteriyasi (a.plantares lateralis) m.flexor digitorum brevis bilan berkilib turadi va oyoq kaftining tashqi tomonidan sulcus plantares lateralis bo'ylab yo'naladi; os metatarsale V ning oldiga borib burilib, ramus plantares profundus (a.dorsalis pedis ning tarmog'i) bilan qo'shib, arcus plantares oyoq kafti arteriya ravog'ini hosil qiladi.

Arteriya ravog'idan quyidagi tarmoqlar chiqadi: a) rami musculares oyoq-kaft muskullariga tarqaladi; b) aa.metatarsae plantares oyoq-kaft arteriyalari – arcus plantares dan 4 ta bo'lib chiqadi, suyak oraliqlarida yotib, ikki joyda (oldinda va orqaroqda) rami perforantes (a.aruata ga qaralsin) bilan anastomozlashadi va aa.digitales plantares communes ni chiqaradi. Bu arteriyalarning har biri aa.digitales propriae larga bo'linib, barmoqlar oralig'idan boradi va II panja suyaklariga yaqinlashganda barmoqlarning orqa yuzalariga tarmoqchalar beradi. Shunday qilib, a.tibialis anterior bilan a.tibialis posterior tarmoqchalari o'zaro (aa.metatarsae plantares, aa.metatarsae dorsales bilan) oyoq panjasiga rami perforantes hamda arcus plantares vositasida ikki marta anastomozlashadi; d) a.digitalis plantares digiti minimi – jimjiloqning (V) oyoq-kaft tomonidagi arteriyasi – a.plantares lateralis dan boshlanib, oyoq-kaft tomonidan tashqi (lateral) yuzaga borib tarqaladi. Odam tik yurganda oyoq panjasining kaft yuzasida joylashgan qon tomirlar ko'pincha siqilib qoladi. Shuning uchun oyoq panjasidagi ikkita arteriya ravog'i yashash sharoitiga moslasha borib, bir-biriga perpendikular ikkita sathda joylashadi; masalan, aa.plantares medialis et lateralis o'rtasida hosil bo'lgan arteriya ravog'i vertikal sathda joylashadi.

## VENA SISTEMASI

Tomirlar sistemasida yozilganidek, aorta va o'pka arteriyalari yurakdan chiqib, mayda tomirlar, so'ngra kapillarlarga, ular esa venulaga o'tadi. Venular yig'ilib, venalarga, ular yiriklashib yuqori va pastki kovak venalar bo'lib, o'ng bo'lmacaga quyiladi. Vena qon tomirlari devori arteriya qon tomirlariga o'xshab uch qavat: tashqi – elastik biriktiruvchi to'qima, o'rta – silliq muskullar, ichki – endoteliydan iborat, lekin yupqa bo'ladi. Vena qon tomirlari yuza (teri ostida) va chuqur (arteriyalar bilan birga) joylashadi. Teri ostidagi venalar esa arteriyalarsiz joylashgan bo'ladi. Venalar tuzilishidagi yana bir farq shundan iboratki, ularning ko'p qismida klapan (qopqa)lar bo'ladi. Vena klapanlarining ochiq tomoni yurak tomonga qaragan cho'ntakka o'xshab tuzilganligidan yurak tomonga yo'nalayotgan qonning teskari oqishiga (ayniqsa qo'l-oyoqlarda) yo'l qo'ymaydi.

Venada qonning oqishida muskullar qisqarishi, aponevrozlar, ko'krak qafasidagi manfiy bosim, diafragma va nihoyat, yurakning qisqarib kengayishi katta ahamiyatga ega.

Odatda, chuqur joylashgan ko'pchilik venalar yo'ldosh arteriyalar nomi bilan ataladi. Jumladan, yelka arteriyasi bilan yo'nalgan vena yelka venasi, son arteriyasi bilan yo'nalgan vena son venasi deb ataladi.

### KATTA QON AYLANISH DOIRASI VENALARI (59-rasm)

Katta qon aylanish doirasi venalari yurakning (yurakka qaralsin) yuqori va pastki kovak venalaridan tashkil topgan.

### YUQORI KOVAK VENA SISTEMASI (60, 61-rasmlar)

**Yuqori kovak vena** (vena cava superior) 6–8 sm uzunlikda bo'lib, ko'ks oralg'ining oldingi bo'lagida, o'ng va chap tomondagi yelka-bosh venalarining I qovurg'a tog'ayi to'sh suyagiga birlashish joyida qo'shilishidan hosil bo'ladi. Yuqori kovak vena pastroqqa tushib, yurak xaltasi (perikard)dan o'tib, III qovurg'a tog'ayining to'sh suyagiga birlashish joyida yurakning o'ng bo'lmacasiga quyiladi. Venaning old tomonida ayrisimon bez joylashgan bo'lsa, o'ng tomoni ko'ks oralg'idagi plevraga, chap tomoni ko'tariluvchi aortaga tegib turadi. Quyilish joyidan bir

oz yuqoriroqda toq venani qabul qiladi. Yuqori kovak vena devorida muskul tolalari kam uchraydi, klapanlari bo'lmaydi.

**Toq vena** (v. azygos) ko'ks oralg'ining orqa qismida, umurtqa pog'onasining o'ng tomonida joylashgan ko'tariluvchi bel venalarining (vv.lumbales ascendens dextra) yig'indisidan hosil bo'ladi. Chap tomondagi bel venalari bilan anastomozlashadi. Bu vena yuqoriga ko'tarilib, ko'krak qafasiga kirgach, toq vena (v. azygos) nomi bilan yana yuqoriga ko'tariladi, o'ng bronxni (IV–V ko'krak umurtqalari ro'parasida) kesib o'tib, yuqori kovak venaga quyiladi. Toq venaning quyilish joyida bir juft klapan bo'ladi. Toq vena ko'krak qafasi devoridan (VII, XI vv.intercostales posteriores) va unda joylashgan a'zoldardan (vv.bronchiales, esophagea, mediastinales) vena qonini qabul qiladi. Bundan tashqari, yarim toq vena ham toq venaga quyiladi.

**Yarim toq vena** (v. hemiazygos) ko'tariluvchi chap bel venasi (vv.lumbales ascendens sinistae)dan hosil bo'lib, yuqoriga ko'tariladi. Diafragma oyoqchalari orasidan ko'krak qafasiga kirib umurtqa pog'onasi va aorta ko'krak qismining chap tomonida joylashadi va VII–X ko'krak umurtqalarining ro'parasida chapga burilib, aortaning orqasidan o'ngga o'tadi va toq venaga quyiladi. Yarim toq vena ko'krak qafasining chap tomonidagi 6–7 yuqori qovurg'alararo orqa venalar (vv. Intercostales posteriores) va shu yerda joylashgan a'zoldardan (vv.esophagea et mediastinales) vena qonini qabul qiladi.

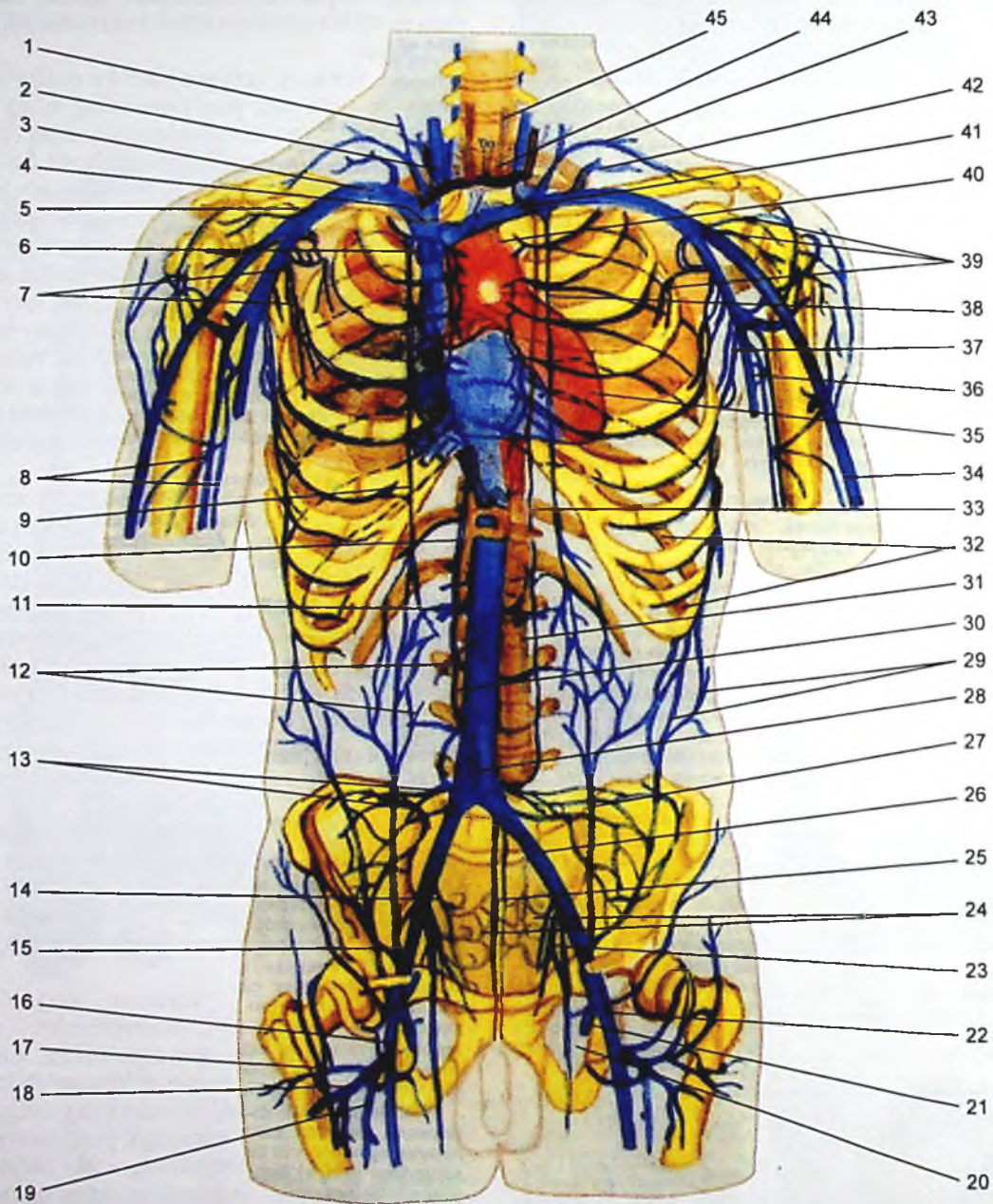
Orqadagi qovurg'alararo venalar (vv.intercostales posteriores) qovurg'a oralig'ida shu nomli arteriya va nervlar bilan birgalikda sulcus subcostales bo'ylab joylashadi. Qovurg'alararo venalar ko'krak qafasi devoridan va qorin muskullaridan vena qonini qabul qiladi.

Qovurg'alararo venalar orqa tomonda umurtqalararo vena (vv. interverbrales – orqa miya atrofidagi vena) vv.spinales bilan, oldinda vv. thoracicae interna bilan birgalikda qo'shiladi.

Umurtqa pog'onasi venalarining chigali (plexus venosi vertebrales) umurtqa pog'onasi kanalida joylashib, umurtqa venasining ichki chigali (plexus venosi vertebrales interna) va umurtqa venasining tashqi chigali (plexus venosi vertebrales externa)ni hosil qiladi, ular orqa miya va umurtqalarni o'rab joylashadi. Bu vena chigallari umurtqa oraliq venalar orqali vv.intercostales posteriores, vv.lumbales, vv.sacrales toq va yarim toq venalarga qo'shiladi.

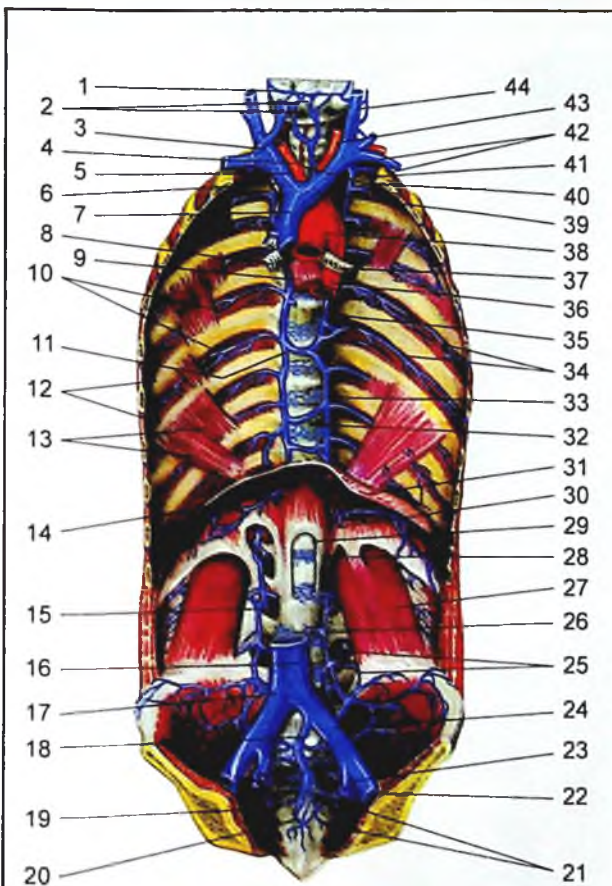
**Yelka-bosh venalari** (vv.brachiocephalicae dextra et sinistra (62, 63-rasmlar) bir juft bo'lib (o'ng va chap tomonda), o'mrov osti va bo'yinturuq venalarining qo'shilishidan hosil bo'ladi.

**Chap yelka-bosh venasi** (vv. brachiocephalicae sinistra) 5–6 sm uzunlikda bo'lib, chap o'mrov osti (subclaviae sinistra) va chap ichki



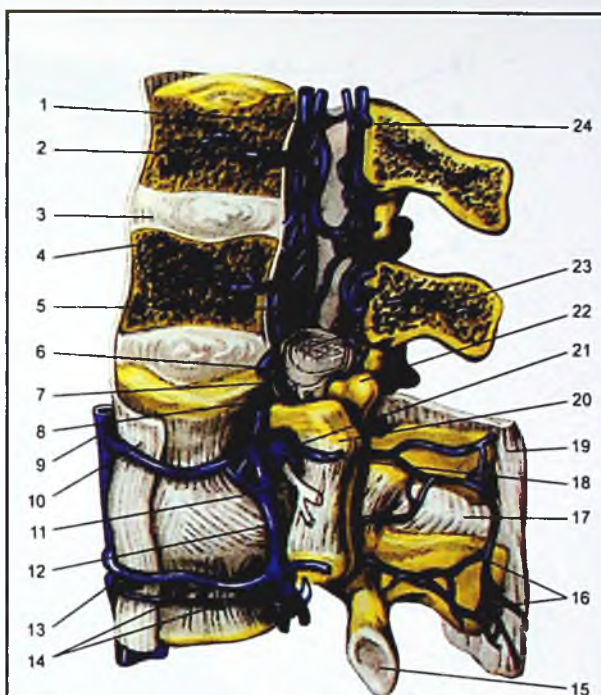
**59-rasm.** Katta qon aylanish doirasi venalari (yuqori va pastki kovak venalar):

1 – V.jugularis externa; 2 – V.jugularis interna; 3 – V.subclavia; 4 – V.brachiocephalica dextra; 5 – V.axillaris; 6 – V.cava superior; 7 – Vv.thoracicae laterales; 8 – Vv.brachiales; 9 – V.epigastrica superior; 10 – V.azygos; 11 – V.renalis; 12 – Vv.lumbales; 13 – Vv.iliolumbales; 14 – V.sacrales laterales; 15 – V.iliaca externa; 16 – V.femoralis; 17 – Vv.circumflexae femoris laterales; 18 – V.profunda femoris; 19 – Vv.circumflexae femoris mediales; 20 – V.obturatoria; 21 – V.saphena magna; 22 – V.pudenda externa; 23 – V.iliaca interna; 24 – Plexus venosus sacralis; 25 – V.sacralis mediana; 26 – V.iliaca communis; 27 – V.epigastrica inferior; 28 – V.cava inferior; 29 – Vv.thoraco epigastricae; 30 – Vv.lumbales ascendentes; 31 – V.testicularis sinistra; 32 – Vv.intercostales anteriores; 33 – V.hemiazygos; 34 – V.cephalica; 35 – Ventriculus sinister; 36 – V.basilica; 37 – V.thoracoepigastrica; 38 – V.thoracica interna; 39 – V.thoracoacromialis; 40 – Arcus aortae; 41 – V.brachiocephalica sinistra; 42 – V.transversa colli; 43 – V.suprascapularis; 44 – Arcus venosus juguli; 45 – V.jugularis anterior.



60-rasm. Yuqori va pastki kovak venalar:

1 – Glandula thyroidea; 2 – Plexus thyroideus impar; 3 – V.jugularis externa; 4 – Trachea; 5 – A.brachiocephalica; 6 – V.brachiocephalica dextra; 7 – V.cava superior; 8 – Bronchus principalis dexter; 9 – Esophagus; 10 – Mm.intercostales externi; 11 – V.azygos; 12 – Mm.intercostales interni; 13 – Mm.subcostales; 14 – Vv.suprarenales; 15 – Bel venalari anastomози; 16 – V.cava inferior; 17 – V.iliolumbalis; 18 – V.sacralis mediana; 19 – V.sacralis lateralis; 20 – Facies pelvina ossis sacri; 21 – Plexus venosus sacralis; 22 – V.iliaca externa; 23 – V.iliaca interna; 24 – V.iliaca communis sinistra; 25 – Vv.lumbales (metiv); 26 – V.lumbales ascendens sinistra; 27 – M.quadratus lumborum; 28 – Crus sinistrum diaphragmatis; 29 – Hiatus aorticus; 30 – V.phrenica inferior; 31 – Diaphragma; 32 – V.azygos va v.hemiazygos o'rtasidagi anastomoz; 33 – V.hemiazygos; 34 – Vv.intercostales posteriores; 35 – V.hemiazygos accessoria; 36 – Aorta thoracica; 37 – Bronchus principalis sinister; 38 – Arcus aortae; 39 – V.brachiocephalica sinistra; 40 – A.thyroidea ima; 41 – V.intercostalis suprema sinistra; 42 – A.et v.subclaviae sinistrae; 43 – A.carotis communis sinistra; 44 – V.jugularis interna.

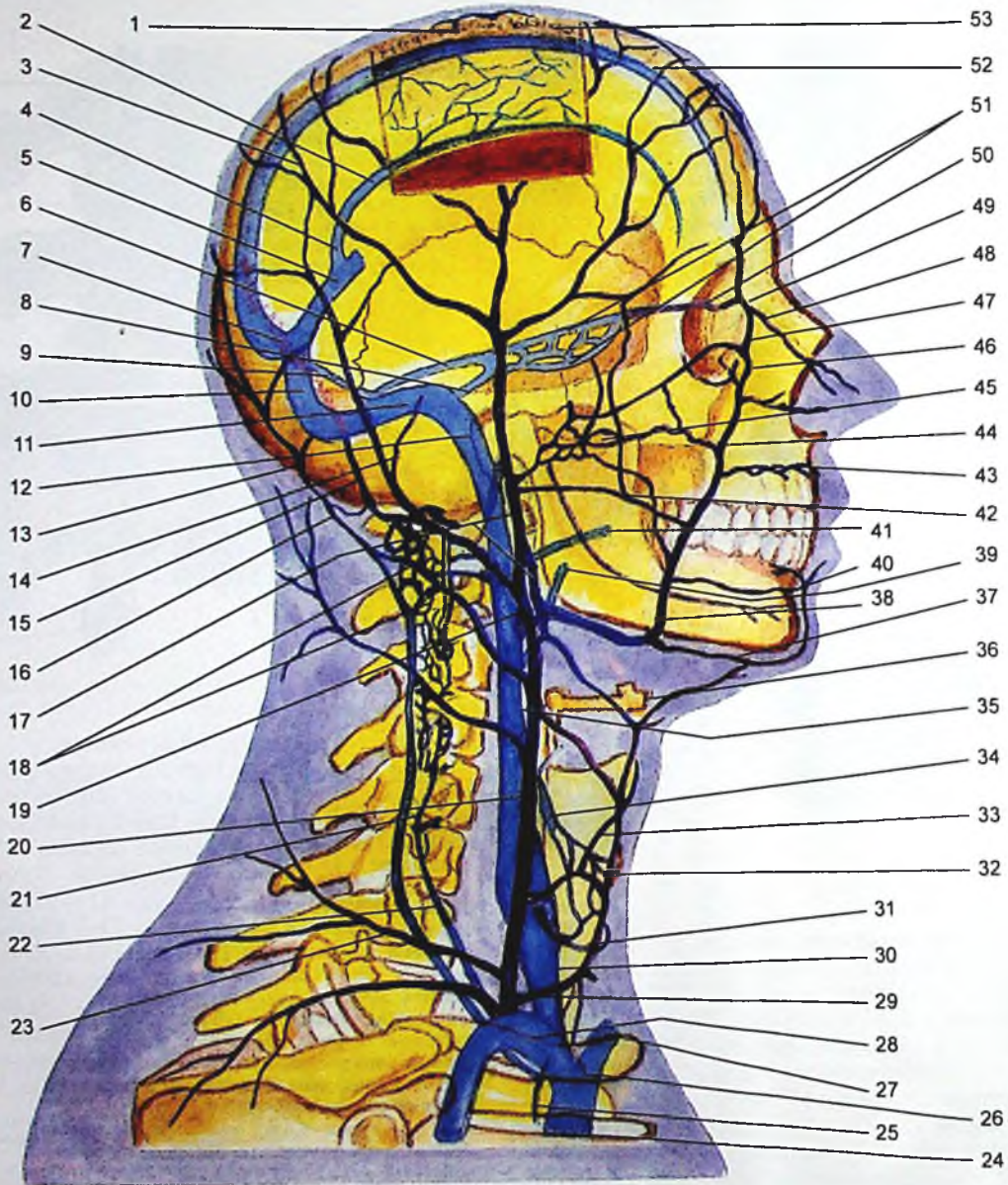


61-rasm. Umurtqa pog'onasi venalari:

1 – Plexus venosus vertebralis internus (anterior); 2 – V.basivertebralis; 3 – Discus intervertebralis; 4 – G'ovak modda; 5 – Plexus venosus vertebralis internus (anterior); 6 – Arachnoidea spinalis; 7 – Cavum epidurale; 8 – Dura mater spinalis; 9 – V.cava inferior; 10 – Lig.longitudinale anterior; 11 – N.spinalis; 12 – V.lumbalis ascendens sinistra; 13 – V.lumbalis; 14 – Plexus venosus vertebralis externus (anterior); 15 – Processus articularis inferior; 16 – Plexus venosus vertebralis externus (anterior); 17 – Lig.interspinale; 18 – V.lumbalis; 19 – Lig.supraspinale; 20 – Processus transversus; 21 – R.spinalis; 22 – Processus mamillaris; 23 – Cauda equina; 24 – Plexus venosus vertebralis internus (posterior).

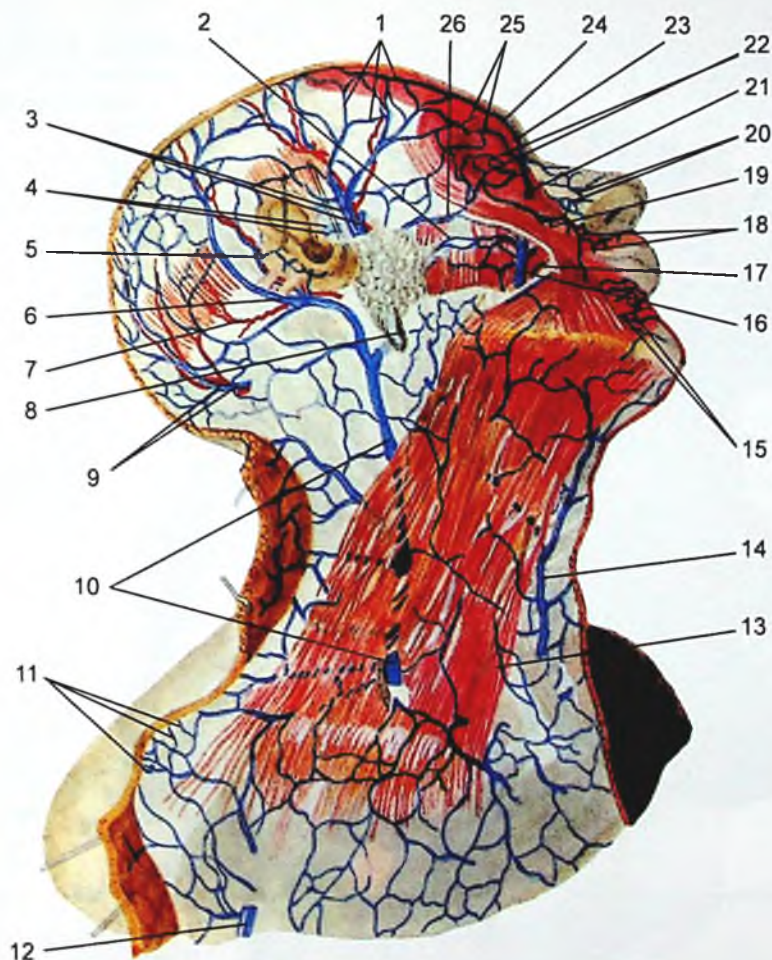
bo'yinturuq vena (v.jugulfris interna sinistra)larning o'mrov-to'sh bo'g'imi ro'parasida qo'shilishidan vujudga keladi. Chap yelka-bosh venasining orqa tomonida shu nomli arteriya poyasi joylashgan.

O'ng yelka-bosh venasi (v.brachiocephalicae dextra) 3 sm uzunlikda bo'lib, o'ng o'mrov osti (v.subclavia dextra) va o'ng ichki bo'yinturuq vena (v.jugularis interna dextra)larning o'mrov-to'sh bo'g'imi ro'parasida o'zaro qo'shilishidan paydo bo'ladi. O'ng yelka-bosh venasi to'sh suyagi ichki yuzasi bo'ylab pastga tushib, plevruga yaqinlashadi-da, chap yelka-bosh venasi bilan qo'shilib, v.cava superior ni hosil qiladi.



**62-rasm. Bo'yin va bosh venalari:**

1 – V.emissaria parietalis; 2 – Sinus sagittalis inferior; 3 – V.temporalis superficialis; 4 – V.cerebri magna; 5 – Sinus rectus; 6 – Sinus petrosus superior; 7 – Confluens sinuum; 8 – Sinus petrosus inferior; 9 – Sinus occipitalis; 10 – Sinus transversus; 11 – Sinus sigmoideus; 12 – Bulbus v.jugularis superior; 13 – V.emissaria occipitalis; 14 – V.auricularis posterior; 15 – V.emissaris mastioidea; 16 – V.occipitalis; 17 – V.retromandibularis; 18 – Plexus venosi vertebrales externi; 19 – V.facialis; 20 – V.jugularis externa; 21 – V.cervicalis profunda; 22 – V.vertebralis; 23 – V.transversa colli; 24 – V.cava superior; 25 – Vv.thoracicae internae; 26 – V.brachiocephalica dextra; 27 – V.brachiocephalica sinistra; 28 – V.subclavia dextra; 29 – V.suprascapularis; 30 – Bulbus v.jugularis inferior; 31 – V.thyroidea inferior; 32 – V.jugularis anterior; 33 – Cartilago thyroidea; 34 – V.thyroidea superior; 35 – V.jugularis interna; 36 – Os hyoideum; 37 – V.submental; 38 – V.facialis; 39 – V.lingualis; 40 – V.labialis inferior; 41 – V.pharyngea; 42 – V.transversa faciei; 43 – V.labialis superior; 44 – V.facialis; 45 – Plexus pterygoideus; 46 – V.angularis; 47 – V.ophtalmica inferior; 48 – V.nasalis externa; 49 – V.nasofrontalis; 50 – V.ophtalmica superior; 51 – Sinus cavernosus; 52 – Sinus sagittalis superior; 53 – Vv.diploicae.



63-rasm. Bo'yin va boshning teri osti (yuza) venalari:

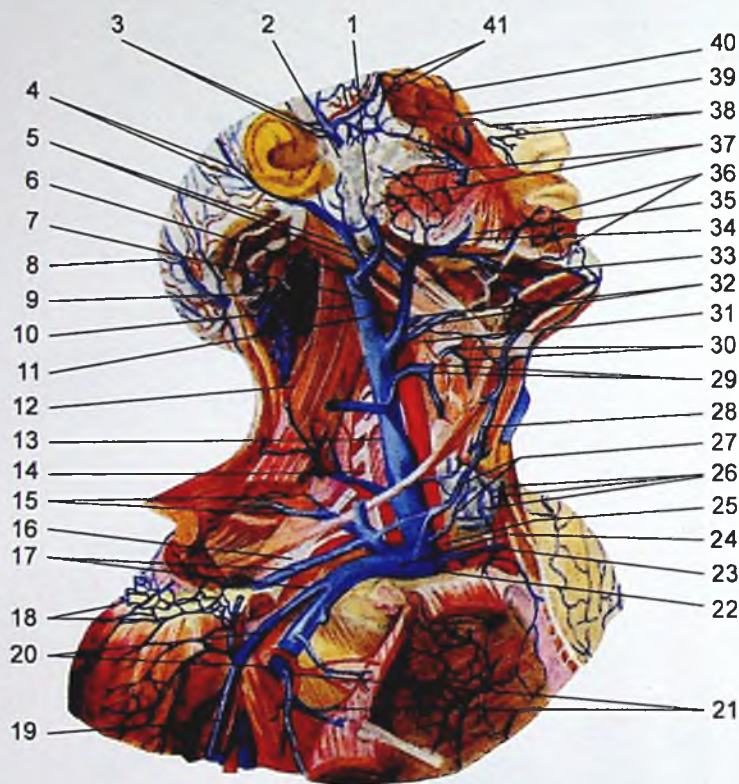
1 – A.et vv.temporales superficiales; 2 – Ductus parotideus atrofidagi vena chigali; 3 – A.et v.temporales superficiales; 4 – Vv.auriculares anteriores; 5 – A.auricularis posterior; 6 – V.auricularis posterior; 7 – R.occipitalis a.auricularis posterioris; 8 – V.retromandibularis; 9 – A.et v.occipitales; 10 – V.jugularis externa; 11 – Rete arcomiale; 12 – V.cephalica; 13 – Platysma; 14 – V.jugularis anterior; 15 – A.et. v.labiales inferiores; 16 – V.facialis; 17 – A.facialis; 18 – A. et V.labiales superiores; 19 – A.angularis; 20 – Vv.nasales externae; 21 – V.angularis; 22 – Vv.palpebrales inferiores; 23 – A.dorsalis nasi; 24 – V.supraorbitalis; 25 – Vv.palpebrales superiores; 26 – V.transversa faciei.

**Umurtqa venasi** (v.vertebralis dextra et sinistra) umurtqalarning o'ng va chap ko'ndalang o'siq teshiklaridan a.vertebralis bilan birgalikda yo'nalib, umurtqaning ichki vena chigalidan vena qonini qabul qiladi va o'ng hamda chap yelka-bosh venalariga (v. brachiocephalicae dextra et sinistra) quyiladi.

**Bo'yinning chuqur venasi** (v.cervicalis profunda 64, 65-rasmlar) umurtqalar atrofidagi vena chigalidan va ensa muskullaridan vena qonini yig'ib, yelka-bosh venasiga quyadi.

**Ko'krak qafasining ichki venalari** (vv.thoracicae internae) qorin tepasidagi ustki vena (vv. epigastricae superiores) va muskul-diafragma venasi (vv. musculophrenicae) dan boshlanib, yo'lda vv. intercostalea anteriores dan 3–4 ta yuqoridagi v. intercostales suprema dan qon yig'ib yelka-bosh venasiga quyiladi.

**Ichki bo'yinturuq venasi** (v. jugularis interna) bosh skeleti bo'shlig'idagi egatlar bilan miyaning qattiq pardasi varaqlari orasida hosil bo'lgan bo'shliqlar qon



64-rasm. Bo'yin, bosh va yelka kamari qon tomirlari:

1 – V.retromandibularis; 2 – Glandula parotis; 3 – A.et.v.temporales superficiales; 4 – A.et.v.auriculares posteriores; 5 – V.jugularis externa; 6 – V.facialis; 7 – A.carotis interna; 8 – A.et.v.occipitales; 9 – Plexus venosus vertebralis externus (posterior); 10 – V.jugularis interna; 11 – N.hypoglossus; 12 – M.levator scapulae; 13 – Bulbus v.jugularis inferior; 14 – N.phrenicus; 15 – A.et.v.transversae colli; 16 – Plexus brachialis; 17 – A.et.v.suprascapulares; 18 – Rete acromiale; 19 – V.cephalica; 20 – A.et.v.axillares; 21 – A.et.v.thoracoacromiales; 22 – V.brachiocephalica; 23 – Arcus venosus juguli; 24 – V.subclavia; 25 – A.carotis communis; 26 – Glandula thyroidea; 27 – Plexus thyroideus impar; 28 – V.jugularis anterior; 29 – A.et.v.thyroidea; 30 – A.et.v.laryngeae superiores; 31 – A.carotis externa; 32 – A.et.v.linguales; 33 – V.submentalis; 34 – V.facialis; 35 – A.facialis; 36 – Vv.labiales inferiores; 37 – Rr.parotidei; 38 – Vv.nasales externae; 39 – V.angularis; 40 – V.supratrochlearis; 41 – Vv.palpebrales superiores.

tomir vazifasini bajaradi. Ana shu kovak (sinus) lardan to'plangan vena qoni yig'ilib bo'yinturuq teshigi (foramen jugulare) orqali tashqariga chiqadi va bo'yinda o'ng va chap bo'yinturuq venasi bo'lib davom etadi. Venaning boshlanish qismidagi bir oz kengaygan bo'lagi tepa piyozcha (bulbus superior venae jugularis interna) deb ataladi (66, 67-rasmlar).

Ichki bo'yinturuq venasi bo'yinda uyqu arteriyasi va adashgan nerv bilan birga umumiy pardada o'ralib yotadi. Ichki bo'yinturuq venalar o'ng tomonda ham, chap tomonda ham o'mrov osti venalari bilan burchak hosil qilib qo'shiladi. Vena qo'shilishidan oldin kengayib pastki piyozchani (bulbus inferior venae jugularis interna) hosil qiladi. Shunday qilib, ichki bo'yinturuq venasiga kalla suyagining tashqi va ichki tomonidan, halqumdan, til, yuz va qalqonsimon bezdan vena tomirlari qo'shiladi. Bundan tashqari, tashqi bo'yinturuq venasi ham ichki bo'yinturuq venasiga qo'shiladi. Kalla suyagining ichki yuzasidagi sinus durae matris va unga quyiluvchi bosh miya venalari (vv. cerebri), kalla suyagi venalari (vv.diploicae),

eshitish a'zolari venalari (vv.auditivae), ko'z kosasi venasi (vv.ophthalmicae), miya qattiq pardasi venalari (vv.meningeae) ham bo'yinturuq venasiga quyiladi. Kalla suyagining ichki va tashqi yuzasidagi venalar o'zaro vv.emissariae orqali qo'shiladi.

Kalla suyagining tashqi yuzasidan quyidagi venalar ichki bo'yinturuq venasiga quyiladi.

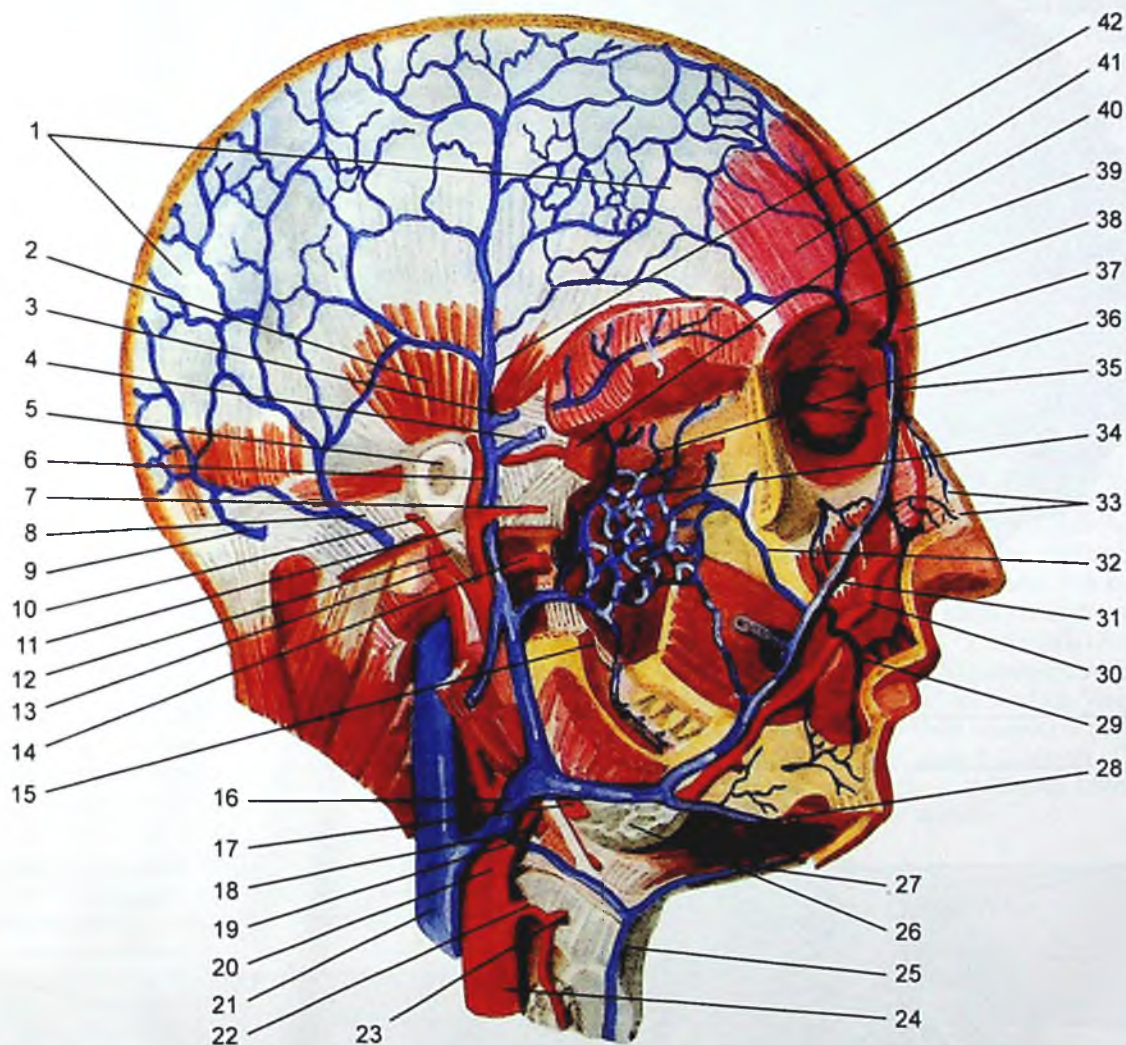
1. Y u z v e n a s i (v. facialis) yuz qismidan vena qonini yig'adi.

2. P a s t k i j a g' o r q a s i d a g i v e n a (v. retromandibularis) – pastki jag'ning orqa sohasidagi vena qonini yig'adida v. facialis bilan qo'shib ichki bo'yinturuq venasiga qo'shiladi.

3. H a l q u m v e n a l a r i (vv. pharyngeae) halqum atrofidagi vena qon chigallaridan vujudga keladi. Bu vena yuz venasiga qo'shiladi.

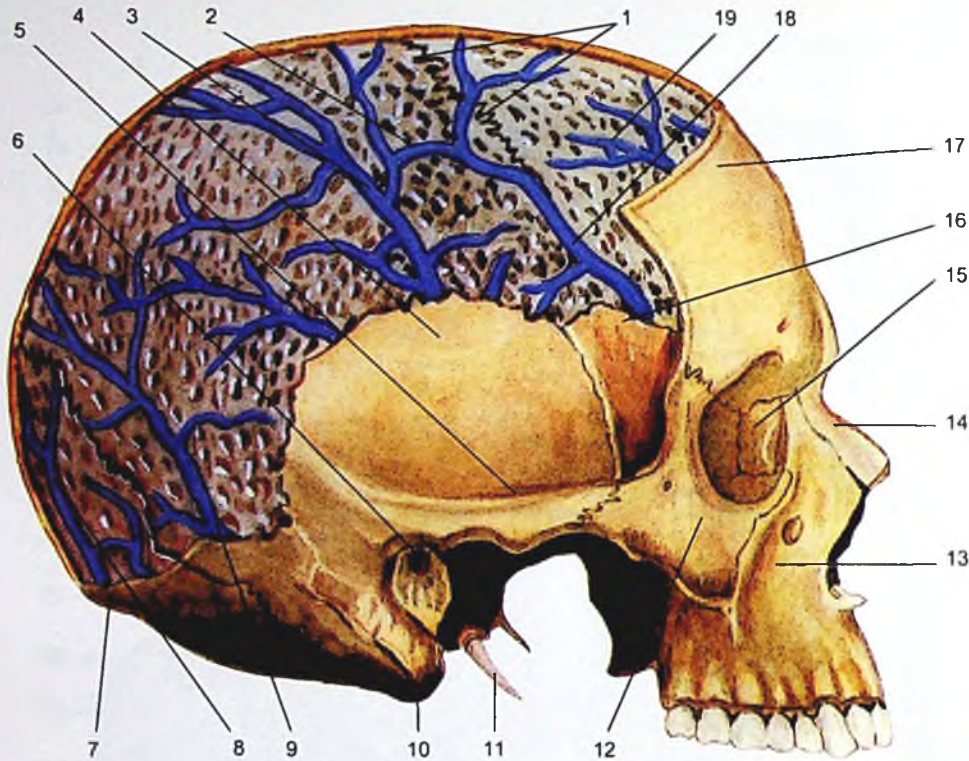
4. T i l v e n a s i (v. lingualis) tildagi vena qonini yig'adi.

5. Q a l q o n s i m o n b e z n i n g y u q o r i v e n a l a r i (vv. thyroideae superiores) qalqonsimon bezning yuqori qismidan qon yig'adi.

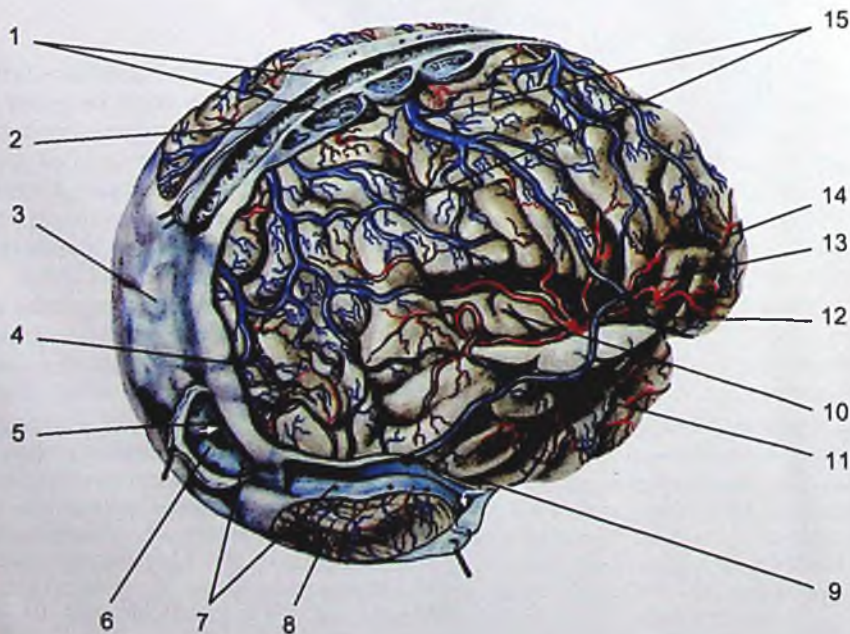


**65-rasm. Bosh venalari:**

1 – Teri osti chigali; 2 – M.auricularis superior; 3 – V.temporalis media; 4 – V.transversa faciei; 5 – Porus acusticus externus; 6 – A.temporalis superficialis; 7 – A.transversa faciei; 8 – V.auricularis posterior; 9 – V.occipitalis; 10 – A.auricularis posterior; 11 – N.facialis; 12 – A.stylomastoidea; 13 – A.occipitalis; 14 – A.maxillaris; 15 – Canalis mandibulae; 16 – V.facialis; 17 – A.facialis; 18 – A.lingualis; 19 – A.carotis externa; 20 – A.carotis interna; 21 – V.jugularis interna; 22 – A.thyroidea superior; 23 – A.laryngea superior; 24 – A.carotis communis; 25 – Membrana thyrohyoidea; 26 – Glandula submandibularis; 27 – V.jugularis anterior; 28 – V.submentalis; 29 – V.labialis superior; 30 – A.facialis; 31 – V.facialis; 32 – R.profundus; 33 – Vv.nasales externae; 34 – Plexus ptergoideus; 35 – V.angularis; 36 – Vv.temporales profundae; 37 – V.nasofrontalis; 38 – V.supraorbitalis; 39 – V.supratrochlearis; 40 – A.zygomatooorbitalis; 41 – Venter frontalis; 42 – V.temporalis superficialis.



**66-rasm.** Kalla suyaklari oraliq (diploik) venalari:  
 1 – Sutura coronaria; 2 – Rete vv.diploicae; 3 – V.diploica temporalis anterior; 4 – Squama temporalis; 5 – Arcus zygomaticus; 6 – Porus acusticus externus; 7 – Os occipitale; 8 – V.diploica occipitalis; 9 – V.diploica temporalis posterior; 10 – Processus mastoideus; 11 – Processus styloideus; 12 – Os zygomaticum; 13 – Maxilla; 14 – Os nasale; 15 – Os lacrimale; 16 – Ala major ossis sphenoidalis; 17 – Os frontale; 18 – V.diploica temporalis anterior; 19 – V.diploica frontalis.



**67-rasm.** Bosh miya venalari:  
 1 – Granulationes arachnoideales; 2 – Sinus sagittalis superior; 3 – Dura mater encephali; 4 – Lobus occipitalis; 5 – Sinus rectus; 6 – Confluens sinuum; 7 – Sinus transversus; 8 – Cerebellum; 9 – Sinus sigmoideus; 10 – Insula; 11 – Lobus temporalis; 12 – A.cerebri media; 13 – V.cerebri media superficialis; 14 – Lobus fronta; 15 – Vv.cerebri superiores.

6. Qalqosimon bezning o'rta venasi (vv.thoroida media) qalqosimon bez venasi chigallaridan boshlanadi.

**Tashqi bo'yinturuq venasi** (v. jugularis externa) jag', ensa sohasidagi venaning qo'shilish joyidan boshlanib, to'sh-o'mrov-so'rg'ichsimon muskulning old tomonidan kesishib o'tib, o'mrov osti venasiga yoki ichki bo'yinturuq venasiga quyiladi. Bu venaga bo'yinning old yuzasidagi venalar, quloq suprasining orqa venasi (v.auricularis posterior) va ensa venasi (v.occipitalis) qo'shiladi.

**Oldingi bo'yinturuq venasi** (v.jugularis anterior) engak ostidagi yuza venalardan boshlanib, pastga yo'naladi, o'ng va chap tomondagi venalar to'sh suyagining tepasidagi bo'yin fassiyasining chuqur varag'i (fasciae colli propriae)ni teshib o'tib, ular oraliq bo'shliqda, spatium interaponeuroticum suprasternalda bir-biri bilan qo'shiladi va vena ravog'i (arcus venosus juguli)ni tashkil etadi. Binobarin, operatsiya paytida vena ravog'i e'tibordan chetda qolmasligi kerak. Aks holda jarohatlangan vena ravog'idan havo so'rilib o'tib, yurakni to'xtatib qo'yishi mumkin.

Oldingi bo'yinturuq venasi vena ravog'idan pastda tashqi bo'yinturuq venasiga quyiladi.

## O'MROV OSTI VENASI

O'mrov osti venasi (v. subclavia) qo'ltiq venasi (v. axillaris)ning davomi bo'lib, narvonsimon muskullar oralig'idan o'tib, o'mrov suyagi bilan to'sh suyagi qo'shilgan joyga kelganda bo'yindan kelayotgan ichki bo'yinturuq venasiga (v.jugularis interna) qo'shilib, o'ng va chap yelka-bosh venalarini (v.brachiocephalicae dextra et sinistra) hosil qiladi.

## QO'L VENALARI (68, 69-rasmlar)

Qo'lda yuza va chuqur venalar tafovut qilinadi. Yuza venalar teri ostida (arteriyalarsiz) toq bo'lib joylashadi. Ular o'zaro qo'shilib, vena to'rini hosil qiladi. Ammo teri osti venalari orasida quyidagi ikkita asosiy venani ko'rish mumkin. Ulardan biri bosh vena, ikkinchisi asosiy vena.

**Bosh vena** (v.cephalica) qo'l panjasining bosh barmoq tomonidan boshlanib, bilak tomondan yuqoriga ko'tarilib tirsak sohasiga kelganda uning old tomonida joylashgan qo'shuvchi tirsak venasi (v.intermedia cubiti) vositasida asosiy vena (v.basilica) bilan qo'shiladi (70-rasm). Shundan so'ng bosh vena (v. cephalica) yelkaning sulcus bicipitalis lateralis bo'ylab yuqoriga ko'tariladi va yelka kamari sohasida

chuqurlashib fassiyani teshib o'tib qo'ltiq venasiga (v. axillaris) quyiladi.

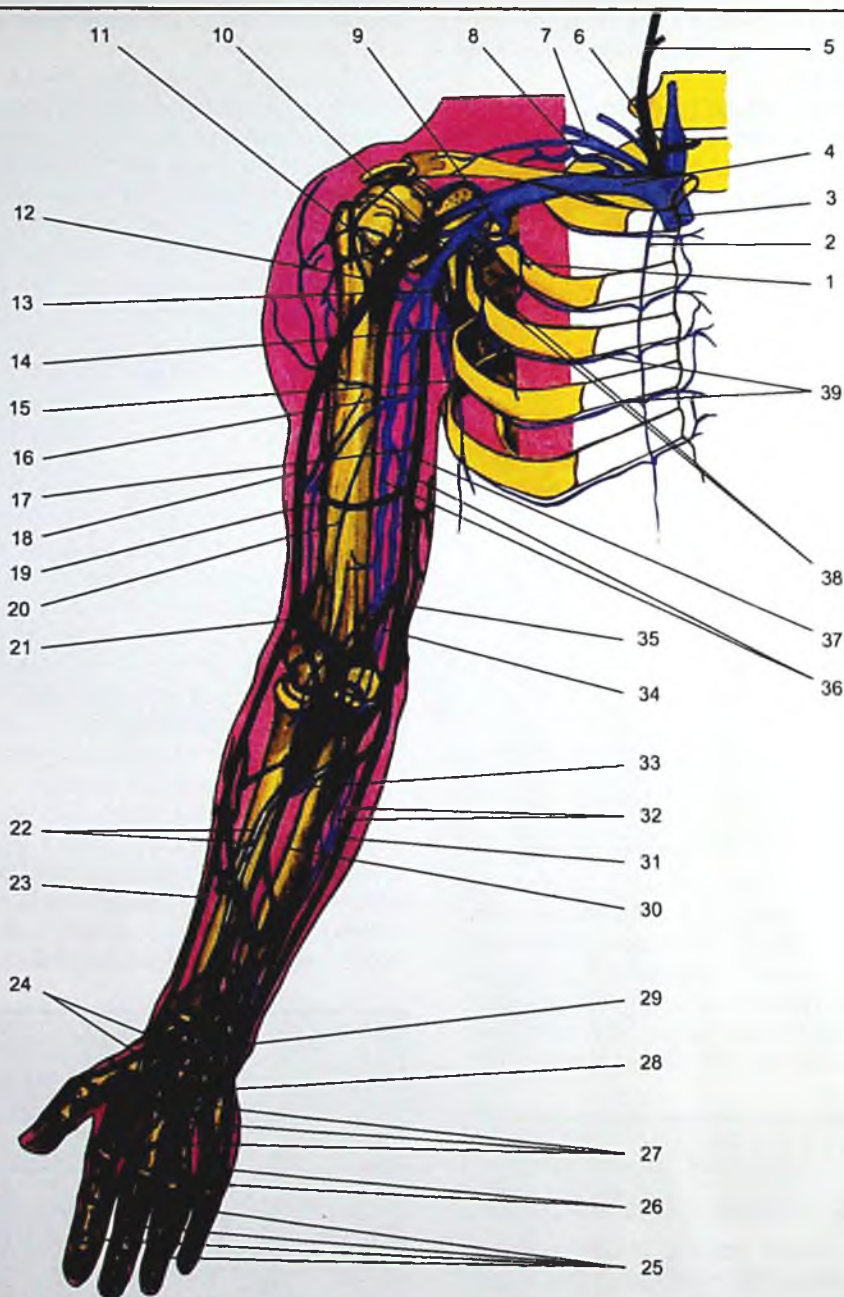
**Asosiy yoki medial teri osti venasi** (v. basilica) qo'l panjasining jimjiloq tomonidagi orqa yuzasidan boshlanib, bilak oldi yuzasining medial tomonidan yuqoriga ko'tariladi va qo'shuvchi vena (v.intermedia cubiti) vositasida bosh venaga qo'shiladi. Asosiy vena esa yelkaning ichki yuzasi bo'ylab (sulcus bicipitalis medialis) ko'tarilib, yelkaning o'rtasiga borganda chuqurlashadi va yelka venasiga quyiladi. Tirsakning oraliq venasi (v.intermedia cubiti) bosh va asosiy venalarga qo'shilib, tirsak chuqurchasida joylashadi. Amaliyotda bu venadan qon quyish, dorilar yuborish uchun keng foydalaniladi. Ushbu venaga kaff va bilakning old tomonidan yuza venalar quyiladi (70-rasm).

Qo'l panjasi hamda bilak va yelkaning chuqur venalari ko'pincha juft bo'lib, arteriyalari bilan birga joylashadi va ana shu arteriyalar nomi bilan ataladi. Qo'l panjasi venalari ko'pincha o'zaro qo'shilib, vena chigalini hosil qiladi (71, 72, 73, 74-rasmlar).

**Bilak venalari** bir juft bo'lib, shu joydagi arteriyalarga yondosh holda yo'naladi va shu arteriyalar nomi bilan ataladi. Masalan, bilak venalari (vv.radiales), tirsak venalari (vv.ulnares) va hokazo. Yelka venalari (vv.brachiales) katta ko'krak muskuli pastida o'zaro qo'shilib qo'ltiq (v. axillaris) venasini hosil qiladi. Qo'ltiq venasi qo'ltiq chuqurchasida shu nomli arteriya (a.axillaris) oldindan yuqoriga ko'tarilib, o'mrov ostidan o'tishi bilanoq o'mrov osti venasi (v. subclavia) deb atala boshlaydi. Qo'ltiq venasiga v. thoracoacromialis, v. thoracica lateralis va v. subscapularis lar ham qo'shiladi.

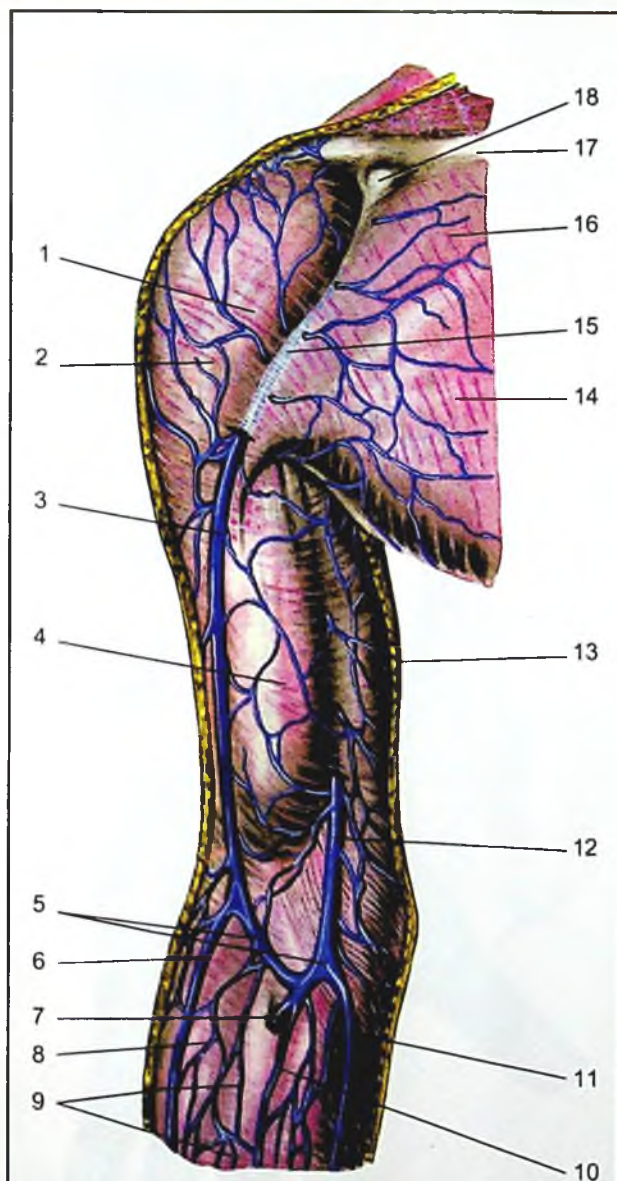
## PASTKI KOVAK VENA SISTEMASI (75-rasm)

Pastki kovak vena (v.cava inferior) IV yoki V bel umurtqalari ro'parasida o'ng va chap umumiy yonbosh venalarining qo'shilishidan hosil bo'ladi. Pastki kovak vena yuqoriga ko'tarilgan sari o'ng tomonga burilib aortadan uzoqlashadi va jigarning orqa tomonidagi egatcha (sulcus venae cavae) da joylashadi. Uning shu joyiga jigar venalari quyiladi. Pastki kovak vena o'z yo'lida bel venalarini, moyak (erkaklarda) venasini yoki tuxumdon venasini (ayollarda), buyrak va buyrak usti bezi venalari, diafragmaning pastki venalarini qabul qilib, so'ngra diafragmaning foramen venae cavae teshigi orqali ko'krak qafasiga o'tadi. Bu joyda bir oz oldinga yo'nalib, keyin yurakning o'ng bo'lmachasiga quyiladi. Pastki kovak venaga quyiluvchi venalar diafragmaning juft va toq



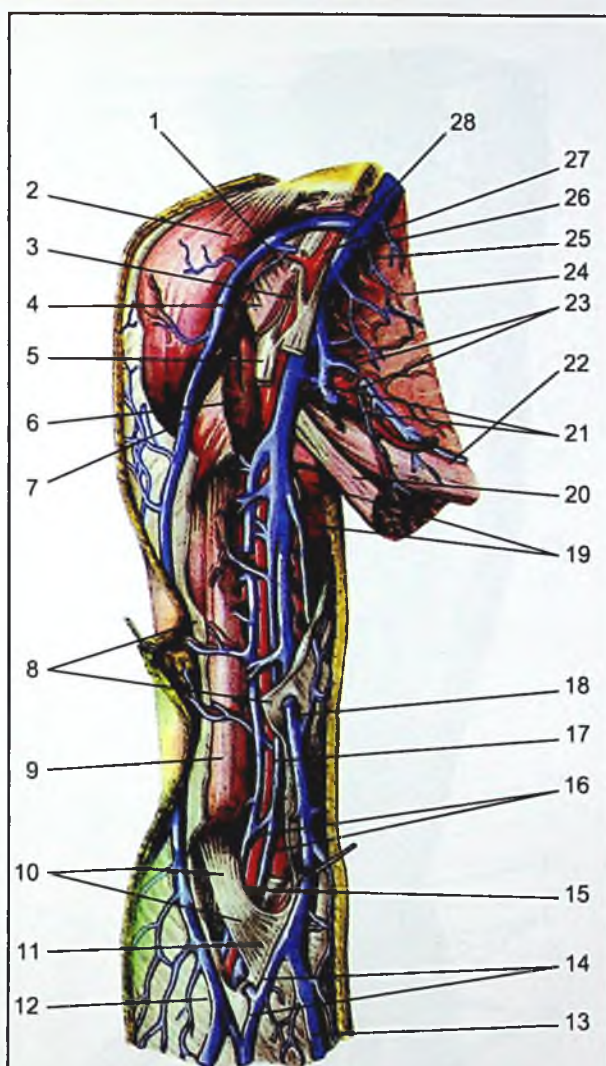
68-rasm. Qo'l venalari:

1 – R.pectoralis; 2 – V.thoracica interna; 3 – V.brachiocephalica dextra; 4 – V.subclavia; 5 – V.jugularis externa; 6 – V.jugularis interna; 7 – V.suprascapularis; 8 – V.transversa colli; 9 – V.thoracoacromialis; 10 – V.axillaris; 11 – V.comitans a.circumflexa humeri posterior; 12 – V.comitans a.circumflexa humeri anterior; 13 – V.comitans a.subspacularis; 14 – V.comitans a.circumflexa scapulae; 15 – V.thoracoepigastrica; 16 – V.comitans a.profundae brachii; 17 – V.comitans a.collateralis ulnaris superior; 18 – V.cephalica; 19 – V.comitans a.collateralis radialis; 20 – V.comitans a.collateralis mediae; 21 – V.mediana cephalica; 22 – Vv.radiales; 23 – V.cephalica; 24 – Vv.metacarpeae palmares; 25 – Vv.digitales palmares; 26 – Vv.intercapitales; 27 – Vv.digitales palmares; 28 – Arcus venosus palmaris superficialis; 29 – Arcus venosus palmaris profundus; 30 – V.comitans a.interossea anterior; 31 – V.basillica; 32 – Vv.ulnares; 33 – V.mediana antebrachii; 34 – V.comitans a.collateralis ulnaris inferior; 35 – V.mediana cubiti; 36 – Vv.brachiales; 37 – V.basillica; 38 – V.thoracica lateralis; 39 – V.intercostales anteriores.



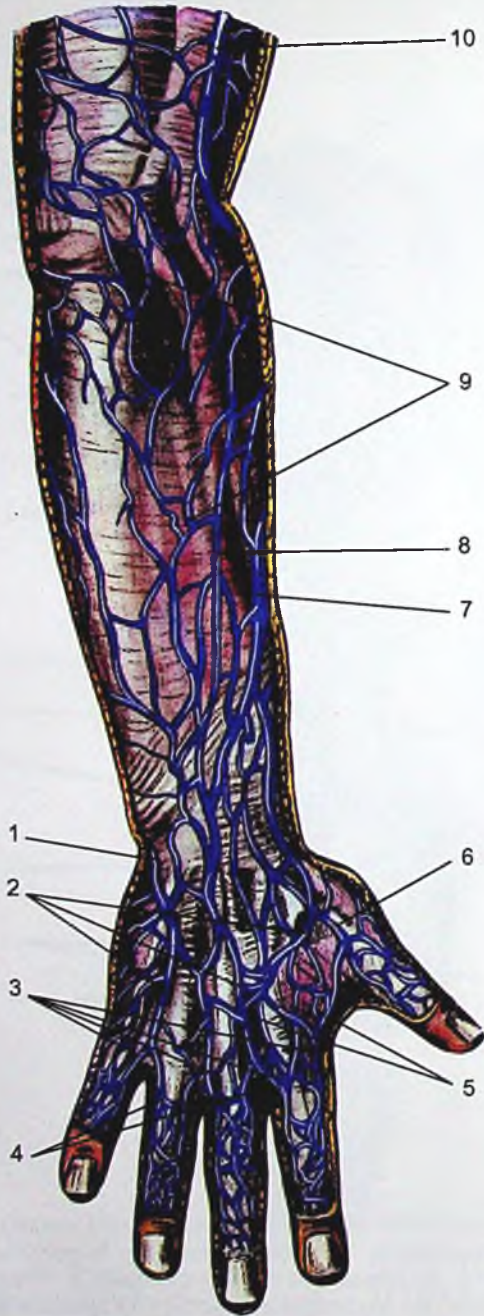
**69-rasm.** Yelka teri osti venalari:

1 – Fascia deltoidea; 2 – M.deltoideus; 3 – V.cephalica; 4 – Fascia brachialis; 5 – V.mediana cubiti; 6 – V.cephalica; 7 – R.anastomoticus; 8 – Fascia antebrachii; 9 – Teri osti venalari; 10 – V.mediana antebrachii; 11 – V.basilica; 12 – V.basilica; 13 – Integumentum commune; 14 – Fascia pectoralis; 15 – V.cephalica; 16 – M.pectoralis major; 17 – Clavicula; 18 – Regio infraclavicularis.



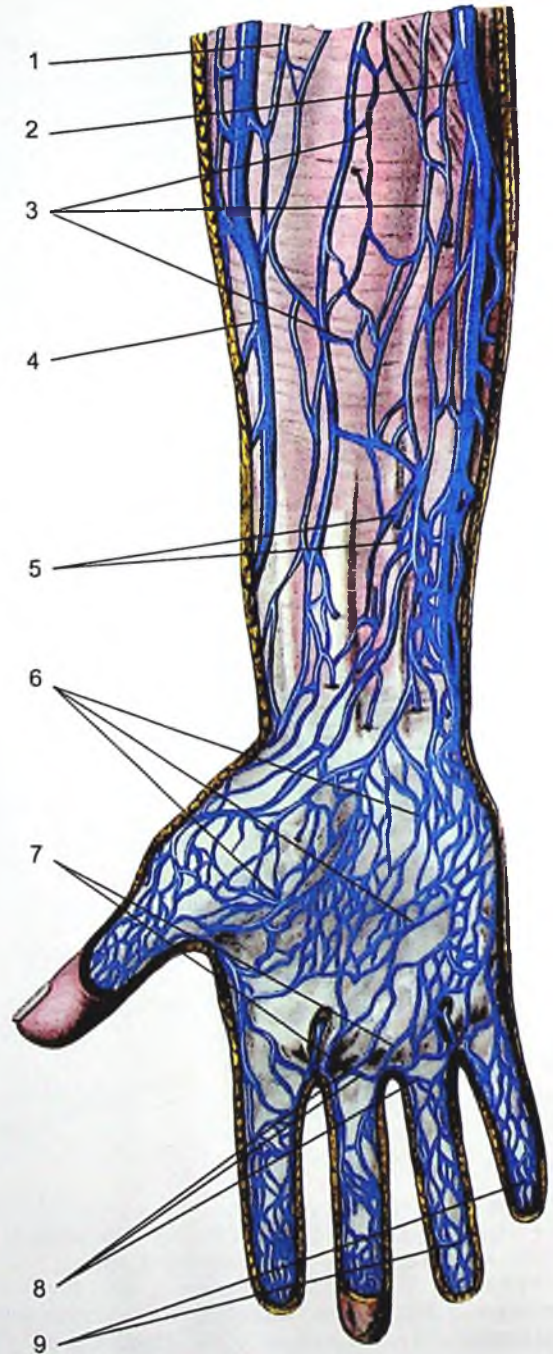
**70-rasm.** Yelka venalari va arteriyalari (old yuzasi):

1 – V.cephalica; 2 – M.deltoideus; 3 – M.pectoralis major; 4 – R.deltoideus a.thoracoacromialis; 5 – Plexus brachialis; 6 – M.pectoralis major; 7 – V.cephalica; 8 – Fascia brachii (old yuzasi); 9 – M.biceps brachii; 10 – Tendo m.bicipitis brachii; 11 – Aponeurosis m.bicipitis brachii; 12 – V.cephalica; 13 – V.basilica; 14 – V.mediana cubiti; 15 – N.medianus; 16 – Vv.brachiales; 17 – A.brachialis; 18 – V.basilica; 19 – A.et v.collateralis ulnaris superior; 20 – M.latissimus dorsi; 21 – A.et v.circumflexae scapulae; 22 – M.teres major; 23 – A.et v.thoracodorsales; 24 – M.subscapularis; 25 – V.axillaris; 26 – A.axillaris; 27 – A.thoracoacromialis; 28 – Plexus brachialis.



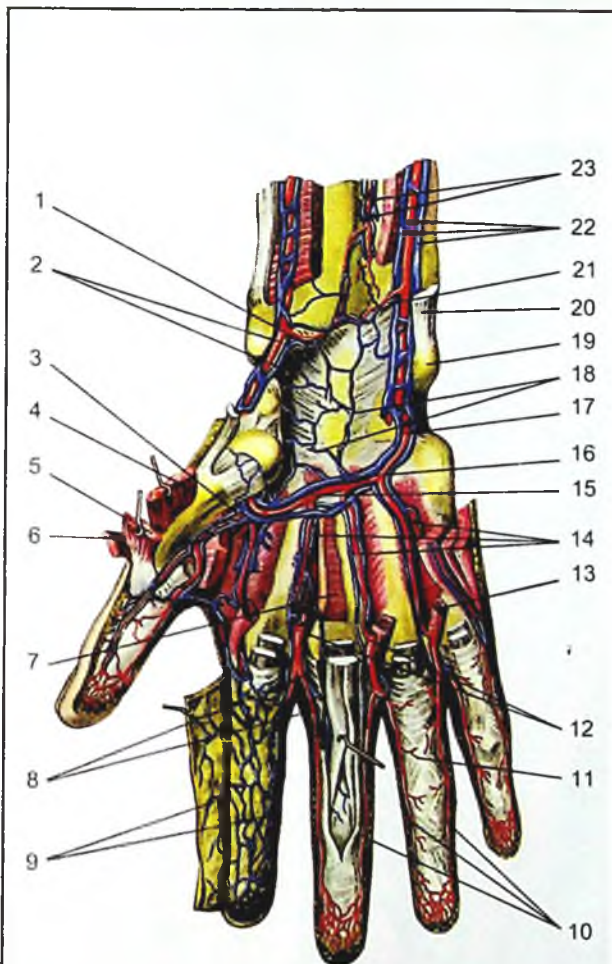
**71-rasm.** Bilak va panjaning teri osti venalari (orqa qismi):

1 – V.basilica; 2 – Vv.metacarpeae dorsales; 3 – Vv.intercapitales; 4 – Vv.intercarpeales; 5 – Rete venosum dorsale manus; 6, 7 – V.cephalica; 8 – Fascia antebrachii; 9 – Teri osti venalari; 10 – V.cephalica.

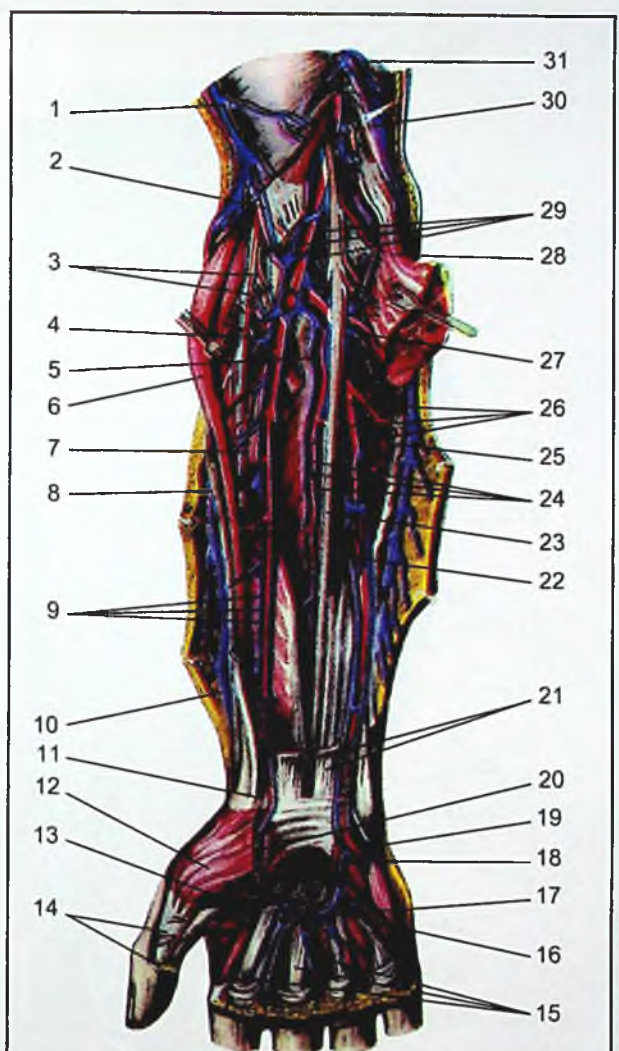


**72-rasm.** Bilak va panjaning teri osti venalari (old qismi):

1 – V.mediana antebrachii; 2 – V.basilica; 3 – Teri osti venalari; 4 – V.cephalica; 5 – Rami anastomatici; 6 – Teri osti venalari; 7 – Arcus venosus palmaris superficialis; 8 – Vv.intercapitales; 9 – Vv.digitales palmares.

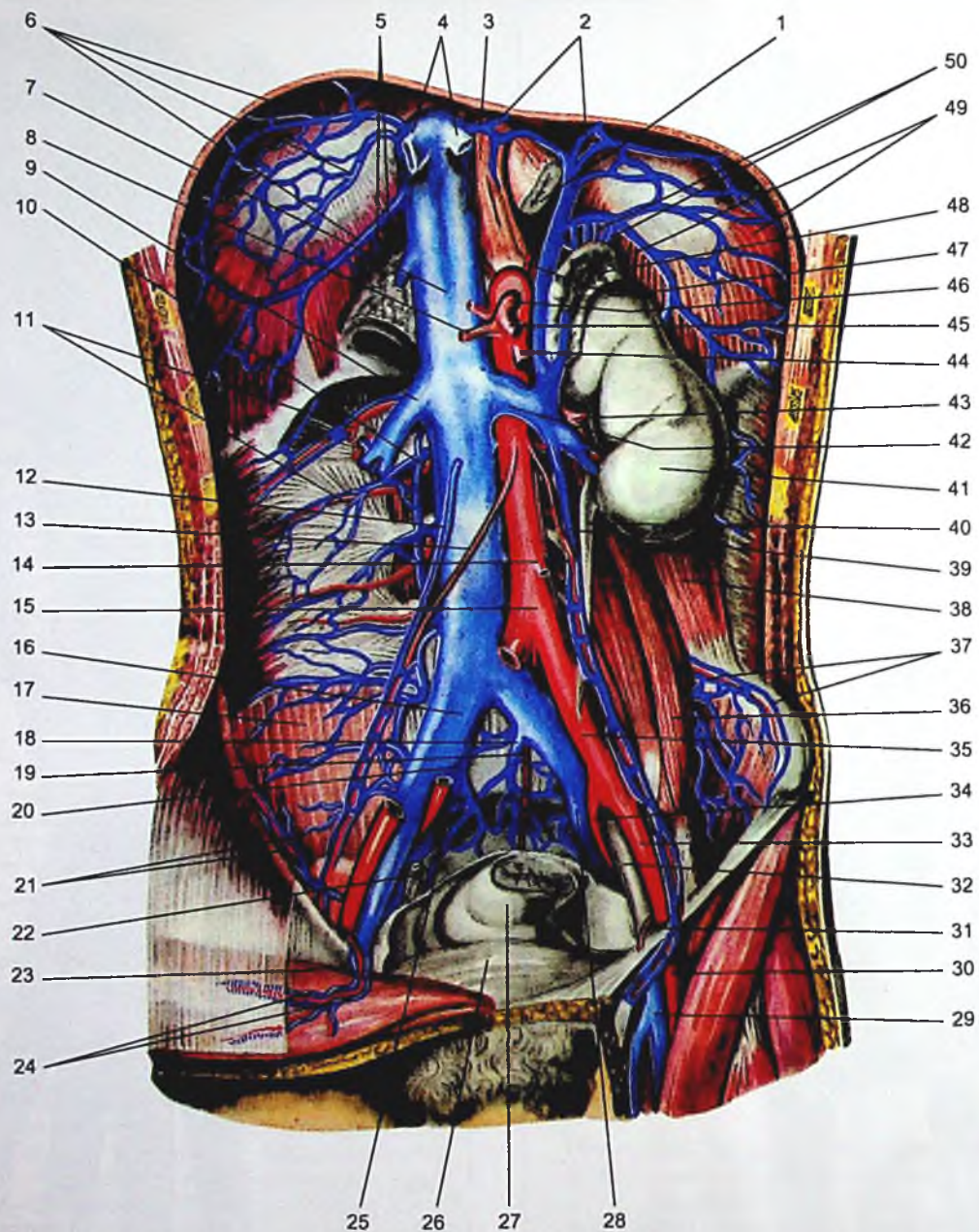


**73-rasm.** Panja arteriyalari va venalari (kaft yuzasi):  
 1 – R.carpeus palmaris a.radialis; 2 – A.et vv. radiales;  
 3 – A.proceps pollicis; 4 – M.opponens pollicis  
 (kesilgan); 5 – M.flexor pollicis brevis (kesilgan); 6 –  
 M.abductor pollicis brevis; 7 – M.adductor pollicis  
 (caput transversum); 8 – A.et v.digitalis palmares  
 propriae; 9 – Vv.digitales palmares; 10 – Aa.digitales  
 palmares propriae; 11 – Pars cruciformis vaginae  
 fibrosae digiti IV; 12 – Aa. digitales palmares  
 communis; 13 – M.lumbricalis; 14 – Aa.et  
 vv.metacarpeae palmares; 15 – Arcus palmaris  
 profundus; 16 – Arcus venosus palmaris profundus; 17  
 – R.palmaris profundus a.ulnaris; 18 – Vena chigali;  
 19 – Os pisiforme; 20 – M.flexor capri ulnaris payi; 21  
 – R.carpeus palmaris a.ulnaris; 22 – A.et vv.ulnares;  
 23 – A.interossea anterior.



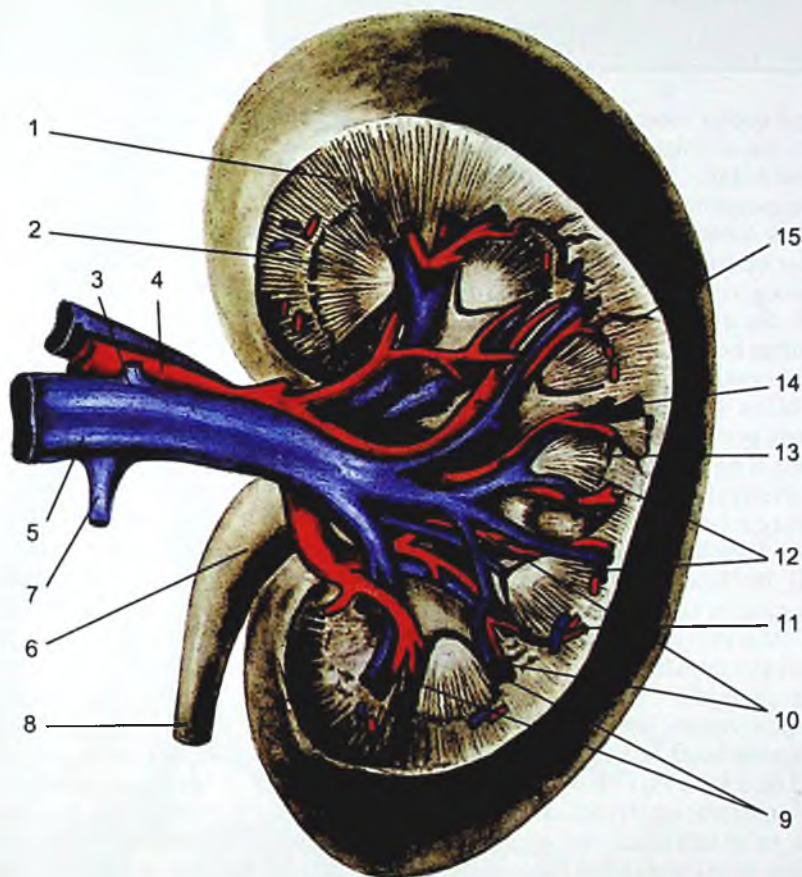
**74-rasm.** Bilak-panja venalari va arteriyalari (old yuzasi):

1 – V.cephalica; 2 – R.anastomaticus; 3 – N.radialis; 4  
 – A.recurrens radialis; 5 – A.interossea communis; 6 –  
 M.brachioradialis; 7 – M.flexor pollicis longus; 8 –  
 Fascia antebrachii; 9 – A.et vv.radialis; 10 – V.cephalica;  
 11 – R.palmaris superficialis a.radialis; 12 – M.abductor  
 pollicis brevis; 13 – M.flecor pollicis brevis; 14 – R.  
 a.princeps pollicis; 15 – Aa.digitales palmares  
 communis et vv.digitales palmares; 16 – M.abductor  
 digiti mimini; 17 – Arcus palmaris superficialis; 18 –  
 R.palmaris profundus a.ulnaris; 19 – R.superficialis  
 n.ulnaris; 20 – Retinaculum mm.flexorum; 21 –  
 Tendines m.flexoris digitorum superficialis et m.flexoris  
 carpi radialis; 22 – M.flexor digitorum profundus; 23  
 – N.medianus; 24 – A.et vv.interossee anterioris; 25 –  
 Fascia antebrachii; 26 – A.et vv.ulnares; 27 –  
 A.recurrens ulnaris; 28 – A.collateralis ulnaris inferior;  
 29 – A.et vv.brachiales; 30 – A.collateralis ulnaris  
 superior; 31 – V.basilica.



75-rasm. Pastki kovak vena va qorin aortasi:

1 – Esophagus; 2 – Vv.phrenicae inferiores sinistrae; 3 – A.gastrica sinistra; 4 – Vv.hepaticae; 5 – Vv.suprarenales dextrae; 6 – Vv.phrenicae inferiores dextrae; 7 – V.cava inferior; 8 – A.hepatica communis; 9 – V.renalis dextra; 10 – A.renalis dextra; 11 – A.et v.lumbales; 12 – V.testicularis dextra; 13 – A.testicularis dextra; 14 – A.mesenterica inferior; 15 – Aorta abdominalis; 16 – V.iliaca communis dextra; 17 – M.iliacus; 18 – V.sacralis mediana; 19 – A.sacralis mediana; 20 – V.iliaca interna dextra; 21 – A.et v.cercumflexae ilium profundae; 22 – Ureter; 23 – M.rectus abdominis; 24 – A.et v.epigastricae inferiores; 25 – Plexus venosus sacralis; 26 – Vesica urinaria; 27 – Rectum; 28 – V.iliaca interna sinistra; 29 – V.femoralis; 30 – A.femoralis; 31 – A.epigastrica inferior; 32 – V.iliaca externa; 33 – A.iliaca externa; 34 – A.iliaca interna; 35 – A.iliaca communis sinistra; 36 – M.psoas major; 37 – A.et vv.lumbales; 38 – M.quadratus lumborum; 39 – V.testicularis sinistra; 40 – Ureter; 41 – Ren sinister; 42 – V.renalis sinistra; 43 – A.renalis sinistra; 44 – A.mesenterica superior; 45 – A.lienalis; 46 – Truncus celliacus; 47 – A.phrenica inferior sinistra; 48 – Glandula suprarenalis sinistra; 49 – Diaphragma; 50 – Vv.phrenicae inferiores sinistrae.



76-rasm. Buyrak venasi va arteriyasi:

1 – Cortex renis; 2 – Medulla renis; 3 – V.suprarenalis; 4 – A.renalis; 5 – V.renalis; 6 – Pelvis renalis; 7 – V.testicularis; 8 – Ureter; 9 – Vv.interlobares renis; 10 – Aa.interlobares renis; 11 – V.arcuata; 12 – Piramides renales; 13 – A.arcuata; 14 – Columna renalis; 15 – A.interlobularis.

venalaridan hamda parietal va visseral tarmoqlardan iborat.

#### Parietal joylashgan venalar:

I. O'ng va chap bel venalari (vv. lumbales dextra et sinistae) har tomonda to'rttadan bo'lib, qorin bo'shlig'i devoridagi vena qonlarini qabul qilib oladi va umurtqa vena chigali – v. lumbales ascendens (belning ko'tariluvchi venasi) bilan qo'shiladi.

II. Diafragmaning pastki venalari (vv. phrenicae inferiores) pastki yuzasidan boshlanib, v. cava inferior ga qo'shiladi.

#### Visseral joylashgan venalar:

I. Moyak venalari (vv. testiculares) moyaklardan, ayollarda (vv. ovaricae) tuxumdonlardan boshlanib, shu nomli arteriyani o'rab, vena chigalini hosil qiladi. O'ng moyak venasi pastki kovak venaga

quyilsa, chap moyak venasi yuqoriga ko'tarilib, buyrak venasiga qo'shiladi. Bu holat qon oqishini qiyinlashtirib, moyak venasining kengayishi (shishishi)ga sabab bo'ladi.

II. Buyrak venalari (v. renalis dextra et sinistra) (76-rasm) shu nomli arteriyalarning old tomonida v. cava inferior ga qo'shiladi. Chap tomondagi buyrak venasi uzunroq bo'lib, aortaning old tomonidan o'tib, pastki kovak venaga quyiladi.

III. Buyrak usti bezi venasi (v. suprarenalis dextra et sinistra) buyrak usti bezidan boshlanib, o'ng tomonda pastki kovak venaga quyilsa, chap tomonda buyrak venasiga qo'shiladi.

IV. Jigar venalari (vv. hepaticae) jigar bag'ridagi vena qonlari vv. hepaticae orqali pastki kovak venaga quyiladi.

## QOPQA VENA SISTEMASI (77-rasm)

Jigar qopqa venasi (v. portae) qorin bo'shlig'idagi hamma toq a'zolar (jigardan tashqari) venalarining yig'indisidan hosil bo'ladi. Jumladan, ichaktutqichning yuqori (v. mesenterica superior) va pastki (v. mesenterica inferior) venalari taloq (v. lienalis) venalarining bir-biri bilan me'da osti bezi boshining orqa tomonida qo'shilishidan paydo bo'ladi. So'ngra bu vena yuqoriga ko'tarilib, qorin pardasidan hosil bo'lgan jigar, o'n ikki barmoq ichak boylami orasiga kirib, jigar arteriyasi va umumiy o't yo'li bilan birga joylashadi. Jigar darvozasiga borganda qopqa vena ikkita shoxga bo'linadi. Bular jigarning o'ng va chap bo'laklari parenximasiga kirib, xuddi arteriyalar kabi bo'laklararo (vv. interlobularis) tomirlarga bo'linadi. Bu venalar hujayralararo sinusoid kapillarlar orqali qondagi organizm uchun zararli bo'lgan moddalar jigar hujayralarida tozalangandan so'ng, markaziy vena (v. centralis)ga o'tadi. Markaziy venalar pirovardida 3-4 ta jigar venalari (vv. hepatici)ni hosil qiladi va pastki kovak venaga quyiladi.

Qopqa venani hosil qilishda qatnashgan venalar quyidagicha hosil bo'ladi:

1. Ichaktutqichning yuqori venasi (v. mesenterica superior) qorin bo'shlig'idagi toq a'zolar, ya'ni och ichak (vv. jejunes), yonbosh ichak (v. iliales) va yo'g'on ichakning o'ng yarmi, ko'richak, ko'tariluvchi chamber ichak, ko'ndalang chamber ichakning o'ng yarmi (v. colica dextra, v. colica media), me'da (v. gastroepiploica dextra), o'n ikki barmoq ichak (v. duodenalis) va me'da osti bezi (vv. pancreaticae) dan qon olib keluvchi venalardan tuzilib, nihoyat, qopqa venani hosil qilishda qatnashadi.

2. Ichaktutqichning pastki venasi (v. mesenterica inferior) yo'g'on ichakning chap yarmi, ko'ndalang chamber ichakning chap yarmi, pastga tushuvchi chamber ichak (v. colica sinistra), sigmasimon ichak (v. sigmoideae) va to'g'ri ichakning yuqori qismidagi vena chigali (plexus venosus rectalis)dan boruvchi venalar yig'indisidan hosil bo'ladi va yuqoriga ko'tarilib, u ham qopqa venani hosil qilishda qatnashadi.

3. Taloq venasi (v. lienalis) taloqdan, qisman me'da (vv. gastricae breves), me'da osti bezi (vv. pancreaticae), katta charvi (v. gastroepiploica sinistra), o'n ikki barmoq ichakdan qon yig'ib, ichak tutqichning yuqori venasi bilan qo'shiladi va qopqa venani hosil qilishda qatnashadi.

4. Qopqa venaga vv. paraumbilicales, vv. gastrica dextra et sinistra lar ham qo'shiladi.

## UMUMIY YONBOSH VENASI (78-rasm)

Umumiy yonbosh venasi (vv. iliaca communes) o'ng va chap tomonda bittadan joylashgan bo'lib, ichki yonbosh (v. iliaca interna) va tashqi yonbosh (v. iliaca externa) venalarining qo'shilishidan hosil bo'ladi. O'ng va chap tomondagi umumiy yonbosh venalar shu nomli arteriyalarning orqa tomonida joylashgan bo'lib, IV-V bel umurtqalari ro'parasida bir-biri bilan qo'shilib, pastki kovak venani hosil qiladi.

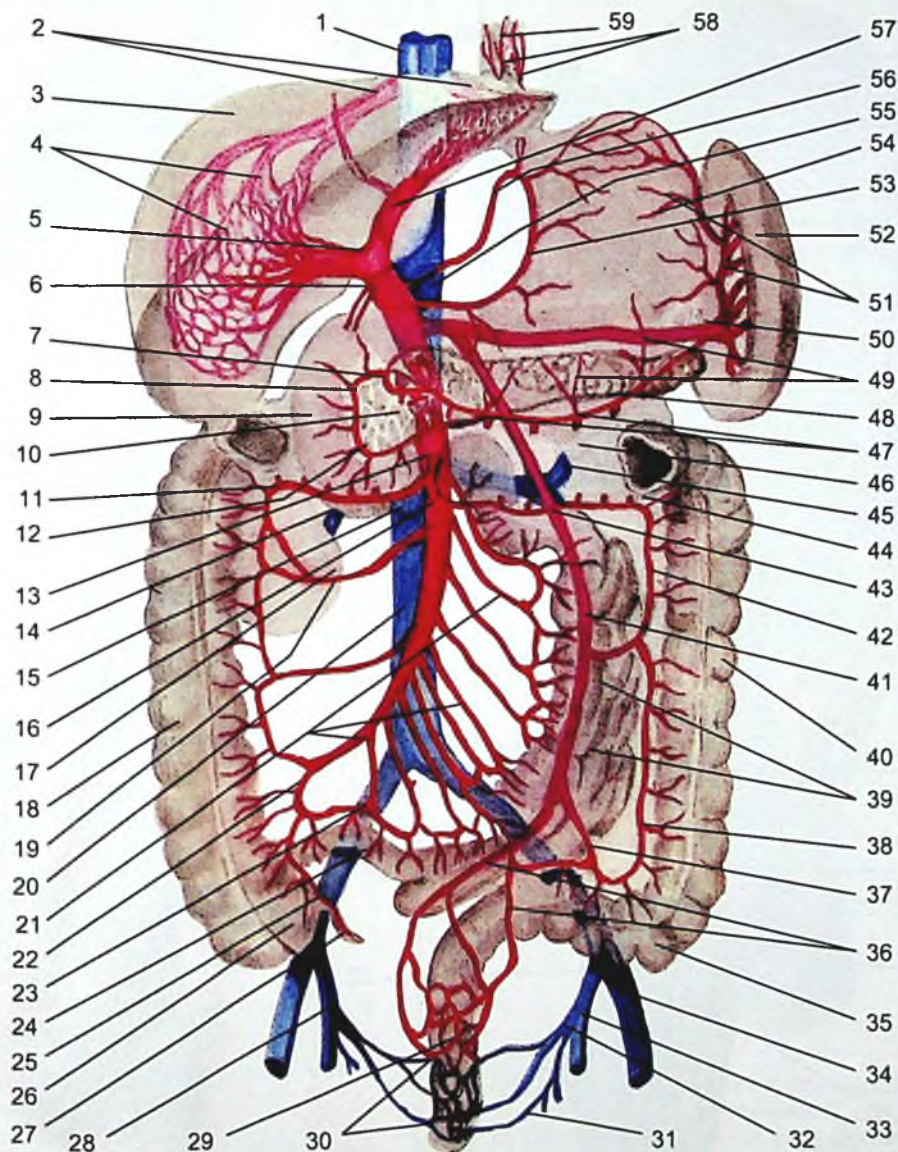
Ichki yonbosh venasi (v. iliaca interna) kichik chanoq devoriga tegib turadi. Bu venaning old tomonidan shu nomli arteriya o'tadi.

Ichki yonbosh venasi kichik chanoq devorlari va uning ichidagi a'zoldan kelgan vena tomirlari yig'indisidan hosil bo'ladi. Ichki yonbosh venasiga kichik chanoq devoridan dumberaning pastki va uski venalari (vv. glutea superior et inferior), yopqich vena (v. obturatoria), dumg'aza yon venasi (v. sacralis lateralis) va yonbosh-bel venasi (v. iliolumbalis) quyiladi.

Kichik chanoq bo'shlig'ida joylashgan a'zoldan ichki yonbosh venasiga to'g'ri ichak devorining pastki qismidagi vena chigali (plexus venosus rectalis inferior)dan, qovuq vena chigali (plexus venosus vesicalis)dan, erkak olati (v. dorsalis clitoridis)dan, ichki uyatli vena (v. pudenda interna)dan, prostata bezi (plexus venosus prostaticus va plexus venosus utericus)dan qon quyiladi.

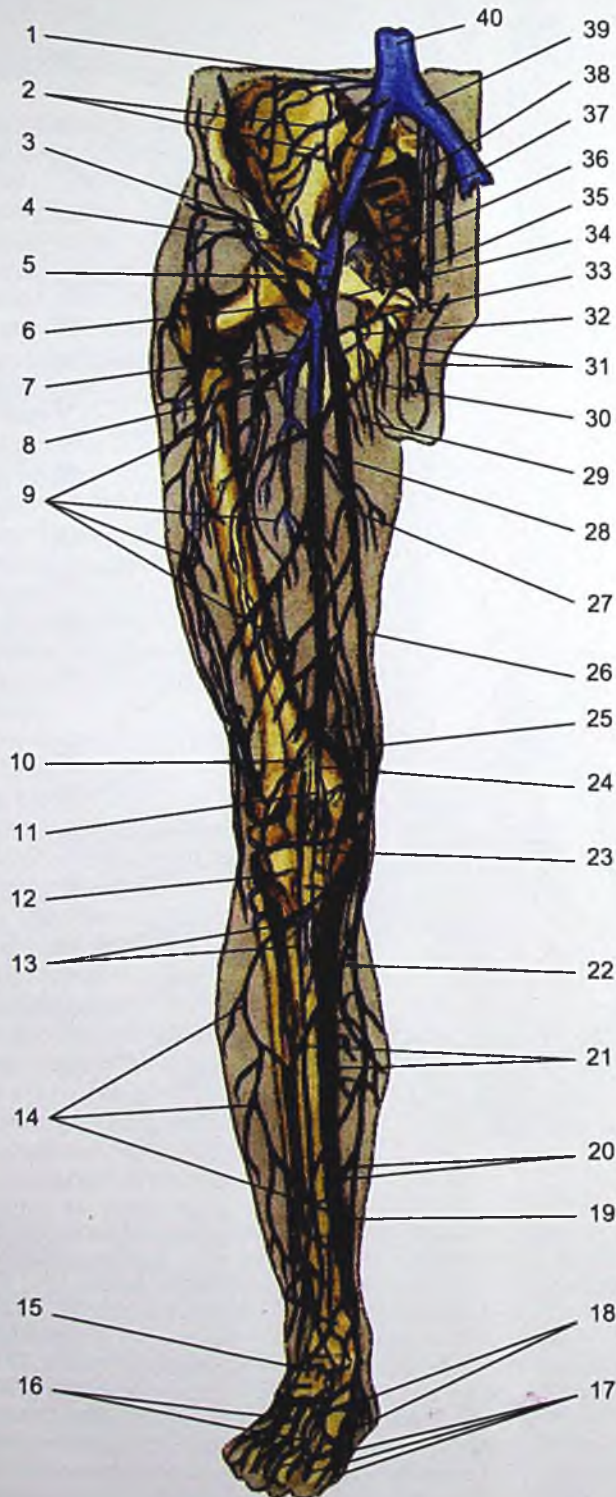
Kichik chanoq bo'shlig'ida joylashgan a'zolar, to'g'ri ichak, qovuq, prostata bezi (ayollarda esa klitor va bachadon) atrofida to'r hosil qilib joylashgan vena qon tomir chigallari faqat vena qonining yo'lini ta'minlab qolmasdan, balki a'zolari tashqi ta'sirotlardan saqlab amortizator vazifasini ham bajaradi. Bu xususiyat faqat chanoq bo'shlig'ida joylashgan ichi bo'sh a'zolarga xos bo'lib qolmasdan, balki barcha shunday a'zolarga ham taalluqlidir, chunki ichi bo'sh a'zolar funksional har xil holatda (hajmining kengayishi yoki kichrayishi) bo'lishidan qat'i nazar, vena qon oqimi tomir chigalining bir me'yorda bo'lishini ta'minlaydi.

To'g'ri ichak vena chigalidan uchta vena hosil bo'ladi. Ulardan biri to'g'ri ichakning yuqori venasi (v. rectalis superior) ichaktutqichning pastki venasiga quyiladi. To'g'ri ichakning o'rta venasi (v. rectalis media) pastki kovak venaga quyiladi. Uchinchisi, to'g'ri ichakning pastki venasi (v. rectalis interior) esa v. pudenda interna ga quyiladi.

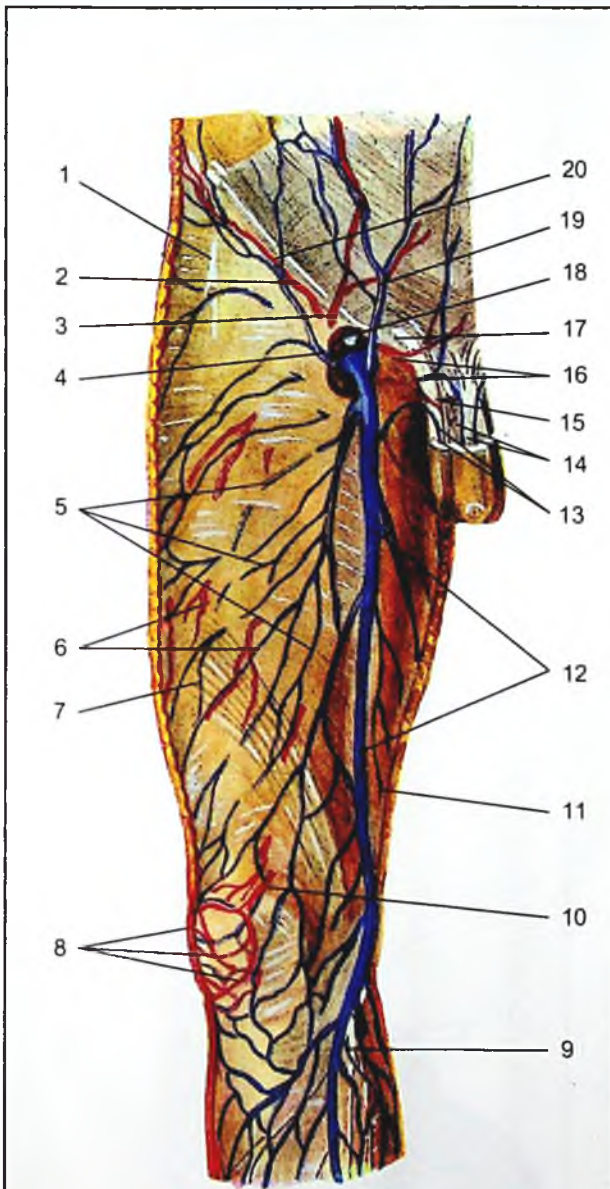


**77-rasm. Qopqa vena sistemasi:**

1 – V.cava inferior; 2 – Vv.hepaticae; 3 – Hepar; 4 – Jigar vena kapillarlari; 5 – Ramus dexter v.portae; 6 – V.portae; 7 – V.gastroepiploica dextra; 8 – V.pancreoduodenalis; 9 – Duodenum; 10 – Pancreas; 11 – V.colica media bilan v.colica dextra ning anastomozi; 12 – V.pancreaticoduodenalis; 13 – V.colica media; 14 – V.renalis dextra; 15 – V.mesenterica inferior; 16 – V.mesenterica superior; 17 – Ren dexter; 18 – Colon ascendens; 19 – V.colica dextra; 20 – V.cava inferior; 21 – Vv.jejunales et ilei; 22 – V.iliocolica; 23 – V.iliaca communis dextra; 24 – Ileum; 25 – V.appendicularis; 26 – Caecum; 27 – Appendix vermiformis; 28 – Vv.rectales mediae; 29 – Rectum; 30 – Pexus venosus rectalis; 31 – Vv.rectales inferiores; 32 – Vv.rectales mediae; 33 – V.iliaca interna; 34 – V.iliaca externa; 35 – Colon sigmoideum; 36 – V.rectalis superior; 37 – Vv.sigmoideae; 38 – V.colica sinistra bilan v.sigmoidea anastomozi; 39 – Intestinum tenue; 40 – Colon descendens; 41 – V.mesenterica inferior; 42 – V.colica sinistra; 43 – Jejunum; 44 – V.colica media bilan v.colica sinistra anastomozi; 45 – V.renalis sinistra; 46 – Ren sinister; 47 – Vv.omentales; 48 – V.gastroepiploica sinistra; 49 – Vv.gastricae; 50 – V.lienalis; 51 – Vv.gastricae breves; 52 – Lien; 53 – V.gastrica sinistra bilan v.gastrica dextra anastomozi; 54 – Ventriculus; 55 – V.gastrica dextra; 56 – V.gastrica sinistra; 57 – Ramus sinister v.portae; 58 – Vv.esophageae; 59 – Esophagus.

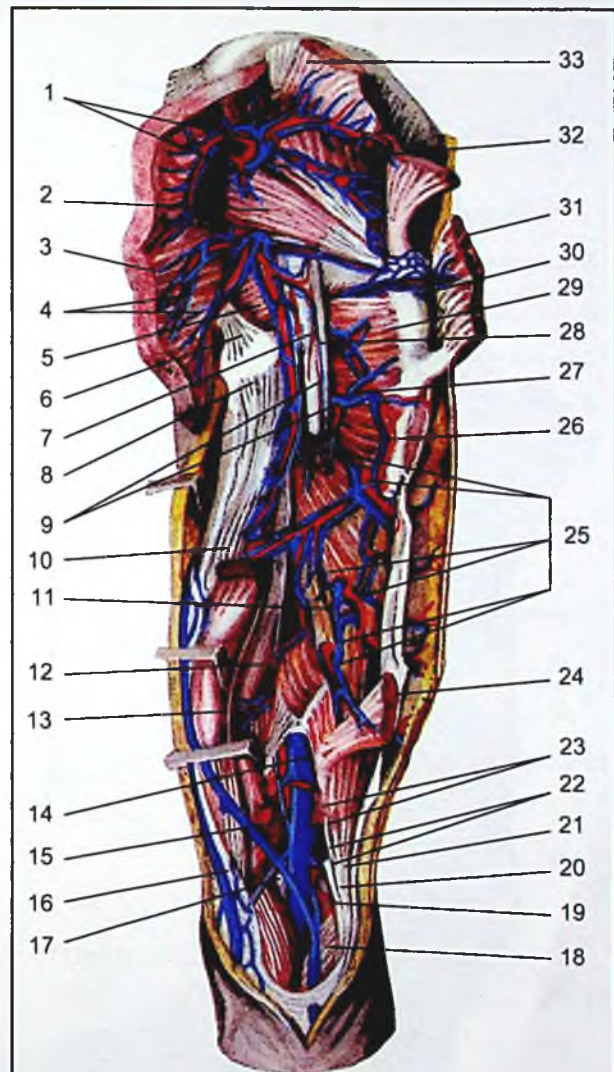


**78-rasm.** Oyoq venalari:  
 1 – V.lumbalis; 2 – Vv.iliolumbales; 3 – V.circumflexa ilium profunda; 4 – V.iliaca externa; 5 – V.epigastrica superficialis; 6 – V.circumflexa ilium superficialis; 7 – Vv.circumflexa femores laterales; 8 – V.profunda femoris; 9 – Sonning oldingi yuza teri osti venalari; 10 – V.genus; 11 – V.saphena parva; 12 – V.genus; 13 – Vv.tibiales anteriores; 14 – Boldirning oldingi teri osti venalari; 15 – Arcus venosus dorsalis pedis; 16 – Rete venosus dorsale pedis; 17 – Vv.digitales dorsales pedis; 18 – Vv.metatarscae dorsales pedis; 19 – V.saphena magna; 20 – Vv.tibiales posteriores; 21 – Vv.peroneae (fibulares); 22 – V.genus; 23 – V.poplitea; 24 – V.genus; 25 – V.femoralis; 26 – V.saphena magna; 27 – V.perforans; 28 – Vv.circumflexae femoris mediales; 29 – Vv.scrotales anteriores; 30 – Vv.dorsales penis superficiales; 31 – Pudenda externa; 32 – V.obturatoria; 33 – V.pudenda interna; 34 – Vv.gluteae inferiores; 35 – Plexus venosus sacralis; 36 – V.iliaca interna; 37 – V.sacralis lateralis; 38 – V.sacralis mediana; 39 – V.iliaca communis; 40 – V.cava inferior.



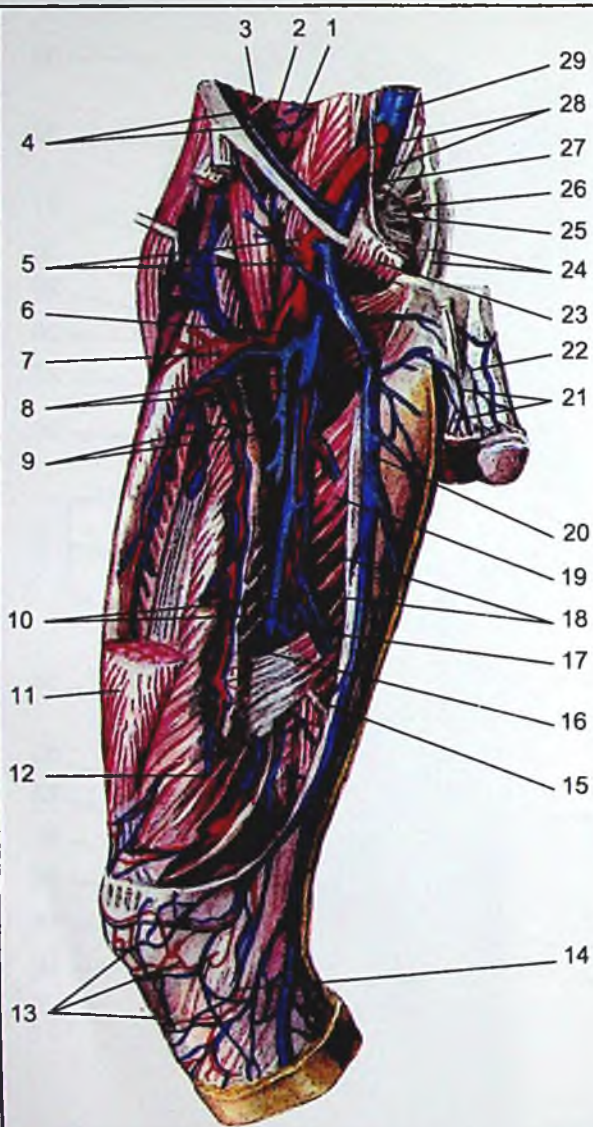
79-rasm. Sonning yuza venalari:

1 – N.cutaneus femoris lateralis; 2 – A.circumflexa ilium superficialis; 3 – A.epigastrica superficialis; 4 – A.femoralis; 5 – Teri osti venalari; 6 – Rami cutanei; 7 – Fascia lata; 8 – Rete patellae; 9 – N.saphenus; 10 – Ramus a.genus descendentis; 11 – Integumentum commune; 12 – V.saphena magna; 13 – Rr.et vv.scrotales anteriores; 14 – Vv.dorsales penis superficiales; 15 – Rr.inguinales; 16 – Aa.et vv.pudendae externae; 17 – Funiculus spermaticus; 18 – V.femoralis; 19 – V.epigastrica superficialis; 20 – Lig.inguinale.



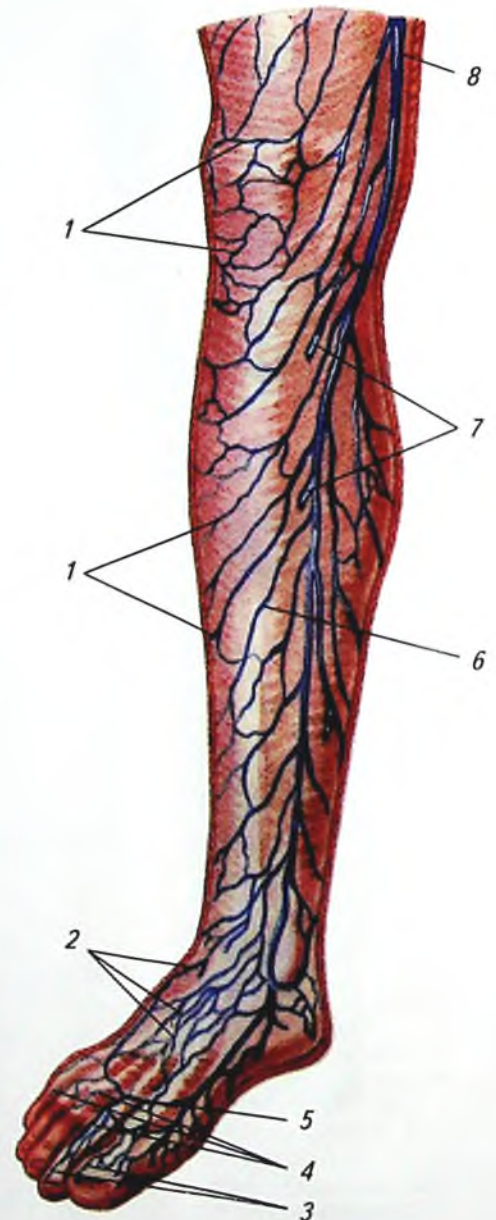
80-rasm. Son venalari va arteriyalari (orqa yuzasi):

1 – A.et vv.gluteae superiores; 2 – M.piriformis; 3 – M.gluteus maximus; 4 – A.et vv.gluteae inferiores; 5 – M.obturator internus; 6 – Lig.sacrotuberale; 7 – N.cutaneus femoris posterior; 8 – Tuber ischiadicum; 9 – A.et vv.comitantes n.ischiadici; 10 – M.biceps femoris (caput longum); 11 – M.adductor magnus; 12 – M.semimembranosus; 13 – M.semitendinosus; 14 – A.et v.poplitea; 15 – M.semimembranosus; 16 – V.saphena magna; 17 – N.tibialis; 18 – V.saphena parva; 19 – A.et v.comitans surales; 20 – A.et v.genus inferiores laterales; 21 – Vv.peroneus (fibularis) communis; 22 – A.et v.genus mediae; 23 – A.et v.genus superiores laterales; 24 – M.biceps femoris (caput longum); 25 – A.et v.perforantes; 26 – M.adductor minimus; 27 – A.et v.circumflexae femoris mediales; 28 – N.ischiadicus; 29 – M.quadratus femoris; 30 – Trochanter major; 31 – M.gluteus maximus; 32 – M.gluteus minimus; 33 – M.gluteus medius.



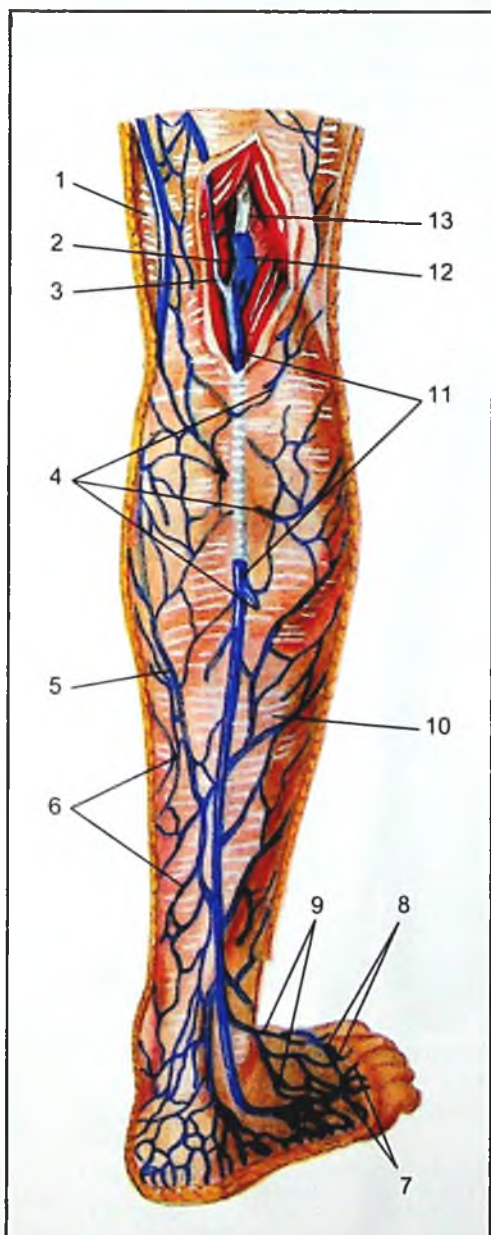
**81-rasm.** Son venalari va arteriyalari (old yuzasi):

1 – N.femoralis; 2 – Lig.inguinale; 3 – N.cutaneus femoris lateralis; 4 – A.et v.circumflexae ilium profundae; 5 – A.et v.circumflexae ilium superficialis; 6 – A.circumflexa femoris medialis; 7 – A.et v.circumflexae femoris lateralis; 8 – A.et v.profundae femoris; 9 – A.et v.perforans; 10 – A.et v.femorales; 11 – M.rectus femoris (kesilgan); 12 – M.vastus medialis; 13 – Rete articulare genus; 14 – A.genus inferior medialis; 15 – M.sartorius (kesilgan); 16 – M.vastus medialis; 17 – M.adductor magnus; 18 – A.et v.femorales; 19 – M.adductor longus; 20 – V.saphena magna; 21 – Vv.scrotales anteriores; 22 – Vv.dorsales penis superficiales; 23 – M.pectineus (kesilgan); 24 – Ganglia sympathica sacralis; 25 – Plexus sacralis; 26 – A.sacralis lateralis; 27 – Ureter dexter; 28 – A.et v.iliacae externae; 29 – V.iliaca communis.



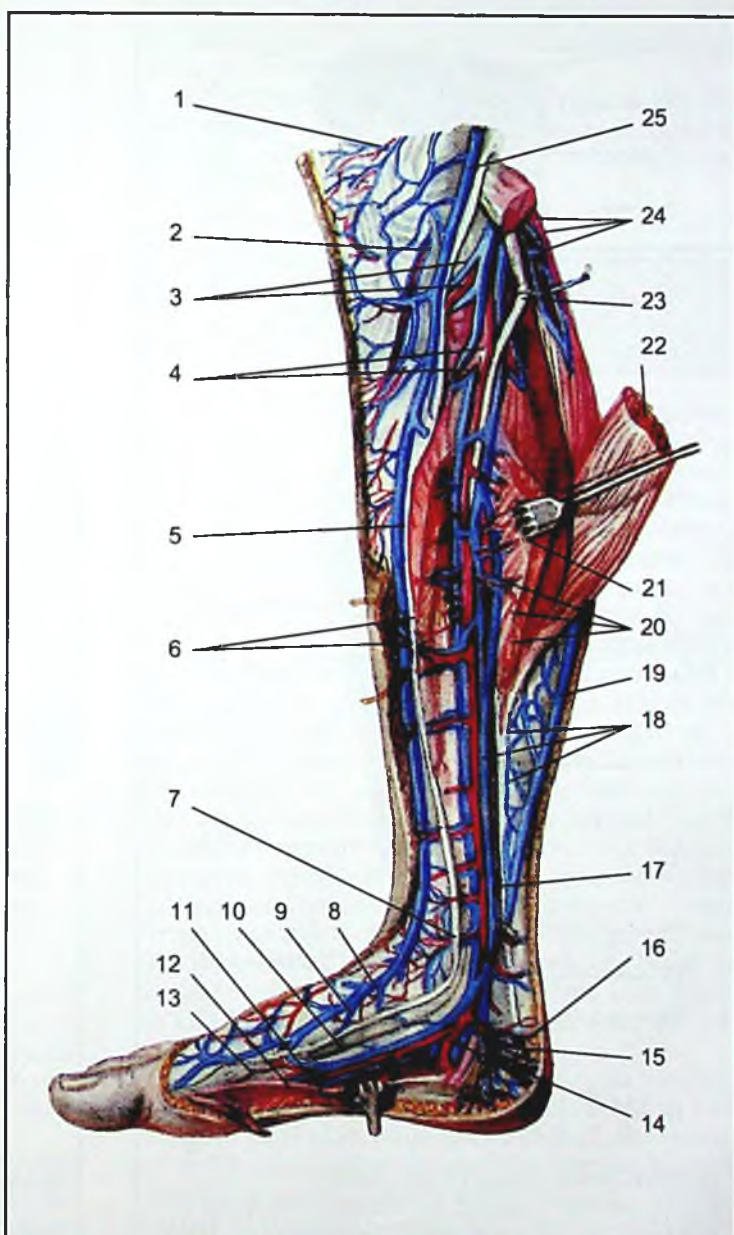
**82-rasm.** Boldirning yuza venalari (old yuzasi):

1 – Teri osti venalari; 2 – Rete venosum dorsale pedis; 3 – Vv.digitales dorsales pedis; 4 – Vv.metatarseae dorsales pedis; 5 – Arcus venosus dorsalis pedis; 6 – Fascia cruris; 7 – Rami communicantes; 8 – V.saphena magna.



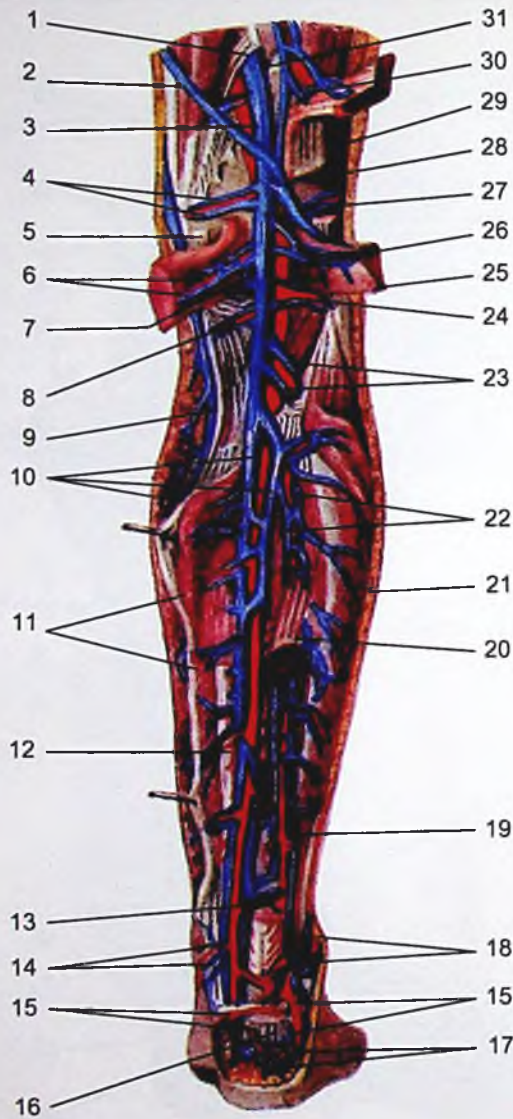
**83-rasm.** Boldirning yuza venalari (orqa yuzasi):

- 1 – V.saphena magna; 2 – A.poplitea; 3 – Fossa poplitea; 4 – Rami communicantes; 5 – Ramus venosus anastomaticus; 6 – Teri osti venalari; 7 – Vv.matatarsee dorsales pedis; 8 – Arcus venosus dorsalis pedis; 9 – Rete venosum dorsale pedis; 10 – Fascia cruris; 11 – V.saphena parva; 12 – V.poplitea; 13 – N.tibialis.



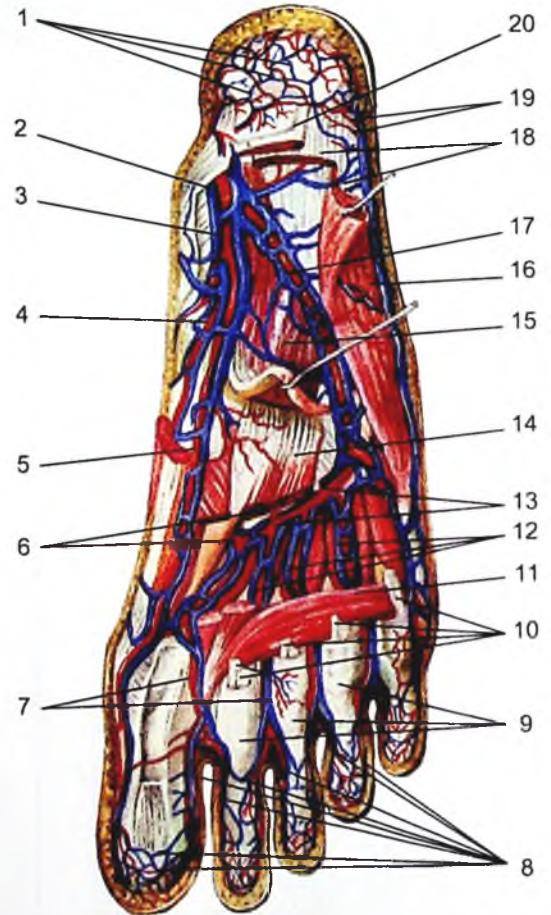
**84-rasm.** Boldir va oyoq panjasi venalari:

- 1 – R.articularis a.genus descendens; 2 – R.saphenus a.genus descendens; 3 – A.et v.comitans genus inferiores mediales; 4 – A.et vv.tibiales anteriores; 5 – V.saphena magna; 6 – Rr.cutanei a.tibialis posteriores; 7 – Rete malleolare mediale; 8 – V.saphena magna; 9 – Fascia dorsalis pedis; 10 – R.profundus; 11 – R.superficialis; 12 – M.flexor hallucis brevis; 13 – M.abductor hallucis; 14 – A.plantaris medialis; 15 – A.plantaris lateralis; 16 – Rr.calcanei; 17 – R.malleolaris medialis; 18 – A.et vv.tibiales posteriores; 19 – V.saphena parva; 20 – A.et vv.peroneae (fibulares); 21 – M.coleus; 22 – M.gastrocnemius (Caput meduale); 23 – N.tibialis; 24 – A.et v.comitans surales; 25 – V.saphena magna.



**85-rasm.** Boldir venalari (orqa yuzasi):

1 – M.adductor magnus; 2 – M.vastus medialis; 3 – A.poplitea; 4 – A.genus superior medialis; 5 – Tendo m.semimembranosus; 6 – A.et v.comitans surales; 7 – A.genus media; 8 – A.genus inferior medialis; 9 – V.saphena magna; 10 – A.et vv.tibiales posteriores; 11 – Fascia crucis; 12 – M.flexor digitorum longus; 13 – R.communicans; 14 – Rr.malleolares mediales et vv.comitantes; 15 – Rr.calcanei; 16 – Tendo calcaneus; 17 – Rete calcaneum; 18 – Rr.malleolares laterales et vv.comitantes; 19 – R.perforans; 20 – M.flexor hallucis longus; 21 – M.peroneus longus; 22 – A.et vv.perynae (fibulares); 23 – A.et vv.tibiales anteriores; 24 – A.genus inferior lateralis; 25 – M.gastrocnemius (caput laterales); 26 – A.et v.comitans surales; 27 – A.genus; 28 – V.saphena parva; 29 – M.biceps femoris (caput longum); 30 – A.perforans; 31 – V.poplitea.



**86-rasm.** Oyoq panjasi venalari (kaft yuzasi):

1 – Rete calcaneum; 2 – A.tibialis posterior; 3 – A.plantaris medialis; 4 – R.superficialis (a.plantaris medialis); 5 – R.profundus (a.plantaris medialis); 6 – Arcus venosus plantaris; 7 – A.digitales plantares communes; 8 – Aa.digitales plantares propriae et vv.digitales plantares; 9 – Vagine fibrosae digitorum pedis; 10 – Tendines mm.flexorum digitorum; 11 – M.adductor hallucis (caput transversum); 12 – Aa.et vv.metatarsae plantares; 13 – Arcus plantaris; 14 – M.adductor hallucis (caput obliquum); 15 – M.quadratus plantae; 16 – V.saphena parva; 17 – A.plantaris lateralis; 18 – M.abductor digiti minimi; 19 – Rr. calcanei; 20 – M.flexor digitorum brevis.

Tashqi yonbosh venasi (v. iliaca externa) tomir kovagi (lacuna vasorum)dan o'tuvchi son venasi (v. femoralis)ning bevosita davomi bo'lib, katta chanoq bo'shlig'ida shu nomli arteriyaning medial tomonidan yuqoriga ko'tariladi, ichki yonbosh vena bilan qo'shilib, umumiy yonbosh venani hosil qiladi. Tashqi yonbosh venaga qorin ustining pastki venasi (v. epigastrica inferior) va yonbosh suyak atrofidagi chuqur vena (v. circumflexa ilium profunda)lar quyiladi. Bu venalar shu nomli arteriyalar bilan yonma-yon yo'naladi.

**KOVAK VENA SISTEMASI  
BILAN QOPQA VENA  
SISTEMASI O'RTASIDAGI  
ANASTOMOZLAR  
(59, 60, 75-rasmlar)**

Yuqori kovak vena sistemasi bilan pastki kovak vena sistemasi o'rtasida kovak-kovak vena anastomozlari va kovak vena sistemasi bilan qopqa vena sistemasi o'rtasida kovak-qopqa anastomozlarini ko'rish mumkin. Bu xildagi anastomozlarga quyidagilar kiradi:

1. Kovak-kovak vena anastomozlari bel venalari, pastki kovak vena sistemasining toq (v. azygos) va yarim toq (v. hemiazygos) venalar orqali yuqori kovak vena sistemasiga qo'shilishidan paydo bo'ladi.

2. Kovak-kovak vena anastomozlari qorin old devori venalari orqali ham hosil bo'ladi. U qorin usti yuqori venasi (vv. epigastricae superior) – yuqori kovak vena sistemasi bilan qorin usti pastki venasi (v. epigastricae inferiores) – pastki kovak vena sistemasining kindik atrofida bir-biri bilan qo'shilishidan vujudga keladi.

3. Qopqa-kovak vena anastomozlari kindik atrofidagi vena chigallarining (ikkinchi punktdagi kovak vena anastomoziga qaralsin) jigardagi yumaloq boylam atrofida paraumbilicales ning qopqa venaga qo'shilishidan hosil bo'ladi.

4. Qopqa-kovak anastomozlari me'da chap venalarining (v. gastricae sinistrae) qizilo'ngach venalari (vv. esophageae)ga (yuqori kovak vena sistemasi) qo'shilishidan vujudga keladi, jumladan v.gastricae sinistrae qopqa venaga quyilsa, qizilo'ngach venalari vv. azygos et hemiazygos orqali v. cava superior ga qo'shiladi.

5. Qopqa-kovak anastomozlari to'g'ri ichakning yuqori venasi (vv. rectale superiores) ichaktutqichning pastki venasi (v. mesenterica inferior) orqali qopqa venaga (v. portae) quyilsa, to'g'ri ichakning o'rt

venasi (vv. rectales mediae) pastki kovak vena sistemasi bilan o'zaro qo'shilishidan qopqa-kovak anastomozini hosil qiladi.

Bu xildagi anastomozlar kovak vena sistemalari yoki qopqa venadan qon aylanishi qiyinlashgan (dimlanib qolgan) paytda yonlama (kollateral) vena qon aylanishini ta'minlaydi.

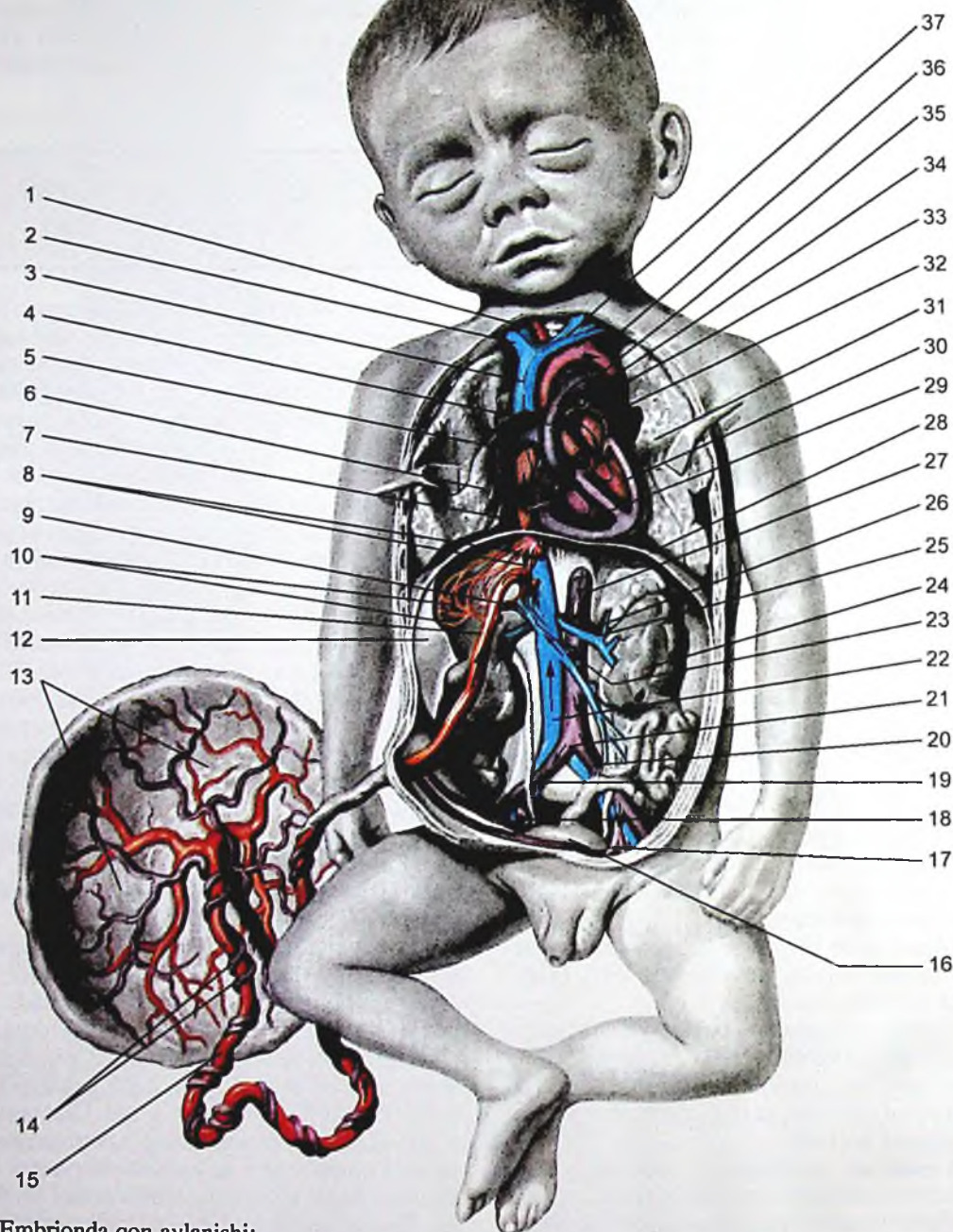
**OYOQ VENALARI  
(79, 80, 81-rasmlar)**

Oyoq venalari yuza va chuqur joylashgan venalardan tuzilgan. Yuza yoki teri osti venalari arteriyalarsiz yo'naladi. Chuqur venalar esa ko'pincha bir xil nomli arteriyalar bilan birga joylashadi. Oyoqda ikkita yirik teri osti venasi tafovut qilinadi. Ularning biri katta «yashirin» vena (v. saphena magna) bo'lib, vena to'rlari – rete venosum dorsale pedis dan boshlanadi. Boldir va sonning ichki yuzasi bo'ylab yuqoriga ko'tarilgach, sonning oldingi yuqori sohasida (chov boylami ostida) joylashgan ovalsimon teshik – hiatus saphenus orqali o'tib chuqur joylashgan son venasiga quyiladi. Ba'zida v. saphena magna ga v. epigastrica superficialis, v. circumflexa ilium superficialis, vv. pudendae externae kabi teri osti venalari ham qo'shiladi. Shuningdek, teri osti kichik «yashirin» venasi (v. saphena parva) esa jimjiloq tomondan boshlanib, boldirning orqa tomonidan ko'tarilgach, boldirning xususiy fassiyasini teshib Pirogov kanalida yotadi va taqim venasiga quyiladi. Oyoqning teri osti venalari oyoq panjalari, boldir va sonning teri ostidan vena qonini yig'adi. Ular o'zaro qo'shilib, anastomozlar hosil qiladi (82, 83, 84-rasmlar).

Oyoq panjasining chuqur joylashgan venalari arteriyalar bilan birgalikda yo'naladi. Ular kaft ravog'ini hosil qilib, yuqoriga ko'tariladi. Bu venalar juft bo'lib, shu nomli arteriyalar bilan birga joylashgan. Oldingi va orqadagi katta boldir venalari (v.tibialis anterior et posterior) oyoq kafti venalaridan tashqari boldir muskullaridan qon yig'adi. Ular taqim sohasida o'zaro qo'shilib, taqim venasi (v.poplitea)ni hosil qiladi va shu nomli arteriya, katta boldir nervi bilan birga umumiy parda (qin) ichida joylashadi (85, 86-rasmlar).

Taqim venasi kichik «yashirin vena»dan tashqari tizza bo'g'im venalarini qabul qilib, so'ngra son sohasiga o'tadi va bitta son venasi (v. femoralis) nomi bilan ataladi. Son venasiga sonning chuqur venasi (v.profunda femoris), sonning yuza (teri osti) venalari va katta «yashirin vena»si quyiladi.

Son venasi chov boylami osti – lacuna vasorum dan o'tib, tashqi yonbosh venasi (v. iliaca externa) bo'lib davom etadi.



**87-rasm. Embrionda qon aylanishi:**

1 – Truncus brachiocephalicus; 2 – V.brachiocephalica dextra; 3 – V.cava superior; 4 – Truncus pulmonalis; 5 – Foramen ovale; 6 – Pulmo dexter; 7 – V.cava inferior; 8 – Vv.hepaticae; 9 – Ductus venosus; 10 – Jigarning kapillarlarlari; 11 – V.umbilicalis; 12 – Hepar; 13 – Placenta; 14 – Aa.umbilicales; 15 – V.umbilicalis; 16 – Vesica urinaria; 17 – A.umbilicalis sinistra; 18 – A.umbilicalis dexter; 19 – A.iliaca communis dexter; 20 – A.iliaca communis sinistra; 21 – Bifurcatio aortae; 22 – V.cava inferior; 23 – V.portae; 24 – Ren sinistra; 25 – V.renalis sinistra; 26 – A.renalis sinistra; 27 – Aorta abdominalis; 28 – Diaphragma; 29 – Ventriculus dexter; 30 – Ventriculus sinister; 31 – Pulmo sinister; 32 – Atrium sinistrum; 33 – Aorta descendens; 34 – A.pulmonalis sinistra; 35 – Ductus arteriosus; 36 – Arcus aortae; 37 – V.brachiocephalica sinistra.

## EMBRIONDA QON AYLANISHI (87-rasm)

Ona qornidagi embrion taraqqiyoti davrida bolaning o'sishi uchun zarur bo'lgan oziq moddalar, kislorod ona qoni orqali homilaga boradi. Binobarin, bolaning tug'ilguniga qadar bo'lgan davrdagi qon aylanishi ham o'ziga xos bo'ladi. Jumladan, bola uchun kerakli oziq moddalar, kislorod, ona qonining bachadon arteriyasi orqali yo'ldoshga kiradi, undan embrion (homila)ning kindik venasi (v. umbilicales)ga diffuz holda o'tadi. Kindik vena jigarga yaqinlashganda ikkiga bo'linib, biri qopqa vena (v. portae)ga, ikkinchisi – ductus venosus, jigarning pastki yuzasidan o'tib pastki kovak venaga qo'shiladi. Qopqa vena esa jigar tarkibida mayda (bo'lakchalararo) venalarga bo'linib, so'ngra yana yig'ilib vv. hepaticii shaklida v. cava inferior ga quyiladi.

Shunday qilib, bolaning kindik venasi orqali onadan kelayotgan arteriya (kislorodli) qonining bir qismini embrionning pastki kovak venasiga tutashadi. Natijada arteriya qoni homila tanasining pastki qismidan kelayotgan vena qoni bilan aralashib ketadi. Bu aralash qon pastki kovak vena orqali yurakning o'ng bo'lmasiga quyiladi. Bu yerdan qonning bir qismi bo'limalar oraliq devoridagi ovalsimon teshik orqali yurakning chap bo'lmasiga o'tsa, ikkinchi qismi o'ng qorinchaga quyiladi. O'ng qorinchaga quyilgan qon esa o'pka arteriyasiga o'tadi. Lekin homilada o'pka ishlaymay turganligi sababli o'pka arteriyasidan arteriya yo'li (ductus arteriosus) orqali aortaga quyiladi, o'pkaga yetib borgan oz miqdordagi qon esa o'pka venasi orqali yurakning chap bo'lmasiga quyiladi. Undan qon chap qorincha orqali aortaga o'tib tanaga tarqaladi. Natijada homila tanasining yuqori qismi arteriya qoni bilan yaxshiroq ta'minlanganligi tufayli pastki qismiga qaraganda yaxshi o'sadi. Tananing pastki qismiga arteriya qoni unchalik bormaganligidan bola tug'ilgungacha bo'lgan davriga nisbatan sustroq rivojlanadi. Embrion tanasidagi vena qoni kindik arteriyasi orqali yo'ldoshga borib, bachadon venasi orqali pastki kovak vositasida qon ona o'pkasida tozalanadi. Natijada qon arteriya qoniga aylanadi, bu qon yana kindik venasi orqali embrion tanasiga yuqorida aytilgan yo'l orqali tarqaladi. Bola tug'ilganidan so'ng mustaqil qon aylanishi boshlanadi. Natijada kichik qon aylanish yo'li vujudga keladi, ya'ni kislorod almashinishi bolada o'pka orqali bajariladi. Bu holat arteriya yo'li va pastki kovak venaga quyilgan vena yo'li (ductus venosus) hamda kindik arteriyasi bilan venasining (3–5 kunda) puchayib (qon kelmay) boylamga aylanishiga sabab bo'ladi. Chap va o'ng bo'lmalarning oraliq

devoridagi ovalsimon teshik ham bir hafta ichida berkilib ovalsimon chuqurchaga aylanadi. Shunday qilib, mustaqil (katta odamlardagi kabi) qon aylanishi boshlanadi. Ba'zida arteriya yo'li yoki bo'lmalarning oraliq ovalsimon teshikning batamom bitib ketmasligi oqibatida tug'ma yurak porogi vujudga keladi.

## LIMFA SISTEMASI (88-rasm)

Odam organizmida arteriya va vena qon tomirlarining tarkibiy qismi bo'lgan limfa sistemasi ham bor. Limfa sistemasi tuzilishi va vazifasiga ko'ra vena sistemasiga yaqinroq turadi. Limfa sistemasi quyidagi qismlardan iborat.

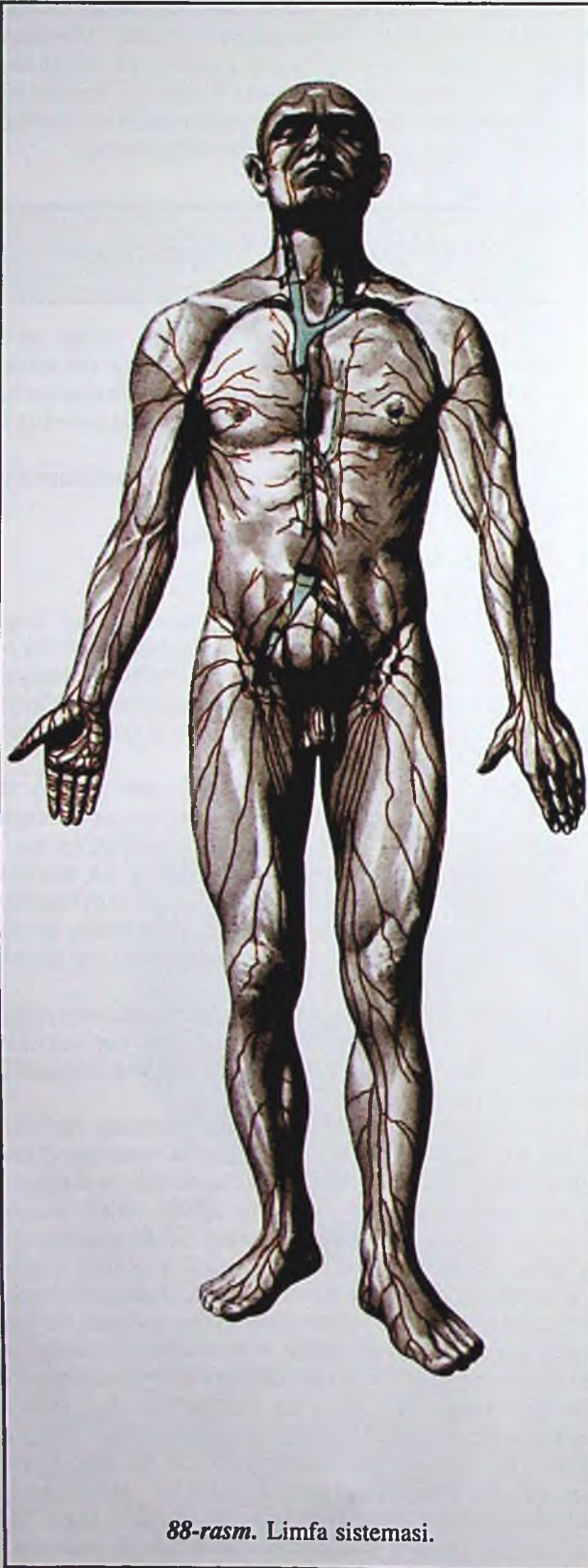
1. Hujayra va to'qima oralig'idan boshlanuvchi boshi berk qopchalar.
2. Limfa kapillarlar va limfa tugunlari.
3. Limfa bezlari.
4. Yirik limfa yo'llari.

Limfa tomirlari hujayra va to'qima oralig'idagi boshi berk yoriq – yo'llar (qopchalar)dan boshlanib, kapillarlariga, keyin mayda limfa tomirchalariga, so'ngra limfa tomirlariga o'tib, oxiri eng katta ko'krak limfa yo'lini hosil qiladi. Bu limfa yo'li yuqori kovak vena burchagiga quyiladi.

Limfa kapillarlar (diametri 0,2 mm gacha) va tomirlari juda keng tarmoqlanib, o'zaro boy anastomoz – limfokapillarlar to'ri (rete lymphocapillare)ni hosil qiladi. Ular terida, shilliq qavatlarda va barcha a'zolarida (miyadan tashqari) joylashgan limfa kapillar devorlari orqali oqsil molekulalari, mikroblar, suvda erigan turli kristallar, organizmga keraksiz va zararli moddalar so'riladi.

Limfa tomirlarida oqib yurgan limfa suyuqligi rangsiz bo'lib, tarkibida limfositlar, monositlar saqlaydi. Shu bilan birga limfa tomirlari orqali kasallik mikroblari ham tarqaladi.

Limfa tomirlari ichki devorida klapanlar bo'lishi bilan kapillarlardan farq qiladi. Limfa tomirlari (vasa lymphatica) ikki xil bo'ladi, a'zolar ichida joylashgan ichki limfa tomirlari o'zaro qo'shilib, limfa to'rini hosil qiladi, ular yiriklashib tashqi limfa tomirlariga o'tadi. Limfa tomirlarining devori ularning katta-kichikligiga qarab tuzilgan. Kichik diametrli limfa tomirlarining devori faqat endoteliydan tuzilgan bo'lsa, katta tomir devorlari xuddi vena tomirlari devoriga o'xshab tuzilgan. Ya'ni ular uch qavat (ichki endoteliy qavati – tunica intima, o'rta muskul qavati – tunica media va tashqi biriktiruvchi to'qima qavati – tunica externa, seu adventitia)dan iborat bo'lib, ichki tomonida klapanlar ayniqsa ko'p joylashgan. Klapanlar (valvulae lymphaticae) limfani faqat bir tomonga (limfa tomiridan limfa yo'li – ductus



88-rasm. Limfa sistemasi.

lymphaticus yoki limfa protogi – ductus lymphaticus ga) yo'naltirish uchun xizmat qiladi. Har bir klapan limfa tomiri ichki qavatidan hosil bo'lgan ikki qavatli burmadan paydo bo'ladi. Klapanlar doimo bir-biriga qarama-qarshi joylashgan bo'ladi.

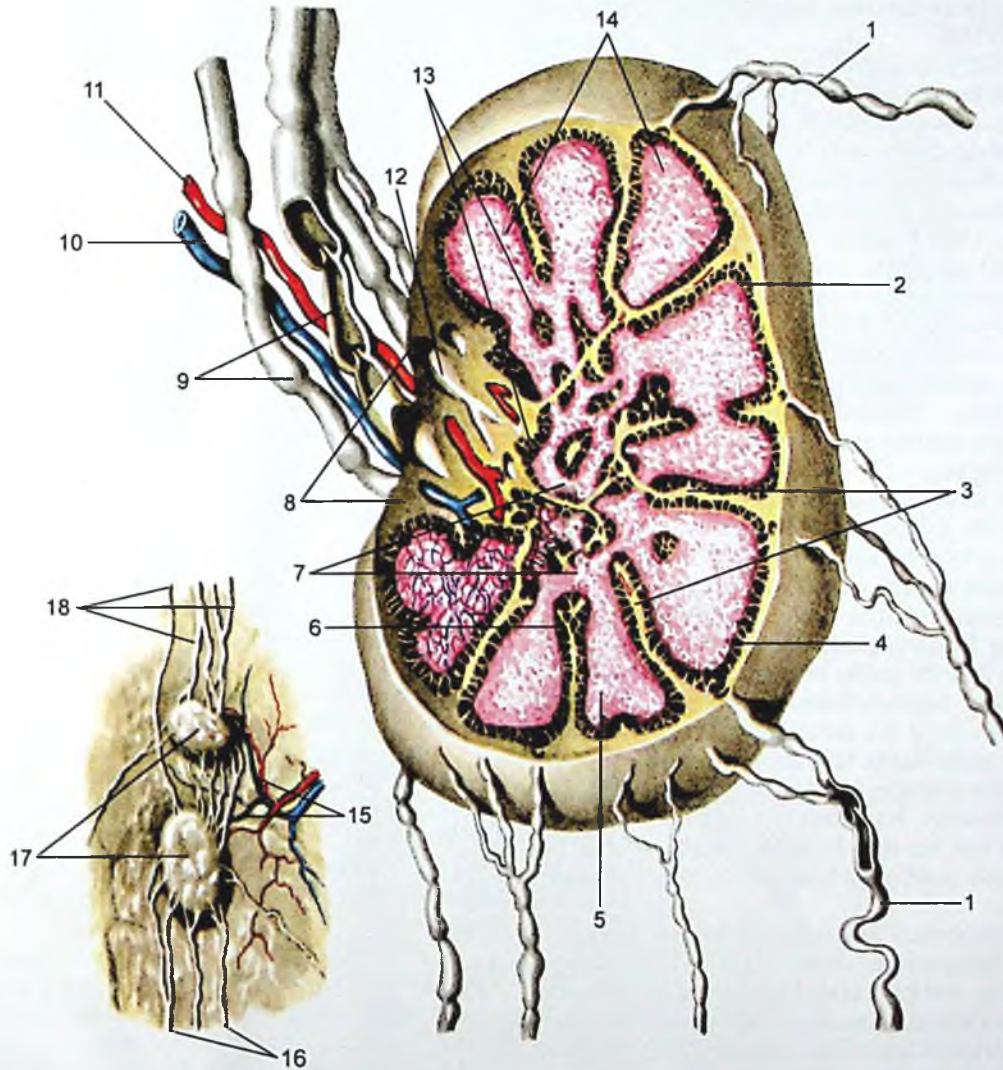
Limfa tomirlari gavdaning turli qismlarida joylashar ekan, limfa tugunlari (bezlari – nodi lymphatici) orqali sezilib turadi. Limfa tugunlari yakka-yakka yoki to'da-to'da bo'lib joylashadi. Limfa tomirlari yuza vasa lymphatica superficialis va chuqur joylashgan vasa lymphatica profundus dan iborat. Yuza joylashgan limfa tomirlari teri ostida, teri osti limfa kapillarlaridan boshlanib, o'zaro ko'p anastomozlashadi. Chuqur joylashgan limfa tomirlari esa ko'pincha qon tomir bilan birga muskullar oralig'idan yo'naladi. Ba'zida ular joylashgan limfa tomirlaridan limfa oqmay qolganda, teri osti limfa yo'llari yonlama limfa yo'li vazifasini bajaradi.

Limfa tugunlari moshdan (0,5–1 mm) no'xatgacha (30–50 mm) (89-rasm) kattalikda bo'lib, ust tomonidan fibroz parda bilan o'ralgan. Pardadan yo'nalgan to'siqlar bezni bo'lakchalarga (trabekulalarga – trabeculi nodi lymphatici) ajratadi. Kapsula bilan trabekula oralig'ida bo'shliqlar (sinus nodi lymphatici) joylashgan. Limfa tuguniga kiruvchi 2–4 limfa tomirlari vasa afferentia orqali kelib, bez ichida tozalanadi. Limfa trabekulalari organizmga yot va keraksiz bo'lgan narsalar yoki mikroblarni ushlab (filtrlab) limfani tozalab beradi. Tozalangan limfa sinus nodi lymphatica orqali kapsula ostida joylashgan sinus marginalis ga, undan darvoza bo'shlig'i – sinus hilaris ga, so'ngra bezdan chiquvchi 1–2 limfa tomir – vasa efferentia ga o'tadi.

Limfa tugunlari, odatda, qon tomir yo'llarida ko'pincha guruh-guruh bo'lib yoki bittadan joylashadi. Limfa tugunlari joylashgan o'rniga qarab nodi lymphatici lumbales, nodi lymphatici axillaris deb ataladi. Ba'zida esa limfa tugunlari yondashib joylashgan qon tomirlar (nodi lymphatici caeliaci, nodi lymphatici iliaci) nomi bilan ataladi. Agar limfa tugunlari ikki qavat joylashgan bo'lsa, u holda ular yuza (nodi lymphatici inguinales superficiales) yoki chuqur (nodi lymphatici inguinales profundi) joylashgan limfa tugunlari hisoblanadi. Ko'krak, qorin va chanoq bo'shlig'ida joylashgan limfa tugunlari ham ikki guruhga bo'linadi. Ichki a'zolariga yaqin joylashgan limfa tugunlari visseral yoki a'zo limfa tugunlari (nodi lymphatici viscerali) deyilsa, bo'shliq devorlarida joylashgan limfa tugunlari – parietal limfa tugunlari (nodi lymphatici parietalis) deb ataladi.

Limfa-limfositlar limfa tugunlari parenximasidan o'tadi. Bir-biriga yaqin joylashgan limfa tugunlari limfa tomirlari vositasida o'zaro qo'shilib turadi. Limfa tugunlari ko'plab qon tomirlar bilan ta'minlangan.

Limfa sistemasiga limfa bezlaridan tashqari, ichak shilliq qavatida joylashgan limfa tugunlari va tomoqda



**89-rasm.** Limfa tugunining tuzilishi:

1,16 – Olib keluvchi limfa tomirlar; 2 – Tugun pardasi; 3,6 – Trabecula lar; 4 – Po‘stloq qavat bilan miya qavati orasidagi bo‘shliq (sinuslar); 5 – Ikkilamchi tugunchalar; 7 – Yumshoq bog‘lag‘ichlar; 8 – Tugun darvozasi; 9 – Olib ketuvchi limfa tomirlar (kesilgan tomirda klapanlar ko‘ringan); 10 – Vena; 11 – Arteriya; 12 – Oxirgi bo‘shliq (sinus); 13 – Miya qavati; 14 – Po‘stloq qavat; 15 – Limfa tugunlarining arteriya va venalari; 17 – Limfa tugunlari; 18 – Olib ketuvchi tomirlar.

joylashgan limfa bodomcha bezlari ham kiradi. Limfoid tugunlarning limfa bezlari singari kiradigan tomirlari bo'lmay, faqat chiqadigan tomirlari bo'ladi.

Limfa bezlari til (tonsilla lingualis), halqum (tonsilla pharyngea) atrofida bittadan, tanglay (tonsilla palatina) va eshituv naychasi (tonsilla tubaria) atrofida bir juftdan bo'ladi.

Tilning ildiz qismida, epiteliy qavati ostida joylashgan til limfa bezi 80–90 ta limfa tugunlaridan iborat. Limfa tugunlari noduli (folliculi) lymphatici tonsillaris bolalarda ko'proq bo'ladi.

Tanglay-bodomcha limfa to'qimasi (tonsilla palatica) bodomcha chuqurchasi (fossa tonsillaris)da joylashgan. Uning og'iz bo'shlig'iga qaragan yuzasidan 20 ga yaqin bodomcha chuqurchalari (focculae tonsillaris) ko'rinadi. Halqum bodomchasi (tonsilla pharyngealis) 0,8 mm kattalikdagi halqum devorining yuqori qismida (eshituv naychasi ro'parasida), epiteliy qavati ostida joylashgan.

Eshituv nayi – bodomcha bezi (tonsilla tubaria) bir juft bo'lib, eshituv nayi atrofidagi shilliq parda ostida joylashgan.

Yonbosh ichakning oxirgi qismlarida yakka va to'p-to'p bo'lib joylashgan limfa tugunlarini ko'rish mumkin. To'p-to'p bo'lib joylashgan oval shakldagi 30–80 ta limfa tuguni (noduli-folliculi lymphatici agregati), asosan, shilliq qavat bag'rida va ostida uchraydi. Bu limfa tugunlarining eni 0,5–0,15 sm bo'lsa, bo'yi 3–5 sm gacha boradi. Yakka joylashgan limfa tugunlari (noduli-folliculi lymphatici solitari) halqumdan to yo'g'on ichakkacha bo'lgan hazm a'zolari devorida, nafas sistemasi a'zolari devorida uchraydi. Lekin ular soni ichaklarning hamma qismida ham bir xilda emas. Jumladan o'n ikki barmoq ichak devorining 1 sm<sup>2</sup> ida turli hajmdagi limfa tugunlari 8 tagacha uchrasa, yonbosh ichakda 18 ta, to'g'ri ichakda 21 ta bo'ladi.

Limfa tugunlari hiqildoqqa kirish qismida «hiqildoq halqasi»ni hosil qilib joylashadi. Hiqildoqning qolgan qismida esa tarqoq holda uchraydi. Limfalar to'qima oraliq limfa tomirlari orqali limfa tugunlaridan tozalanib o'tgandan so'ng, ma'lum bir limfa yo'li (ductus lymphaticus) ga yoki limfa protogi truncus lymphaticus ga quyiladi. Odam organizmida 6 ta shunday limfa yo'li va protogi tafovut qilinadi. Ulardan uchta limfa yo'li: chap bo'yinturuq (truncus jugularis sinister), chap o'mrov osti (truncus subclavius sinister) va ko'krak limfa yo'llari (ductus thoracicus) chap vena burchagiga (angulus venosus juguli sinistra) quyilsa, qolgan uchta: o'ng limfa yo'li (ductus lymphaticus dextra), o'ng bo'yinturuq (truncus jugularis dexter) va o'mrov osti limfa protoklari (truncus subclavius dexter) o'ng vena burchagiga (angulus venosus juguli dexter) quyiladi. Bulardan eng katta limfa yo'li ko'krak limfa protogi (ductus thoracicus)dir.

## KO'KRAK LIMFA YO'LI (90-rasm)

K o' k r a k l i m f a y o' l i (ductus thoracicus) odam gavdasidagi limfaning taxminan 3–4 qismini yig'ib, venaga uzatadi.

Ko'krak limfa yo'li I–II bel va XII ko'krak umurtqalari ro'parasida o'ng va chap oyoqdan, beldan (truncus lumbalis dexter et truncus lumbalis sinister) hosil bo'lgan tomirlarning ichak limfa yo'li (truncus intestinales) bilan qo'shilishidan hosil bo'lgan limfa xaltacha (cisterna chyli) dan boshlanadi.

Ko'krak limfa yo'lining uzunligi o'rtacha 35–45 sm bo'lib, ko'krak qafasida umurtqa pog'onasi bilan qizilongach oralig'ida aortadan o'ng tomonda yuqoriga ko'tariladi. Limfa yo'li aorta yoyining ro'parasiga kelganda chap tomonga qarab buriladi va VII bo'yin umurtqasining oldiga kelganda bir oz kengayib, so'ngra chap o'mrov osti venasi bilan chap bo'yinturuq venasining tutashgan yeriga quyiladi.

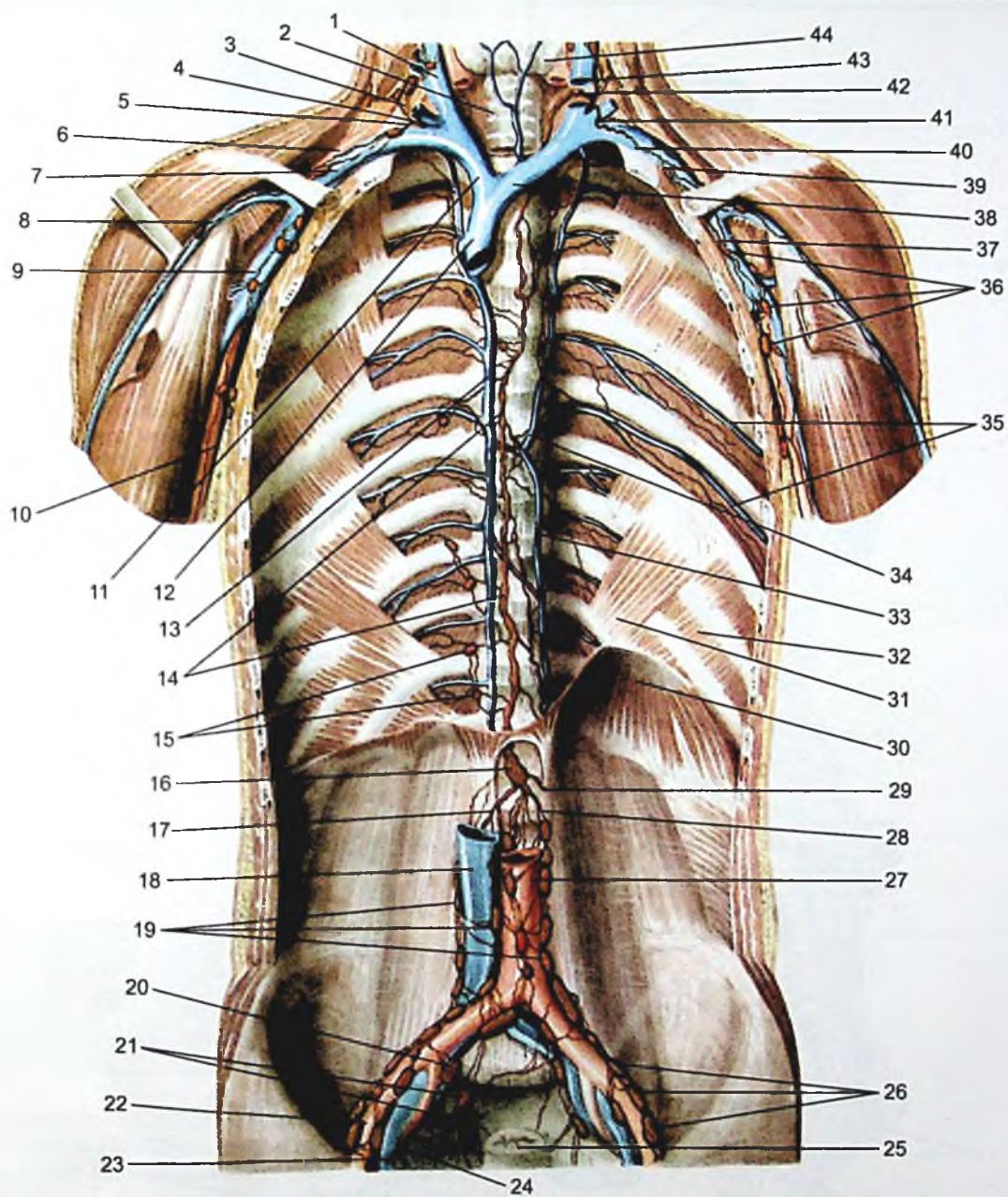
Ko'krak limfa yo'li tananing bosh va bo'yinning chap yarmi bilan chap qo'ldan, qorin va chanoq bo'shliqlari, oyoqlardan limfani yig'adi. Ko'krak limfa yo'li devori ham uch qavatdan: ichki (tunica intima) va o'rta muskul qavati (tunica media) hamda tashqi qavat (tunica externa) dan iborat. Ko'krak limfa yo'lining boshidan oxirigacha o'rtacha 7–9 ta klapan uchraydi.

O'ng limfa yo'li – ductus lymphaticus dexter bosh va bo'yinning o'ng yarmi, ko'krak qafasining o'ng yarmi bilan o'ng qo'l limfa tomirlarining yig'ilishidan hosil bo'ladi. Bu yo'lining uzunligi 10–12 sm bo'lib, o'ng bo'yinturuq venasiga yoki o'ng bo'yinturuq venasining o'ng o'mrov osti venasiga qo'shilish joyiga quyiladi.

O'ng va chap bo'yinturuq limfa poyasi (truncus jugularis dexter et sinister) (91-rasm) o'ng va chap tomondan chuqur joylashgan bo'yinturuq limfa tugunlaridan chiqqan limfa tomirlari yig'indisidan paydo bo'lgan. O'ng bo'yinturuq limfa yo'li bo'yinturuq venasining o'ng o'mrov osti venasi quyilgan joyga mustaqil quyilib, o'ng limfa yo'lini hosil qilishda qatnashadi.

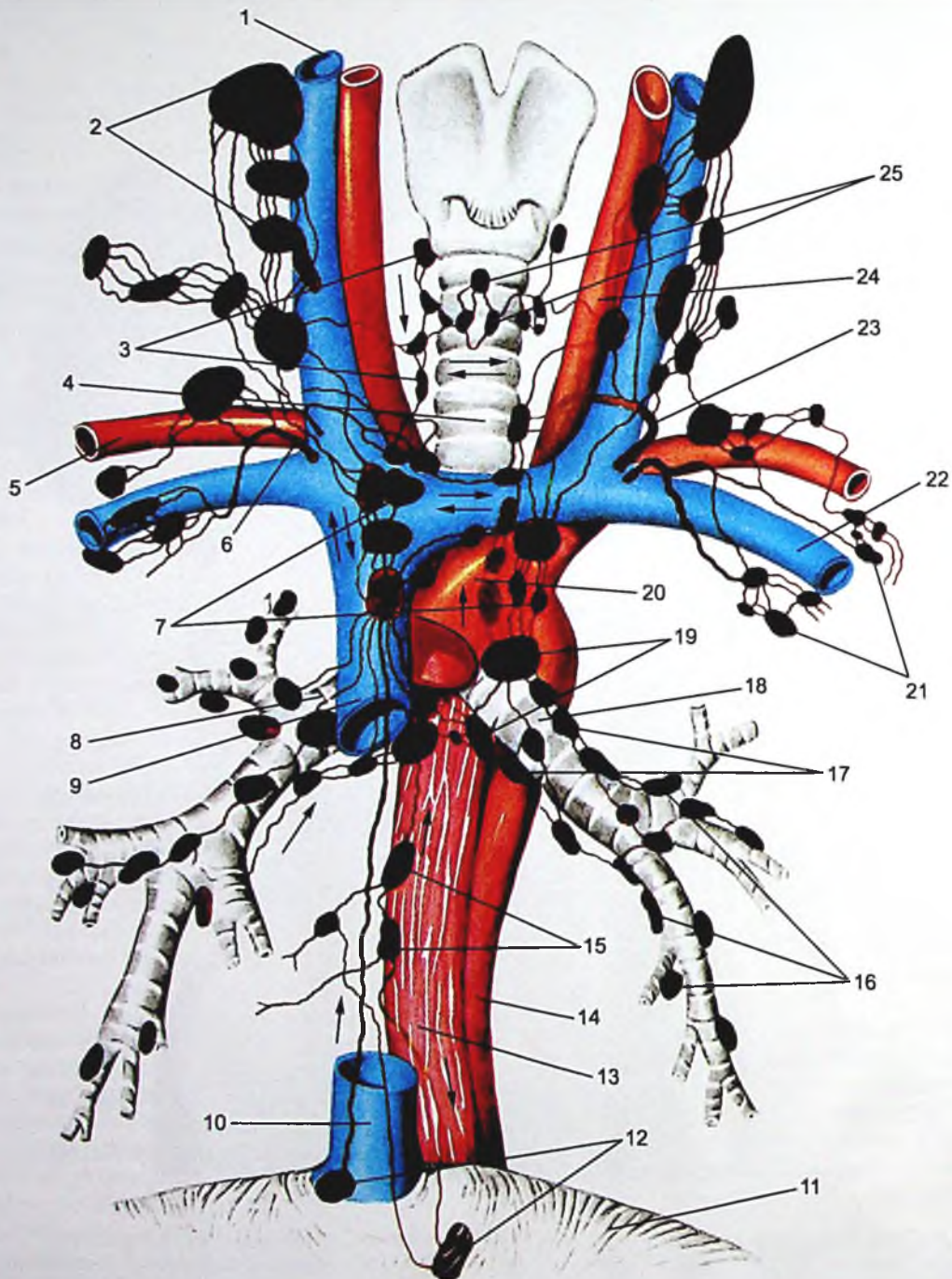
Chap bo'yinturuq limfa poyasi ko'pincha ko'krak limfa yo'lining bo'yin qismiga, ba'zan chap bo'yinturuq venasining chap o'mrov osti venasiga qo'shilish joyiga quyiladi.

O'ng va chap o'mrov osti limfa poyasi (truncus subclavius dexter et sinister) qo'ltiq osti limfa tugunlaridan boshlangan limfa tomirlari yig'indisidan paydo bo'ladi, o'ng tomondagi limfa poyasi o'ng bo'yinturuq venasining o'ng o'mrov osti venasiga qo'shilgan joyiga quyiladi yoki o'ng bo'yinturuq limfa



**90-rasm.** Ko'krak limfa yo'li, qo'ltiq osti, bel va yonbosh sohalaridagi limfa tomirlari va tugunlari:

1 - V.jugularis interna; 2 - Trachea; 3 - Truncus jugularis; 4 - O'ng tomondagi vena burchagi (venalarning qo'shilgan joyi); 5 - Truncus subclavius; 6 - A.subclavia; 7 - V.subclavia dextra; 8 - V.cephalica; 9 - A.axillaris; 10 - A.brachialis; 11 - V.brachiocephalica dextra; 12 - V.cava superior; 13 - V.azygos; 14 - Ductus thoracicus; 15 - Nodi lymphatici intercostales; 16 - Cisterna chyli; 17 - Truncus lumbalis dexter; 18 - V.cava inferior; 19 - Nodi lymphatici lumbales; 20 - Nodi lymphatici iliaci interni; 21 - Nodi lymphatici sacrales; 22 - A.iliaca externa; 23 - V.iliaca externa; 24 - A.iliaca interna; 25 - Rectum; 26 - Nodi lymphatici iliaci externi; 27 - Aorta; 28 - Truncus lumbalis sinister; 29 - Truncus intestinalis; 30 - Diaphragma; 31 - M.subcostalis; 32 - M.intercostalis internus; 33 - V.hemizygos; 34 - V.hemiazygos accessoria; 35 - Vv.intercostales posteriores; 36 - Nodi lymphatici axillares; 37 - V.axillaris; 38 - V.brachiocephalica sinistra; 39 - V.subclavia; 40 - Truncus subclavius; 41 - Chap tomondagi vena burchagi (venalarning qo'shilgan joyi); 42 - Ductus thoracicus; 43 - Truncus jugularis; 44 - Glandula thyroidea.



**91-rasm.** Bo'yin va ko'ks oralig'i limfa tugunlari:

1 – V.jugularis interna; 2 – Nodi lymphatici cervicales profundi; 3 – Nodi lymphatici tracheales; 4 – Trachea; 5 – A.subclavia; 6 – Ductus lymphaticus dexter (ductus thoracicus dexter); 7 – Nodi lymphatici mediastenales anteriores; 8 – Bronchus principalis dexter; 9 – V.cava superior; 10 – V.cava inferior; 11 – Diaphragma; 12 – Nodi lymphatici phrenici; 13 – Esophagus; 14 – Aorta thoracica; 15 – Nodi lymphatici mediastenales posteriores; 16 – Nodi lymphatici pulmonales; 17 – Nodi lymphatici bronchopulmonales; 18 – Bronchus principalis sinister; 19 – Nodi lymphatici trancheobroncheales; 20 – Arcus aortae; 21 – Nodi lymphatici axillares; 22 – V.subclavia; 23 – Ductus thortacicus; 24 – A.carotis communis; 25 – Nodi lymphatici trancheles.

yo'li bilan qo'shilib, o'ng limfa yo'lini hosil qilishda qatnashadi.

Chap tomondagi o'mrov osti limfa poyasi ko'pincha chap tomondagi bo'yinturuq venasining o'mrov osti venasiga qo'shilish joyiga yoki ko'krak limfa yo'lining oxirgi qismiga quyiladi.

### OYOQ LIMFA TOMIRLARI VA TUGUNLARI (92, 93-rasmlar)

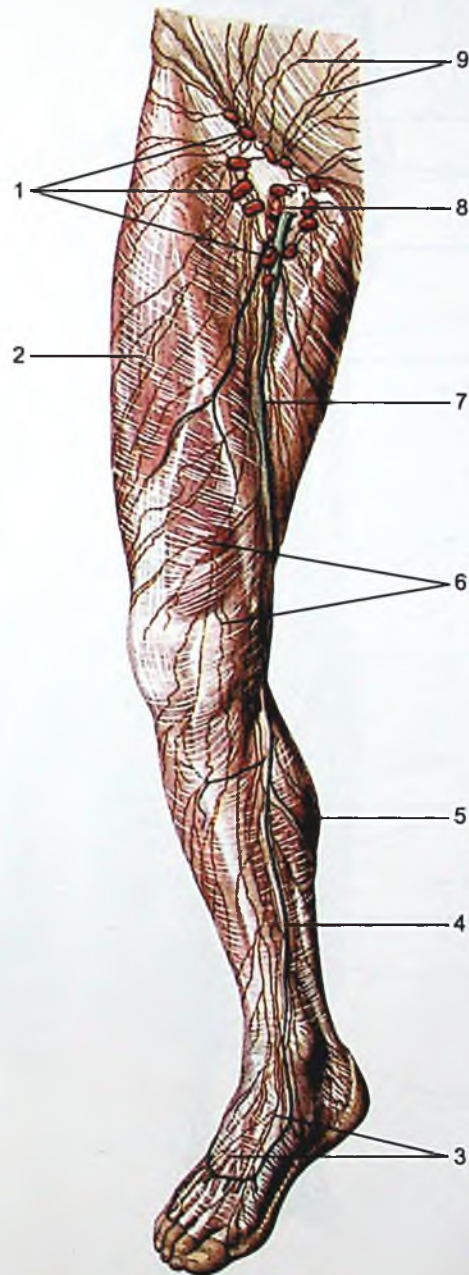
Oyoqda gavdaning boshqa qismlariga o'xshash yuza va chuqur joylashgan limfa tomirlari tafovut qilinadi. Yuza limfa tomirlari teri ostida teri osti venalari bilan yonma-yon joylashgan. Oyoq panjasidan boshlangan yuza limfa tomirlari ikkita tomirga to'planadi, boldirning ichki (medial) va old tomonidan limfani yig'ib, katta «yashirin» vena bilan yonma-yon yuqoriga ko'tariladi va taqim limfa bezlariga qo'shiladi.

Oyoqning chuqur limfa tomirlari muskullardan, bo'g'im kapsulalaridan yig'ilib, taqim osti chuqur limfa tugunlariga boradi. Taqimdagi limfa tugunlaridan chiqqan limfa tomirlari son arteriyasi bilan birgalikda ko'tarilib, chov sohasidagi limfa tugunlari (nodi lymphatici inguinales)ga boradi. Chov sohasidagi limfa tugunlari yuza va chuqur joylashgan bo'lib, ulardan boshlangan limfa tomirlari qon tomir devori orqali chanoq bo'shlig'idagi yonbosh limfa tugunlariga qo'shilib ketadi.

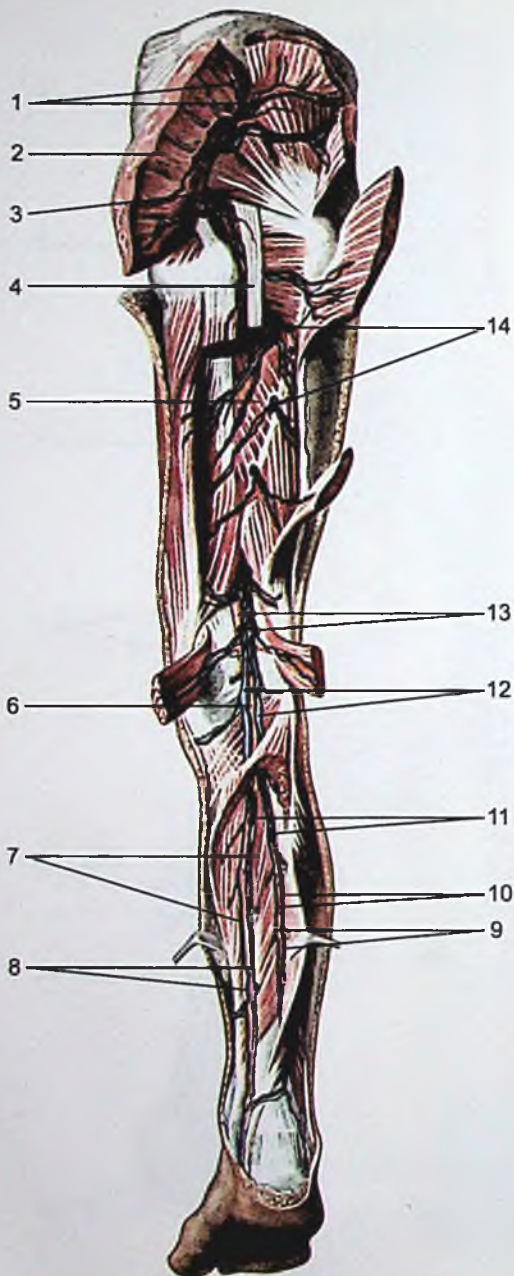
### CHANOQ SOHASIDAGI LIMFA TOMIRLARI VA TUGUNLARI (94-rasm)

Chanoq sohasidagi limfa tomirlari shu sohadagi dumba, jinsiy a'zoldan yig'ilgan yuza limfa tomirlariga – qov limfa tugunlariga (nodi lymphatici inguialis) boradi. Qovuq, to'g'ri ichak, jinsiy a'zoldan chiqadigan limfa tomirlari shu a'zoldagi qon tomirlari bilan birga yo'nalib, har qaysi a'zoga tegishli limfa tugunlariga quyiladi. Jumladan, qovuq atrofidagi limfa tugunlari (nodi lymphatici paravesicalis), bachadon atrofidagi limfa tugunlari (nodi lymphatici parauterini), to'g'ri ichak atrofidagi limfa tugunlari (nodi lymphatici pararectalis) yig'ilib, yonbosh limfa tugunlariga yoki aorta atrofidagi limfa tugunlariga quyiladi.

Parietal limfa tugunlari (nodi lymphatici parietales), odatda chanoq bo'shlig'ining devoriga



92-rasm. Oyoqning yuza limfa tomirlari va tugunlari: 1 – Nodi lymphatici inguinales superficiales; 2 – Fascia lata; 3 – Vasa lymphatici superficialia; 4 – V.saphena magna; 5 – Fascia cruris; 6 – Vasa lymphatica superficialia; 7 – V.saphena magna; 8 – Hiatus saphenus; 9 – Vasa lymphatica superficialia.



**93-rasm.** Oyoqning chuqur limfa tomirlari va tugunlari: 1 – Nodi lymphatici; 2 – M.piriformis; 3 – Nodi lymphatici glutei inferiores; 4 – N.ischiadicus; 5 – Nodus lymphaticus; 6 – A.et v.popliteae; 7 – Vasa lymphatica profunda; 8 – A.et vv.tibiales posteriores; 9 – Vasa lymphatica profunda; 10 – A.et vv.peroneae; 11 – Nodi lymphatici; 12 – Vasa lymphatica profunda; 13 – Nodi lymphatici poplitei; 14 – Nodi lymphatici.

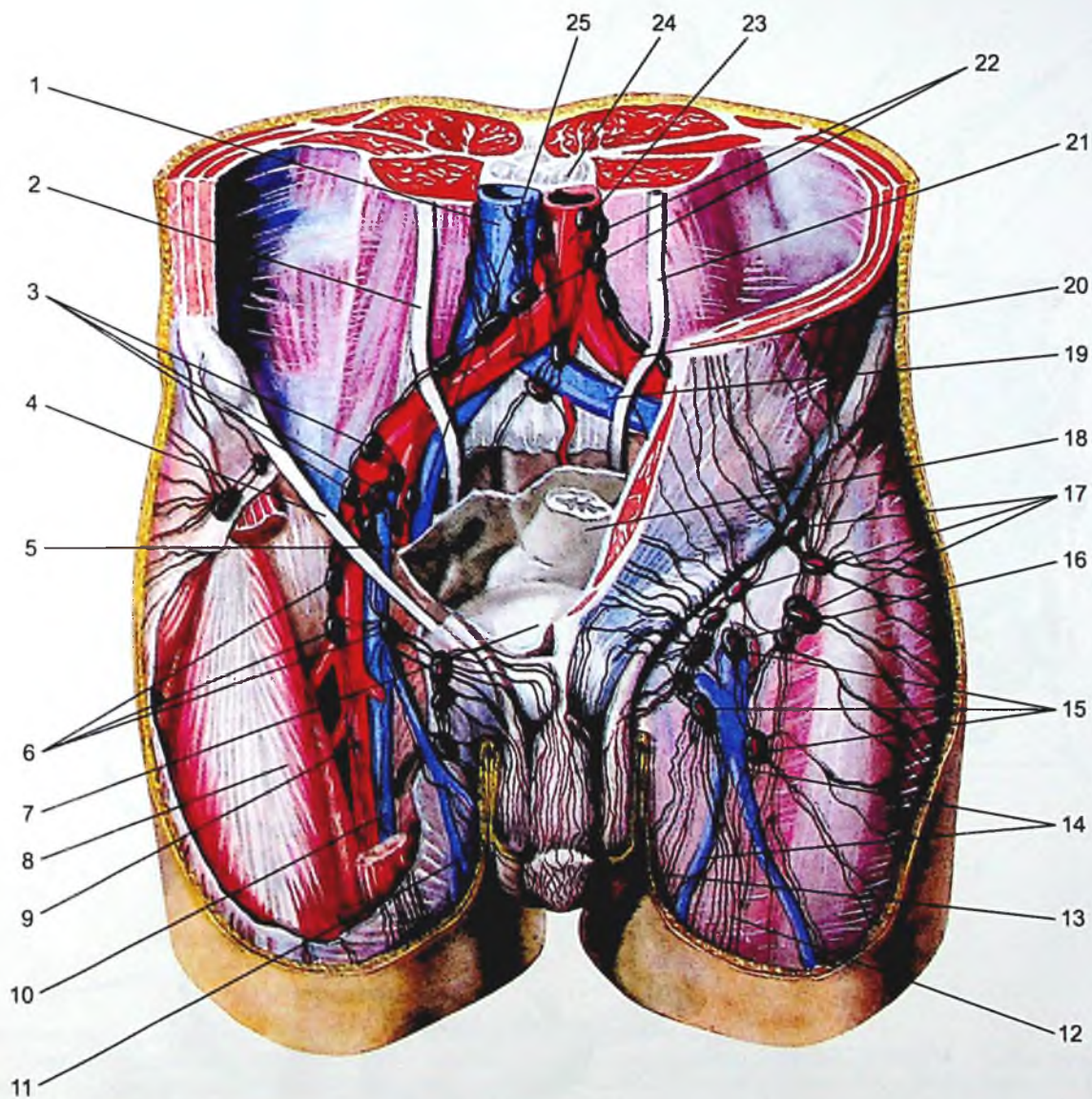
yaqin qon tomirlar atrofida to‘da-to‘da bo‘lib joylashadi, ular o‘sha qon tomir nomi bilan ataladi. Jumladan, ichki yonbosh arteriyasi atrofidagi limfa tugunlari (nodi lymphatici iliaci interna), dumba arteriyasi atrofidagi limfa tugunlari (nodi lymphatici gluteales), yopqich arteriya atrofidagi limfa tugunlari (nodi lymphatici obturatorii), tashqi yonbosh arteriyasi atrofidagi limfa tugunlari (nodi lymphatici iliaci externi) deb ataladi. A‘zolar atrofida joylashgan limfa tugunlaridan chiqqan limfa qon tomirlar bilan umumiy limfa tomirlari parietal limfa tugunlaridan chiqqan limfa tugunlari (nodi lymphatici iliaci communes)ga boradi. Bular esa aortaning ikkiga ajralgan joyida limfa tugunlari (nodi lymphatici ittica)ga quyiladi.

Qorin sohasidagi limfa tugunlari va tomirlari (95-rasm) qorin bo‘shlig‘ining old devoridagi limfa tomirlari (nodi lymphatici parietales)ning bir qismi (kindikdan yuqori qismi) – qo‘ltiq limfa tugunlariga (nodi lymphatici axillares), kindikdan pastki qismi chov limfa tugunlariga (nodi lymphatici inguinalis) quyiladi.

Qorin bo‘shlig‘ining orqa devori sohasida joylashgan o‘ng va chap bel limfa tugunlari (nodi lymphatici lumbales dextra et sinistra) o‘rtacha 40–60 ta tugunchadan iborat bo‘lib, aortaning ikki yonboshida joylashgan. O‘ng tomondagi bel limfa tugunlarini old tomondan pastki kovak vena berkitib turadi. Bel limfa tugunlari va limfa yo‘llari yuqoriga ko‘tarilib diafragma pastida joylashgan limfa tugunlari (nodi lymphatici phrenici inferiores)dan chiqqan yo‘llari bilan qo‘shilib, ko‘krak qafasiga o‘tib ketadi. Qorin bo‘shlig‘ining visseral limfa tugunlari (nodi lymphatici viscerales) aortadan chiqqan toq arteriyalar bilan yonma-yon yotgan ichki a‘zolar tugunlaridan iborat. Visseral limfa tugunlari qaysi arteriya bilan birga yo‘nalishiga qarab, o‘sha nom bilan ataladi. Chunonchi, qorin arteriyasi poyasi atrofida joylashgan limfa tugunlari (nodi lymphatici coeliaci), jigar arteriyasi atrofida joylashgan limfa tugunlari (nodi lymphatici hepatici) va hokazo.

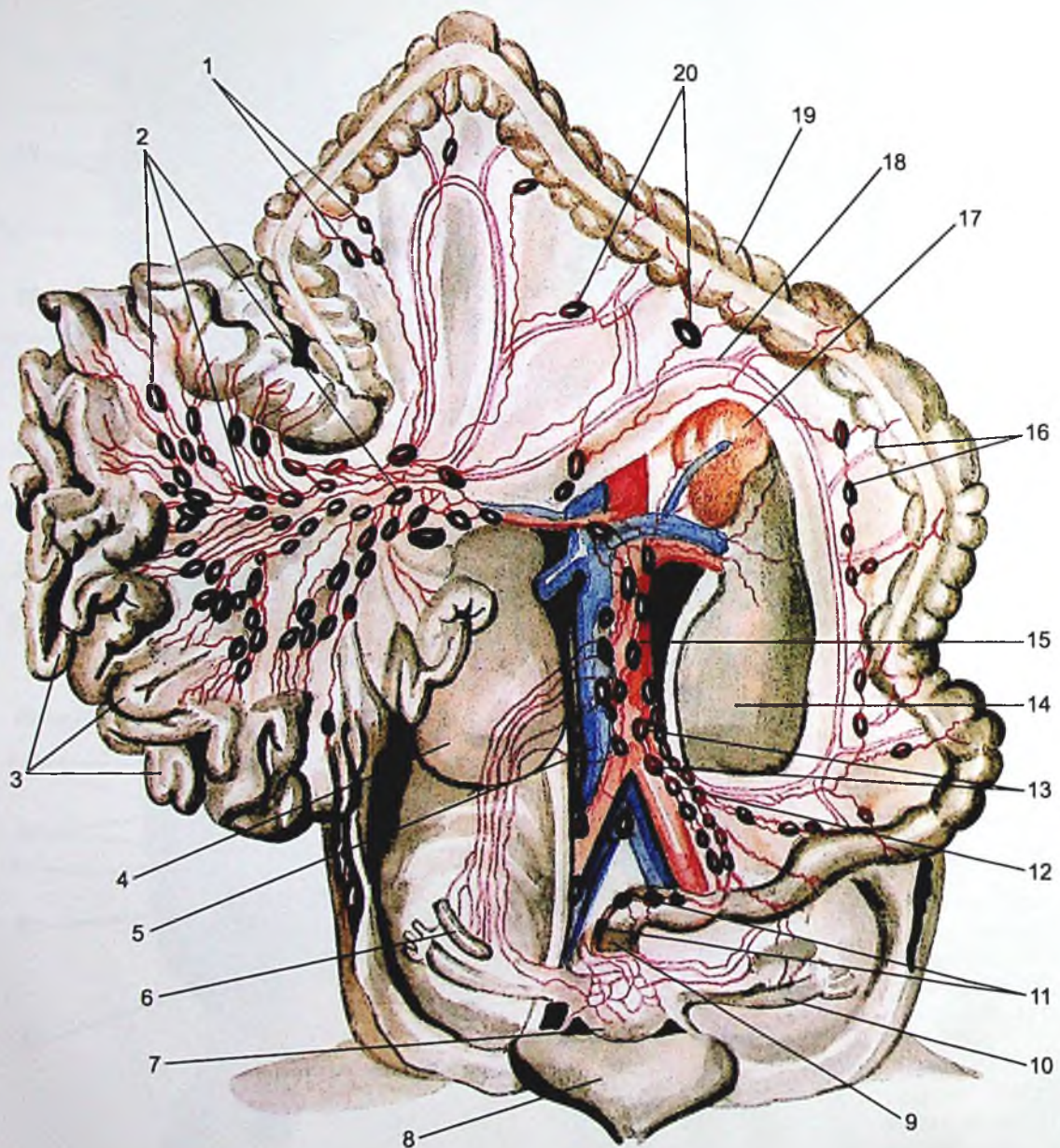
Qorin arteriyasi poyasi atrofida joylashgan limfa tugunlari me‘da atrofida joylashgan limfa tugunlari (nodi lymphatici gastrici dextra et sinistra, nodi lymphatici cardiaci)ning kirish qismidan (nodi lymphatici gastraoentalis), me‘da-charvi tugunlaridan, taloq limfa tugunlari (nodi lymphatici lienalis), o‘n ikki barmoq ichak va me‘da osti bezi limfa tugunlari (nodi lymphatici gastraoentalis) jigar limfa tugunlari (nodi lymphatici hepatici)ning yig‘indisidan tashkil topgan (96-rasm).

Qorin bo‘shlig‘idan ichaktutqich ustki arteriyasi atrofida joylashgan limfa tugunlari (nodi lymphatici mesenterici superior) ichaktutqich bag‘rida yo‘nalgan ichaktutqich ustki arteriyasining tarmoqlari atrofidagi limfa tugunlarining yig‘indisidan iborat. Shu bilan



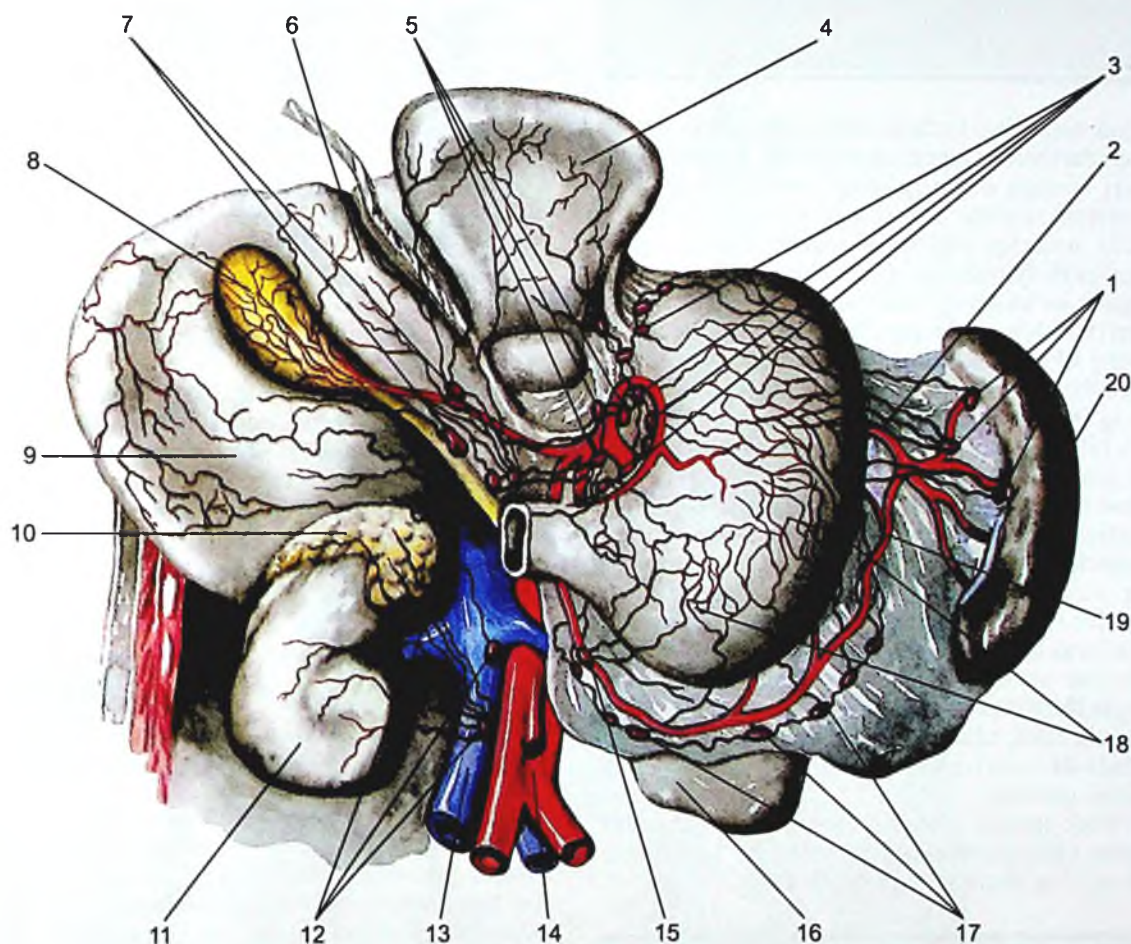
94-rasm. Chanoq sohasidagi limfa tomirlari va tugunlari:

1 – V.cava inferior; 2 – Ureter dexter; 3 – Nodi lymphatici externi; 4 – Lig. inguinale; 5 – V.iliaca externa; 6 – Nodi lymphatici inguinales profundi; 7 – Vesica urinaria; 8 – M.rectus femoris; 9 – A.femoralis; 10 – V.femoralis; 11 – V.saphena magna; 12 – Vasa lymphatica superficialia; 13 – Scrotum; 14 – V.saphena magna; 15 – Nodi lymphatici inguinales superficiales; 16 – Hiatus saphenus; 17 – Nodi lymphatici inguinales superficiales; 18 – Rectum; 19 – V.iliaca communis sinistra; 20 – A.iliaca communis sinistra; 21 – Ureter sinister; 22 – Nodi lymphatici lumbales; 23 – Aorta; 24 – Corpus vertebrae; 25 – Nodu lymphatici iliaci interni.



**95-rasm.** Ingichka va yo'g'on ichak, buyrak, bachadon va tuxumdon limfa tomirlari va tugunlari:

1 – Nodi lymphatici colici dextri; 2 – Nodi lymphatici mesenterici superiores; 3 – Intestinum tenue; 4 – Ren dexter; 5 – V.cava inferior; 6 – Ovarium; 7 – Uterus; 8 – Vesuca urinaria; 9 – Rectum; 10 – Tuba uterina; 11 – Nodi lymphatici (to'g'ri ichakda); 12 – A.mesenterica inferior; 13 – Nodi lymphatici mesenterici inferiores; 14 – Ren sinister; 15 – Aorta; 16 – Nodi lymphatici colici sinistri; 17 – Glandula suprarenalis; 18 – A.mesenterica superior; 19 – Colon transversum; 20 – Nodi lymphatici colici medii.



**96-rasm.** Me'da, jigar, buyrak va taloqning limfa yo'llari va tugunlari:

1 – Nodi lymphatici pancreaticolienalis; 2 – A.lienalis; 3 – Nodi lymphatici gastrici sinistri; 4 – Lobus hepaticus sinister; 5 – Nodi lymphatici coeliaci; 6 – Lobus quadratus; 7 – Nodi lymphatici hepatici; 8 – Vesica fellea; 9 – Lobus hepaticus dexter; 10 – Glandula suprarenalis; 11 – Ren dexter; 12 – Jigardan, buyrak va buyrak usti bezlaridan limfa yig'uvchi limfa tugunlari; 13 – V.cava inferior; 14 – Aorta; 15 – A.gastroepiploica dextra; 16 – Ren sinister; 17 – Nodi lymphatici gastroepiploica dextri; 18 – Me'daning seroz parda ostidagi limfa chigallari; 19 – A.gastroepiploica sinistra; 20 – Lien.

birga yonbosh ichak limfa tugunlarining deyarli 25 foizi to'g'ridan-to'g'ri bel limfa tugunlariga yoki ko'krak limfa yo'lga qo'shilishi kuzatiladi.

Ichaktutqich pastki arteriyasi atrofida joylashgan limfa tugunlari (nodi lymphatici mesenterici inferior) ichaktutqich oralig'ida joylashgan deyarli yo'g'on

ichak qismlariga boruvchi qon tomirlar nomi bilan ataladi.

Ingichka va yo'g'on ichaklardagi limfa tugunlarining soni 150–200 taga yetadi. Qorin bo'shlig'ining orqa devorida esa tugunlar soni o'rtacha 40–60 taga yaqin bo'ladi.

### KO'KRAK QAFASIDAGI LIMFA TUGUNLARI VA TOMIRLARI (97-rasm)

Ko'krak qafasidagi limfa tomirlari parietal va visseral limfa tomirlari hamda tugunlaridan iborat. Parietal limfa tomirlari qovurg'a oraliq'idagi (nodi lymphatici intercostales) qovurg'a oraliq tomirlar bilan birga joylashib, umurtqa pog'onasi yonboshidagi limfa tugunlari (nodi lymphatici prevertebralis)ga tutashadi. Shuningdek, to'sh suyagi yonboshida joylashgan limfa tugunlari (nodi lymphatici parasternales) ko'krak qafasi devorining old qismi, yurak xaltasi (nodi lymphatici prepericardiales) va diafragmaning yuqori yuzasidan limfa yig'ib, qovurg'alar oraliq limfa tugunlari va yo'llari bilan qo'shiladi. Qovurg'alar oraliq limfa yo'llari esa ko'krak limfa yo'lga qo'shiladi. Visseral limfa tomirlari va tugunlari ko'ks oraliq'ida (nodi lymphatici mediastinales anterior et posterior) qizilo'ngach, kekirdak, aorta, bronxlar, o'pka va boshqa a'zolar atrofida joylashgan limfa tugunlari va tomirlaridan iborat. Bronx va o'pkalar atrofidagi limfa tugunlari (nodi lymphatici bronchopulmonales) bronxlar bo'ylab ular atrofida joylashadi. Bronxlar atrofida joylashgan limfa tugunlari o'ng va chap o'pka bronxlari atrofiga yig'iladi, ular esa traxeya limfa tugunlariga qo'shiladi-da, oxiri ko'krak limfa yo'lga (ductus thoracicus) quyiladi.

Ko'krak qafasi ichkarisidan va shu sohadagi a'zoldan chiqadigan limfa tomirlari ko'krak limfa yo'lga va o'ng limfa yo'lga quyiladi.

### QO'L LIMFA TUGUNLARI VA TOMIRLARI (98, 99-rasmlar)

Qo'l limfa tugunlari va tomirlari teri ostida va chuqur muskullar orasida joylashgan. Chuqur joylashgan limfa yo'llari qon tomirlar bilan yondosh joylashgan bo'lib, tirsak va qo'ltiq osti sohasidagi limfa yo'llariga qo'shiladi. Teri ostida joylashgan limfa tugunlari uch guruhga bo'lingan holda shakllanadi. Birinchi guruh I-III barmoqlardan, kaftning tashqi tomonidan boshlanib, vena qon tomirlari bilan birga ko'tarilib, qo'ltiq osti bo'shlig'idagi limfa tugunlariga (nodi lymphatici axillares) qo'shiladi. Medial guruh limfa tomirlari esa IV-V barmoqlar va kaftning ichki yuza teri ostidan boshlanib, yuqoriga ko'tariladi va tirsak bo'shlig'ida joylashgan limfa tugunlari (nodi lymphatici cubitales)ga kelib qo'shiladi. Limfa yo'llari bu yerdan

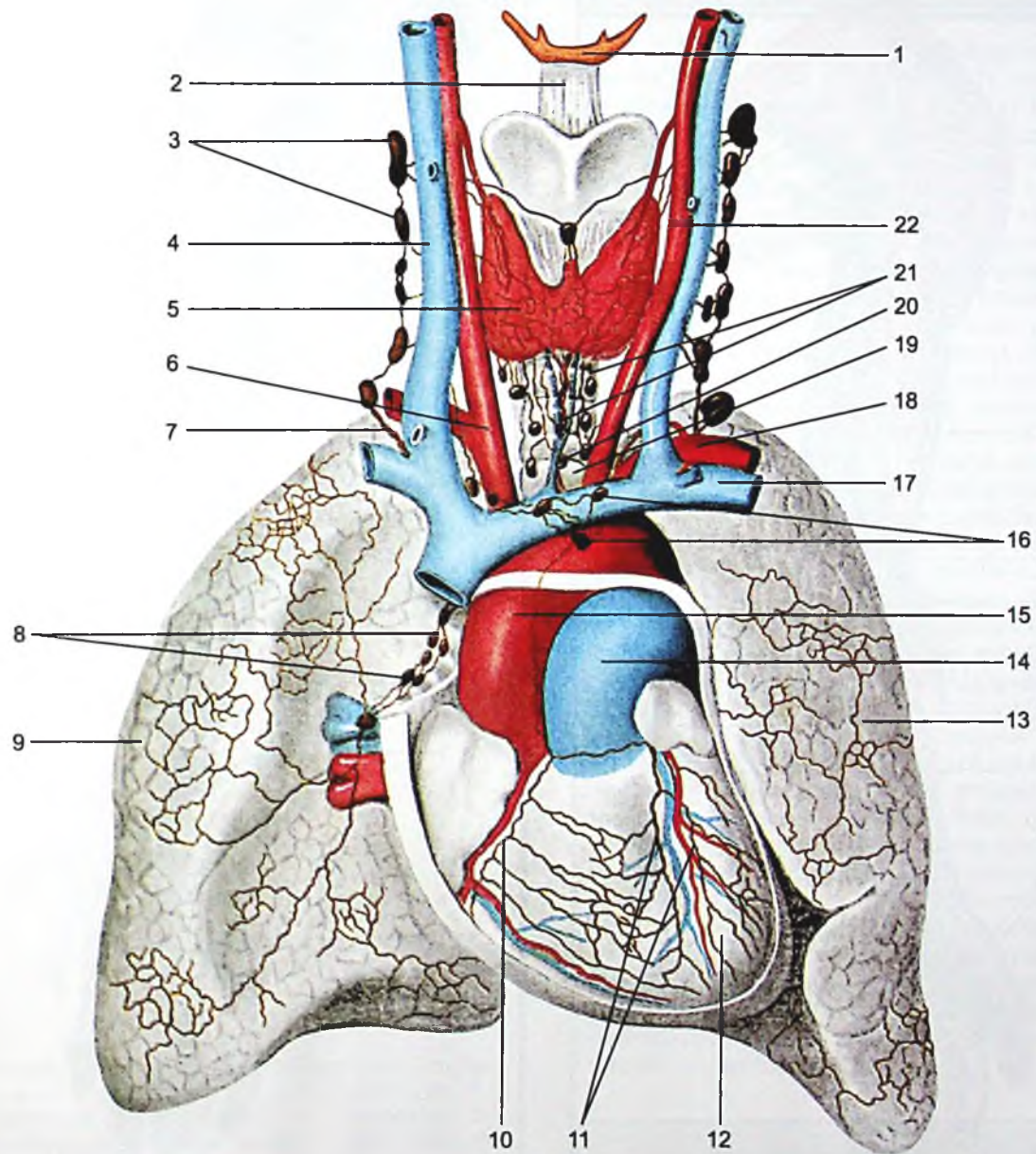
teri osti vena qon tomirlari bilan birgalikda qo'ltiq osti limfa tugunlari (nodi lymphatici axillares superficialis)ga qo'shiladi.

O'rta guruh limfa yo'li kaft usti sohasidan, bilakning old yuzasidan boshlanib, yuqoriga ko'tariladi va tirsak bo'shlig'idagi limfa tugunlariga quyiladi. Qo'lning chuqur joylashgan limfa tomirlari esa qon tomirlar va nervlar bilan yonma-yon bo'lib, limfani muskullar, suyaklar, suyak usti pardasi va boylamlardan yig'ib, tirsak bo'g'imida joylashgan limfa tugunlari (nodi lymphatici cubitales)ga quyiladi (100-rasm). Shu yerdan boshlangan limfa tomirlari esa qon tomirlar bilan birga yuqoriga ko'tarilib, qo'ltiq ostidagi limfa tugunlari (nodi lymphatici axillares)ga borib qo'shiladi. Qo'ltiq ostidagi limfa tugunlari qon tomirlar va nervlar atrofida, ular oraliq'ida joylashadi. Qo'ltiq osti limfa tugunlariga qo'lning yuza va chuqur joylashgan limfa tomirlaridan tashqari, ko'krak qafasi va sut bezidan ham limfa tomirlari kelib qo'shiladi. Qo'ltiq ostidagi limfa tugunlaridan boshlangan limfa tomirlari birlashib, bitta o'mrov osti limfa yo'li (truncus subclavius)ni hosil qiladi. Bu limfa yo'li o'mrov osti qon tomirlari bilan birgalikda vena tomiri burchagiga (angulus venosus juguli) quyiladi.

### BOSH-BO'YIN LIMFA YO'LLARI VA TUGUNLARI (101-rasm)

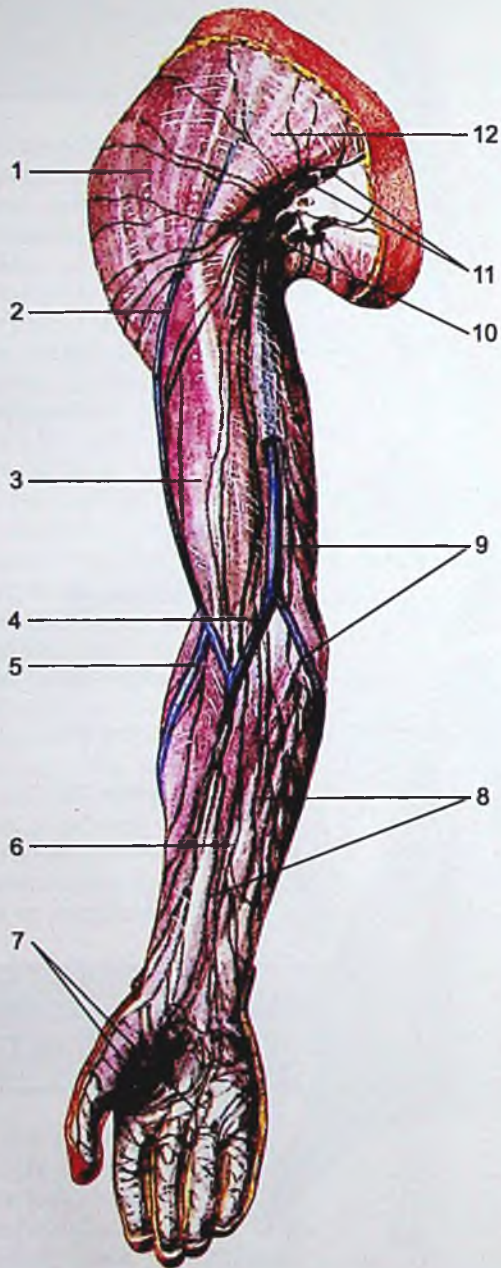
Bosh-bo'yin limfa tomirlari va tugunlari ham boshqa sohadagi limfa tomirlariga o'xshash yuza va chuqur joylashgan. Bosh va bo'yin sohasidagi yuza limfa tugunlari ensa limfa tugunlari (nodi lymphatici occipitales), quloq suprasi atrofidagi limfa tugunlari (nodi lymphatici mastoidei), quloq osti bezi sohasidagi limfa tugunlari (nodi lymphatici parotidei)dan iborat, ulardan chiqqan limfa tomirlari yig'ilib, o'ng tomonda o'ng ko'krak limfa yo'lga (ductus lymphaticus dexter), chap tomonda chap ko'krak limfa yo'lga (ductus thoracicus) qo'shiladi.

Bo'yinning chuqur limfa tugunlari (nodi lymphatici cervicales profundi superiores)ga halqum bilan umurtqa pog'onasi oraliq'ida joylashgan halqum limfa tugunlari (nodi lymphatici retropharyngeales) va pastki jag' ostida joylashgan limfa tugunlari (nodi lymphatici mandibulares) quyiladi. Qizilo'ngach, kekirdak, yutqin, hiqildoq va qalqonsimon bezdan limfa tomirlari nodi lymphatici cervicales profundi ga keladi. Bo'yinning chuqur limfa tugunlaridan chiqqan limfa tomirlar o'zaro qo'shilib, o'ng va chap tomondagi bo'yinturuq yo'l (truncus jugularis dexter et sinister)ni hosil qiladi. O'ng tomondagi limfa tomiri – o'ng tomondagi limfa yo'lga (ductus lymphaticus dexter), chap tomondagisi esa ko'krak yo'lga (ductus thoracicus) quyiladi.

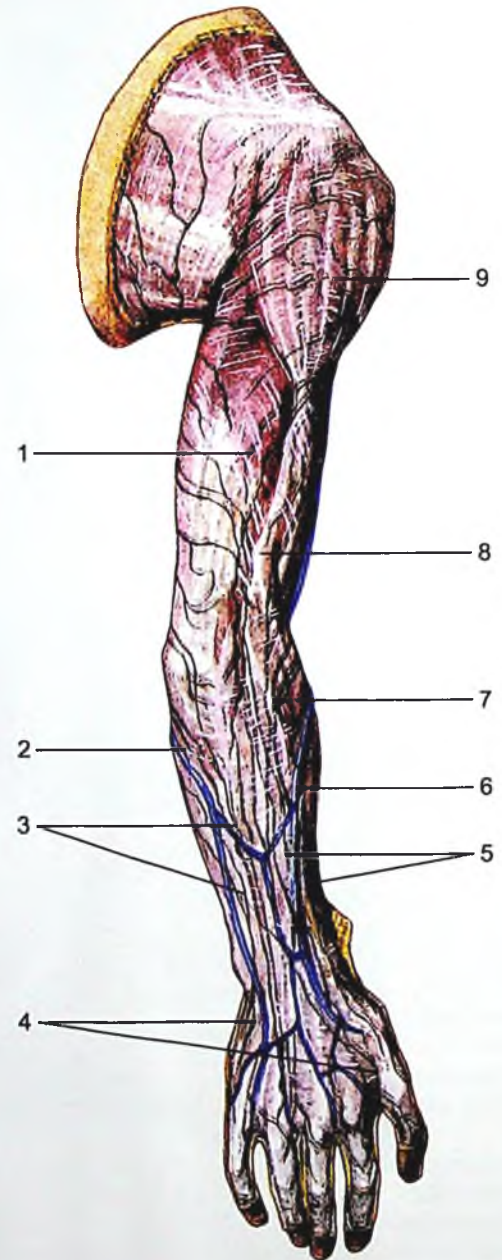


97-rasm. Yurak, o'pka va qalqonsimon bez limfa tomirlari va tugunlari:

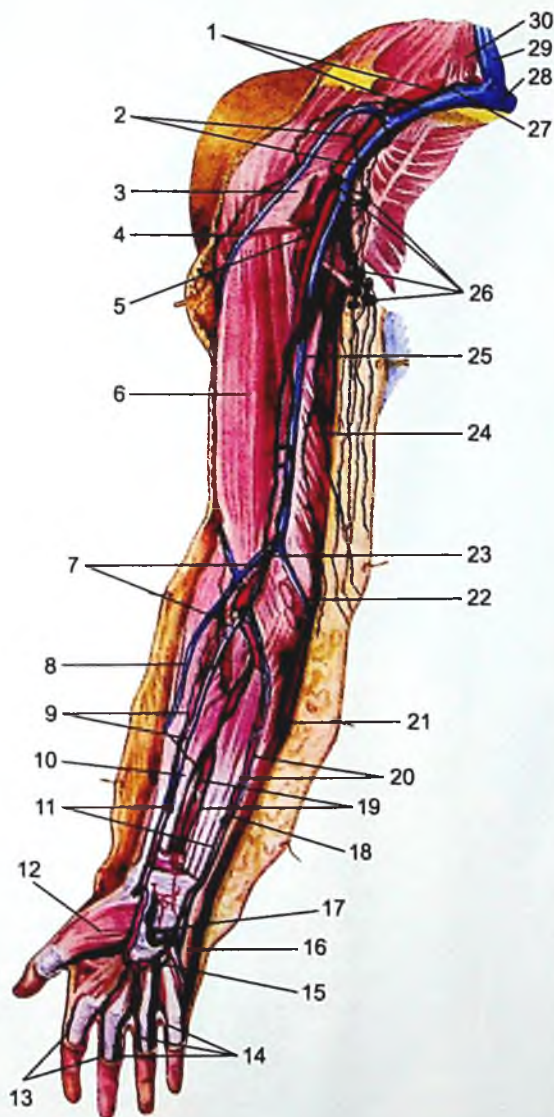
1 – Os hyoideum; 2 – Lig. thyrohyoideum; 3 – Nodi lymphatici cervicales superficiales; 4 – V.jugularis interna; 5 – Glandula thyroidea; 6 – Truncus brachiocephalicus; 7 – Truncus jugularis; 8 – Nodi lymphatici bronchopulmonales; 9 – Pulmo dexter; 10 – A.coronaria dextra ning yo'ldosh limfa tomirlari; 11 – A.coronaria sinistra 5 ning yo'ldosh limfa tomirlari; 12 – Cor; 13 – Pulmo sinister; 14 – Truncus pulmonalis; 15 – Arcus aortae; 16 – Nodi lymphatici mediastinales anteriores; 17 – V.subclavia sinistra; 18 – A.subclavia sinistra; 19 – Ductus thoracicus; 20 – Trachea; 21 – Nodi lymphatici trancheales; 22 – A.carotis communis.



**98-rasm.** Qo'ning teri osti limfa tomirlari va tugunlari:  
 1 – Fascia deltoidea; 2,5 – V.cephalica; 3 – Fascia brachii; 4 – V.maediana cubiti; 6 – Fascia antebrachii; 7 – Kaftning teri osti limfa to'ri; 8 – Vasa lymphatica superficialis; 9 – V.basilica; 10 – Fossa axillaris; 11 – Nodi lymphatici axillaris; 12 – Fascia pectoralis.



**99-rasm.** Qo'ning teri osti limfa tomirlari (orqa yuzasi):  
 1 – Fascia brachii; 2 – V.basilica; 3 – Vasa lymphatica superficialia; 4 – Kaftning orqa yuza limfa tomirlari; 5 – Vasa lymphatica superficialia; 6 – V.cephalica; 7 – Fascia antebrachii; 8 – Sulcus bicipitalis lateralis; 9 – Fascia deltoidea.



**100-rasm.** Qo'lining chuqur joylashgan limfa tomirlari:

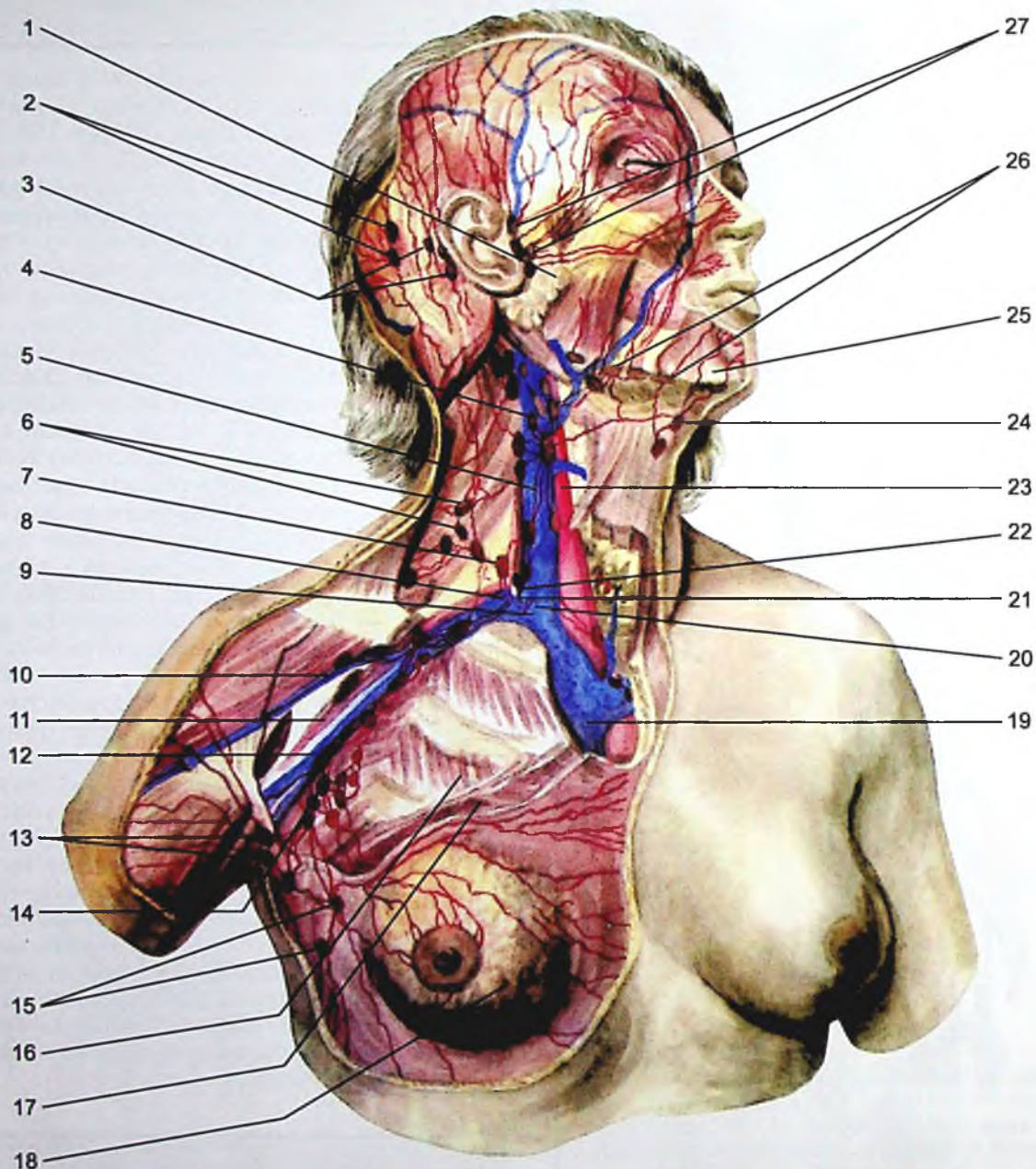
1 – A.et v.subclaviae; 2 – A.et v.axillares; 3 – M.pectorales major (kesilgan); 4 – V.cephalica; 5 – A.brachialis; 6 – M.biceps brachii; 7 – Nodi lymphatici cubitales; 8 – M.brachioradialis; 9 – Vv.radiales; 10 – A.radialis; 11 – Bilakning chuqur joylashgan limfa tomirlari; 12 – Thenor; 13 – Aa.digitales palmares propriae; 14 – Barmoqlarning limfa tomirlari; 15 – Arcus palmaris superficialis; 16 – Hypothenar; 17 – Arcus palmaris profundus; 18 – A.ulnaris; 19 – A.et v.interosseae anteriores; 20 – Vv.ulnares; 21 – M.flexor capri ulnaris; 22 – V.basilica; 23 – V.mediana cubiti; 24 – M.biceps brachii; 25 – V.basilica; 26 – Nodi lymphatici axillares; 27 – Truncus subclavius; 28 – V.brachiocephalica; 29 – V.jugularis interna; 30 – M.scalenus anterior.

## TALOQ (102-rasm)

Taloq (lien) qorin bo'shlig'ining chap qovurg'alar ostida, IX–XI qovurg'a oralig'ida joylashgan (102-rasm). Uning og'irligi 150–200 g, uzunligi 10–15 sm bo'lib, kengligi 8–10 sm, hajmi va og'irligi ichidagi qonning ko'payib, kamayishiga qarab o'zgaradi. Taloqning diafragma tegib turgan ustki qavariq yuzasi (facies diaphragmatica) va a'zolariga tegib turgan botiq yuzasi (facies visceralis) tafovut qilinadi. Bu a'zolarini taloqning yuqorigi (margo superior) va pastki qirrasini (margo inferior) ajratib turadi. Taloqning a'zolariga qaragan yuzasi o'z navbatida me'da tubiga (facies gastrica), chap buyrak (facies renalis) va ko'ndalang chamber ichakka (facies colica) tegib turadigan yuzalarga ajratiladi va ular orasida taloq darvozasini (hilus lienalis) ko'ramiz. Taloqni o'rab turgan qorin pardadan me'daga lig. gastrolienalis, diafragma lig. diaphragmatica lienalis yo'nalgan. Taloqni o'rab turgan pardadan taloqning ichiga qarab devorlar (trabekulalar) – trabeculae lienalis yo'naladi. Trabekulalar orasida taloq mag'zi (pulpa) – pulpa lienalis joylashgan. Bu mag'iz eritrositlarga boy bo'lganidan to'q qizil tusda ko'rinadi. Shuning uchun qizil pulpa (pulpa rubra) deb ham ataladi. Shuningdek, pulpada limfoid tugunchalar ham ko'p uchraydi va bunday pulpalar oq pulpa (pulpa alba) deyiladi (103-rasm). Taloq bajaradigan vazifasiga ko'ra ko'proq limfa bezlariga va qizil ilik (ko'mik)ka o'xshaydi. Taloq limfositlar, monositlar (qon elementlari)ni ishlab chiqaradi. Taloq qon deposi vazifasini ham bajaradi. Organizmda qon kamaysa, taloq qisqarib, o'zidagi qonni qon tomirlarga chiqarib beradi. Taloq qondagi zararli mikroblarni o'zida olib qoladi, ya'ni qonni filtrlab beradi. Bundan tashqari, umri tugagan qon elementlari (eritrositlar) ham taloqda parchalanadi. Taloqning «eritrositlar mozori» deyilishi ham ana shundan kelib chiqqan. Taloq operatsiya yo'li bilan olib tashlanganda, uning vazifasini ko'mik, jigar va limfa bezlari bajaradi.

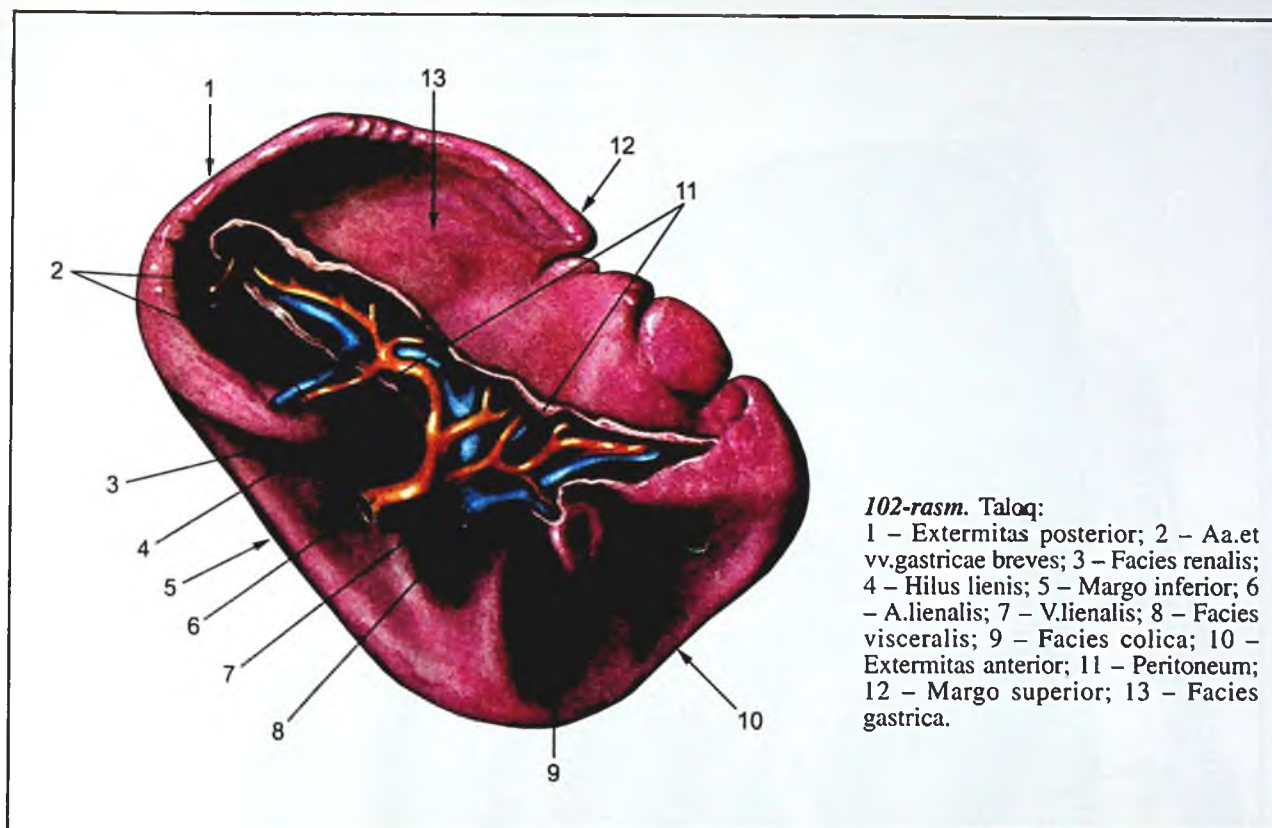
## NERV SISTEMASI – NEVROLOGIYA (104-rasm)

Nerv sistemasining vazifasi – bir butun organizmni tashkil qiluvchi a'zolar sistemasi va turli apparatlar faoliyatini boshqarish, ularda ro'y beradigan jarayonlarning o'zaro mutanosib bo'lishini hamda organizmning tashqi muhit bilan bo'lgan aloqasini ta'minlashdan iborat. Rus fiziologi I.P.Pavlov ta'biri



**101-rasm.** Bosh, bo'yin, qo'ltiq osti chuqurchasi, sut bezi limfa tomirlari va tugunlari:

1 – Glandula parotis; 2 – Nodi lymphatici occiptales; 3 – Nodi lymphatici retroauriculares; 4 – Nodus lymphaticus juguloigastricus; 5 – V.jugularis interna dextra; 6 – Nodi lymphatici cervicales superficiales; 7 – Nodus lymphaticus juguloomohyoideus; 8 – Truncus subclavius; 9 – V.brachiocephalica dextra; 10 – V.cephalica; 11 – A.axillaris; 12 – V.axillaris; 13, 14 – Nodi lymphatici apicales; 15 – Nodi lymphatici pectorales; 16 – M.pectoralis minor; 17 – M.pectoralis major; 18 – Mamma; 19 – V.cava superior; 20 – Angulus venosus juguli; 21 – Ductus lymphaticus dexter; 22 – Truncus jugularis; 23 – A.carotis communis dextra; 24 – Nodulus lymphaticus submentalis; 25 – Nodi lymphatici parotidei; 26 – Jag' osti limfa tugunlari; 27 – Chakka limfa tomirlari.



102-rasm. Taloq:

1 – Extermitas posterior; 2 – Aa.et vv.gastricae breves; 3 – Facies renalis; 4 – Hilus lienis; 5 – Margo inferior; 6 – A.lienalis; 7 – V.lienalis; 8 – Facies visceralis; 9 – Facies colica; 10 – Extermitas anterior; 11 – Peritoneum; 12 – Margo superior; 13 – Facies gastrica.

bilan aytganda «Nerv sistemasining faoliyati bir tomondan organizmning barcha qismlarini birlashtirish, bir butunligini ta'minlash (integratsiya qilish) bo'lsa, ikkinchi tomondan organizmni tashqi muhit bilan bog'lash, organizm turli sistemalarining tashqi muhit o'zgarishiga moslashuvini ta'minlashga yo'naltirilgan».

Nerv sistemasining faoliyati reflekslardan iborat, – deb aytgan edi atoqli fiziolog I.M.Sechenov. Refleks (lotincha reflexus – qayta his etish) – bu organizmning nerv sistemasini yordamida tashqi yoki ichki ta'sirotlar, qo'zg'alishlarga bergan javob reaksiyasidir.

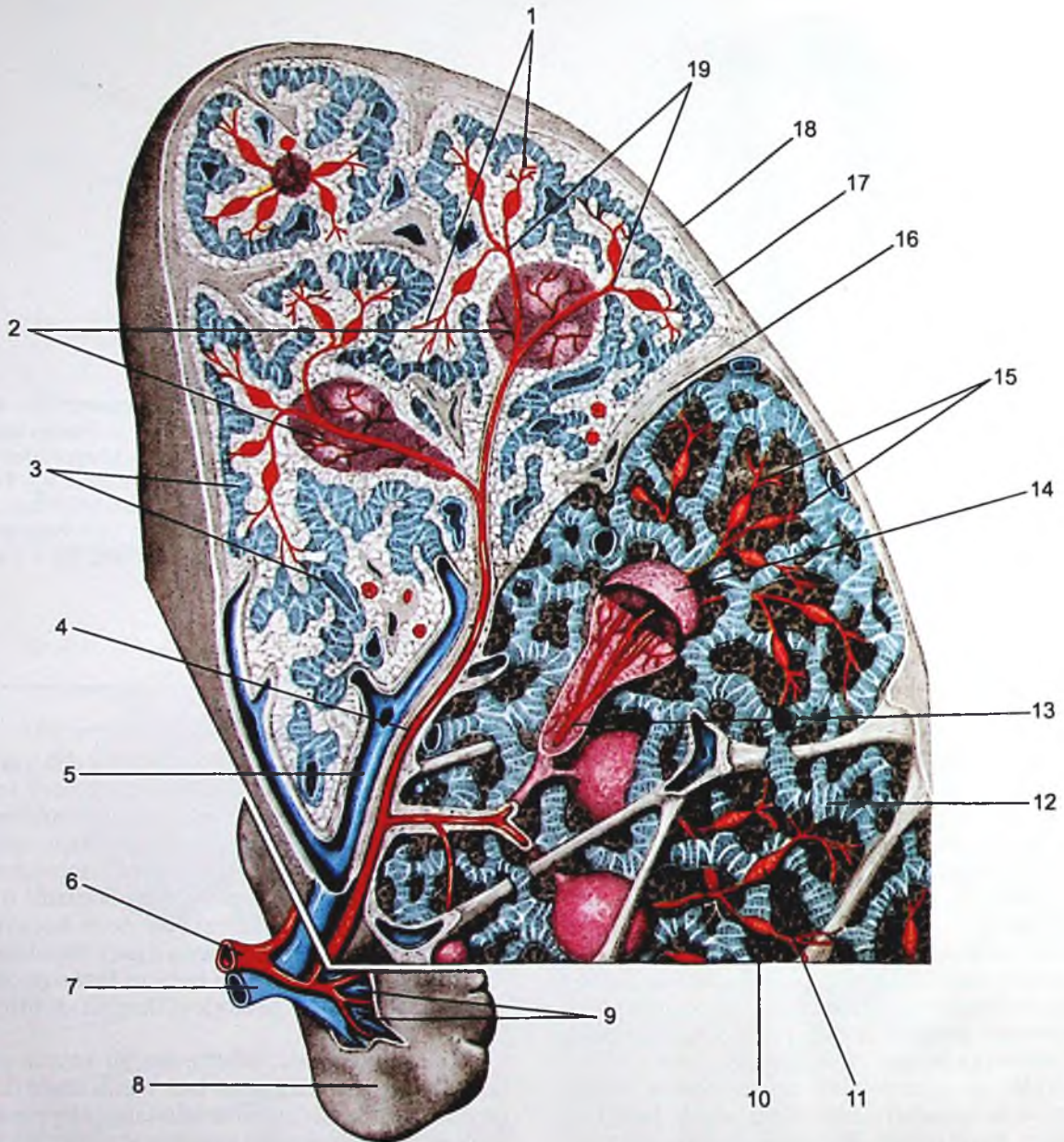
Nervlar va nerv tolalari organizmning barcha a'zolari va to'qimalari ichiga kirib, ularda juda ko'p tarmoqlar hosil qiladi. Bu nerv oxirlari sezuvchi (retseptor) va harakatlantiruvchi yoki sekretor (effektor) bo'lib, markaziy nerv sistemasini (orqa va bosh miya) bilan birga organizmning bir butunligini ta'minlaydi.

Nerv sistemasini harakat funksiyasini, ovqat hazm qilish, nafas olish, chiqaruv a'zolarining faoliyati, qon aylanishi, limfa oqishi, moddalar almashinuvi kabi jarayonlarni boshqaradi.

Nerv sistemasining funksional birligi nerv hujayrasini – neyronni. Nerv hujayrasini (neuron)ning

tanasi va o'simtalar birgalikda neyron deb yuritiladi. Ulardagi o'simtalarning bir turidan nerv impulsi neyron tanasiga yo'naladi va bu o'simtalar dendritlar deyiladi. Ular soni bir nechta bo'lishi mumkin. Ikkinchi xil o'simtalardan esa nerv impulsi neyron tanasidan to ishchi a'zoga olib boriladi, u akson nerv tolasidir. Odatda, akson nerv hujayrasida yagonadir. Demak, nerv hujayrasini nerv impulsini faqat bir tomonga, dendritlardan hujayra tanasiga, so'ngra aksondan ishchi a'zoga o'tkazish qobiliyatiga ega.

Nerv sistemasida, odatda, har bir neyron alohida bo'lmay, o'zaro birikkan bo'ladi, bunda akson ikkinchi neyron tanasi yoki dendritlar bilan sinapslar yordamida birikadi. Bu neyronlararo sinapslar aksosomatik (akson bilan tana orasida) yoki aksodendritik (akson bilan dendrit orasida) holatda bo'lib, murakkab tuzilishga ega. Bulardan nerv impulsi bir neyronidan ikkinchi neyronga bevosita o'tmaydi, bu jarayon sinapsni hosil qiluvchi aksonda yig'ilgan kimyoviy moddalar yordamida sodir bo'ladi. Demak, bir necha neyronlar o'zaro bog'lanib, neyronlar zanjirini hosil qiladi va nerv impulsini katta masofalarga o'tkazish imkoniyatiga ega bo'ladi. Neyronlarning o'zaro birikib, nerv impulslarini tashqi ta'sirotlardan qabul qilib,



**103-rasm.** Taloqning ichki tuzilishi:

1 – Ochiq qon tomir yo‘li; 2 – Folliculi lymphatici lienales; 3 – Vena sinuslari; 4 – Trabekular arteriyasi; 5 – Trabekular venasi; 6 – A.lienalis; 7 – V.lienalis; 8 – Lien; 9 – Rr. lienales; 10 – Qizil mag‘iz (qizil pulpa); 11 – Gilzasimon arteriya; 12 – Vena bo‘shlig‘i (sinus); 13 – Markaz arteriyasi; 14 – Folliculus lymphaticus lienalis (oq mag‘iz); 15 – Taram-taram mayda arteriyalar; 16 – Trabeculae liens; 17 – Tunica fibrosa; 18 – Tunica serosa; 19 – Qizil mag‘izga keluvchi arteriya.

so'ngra ishchi a'zoga uzatib berish jarayonini oddiy refleks ravog'ida yaqqol ko'rish mumkin. Odatda, refleks ravog'ida (yoyida) uch xil neyron: 1) ta'sirotni qabul qilib oluvchi retseptor (afferent) neyron; 2) javob impulsini ishchi a'zo (muskul yoki bez hujayralari)ga yetkazib beruvchi effektor (markazdan uzoqlashtiruvchi efferent) neyron; 3) ular orasida joylashgan oraliq – assotsiativ neyron mavjud bo'lib, u birlamchi analiz va sintez jarayonlarini amalga oshiradi. Odatda, organizmdagi refleks ravoqlar murakkab bo'lib, ularda assotsiativ neyronlar bir nechta. Bunda nerv impulsining bir neyronidan ikkinchi neyronga uzatilishi ancha murakkab bo'lib, chuqurroq analiz va sintez qilishni taqozo etadi.

Shunday qilib, butun nerv sistemasini quyidagi uch turdagi elementlardan iborat desak bo'ladi: 1) retseptorlar (qabul qiluvchi) – tashqi ta'sirot energiyasini nerv impulsi energiyasiga, qo'zg'alishiga aylantiruvchi va uni markaz tomon yo'naltiruvchi neyron. Shu yerdan birlamchi analiz jarayoni boshlanadi (I.P.Pavlov); 2) konduktor, qo'shuvchi yoki assotsiativ neyron – nerv impulsini retseptor neyronida markazga uzatuvchi neyron bo'lib, sintez ana shu yo'sinda ro'y beradi. Javob impulsining hosil bo'lishi sintez jarayoni sodir bo'lganligidan darak beradi; 3) efferent neyron – javob impulsini olib keluvchi, markazdan qochuvchi neyron, ularda nerv impulsi ishchi a'zolar (muskul yoki bez to'qimalari)dagi ish faoliyatini belgilaydi. Neyronlar quyidagi retseptor sohalardan ta'sirotlar qabul qiladi:

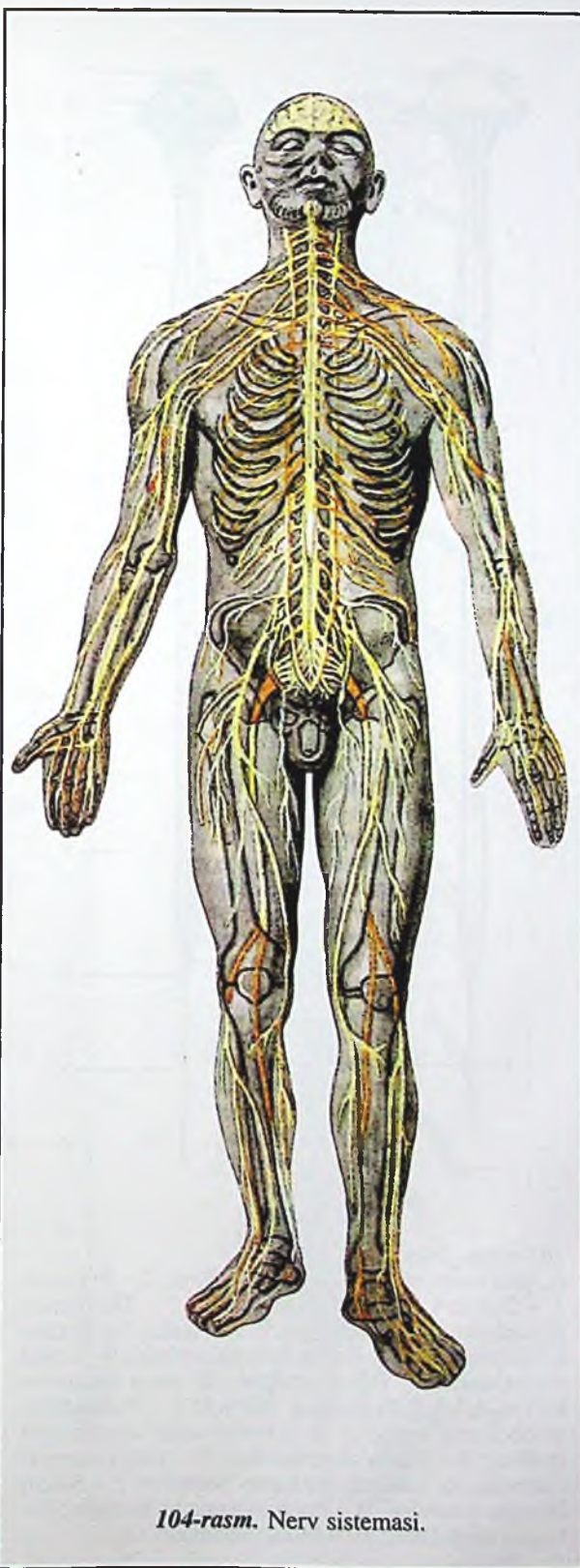
1. Ekstroseptiv soha – tashqaridan, teri yuzasidan olinadigan ta'sirot.

2. Introseptiv soha – a'zolar, qon tomirlar, nervlardan qabul qilib olinadigan ta'sirot.

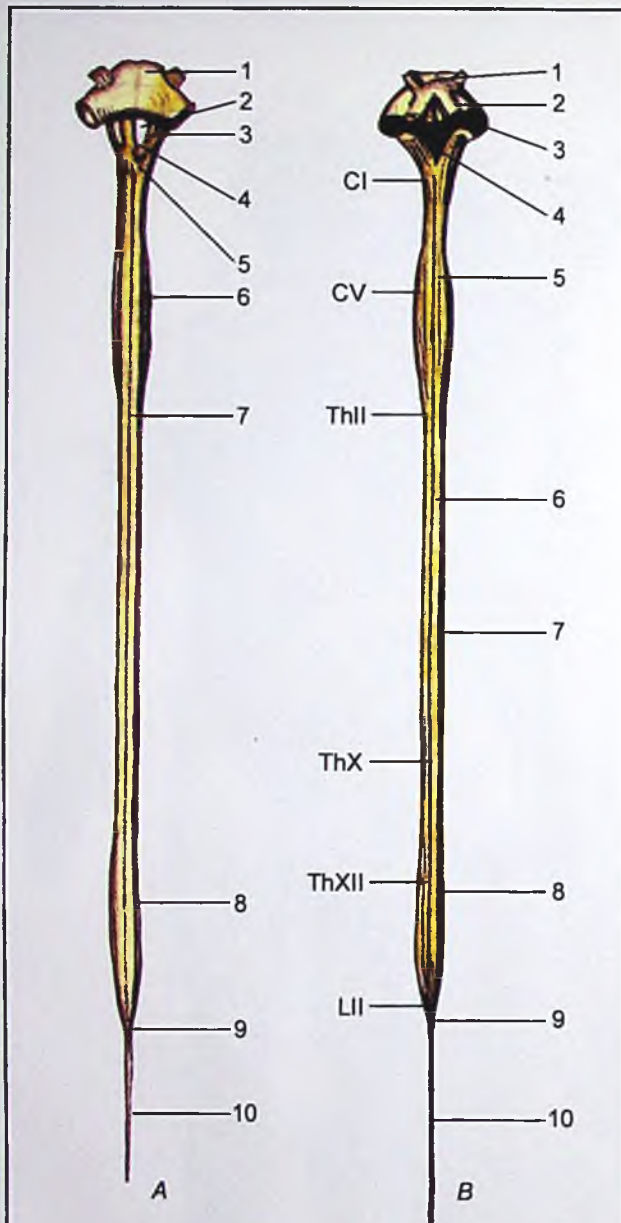
3. Proprioseptiv soha – muskullar, suyaklar, boylamlar, bo'g'imlardan qabul qilib olinadigan ta'sirot.

Nerv sistemasining faoliyatini yangi olingan ma'lumotlarga asoslanib, umuman ko'rib chiqilsa, undagi reflekslar ravoqlar holatida emas, balki berk halqa holatida deb yuritiladi. Agar ravoq holatida bo'lsa, berilgan javob impulsi haqiqatan ham ijro etiladimi yoki yo'qmi degan savolga javob berib bo'lmaydi. Vaholanki, mana shu impuls bajarilganligi to'g'risidagi ma'lumot ushbu a'zoda joylashgan retseptorlar orqali markazga doimo yetkazib turiladi. Demak, bunday refleks ochiq ravoq holatida emas, balki yopiq halqa holatidadir va bu nazariya «qayta afferentatsiya» deb nomlanadi.

Odam organizmida bir butun bo'lgan nerv sistemasi shartli ravishda ikkiga bo'linadi: 1) organizmning odam ixtiyoriga bo'ysunmaydigan a'zolariga boradigan, ularni innervatsiya qiladigan vegetativ yoki avtonom qismi. Ular, asosan, ichki a'zolar, yurak qon tomirlari, teri tarkibidagi bezlar va ichki sekretsia bezlari, muskullarni idora qiladi,



104-rasm. Nerv sistemasi.



105-rasm. Orqa miya:

A. (old tomondan ko'rinishi) 1 – Pons; 2 – Pyramis; 3 – Oliva; 4 – Medulla oblongata; 5 – Decussatio pyramidum; 6 – Intumescentia cervicalis; 7 – Fissura mediana anterior; 8 – Intumescentia lumbalis; 9 – Conus medullaris; 10 – Filum terminale; B. (orqa tomondan ko'rinishi) 1 – Colliculus superior; 2 – Pedunculus cerebellaris superior; 3 – Pedunculus cerebellaris medius; 4 – Fassa rhomboidea; 5 – Intumescentia cervicalis; 6 – Sulcus medianus posterior; 7 – Sulcus lateralis posterior; 8 – Intumescentia lumbalis; 9 – Conus medullaris; 10 – Filum terminale.

boshqacha qilib aytganda, organizmning o'sishini, moddalar almashinuvini regulatsiya qiladi; 2) odam ixtiyoriga bo'ysunadigan skelet muskullariga hamda harakatda ishtirok etuvchi ayrim a'zolariga boradigan nervlar. Ular nerv sistemasining animal (animal – hayvonot) yoki somatik (soma – tana) qismi deb yuritiladi. Vegetativ nerv sistemasi o'zining tuzilishi va bajaradigan vazifasiga qarab simpatik va parasimpatik qismlarga bo'linadi.

Bundan tashqari, nerv sistemasi joylashishi va vazifasiga qarab ikki qismga bo'lib o'rganiladi: 1) markaziy nerv sistemasi. Unga bosh va orqa miya kiradi; 2) periferik nerv sistemasi; nerv ildizlari, nervlar, nerv chigallari va nerv oxirlarini o'z ichiga oladi.

Bosh miya bilan orqa miya kesib qaralsa, unda oq va kulrang moddalarni ko'rish mumkin. Kulrang moddada nerv hujayralarining tanalari joylashsa, oq moddada nerv tolalari (nerv hujayralari o'simtalari) joylashgan. Nerv tolalari mielin (mag'iz) parda bilan qoplanganligi sababli, ularning rangi oq. Nerv sistemasining markaziy va periferik qismlarida animal hamda vegetativ nerv elementlarining bo'lishi bu sistemaning bir butunligidan darak beradi.

### ORQA MIYA (105-rasm)

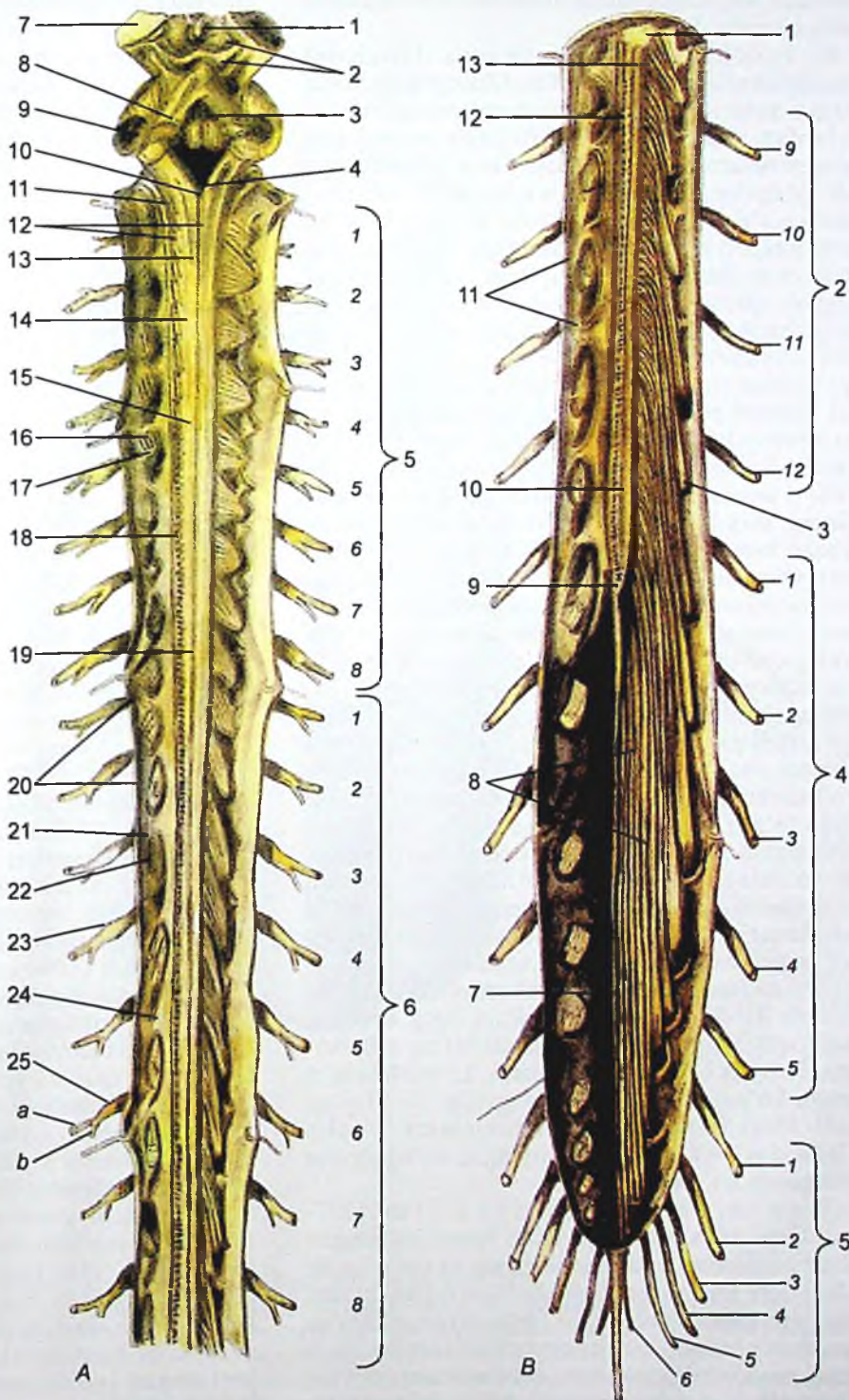
Orqa miya (medulla spinalis, yunoncha – myelos)ning devori yo'g'on naychaga o'xshash bo'lib, old va orqa tomondan bir oz yassilangan. Orqa miya umurtqa pog'onasi kanalining ichida joylashib, uning qiyshaymalarini takrorlaydi. Orqa miya katta ensa teshigi sohasida bevosita uzunchoq miyaga davom etadi, pastki qismida konussimon o'tkirlashib, conus medullaris bilan tugallanadi, bu II bel umurtqasi sohasiga to'g'ri keladi. U katta amaliy ahamiyatga ega bo'lib, miya suyuqligini olish uchun kirgiziladigan nina III va IV bel umurtqalari oralig'ida bo'lmog'i lozim. Conus medullaris uchidan pastga tomon ingichka tola yo'nalgan, u oxirgi ip – filum terminalis deb yuritiladi.

Orqa miyaning yo'g'onligi bir xil bo'lmay, bo'yin va bel sohasida ancha kengaygan, chunki bu yerdan qo'l va oyoqlarni innervatsiya qiluvchi nerv ildizchalari chiqadi. Bo'yin kengaymasi – intumescentia cervicalis ancha kengroq, undan murakkab va nozik harakat qiluvchi, qo'lga yo'nalgan nerv ildizchalari, bel kengaymasidan (intumescentia lumbalis) oyoqqa boruvchi nerv ildizchalari chiqadi. Orqa miyaning orqa va old tomonlaridan uzunasiga ketgan chuqur egatlar o'tgan bo'lib, ular orqa miyani teng ikki qismga bo'ladi. Bu egatning oldindagisi fissura mediana anterior deb atalsa, orqadagisi sulcus medianus

**106-rasm.** Orqa miyaning nerv ildizlari va nervlari (orqa miya qattiq pardasi orqa tomondan ochilgan va chap tomondan ot dumi sohasida ochilgan nerv ildizlari kesilgan):

A.1 – Corpus pineale; 2 – Tectum mesencephali; 3 – Fossa rhomboidea; 4 – Obex; 5 – Nn. cervicales ( $C_{1-8}$ ); 6 – Nn. thoracici ( $th_{1-8}$ ); 7 – Pedunculus cerebri; 8 – Pedunculus cerebellaris superior; 9 – Pedunculus cerebellaris medius; 10 – Tuberculum nuclei gracilis; 11 – N. accessorius (pars spinalis); 12 – Funiculus posterior; 13 – Fasciculus gracilis; 14 – Fasciculus cuneatus; 15 – Intumescentia cervicalis; 16 – Filla radicularia radialis (posterior) dorsalis; 17 – Filla radicularia radialis ventralis; 18 – Sulcus lateralis posterior; 19 – Sulcus medianus posterior; 20 – Dura mater spinalis; 21 – Radix (anterior) ventralis; 22 – Radix dorsalis; 23 – Ganglion spinale; 24 – Lig. denticulatum; 25 – N. spinalis (a – Ramus ventralis nervis spinalis; b – Ramus dorsalis nervi spinalis).

B.1 – Medulla spinalis; 2 – Nn. thoracici ( $th_{9-12}$ ); 3 – Radix dorsalis n. lumbalis; 4 – Nn. lumbales ( $L_{1-5}$ ); 5 – Nn. Sacrales ( $S_{1-5}$ ); 6 – N. coccygeus; 7 – Filum terminale (filum durae matris spinalis); 8 – Cauda equina; 9 – Conus medullaris; 10 – Intumescentia lumbalis; 11 – Dura mater; 12 – Sulcus lateralis posterior; 13 – Sulcus medianus (posterior).



posterior deyiladi. Orqa miyaning har bir o'ng va chap pallasida bir juftdan uncha chuqur bo'lmagan egatchalar bor, ularga sulcus anterolateralis va sulcus posterolateralis deyiladi.

Bu egatchalarda oldingi va orqa ildizchalar joylashganligini ko'rish mumkin. Oldingi ildizchalar – radix anterior s. ventralis harakatlantiruvchi tolalardan iborat oldingi shoxlarda joylashgan motoneyronlarning aksonlaridir. Orqa ildizchalarga (radix posterior s. dorsalis) orqa miyaga kiruvchi nerv tolalari yo'nalgan, ular sezuvchi bir shoxli soxta (pseudounipolyar) neyronlar aksonidir. Bu neyronlar tanasi orqa ildizchalar hosil qilgan tugunchalar (ganglion spinale)da joylashgan. Orqa sezuvchi va oldingi harakatlantiruvchi ildizchalar umurtqalararo teshik – foramen intervertebrale sohasida birikib orqa miya nervlari (nn. spinales)ni hosil qiladi. Bu nervni hosil qiluvchi poyaga truncus n. spinalis deyiladi va buni nevropatologlar tizimcha (funiculus) deb ham yuritishadi. Orqa miya nervining poyasi juda kalta bo'lib, u umurtqalararo teshikdan chiqish sohasida o'zining mayda shoxlariga bo'linib ketadi. Orqa miyadan hammasi bo'lib 31 juft nerv chiqadi (106-rasm). Orqa miyaning orqa miya nervi qarshisidagi har bir qismi orqa miya bo'lagi (segmenti) deb ataladi. Demak, orqa miya 31 segmentdan iborat bo'lib, ular quyidagicha taqsimlangan: bo'yin segmentlari – 8, ko'krak segmentlari – 12, bel segmentlari – 5, dumg'aza segmentlari – 5 va dum segmenti 1. Orqa miya uzunligi umurtqa pog'onasining uzunligiga nisbatan ancha kalta bo'lganligi sababli, nerv ildizchalarining chiqish sohasi umurtqalararo teshiklar sathiga to'g'ri kelmaydi. Ildizchalar o'z teshiklarini topish uchun faqat har tomonga emas, balki pastga ham yo'naladi. Shuning uchun dumg'aza va dum segmentlaridagi ildizchalar filum terminalis ga parallel holda, uning atrofida zich tutam hosil qilib joylashadi va ot dumi – cauda equina deb yuritiladi.

Orqa miyaning uzunligi erkaklarda o'rtacha 45 sm, ayollarda 41–42 sm bo'lib, og'irligi 30 g atrofida. Chaqaloqda 3,2 g, 6 oylik bo'lganda bu og'irlik ikki marta, 11 oylik bo'lganda uch marta, 2,5 yoshda to'rt martaga ko'payadi. 6 yoshga to'lganda 15–17 g ga yetadi. Orqa miya kengaymalari embrion 3 oylik bo'lgan davr, ya'ni qo'l va oyoqlar taraqqiy eta boshlaganda ko'rinadi.

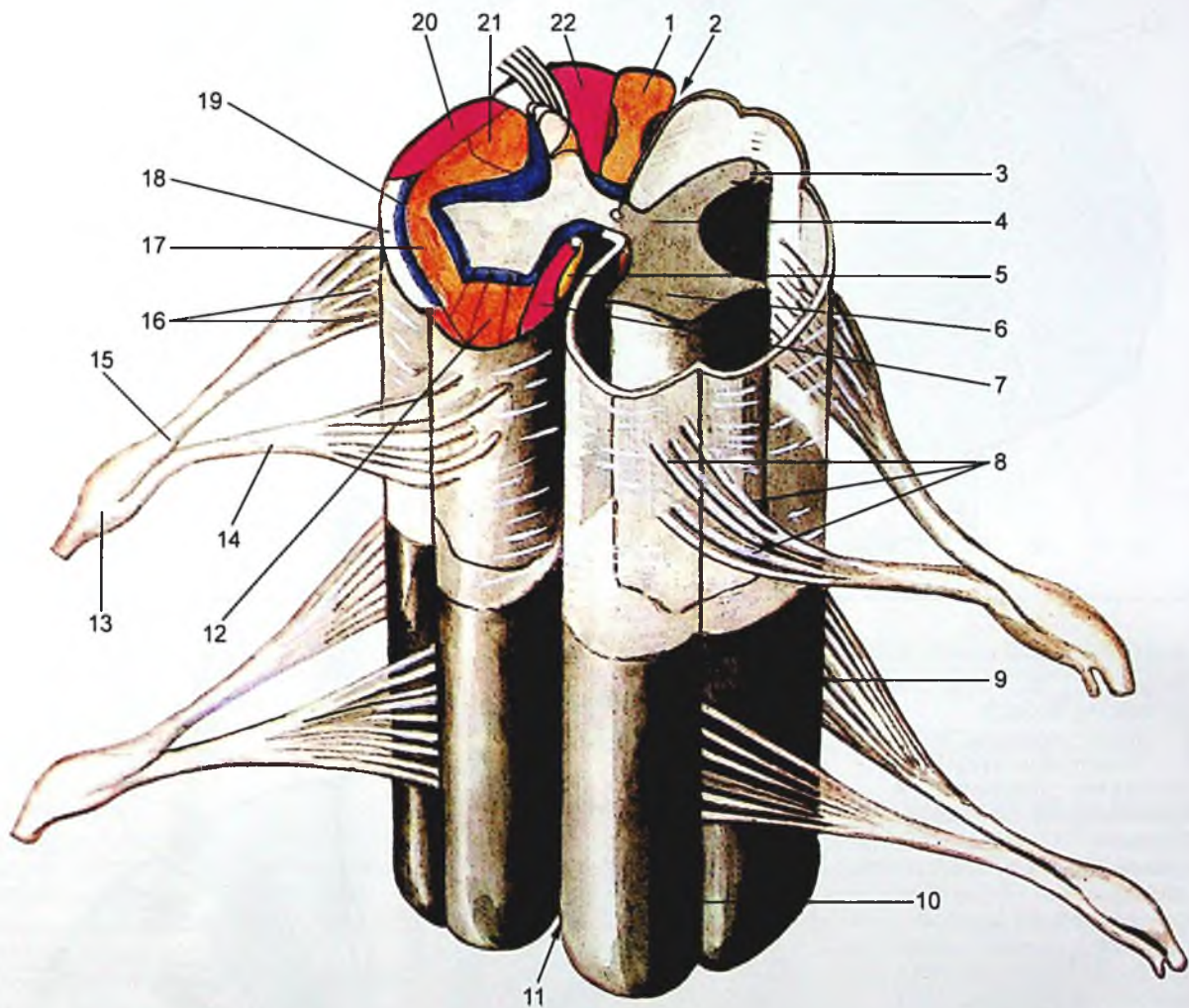
Orqa miyaning ichki tuzilishi (107-rasm). Orqa miya nerv hujayralari tanasi joylashgan kulrang moddadan – substantia grisea va uni o'ragan mielinli nerv tolalaridan iborat bo'lgan oq moddadan – substantia alba tashkil topgan. Orqa miya markazidan tor markaziy kanal – canalis centralis o'tgan bo'lib, u kulrang modda bilan o'ralgan. Bu kanal orqa miyani to'liq egallab, doimo miya suyuqlig'i bilan to'lib turadi. Miya nayining qoldig'i bo'lgan markaziy kanal yuqorida IV qorincha bilan bog'lanib, pastga (conus

medullaris da) tomon kengayib, oxirgi qorincha – ventriculus terminalis ni hosil qiladi. Markaziy kanal atrofida joylashgan kulrang modda oraliq – substantia intermedia centralis deyiladi. Kulrang moddada ikki ustun: oldingi – columna anterior va orqa – columna posterior tafovut qilinadi. Orqa miyaning ko'ndalang kesimida joylashgan bu ustunlar shoxlarni eslatadi. Ularning oldingi kengaygan shoxiga cornu posterius, o'tkirlashib tugallanuvchi orqa shoxiga cornu posterius deyiladi. Shunday qilib, kulrang modda umuman «N» harfini yoki kapalakni eslatadi. Kulrang modda yuqorida aytib o'tilganidek, nerv hujayralaridan iborat. Orqa shoxlarga orqa ildizcha tolalari kirib kelganligi sababli bu qirg'oq sohasi oq rangda. Bu tolalar orqa miya tugunlaridagi hujayralarning o'simtalaridir, ular orqa shoxlarda tarqoq joylashgan mayda tuxum hujayralar bilan sinapslar hosil qiladi. Orqa shoxlar asosidagi hujayralar to'plami uning xususiy yadrosi – nucleus proprii ni tashkil qiladi, shoxlarning eng uchi dirildoq modda – substantia gelatinosa bilan o'ralgan.

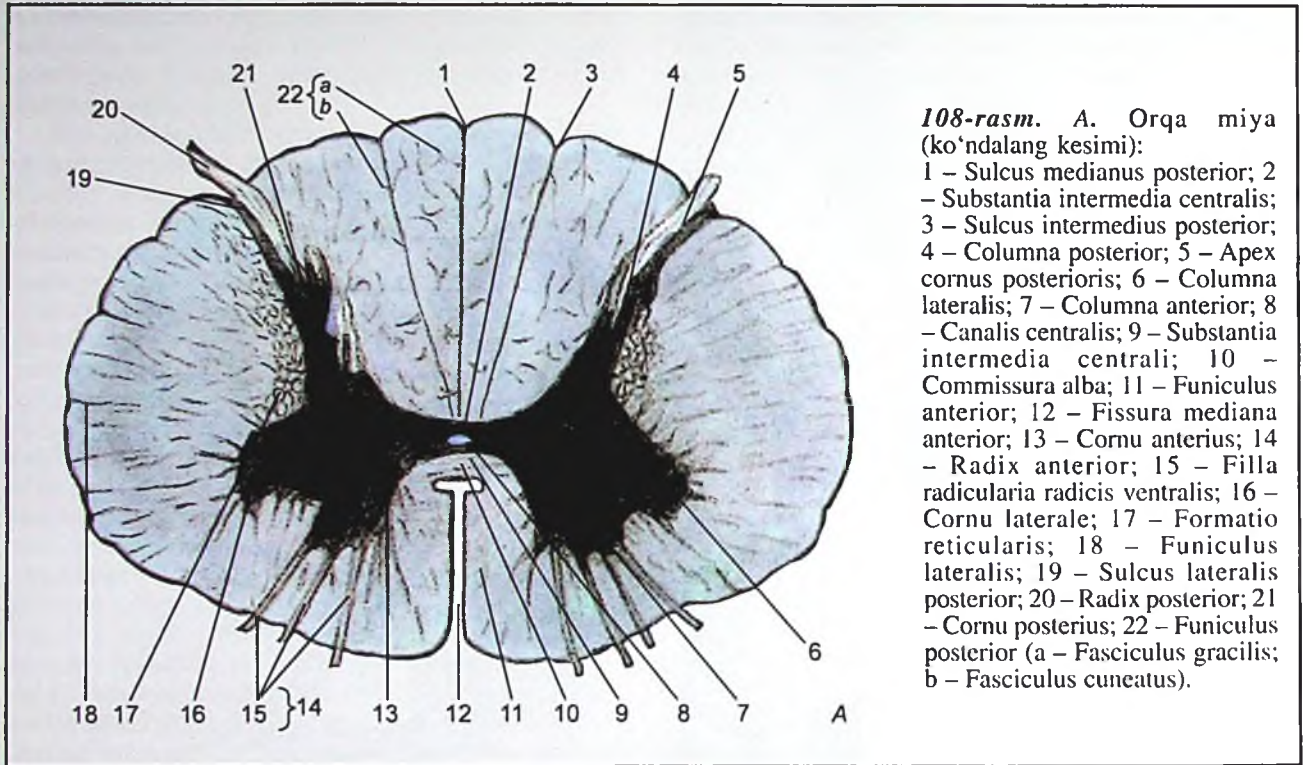
Oldingi shoxlar katta harakatlantiruvchi motoneyronlar saqlaydi va ularning aksonlari old ildizchalarni hosil qiladi. Bu hujayralar to'da-to'da bo'lib joylashib, bir guruh skelet muskullarining qisqarishini ta'minlaydi. Ular somatik harakatlantiruvchi yadrolar deyiladi. Bunday yadrolarni bo'yin kengaymasida ayniqsa ko'p uchratish mumkin, chunki bu yerda qo'l muskullari faoliyatini boshqaruvchi neyronlar joylashgan.

Oldingi va orqa shoxlar o'zaro oraliq joylashgan kulrang modda bilan bog'langan, ular orqa miyaning ko'krak qismida yaxshi rivojlangan yon shoxlar – cornu lateralis deb ataladi. Yon shoxlar I ko'krak va II–III bel segmentlari sohasida yaxshi rivojlangan bo'lib, tarkibida ichki a'zolarni innervatsiya qiluvchi vegetativ nerv sistemasining birinchi neyronlari joylashgan. Bu yadro columna intermediolateralis deb ham yuritiladi (108-rasm).

Substantia alba oq moddasi nerv tolalaridan iborat bo'lib, nerv impulslarini o'tkazish vazifasini bajaradi. Nerv tolalari tutamlar hosil qiladi, tutam o'z navbatida birikib old, orqa va yon tizimchalarni tashkil qiladi. Orqa tizimchalardagi funiculus posterior sezuvchi tolalardan, medial joylashgan nozik tutam – fasciculus gracilis va lateral joylashgan fasciculus cuneatus esa ponasimon tutamdan iborat. Ular proprioseptiv (o'z-o'zini sezish tuyg'usi) o'tkazuvchi yo'llardir. Oldingi tizimchalar esa funiculus anterior old shoxlariga tegib joylashgan, ular tarkibida efferent (markazdan qochuvchi) tolalar bor. Yon tizimchalar – funiculus lateralis ikki shox orasidan o'rin olgan, ularda ham sezuvchi, ham harakatlantiruvchi nerv tolalari joylashgan («o'tkazuvchi yo'llarga» qarang). Oq modda joylashgan nerv tolalari uch sistemani tashkil qiladi: 1) qisqa assosiativ tolalar orqa miyaning turli qismlarini o'zaro bog'laydi; 2) uzun markazga

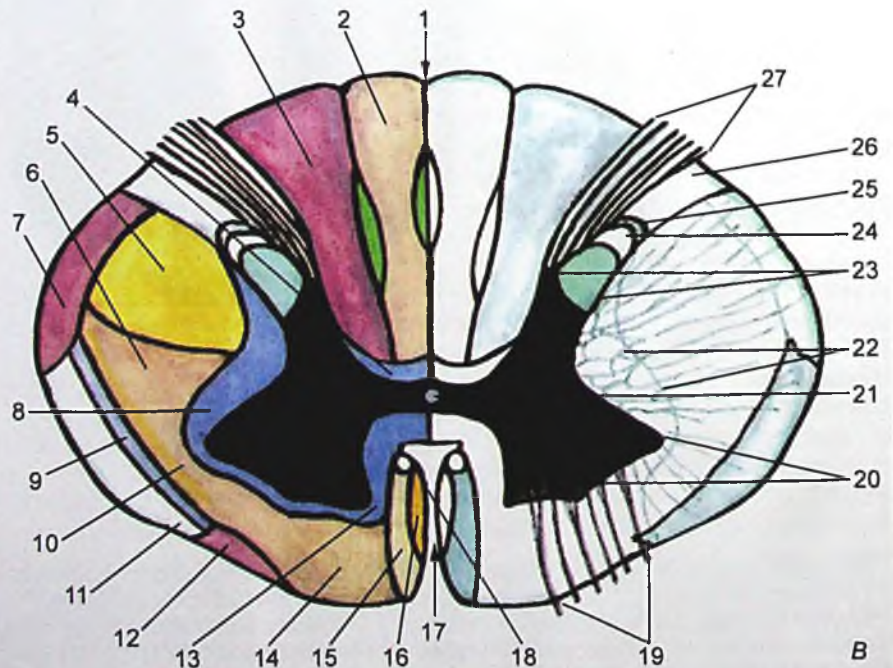



**107-rasm.** Orqa miyaning ko'ndalang kesimi (oq modda topografiyasi ko'rsatilgan):  
 1 – Fasciculus gracilis; 2 – Sulcus medianus posterior; 3 – Columna posterior; 4 – Substantia intermedia centralis; 5 – Tractus tectospinalis; 6 – Columna anterior; 7 – Tractus corticospinalis (pyramidalis) anterior; 8 – Filla radicularia radialis anterior; 9 – Funiculus lateralis; 10 – Funiculus anterior; 11 – Fissura mediana anterior; 12 – Tractus vestibulospinalis; 13 – Ganglion spinale; 14 – Radix anterior; 15 – Radix posterior; 16 – Filla radicularia radialis dorsalis; 17 – Tractus vestibulospinalis; 18 – Tractus spinocerebellaris anterior; 19 – Tractus spinothalamicus lateralis; 20 – Tractus spinocerebellaris posterior; 21 – Tractus corticospinalis (pyramidalis) lateralis; 22 – Fasciculus cuneatus.



**108-rasm. B.** Orqa miya (ko'ndalang kesimi):

1 - Sulcus medianus posterior; 2 - Fasciculus gracilis; 3 - Fasciculus cuneatus; 4 - Fasciculus posterior proprius; 5 - Tractus corticospinalis (pyramidalis) lateralis; 6 - Tractus rubrospinalis; 7 - Tractus spinocerebellaris posterior; 8 - Fasciculi proprii medullae spinalis; 9 - Tractus spinothalamici anterior et lateralis; 10-11 - Tractus spinocerebellaris anterior; 12 - Tractus olivospinalis; 13 - Fasciculi proprii; 14 - Tractus vestibulospinalis anterior; 15 - Tractus corticospinalis (pyramidalis) anterior; 16 - Tractus tectospinalis; 17 - Fissura mediana anterior; 18 - Fasciculus longitudinalis medialis; 19 - Radix anterior; 20 - Cornu anterior; 21 - Canalis centralis; 22 - Formatio reticularis; 23 - Cornu posterior; 24 - Substantia gelatinosa; 25 - Zona spongiosa; 26 - Zona terminalis; 27 - Radix posterior.





109-rasm. Orqa miya pardalari:

1 – Medulla spinalis; 2 – A.spinalis posterior; 3 – Pia mater; 4 – Arachnoidea; 5 – Ganglion spinale; 6 – Lig.flavum; 7 – Processus transversus; 8 – Processus spinosus; 9 – Arcus vertebralis; 10 – Plexus venosus vertebralis posterior; 11 – Processus articularis superior; 12 – Dura mater; 13 – N.spinalis; 14 – Radix posterior; 15 – Radix anterior; 16 – Arachnoidea; 17 – Dura mater; 18 – Corpus vertebrae.

intiluvchi (sezuvchi, afferent) yo'llar; 3) uzun markazdan qochuvchi (harakatlantiruvchi, efferent) yo'llar. Assosiativ qisqa tolalar orqa miyaning xususiy sistemasini boshqaradi. Ikkinchi va uchinchi sistemadagi nerv tolalari orqa miyani bosh miya bilan har ikki tomondan bog'laydi.

**Orqa miyani o'rovchi pardalar** (109, 110-rasm). Orqa miya uchta birikuvchi to'qimidan tashkil topgan parda (meninges) bilan o'ralgan. Tashqarida qattiq miya pardasi – dura mater spinalis, o'rtada to'r parda – arachnoidea va ichkarida yumshoq parda – pia mater spinalis joylashgan. Uchchala parda bosh miyaga bevosita davom etadi.

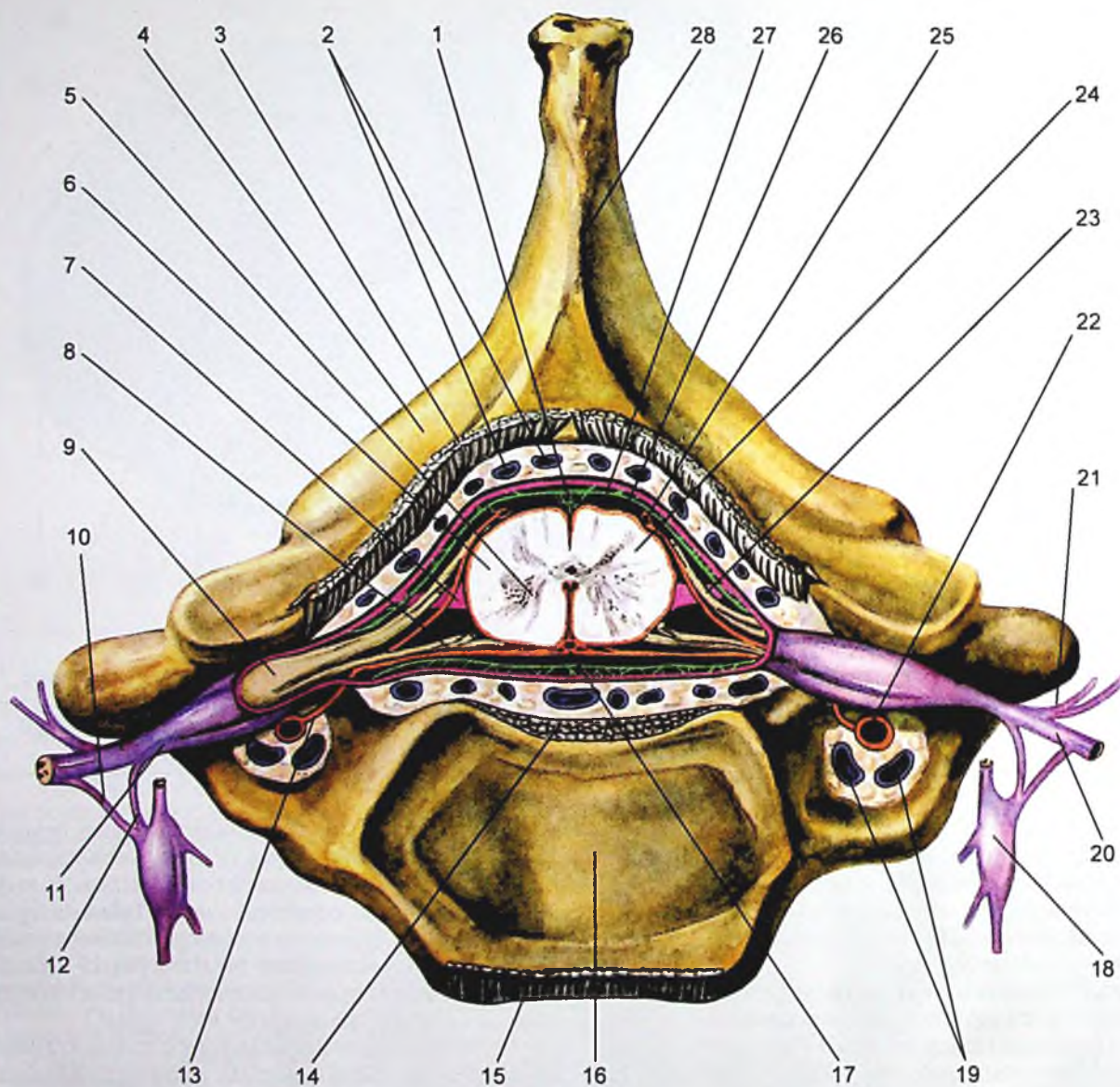
Orqa miyaning qattiq pardasi – dura mater spinalis orqa miyani qop kabi o'rab turadi. Bu parda suyak va suyak usti pardasiga tegmasligi sababli ular orasida epidural bo'shliq – cavitas epiduralis hosil bo'ladi. Odatda, bu bo'shliq yog' kletchatkasi va vena qon tomirlari chigallari bilan to'lgan bo'ladi.

Orqa miyaning to'r pardasi – arachnoidea spinalis tiniq qon tomirlari bo'lmagan ingichka varaq kabi qattiq parda ichida joylashgan bo'lib, undan subdural bo'shliq – spatium subdurale

bilan ajralgan. To'r parda bilan orqa miyani bevosita qoplovchi yumshoq parda orasida subaraxnoidal bo'shliq – cavitas subarachnoidalis bor, u miya suyuqligi (liquor cerebrospinalis) bilan to'lgan. Shuning uchun orqa miya va uning ildizchalari erkin joylashgan. Subaraxnoidal bo'shliq pastki – cauda equina qismida kengayib, araxnoidal qopcha va oxirgi sistema (cisterna terminalis)ni hosil qiladi.

Orqa miya bo'ynining orqa qismi o'rtasida to'r parda bilan yumshoq parda oralig'ida uzunasiga joylashgan devor parda (septum cervicale intermedium) ko'rinadi. Bulardan tashqari, orqa miyaning ikki yonboshida 19–23 ta tishsimon boylam (lig. denticulatum) bo'lib, ular frontal sath bo'ylab oldinda va orqa nerv ildizchalar oralig'ida joylashgan. Tishsimon boylamlar orqa miyani qimirlatmasdan ushlab turadi.

Orqa miyaning yumshoq pardasi – pia mater spinalis endoteliy bilan qoplangan pardadan iborat, u orqa miya moddasiga bevosita tegib turadi. Bu pardaning ikkala varag'i orasida juda ko'p qon tomirlar joylashgan va ular bilan yumshoq parda orqa miyaning egatlari ichiga va miya moddasiga kirib, ularda perivaskular limfa bo'shliqlarini hosil qiladi.



**110-rasm.** Orqa miya pardalari (yuqoridan ko'rinishi):

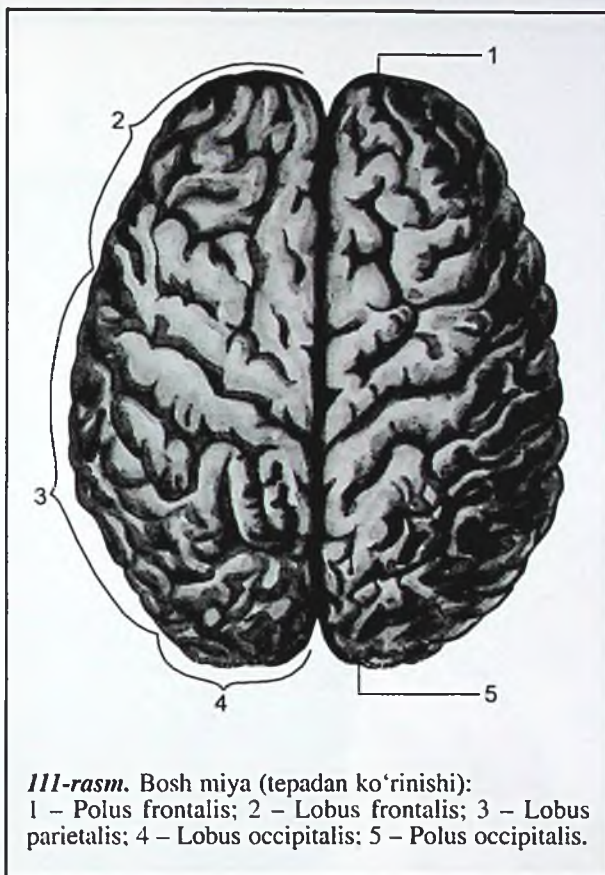
1 – Dura mater; 2 – Plexus venosus vertebralis internus (posterior); 3 – Lig.flavum; 4 – Arcus vertebrae; 5 – Substantia grisea; 6 – Medulla spinalis; 7 – Lig.denticulatum; 8 – Radix anterior; 9 – Ganglion spinale; 10 – R.n. communicans griseus; 11 – N.spinalis; 12 – R.n.communicans albus; 13 – Rr.spinales; 14 – Lig.longitudinale posterius; 15 – Lig.longitudinale anterius; 16 – Corpus vertebrae; 17 – A.spinalis anterior; 18 – Ganglion trunci sympathici; 19 – Vv.vertebrales; 20 – Ramus anterior n.spinalis; 21 – Ramus posterior n.spinalis; 22 – A.vertebralis; 23 – Radix posterior; 24 – Substantia alba; 25 – A.spinalis posterior; 26 – Pia mater; 27 – Arachnoidea; 28 – Processus spinosus.

## BOSH MIYA (111, 112-rasmlar)

B o s h m i y a (encephalon) uni o'rab turuvchi pardalar bilan bosh miyagining ichida joylashadi. Bosh miya, asosan, uch qism, ustki katta qism – katta miya (cerebrum), miyacha (cerebellum) va miya poyasi (truncus cerebri)dan iborat. Katta miya chuqur yoriq (fissura longitudinalis cerebri) orqali ikkita yarimsharga bo'lingan. Yarimsharlarning tashqi yuzasi tekis bo'lmagan egatlar va pushtalar bilan qoplangan. Orqa tomonda yarimsharlar ostida joylashgan miyacha ko'ndalang yoriqcha bilan ajralib turadi. O'ng va chap yarimsharlar bir-biri bilan qadoq tana (corpus callosum) orqali qo'shilgan. Yarimsharlar oq va kulrang modda (po'stlog'i)dan tashkil topgan. Bosh miya ichida embrion rivojlanishida paydo bo'lgan bo'shliq – miya qorinchalarini ko'rish mumkin.

**Bosh miyaning pastki yuzasi yoki tubi** (facies inferior cerebri) (112-rasm) kalla suyagi asosining ichki yuzasiga tegib turgani uchun notekis tuzilishga ega. Miya tubi oldida miya yarimshari, peshona qismining pastki yuzasida hid bilish yo'li (tractus olfactorius) ko'rinadi. Hid bilish yo'li ikkita shoxchaga bo'linib tugaydi. Shoxchalar orasidagi tepacha trigonum olfactorium deb ataladi. O'ng va chap tepachalar orqasida hid bilish yo'lining uchi piyoz shaklida (bulbus olfactorius) yo'g'onlashgan bo'lib, undan 15–20 tacha ingichka hid bilish nervi ipchalari (filamenta olfactoria) chiqadi. Hid bilish yo'li orqasida «X» shaklida joylashgan ko'ish nervi kesishmasi – chiasma opticum ko'rinadi, undan ko'ish yo'li boshlanadi. Kesishmaning orqasida kulrang tepa – tuber cinereum, pastda voronka (infundibulum), uning uchida miya pastki ortig'i – hypophysis cerebri joylashgan. Kulrang tepa orqasida sharsimon ikkita oqish do'ng – so'rg'ichsimon tanalar (corpora mamillaria) bor, ularning yonginasida miya oyoqchalari (pedunculi cerebri) joylashgan. Oyoqchalar orasida chuqurcha (fossa interpedicularis)da orqadagi teshilgansimon modda (substantia perforanta posterior) bo'lib, undan qon tomirlar o'tadi. Oyoqchalar orqa tomonda miya ko'prigiga tarqaladi. Miya ko'prigi (pons) orqasida uzunchoq miya (medulla oblongata) turadi. Miya ko'prigi bilan uzunchoq miya yo'g'on qismining ikki yon tomonida miyacha (cerebellum) yarimsharlari ko'rinadi. Miya tubidan 12 juft bosh miya nervlari chiqqan. Ular oldindan quyidagi tartibda chiqadi:

I juft – hid bilish nervi – nn.olfactorii ipchalari, II juft – ko'ish nervi – n. opticus, III juft – ko'zni harakatlantiruvchi nerv – n. oculomotorius, IV juft – g'altak nervi – n. trochearis, V juft – uch shoxli nerv – n. trigeminus, VI juft – uzoqlashtiruvchi nerv – n. abducens, VII juft – yuz nervi – n. facialis, VIII juft –



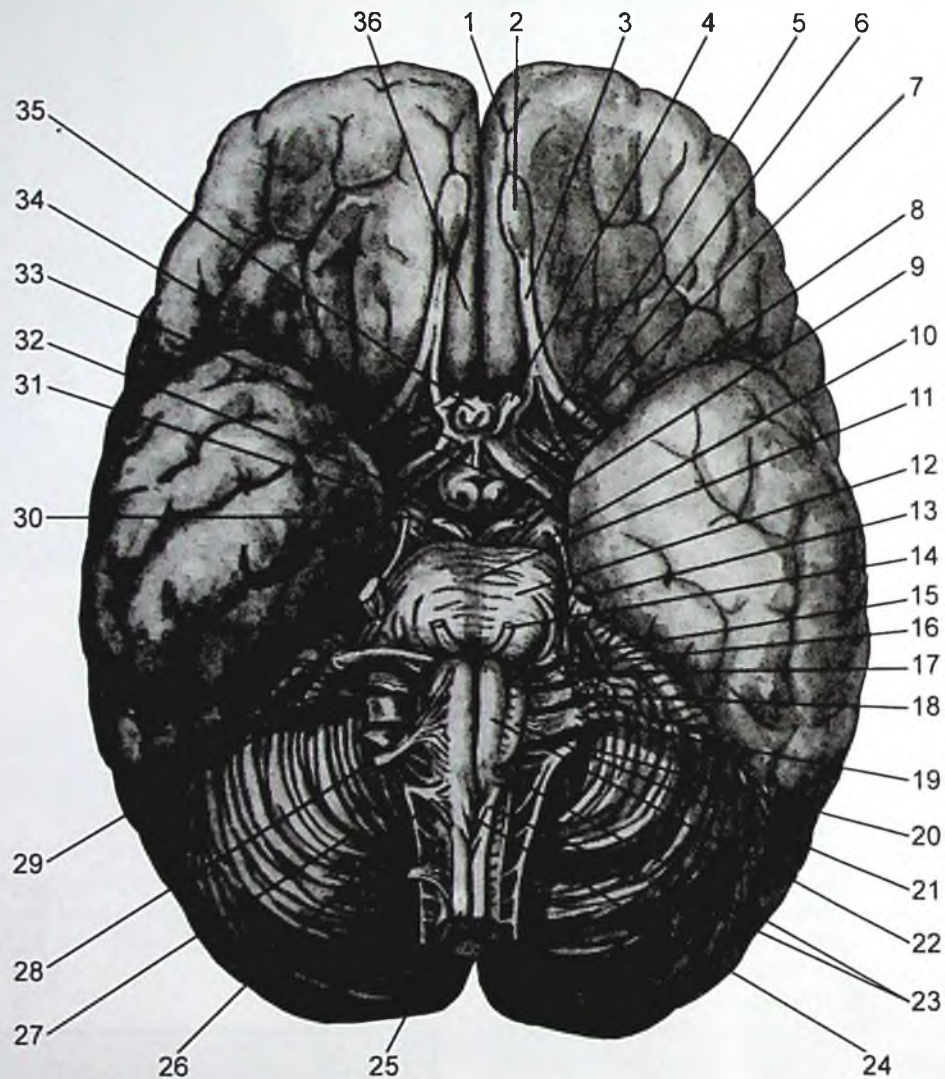
111-rasm. Bosh miya (tepadan ko'rinishi):  
1 – Polus frontalis; 2 – Lobus frontalis; 3 – Lobus parietalis; 4 – Lobus occipitalis; 5 – Polus occipitalis.

dahliz-chig'anoq nervi – n. vestibulocochlearis, IX juft – til-yutqin nervi – n. glossopharyngeus, X juft – adashgan nerv – n. vagus, XI juft – qo'shimcha nerv – n. accessorius, XII juft – til osti nervlari – n. hypoglossus.

## BOSH MIYANING RIVOJLANISHI (113, 114, 115, 116-rasmlar)

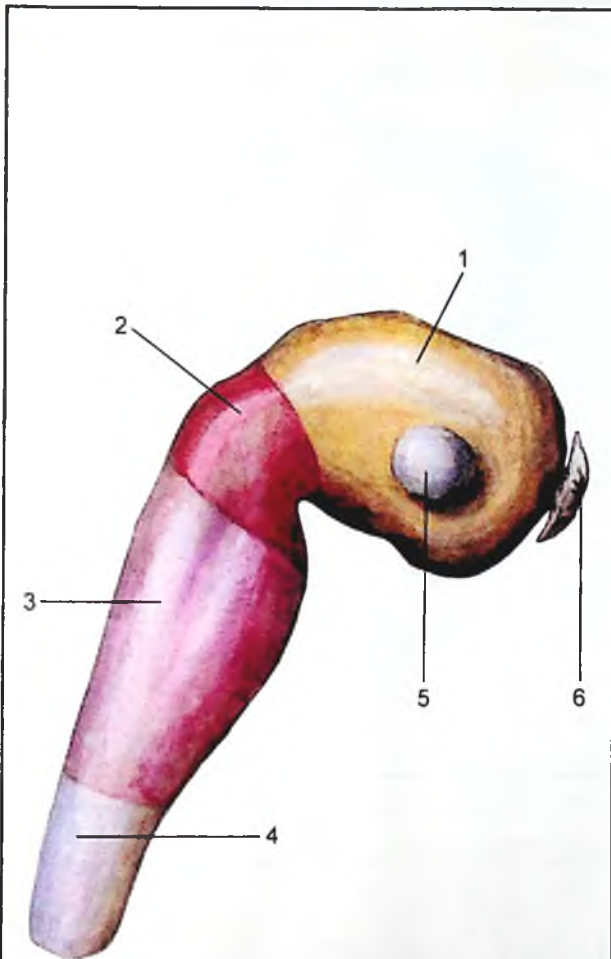
Embrionning dastlabki taraqqiyot davrida nerv naychasining old qismi (bu qismdan bosh miya rivojlanadi) ikki joyidan torayib uchta (oldingi – prosencephalon, o'rtadagi – mesencephalon va orqadagi – rhombencephalon) rombsimon miya pufakchalariga ajraladi. Oldingi va rombsimon miya pufakchalari o'z navbatida ikkitadan pufakchaga bo'linib, beshta bosh miya pufakchasini vujudga keltiradi.

Shunday qilib, rombsimon pufakchadan uzunchoq miya – myelencephalon pufakchasi, ortqi miya – metencephalon pufakchasi vujudga keladi. O'rtqa miya

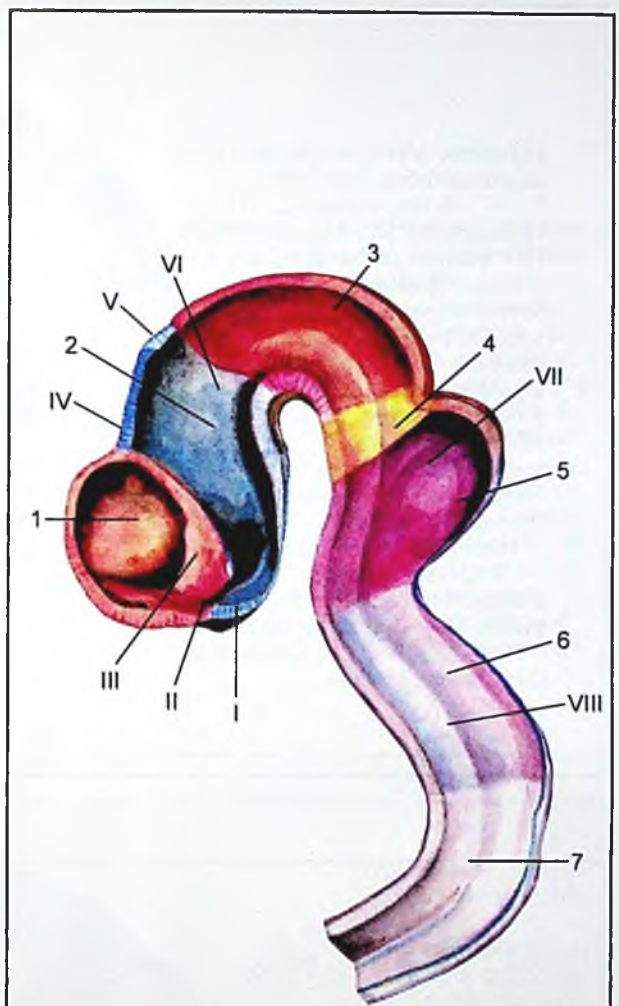


**112-rasm. Bosh miya tubi:**

1 – Sulcus olfactorius; 2 – Bulbus olfactorius; 3 – Tractus olfactorius; 4 – N.opticus; 5 – Trigonum olfactorium; 6 – Substantia perforata anterior; 7 – Tractus opticus; 8 – Corpus mamillare; 9 – N.oculomotorius; 10 – N.trochlearis; 11 – Sulcus basilaris; 12 – Pons; 13 – N.trigeminus; 14 – N.abducens; 15 – N.facialis; 16 – N.intermedius; 17 – N.vestibulocochlearis; 18 – N.glossopharyngeus; 19 – N.vagus; 20 – N.accessorius; 21 – Oliva; 22 – Pyramis medullae oblongatae; 23 – Medulla oblongata; 24 – Decussatio pyramidum; 25 – Medulla spinalis; 26 – N.cervicalis; 27 – Cerebellum; 28 – N.hypoglossus; 29 – Plexus chorioideus; 30 – Pedunculus cerebri; 31 – Substantia perforata posterior; 32 – Fossa interpeduncularis; 33 – Tuber cinereum; 34 – Infundibulum; 35 – Hypophysis; 36 – Gyrus rectus.



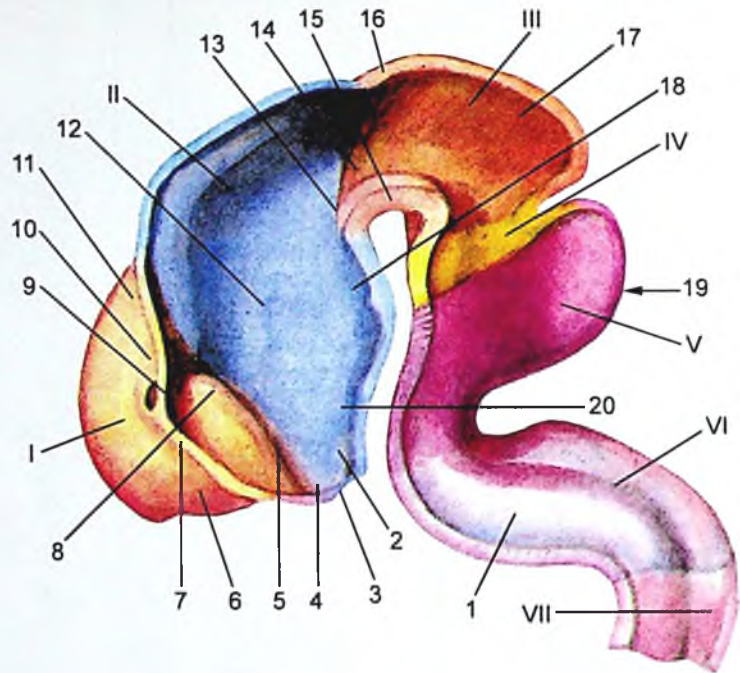
**113-rasm.** Miya taraqqiyoti (uchta miya pufakchasi):  
 1 – Prosencephalon; 2 – Mesencephalon; 3 – Rhombencephalon; 4 – Medulla spinalis; 5 – Vesicula optica; 6 – Neuroporus anterior.



**114-rasm.** Miya taraqqiyoti (10,2 mm uzunlikdagi embriyon):  
 1 – Telencephalon; 2 – Diacephalon; 3 – Mesencephalon; 4 – Isthmus rhombencephali; 5 – Metencephalon; 6 – Myelencephalon; 7 – Medulla ablongata; I – Chiasma opticum; II – Lamina terminalis; III – Corpus striatum; IV – Fissura transversa cerebri; V – Shishasimon tananing rivojlanish joyi; VI – Thalamus; VII – Cerebellum; VIII – Sulcus limitans.

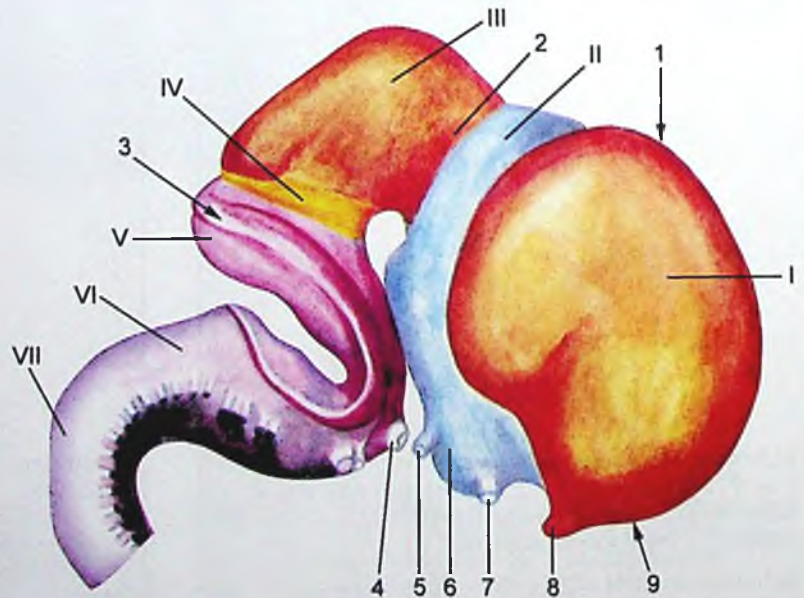
**115-rasm.** Miya taraqqiyoti (13,6 mm uzunlikdagi embrion):

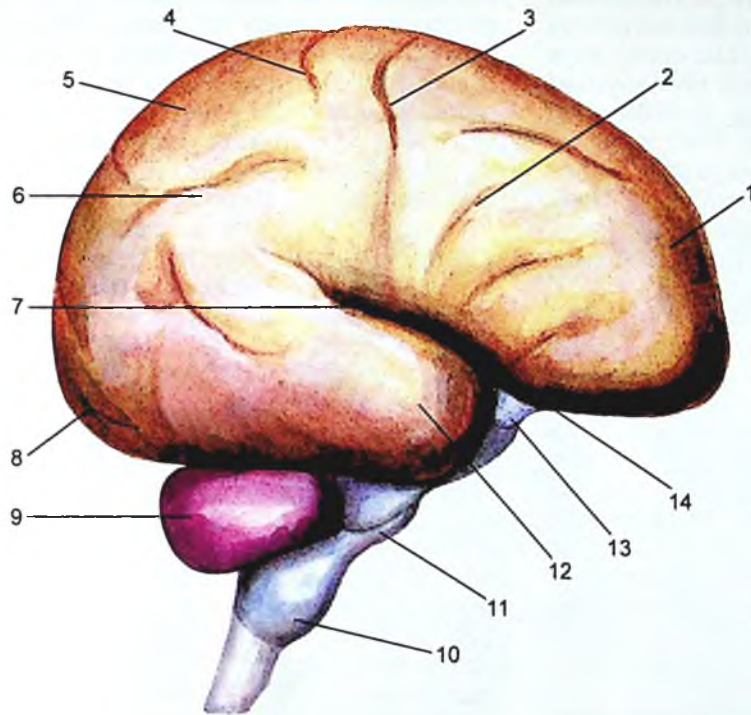
I – Telencephalon; II – Diencephalon; III – Mesencephalon; IV – Isthmus rhombencephali; V – metencephalon; VI – Myelencephalon; VII – Medulla spinalis; 1 – Medulla oblongata; 2 – Recessus infundibuli; 3 – Hypophysis; 4 – Chiasma opticum; 5 – Recessus opticus; 6 – Rhinencephalon; 7 – Lamina terminalis; 8 – Corpus striatum; 9 – Foramen interventriculare; 10 – Fissura chorioidea; 11 – Pallium; 12 – Thalamus; 13 – Epithalamus; 14 – Recessus geniculi; 15 – Pedunculus cerebri; 16 – Corpus pinale; 17 – Aqueductus cerebri; 18 – Hypothalamus; 19 – Cerebellum; 20 – Tuber cinereum.



**116-rasm.** Miya taraqqiyoti (50 mm uzunlikdagi embrion):

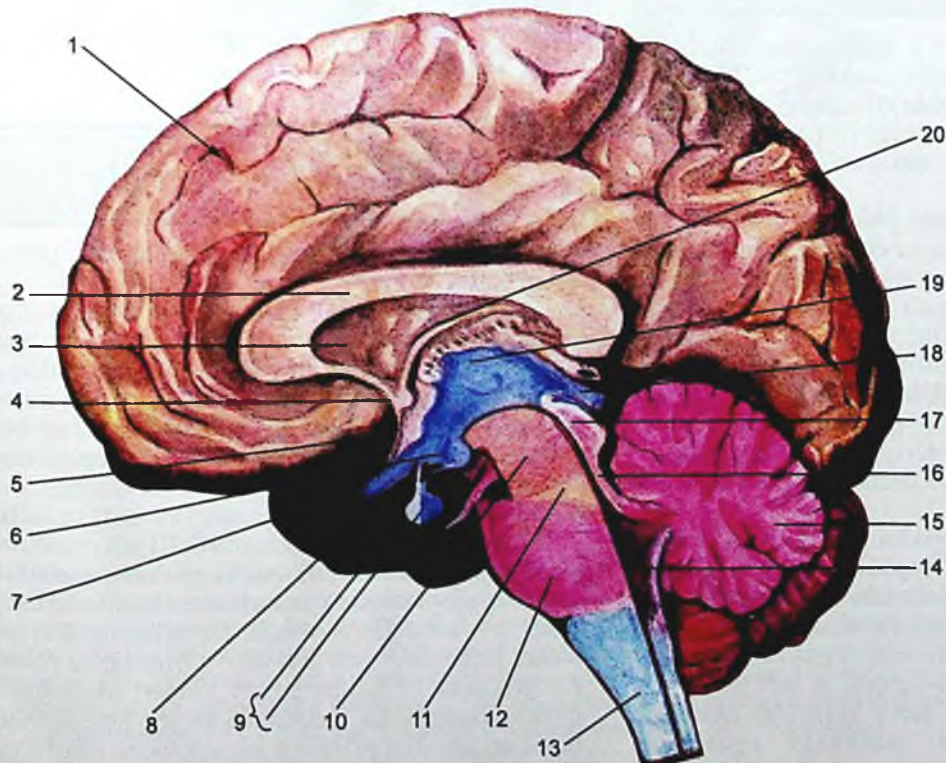
I – Telencephalon; II – Diencephalon; III – Mesencephalon; IV – Isthmus rhombencephali; V – Metencephalon; VI – Myelencephalon; VII – Medulla spinalis; 1 – Polus occipitalis; 2 – Sulcus mesodiencephalicus; 3 – Cerebellum; 4 – N. trigeminus; 5 – Infundibulum; 6 – Tuber cinereum; 7 – N. opticus; 8 – Lobus olfactorius; 9 – Polus frontalis.





**117-rasm.** Bosh miya (13 sm uzunlikdagi embrion):

- 1 – Lobus frontalis; 2 – Sulcus precentralis; 3 – Sulcus centralis; 4 – Sulcus postcentralis; 5 – Lobus parietalis; 6 – Sulcus intraparietalis; 7 – R. posterior sulci lateralis; 8 – Lobus occipitalis; 9 – Cerebellum; 10 – Medulla oblongata; 11 – Pons; 12 – Lobus temporalis; 13 – Diencephalon; 14 – Fossa lateralis cerebri.



**118-rasm.** Miya yarimsharining ichki yuzasi:

- 1 – Hemispherium; 2 – Corpus callosum; 3 – Septum pellucidum; 4 – Commissura anterior; 5 – Lamina terminalis; 6 – Corpus mamillare; 7 – Chiasma opticum; 8 – Infundibulum; 9 – Hypophysis; 10 – Pedunculus cerebri; 11 – Isthmus rhombencephali; 12 – Pons; 13 – Medulla spinalis; 14 – Velum medullare inferius; 15 – Cerebellum; 16 – Velum medullare superius; 17 – Lamina tecti; 18 – Corpus pineale; 19 – Thalamus; 20 – Fornix.

pufakchasi bo'linmaydi. Oldingi miya pufakchasi ham ikkita pufakchaga bo'linadi. Ularning biri oxirgi miya pufakchasi – telencephalon, ikkinchisi oraliq miya pufakchasi – diencephalon. Birlamchi nerv naychasi uzunchoq miya pufakchasi keyingi qismidan orqa miya – medulla spinalis rivojlanadi. Bosh miyaning beshta miya pufakchasidan bosh miyaning alohida qismlari rivojlanadi (117, 118-rasmlar).

1. Metencephalon – ortqi miya pufakchasidan miya ko'prigi va miyacha, VI, VII va VIII juft bosh miya nervlari rivojlanadi.

2. Myelencephalon – uzunchoq miya pufakchasidan uzunchoq miya, IV qorincha, brachia conjunctiva, velum medullare anterior, siqiq qismi (isthmus) va V–VI juft bosh miya nervlari rivojlanadi.

3. Mesencephalon – o'rta miya pufakchasidan miya oyoqchalar va to'rt tepalik, suv yo'li va III, IV juft bosh miya nervlari rivojlanadi.

4. Diencephalon – oraliq miya pufakchasidan ko'rish do'mbog'i bo'rtiq osti sohasi va epifiz tanalar, ko'z soqqasi, II juft bosh miya nervi rivojlanadi.

5. Telencephalon – oxirgi miya pufakchasidan bosh miya yarimshari va uning qoplamasi, yonbosh qorinchalar va I juft bosh miya nervi taraqqiy etadi.

### UZUNCHOQ MIYA (119-rasm)

Uzunchoq miya (medulla oblongata) uzunligi 25–30 mm li piyoz shaklida bo'lib, ensa suyagining ichida nishab holda joylashgan. Uning orqa chegarasi ensaning katta teshigi ro'parasida bo'lib, orqa miyaga o'tib ketadi, old tomondan ko'prikka qo'shilib turadi.

Uzunchoq miya tuzilishi jihatidan orqa miyaga o'xshaydi. Uni old – fissura mediana anterior va orqa – sulcus medianus posterior tomonida joylashgan o'rta egatlar ikki pallaga ajratadi. Har ikkala palla o'z navbatida yonbosh egatlar orqali tizimchalarga ajralgan bo'ladi. Oldingi tizimchalarda harakatlantiruvchi nerv tolalari (piramida yo'llariga taalluqli) piramidalari – pyramides medullae oblongatae joylashgan. Orqa miya chegarasida piramida yo'li kesishmasi – decussatio pyramidumni ko'ramiz.

Piramidalarning ko'prikka yaqin qismida ikki yonida oval shaklidagi tepalik – oliva (oliva) joylashgan. Oliva bilan piramida orasidagi egatdan XII juft til osti nervlarining ildizchalari, olivaning orqa tomonidagi yonbosh egatdan sulcus anterolateralis, IX juft til-yutqin, X juft adashgan va XI juft qo'shimcha nerv ildizlari chiqadi. Uzunchoq miya orqa markaziy egatining yonboshida joylashgan orqa tizimchalarning har biri

uncha chuqur bo'lmagan egatlar sulcus intermedius posterior yordamida ikki dasta (ichki tomondagi nozik dasta – fasciculus gracilis, tashqi ponasimon dasta – fasciculus cuneatis)ga bo'linadi. Har ikkala dastaning uchlari yo'g'onlashib, tuberculum nuclei gracilis va tuberculum nuclei cuneati do'mboqchalarini hosil qiladi. Bu do'mboqchalarda o'tkazuvchi yo'llarning ikkinchi neyronlari joylashgan. Bular o'z navbatida ingichkalashib, chilvir tanalarga aylanadi. Uzunchoq miya orqa yuzasining tepa bo'lagi uchburchak shaklida bo'lib, rombsimon chuqurchaning pastki yarmini hosil qiladi.

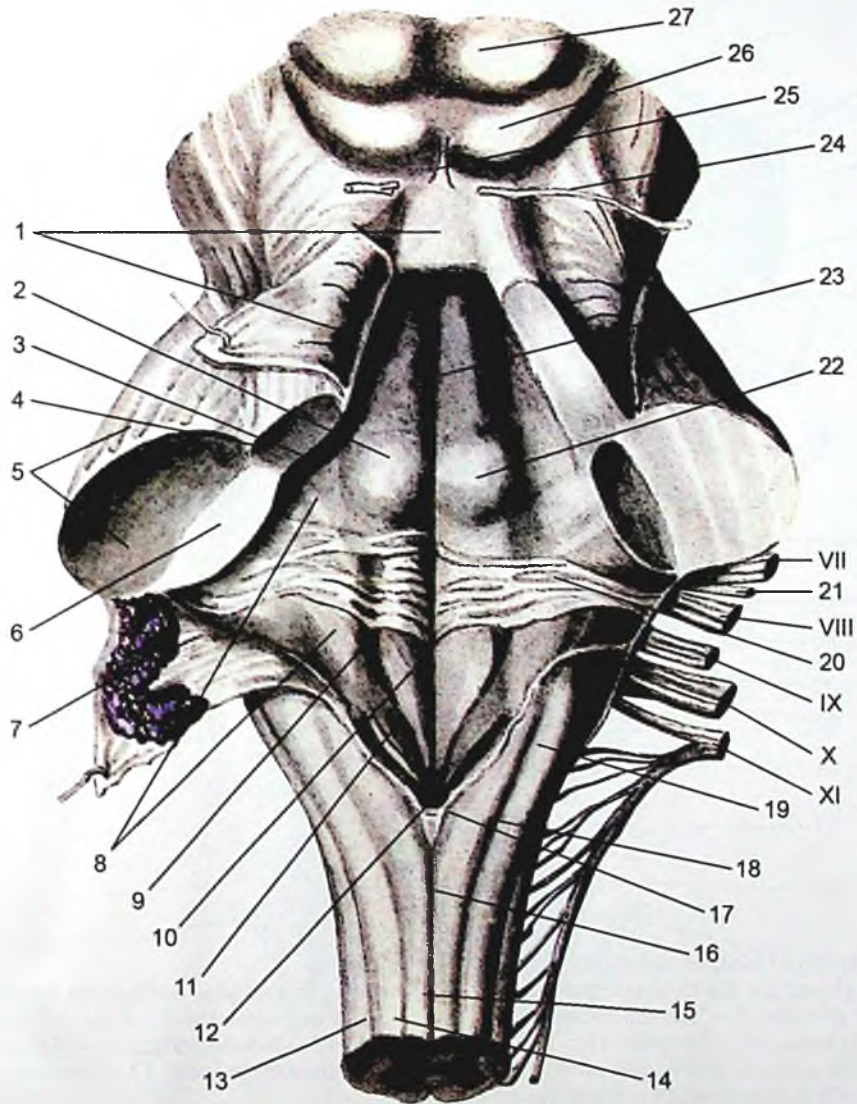
Uzunchoq miya ikki xil moddadan – ichki kulrang va tashqi oq moddadan tuzilgan. Oq modda uzun va qisqa o'tkazish yo'llaridan iborat.

Uzunchoq miyada nafas olish, yurak-qon tomir muvozanat, harakatlarni tartibga soluvchi nerv hujayralari joylashgan. Uzunchoq miyaning ichki tuzilishini oldindan orqaga qarab ko'rib chiqadigan bo'lsak, piramidaning orqasida ichki qovuzloqlar tolalari (decussatio lemniscus medialis)ni, ikki yonida tishli o'zak (nucleus olivaris)ni, nozik harakatlarni ta'minlovchi to'r formatsiyani, yana ham orqaroqda V juft nervning o'zaklari (tractus spinalis nucleus n.trigemini)ni, X juft nervning dorzal (nucleus dorsalis n.vagi), IX–X juft nervlarga taalluqli harakatlantiruvchi (nucleus ambiguus), XII juft nerv o'zagi hamda chuqur sezgini o'tkazuvchi nozik va ponasimon o'zaklarni ko'ramiz (120-rasm).

### ORTQI MIYA (121-rasm)

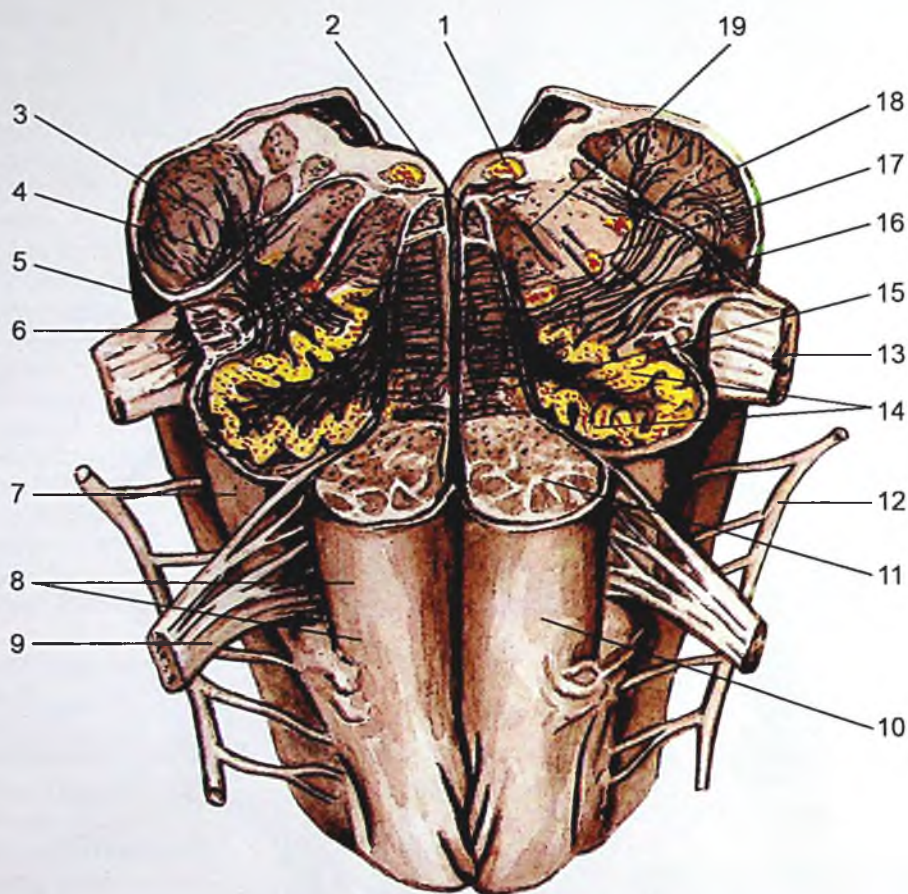
Ortqi miya (metencephalon) miya ko'prigi va miyachadan iborat.

Ko'prik (pons) ko'ndalang tolalardan tuzilgan bo'lib, miya tubining orqa tomonida joylashgan. Ko'prik old tomonidan miya oyoqchalariga, pedunculi cerebellares medii, orqa tomonidan uzunchoq miyaga qo'shilib turadi va miyaning qo'shni qismlari bilan ko'ndalang joylashgan egatchalar orqali chegaralanadi. Uzunchoq miya bilan ko'prik orasidagi orqa ko'ndalang egatdan n.abducens (VI juft), n.facialis (VII juft) va n. vestibulocohlearis (VIII juft) bosh miya nervlari chiqadi. Ko'prik pastki yuzasining o'rtasida uzunasiga joylashgan egatda (sulcus basillaris) asosiy arteriya – a.basillaris yotadi. Ko'prikning ikki yoni pastki yuzasida V juft nervlar – n.trigeminus chiqadi. Ko'prikning ko'ndalang nerv tolalari miyachaning o'rta oyoqchalarini (pedunculi cerebellares medii)ni hosil qiladi. Ko'prikning orqa tomoni rombsimon chuqur (fossa rhomboidea)ning yuqori qismini hosil



**119-rasm.** Rombsimon yuza (fossa rhomboidea) va 12 juft bosh miya nervlari:

1 – Velum medullare superius; 2 – Eminentia medialis; 3 – Sulcus limitans; 4 – Pedunculus cerebellaris superior; 5 – Pedunculus cerebellaris medius; 6 – Pedunculus cerebellaris inferior; 7 – Plexus chorioideus ventriculi quarti; 8 – Area vestibularis; 9 – Fovea inferior; 10 – Trigonum n.hypoglossi; 11 – Trigonum n.vagi; 12 – Obex; 13 – Sulcus lateralis posterior; 14 – Sulcus intermedius posterior; 15 – Sulcus medianus posterior; 16 – Fasciculus gracilis; 17 – Tuberculum nuclei gracilis; 18 – Fasciculus cuneatus; 19 – Tuberculum nuclei cuneati; 20 – Striae medullares ventriculi quarti; 21 – N.intermedius; 22 – Colliculus facialis; 23 – Sulcus medianus; 24 – N.trochlearis; 25 – Frenulum veli medullaris superioris; 26 – Colliculus inferior; 27 – Colliculus superior.

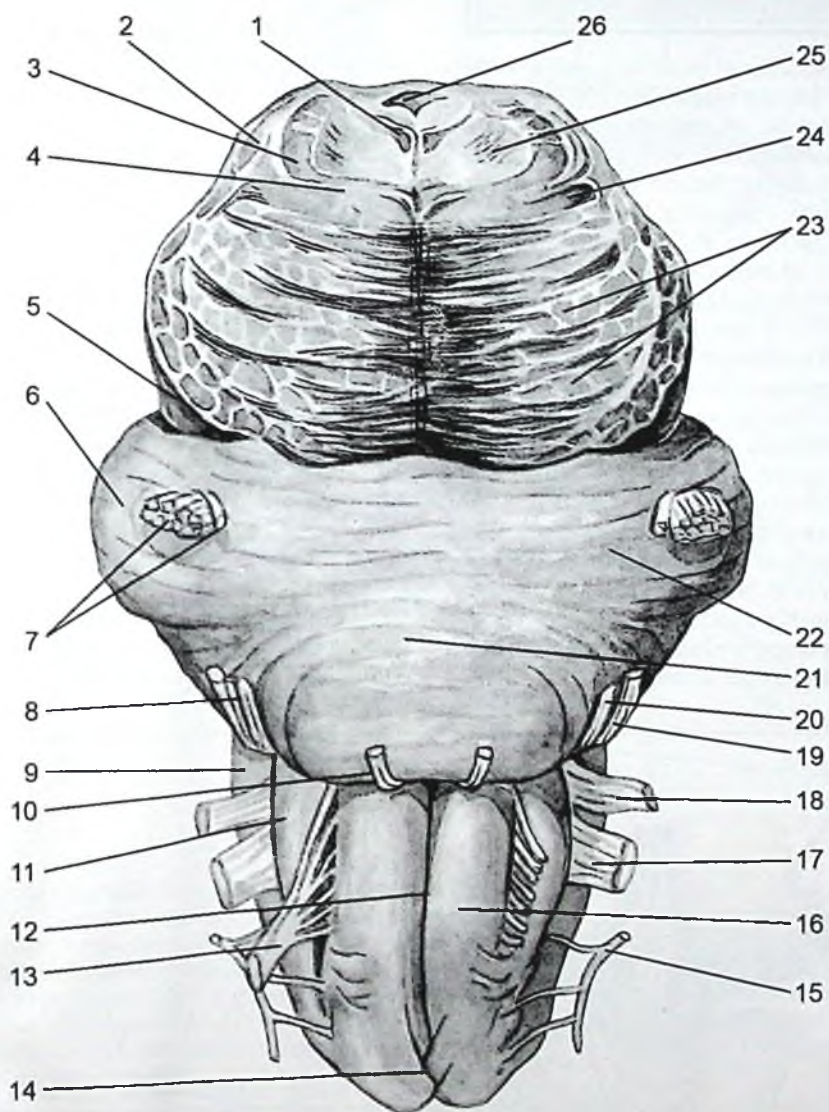


**120-rasm.** Uzunchoq miya (medulla oblongata)ning ko'ndalang kesimi:

1 – Nucleus n.hypoglossi; 2 – Fasciculus longitudinalis medialis; 3 – Pedunculus cerebellaris inferior; 4 – Nucleus olivaris accessorius dorsalis; 5 – Tractus rubrospinalis; 6 – Tractus tectospinalis; 7 – Oliva; 8 – Sulcus lateralis anterior; 9 – N.hypoglossus; 10 – Pyramis; 11 – Tractus pyramidalis; 12 – N.accessorius; 13 – N.vagus; 14 – Nucleus olivaris; 15 – Nucleus olivaris accessorius medialis; 16 – Tractus olivocerebellaris; 17 – Nucleus ambiguus; 18 – Nucleus tractus spinalis n.trigemini; 19 – Formatio reticularis.

qiladi. Ko'prik ko'ndalangiga kesib qaralganda eshitish yo'lining nerv tolalaridan hosil bo'lgan trapetsiyasimon tana – corpus trapezoidum ni ko'ramiz. U ko'prikni old va orqa qismga bo'ladi: old qism (pars ventralis pontis) ko'proq oq moddadan iborat bo'lib, kulrang modda alohida yadrochalar tarzida joylashgan. Bu yadrochalarga bosh miya yarimsharlaridan po'stloq – ko'prik o'tkazish yo'lining tolalari (fibrae corticopontin) keladi. Yadrochalardan esa miyachaga boradigan ko'prik – miyacha o'tkazish

yo'li (tractus pontocerebellaris)ning nerv tolalari boshlanadi. Ko'prikning orqa qismi (pars dorsalis pontis)da kulrang moddadan tuzilgan yadrolar ko'proq bo'lib, ular uch shoxli (V juft) nerv, uzoqlashtiruvchi nerv (VI juft), yuz nervi (VII juft) va dahliz-chig'anoq nervi (VIII juft)da joylashadi. Nozik harakatlarni boshqaradigan nerv tolalari va hujayralaridan iborat bo'lgan ko'prikning to'rsimon formatsiyasi – formatio reticularis pontis uzunchoq miyaga bevosita davom etadi.



**121-rasm.** Miya oyoqchalari (pedunculi cerebri):

1 – Fasciculus longitudinalis medialis; 2 – Lemniscus lateralis; 3 – Pedunculus cerebellaris superior; 4 – Tractus rubrospinalis; 5 – Pedunculus cerebri; 6 – Pedunculus cerebellaris medius; 7 – N.trigeminus; 8 – N.intermedius; 9 – Pedunculus cerebellaris inferior; 10 – N.abducens; 11 – Oliva; 12 – Fissura mediana anterior; 13 – N.hypoglossus; 14 – Decussatio pyramidum; 15 – N.accessorius; 16 – Pyramis; 17 – N.vagus; 18 – N.glossopharyngeus; 19 – N.vestibulocochlearis; 20 – N.facialis; 21 – Sulcus basillaris; 22 – Pons; 23 – Tractus pyramidalis; 24 – Lemniscus medialis; 25 – Tractus tegmentalis centralis; 26 – Aquaeductus cerebri.

## MIYACHA (KICHIK MIYA) (122, 123-rasm)

Miyacha (cerebellum) bosh miyaning katta bo'laklaridan biri bo'lib, og'irligi 120–150 g gacha. Miyacha bosh miya ensa qismining ostida, kalla suyagining ichki yuzasidagi maxsus orqa chuqurida joylashgan. Miyachaning ostida ko'prik bilan uzunchoq miya turadi. Miyacha ikki yarimshar (hemispheria cerebelli) o'rtasida joylashgan chugalchang – vermis ni birlashtirib turadi. Odatda, ustki va pastki chugalchanglar tafovut etiladi. Miyachaning yuzalari 2–3 mm qalinlikdagi kulrang modda (po'stloq) bilan qoplangan bo'lib, undagi yupqa pushtalarni chuqur egatlar (fissurae cerebelli) kitob varaqlari singari bir-biridan ajratib turadi. Yupqa pushtalar yig'ilib alohida bo'lakchalar – lobuli cerebelli ni hosil qiladi. Bu bo'lakchalar esa chugalchangdagi bo'lakchalarga mos keladi, miyacha bo'lakchalari ichida miyachaning o'rta oyoqchalari yonida joylashgan parda – flocculus hamda u bilan bog'liq bo'lgan chugalchang qismi – nodulus tugunchani tafovut qilish lozim.

Miyacha bosh miyaning boshqa qismlari bilan uch juft oyoqchalar orqali tutashib turadi:

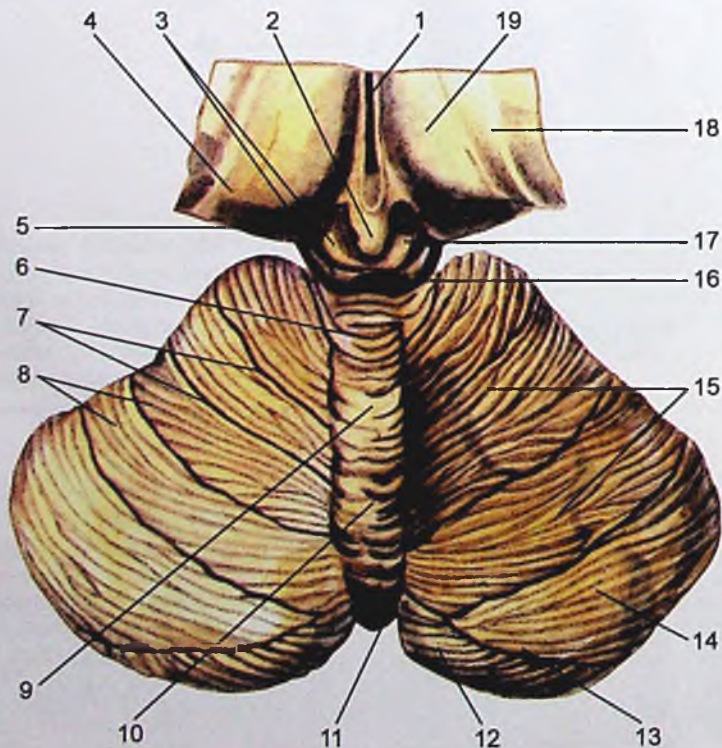
1. Ustki oyoqchalar – pedunculi cerebellares superiores miyacha tishli yadrosini to'rt tepalik hamda orqa miya bilan birlashtirib turuvchi nerv tolalaridan iborat.

2. O'rta oyoqchalar – pedunculi cerebellares medii oyoqchalar ichida eng yo'g'oni bo'lib, miyachani ko'prikka birlashtiradigan nerv tolalaridan iborat.

3. Pastki oyoqchalar – pedunculi cerebellares inferiores miyachadan uzunchoq miyaga boruvchi nerv tolalaridan tuzilgan. Ana shu oyoqchalar vositasida miyacha miyaning boshqa qismlari bilan birlashib turadi.

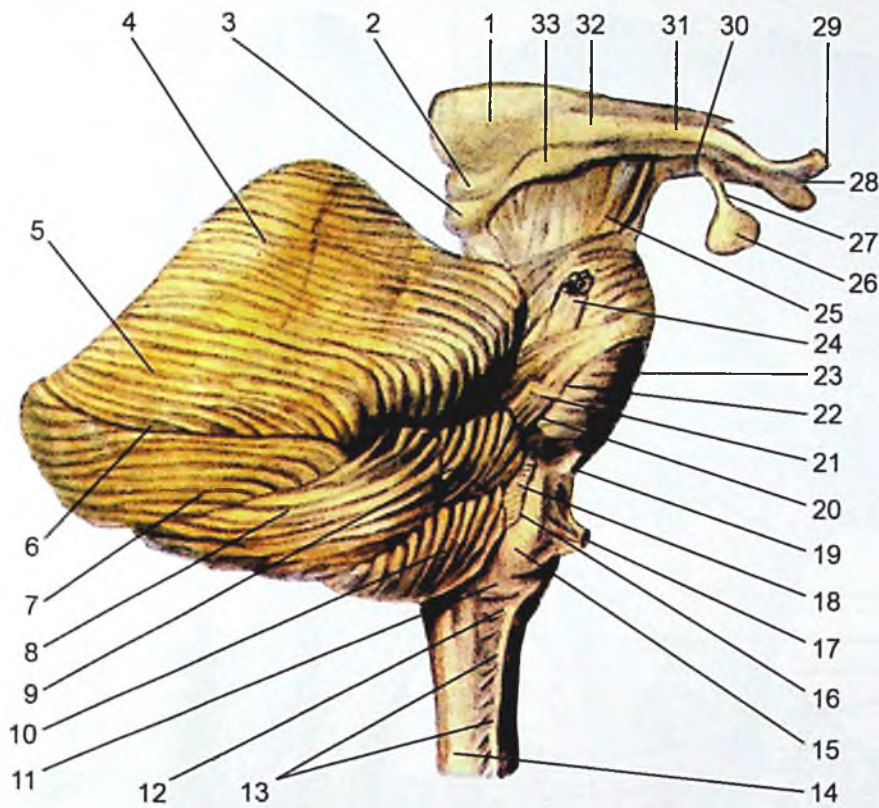
Miyacha o'rtasidan oldindan orqaga tomon kesib ajratsak miyacha po'stloq qavatining ostidagi oq modda archa daraxtiga o'xshab shoxlab ketganligini ko'ramiz. Shuning uchun unga hayot daraxti (arbor vitae cerebelli) deb nom berilgan (124-rasm).

Oq modda markazida kulrang moddadan iborat qator joylashgan yadrolarni ko'rish mumkin. Ularning eng yirigi ikki chetdagi tishli yadrolar – nucleus dentatus bo'lib, ichki tomonida uchburchak shaklidagi bir juft probkasimon yadroni – nucleus emboliformis, bulardan yuqorida uchinchi juft sharsimon yadro – nucleus globosus ni ko'ramiz. Sharsimon yadrolar bir qancha mayda va yumaloq yadrochalardan to'plangan. Yadrochalar o'rtasida cho'qqi (tom) yadrolari – nucleus fastigii joylashgan.



122-rasm. Miyacha (cerebellum), kichik miya:

1 – Ventriculus tertius; 2 – Corpus pineale; 3 – Tectum mesencephali; 4 – Tenia chorioidea; 5 – Pulvinar; 6 – Lobus centralis; 7 – Fissurae cerebelli; 8 – Folia cerebelli; 9 – Culmen; 10 – Declive; 11 – Folium vermis; 12 – Lobulus semilunaris inferior; 13 – Fissura horizontalis; 14 – Lobulus semilunaris superior; 15 – Lobuli quadrangulares; 16 – Colliculus inferior; 17 – Colliculus superior; 18 – Stria terminalis; 19 – Thalamus.



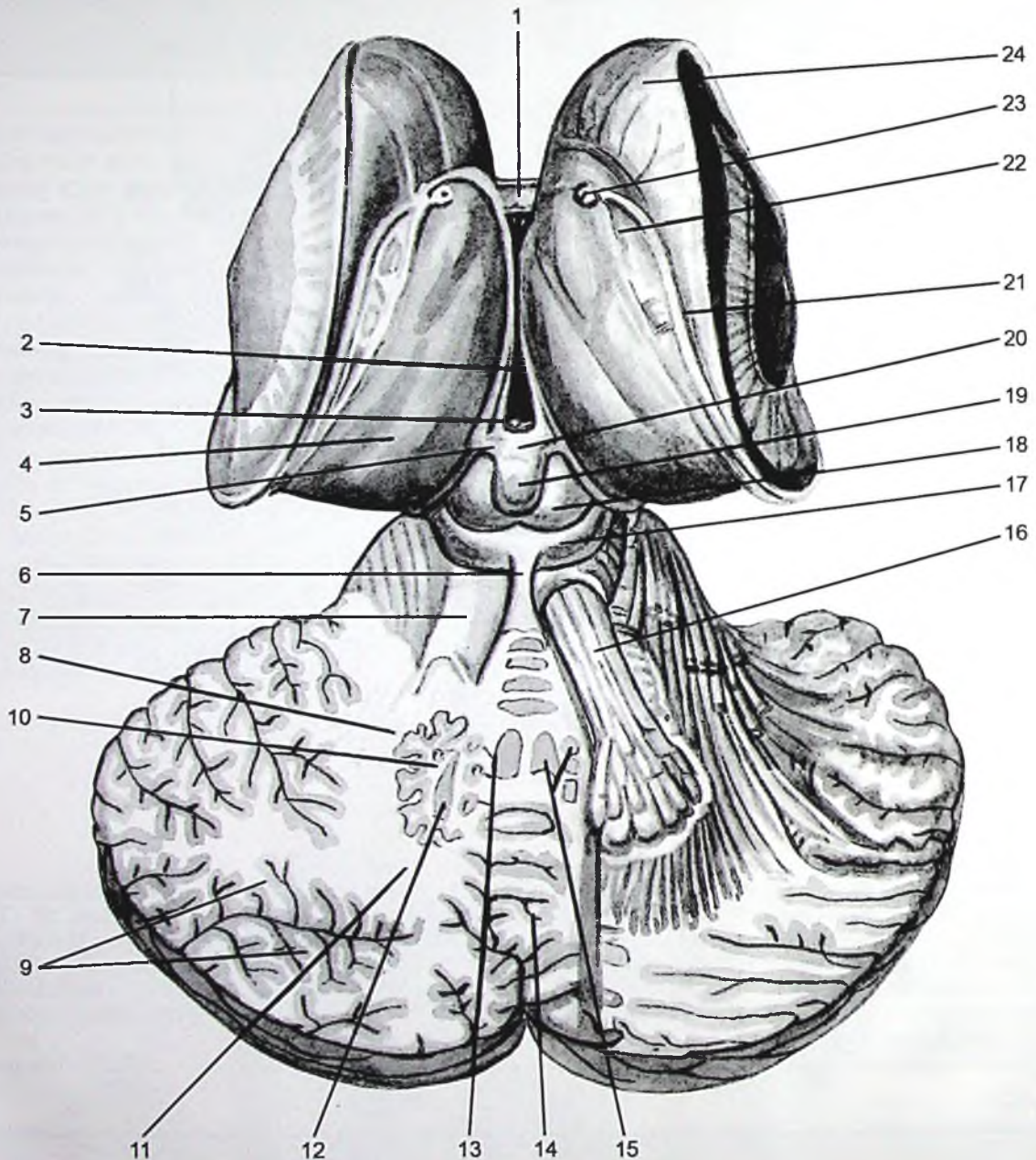
123-rasm. Miyacha (cerebellum) va miya tanasi (truncus cerebri) poyasi:

1 – Pulvinar; 2 – Colliculus superior; 3 – Colliculus inferior; 4 – Lobulus quadrangularis; 5 – Lobulus semilunaris superior; 6 – Fissura horizontalis; 7 – Lobulus semilunaris inferior; 8 – Lobulus biventer; 9 – Flocculus; 10 – Tonsilla cerebelli; 11 – Fibrae arcuatae externae; 12 – N.accessorius; 13 – N.cervicalis; 14 – Medulla spinalis; 15 – Oliva; 16 – N.vagus; 17 – N.hypoglossus; 18 – N.glossopharyngeus; 19 – N.abducens; 20 – N.vestibulocochlearis; 21 – N.facialis; 22 – N.intermedius; 23 – Pons; 24 – N.trigeminus; 25 – Pedunculus cerebri; 26 – Hypophysis; 27 – Infundibulum; 28 – Chiasma opticum; 29 – N.opticus; 30 – Corpora mamillaria; 31 – Tractus opticus; 32 – Corpus geniculatum laterale; 33 – Corpus geniculatum mediale.

### ROMBSIMON MIYA SIQIG'I (124-rasm)

Rivojlanish davrida rombsimon miya siqig'i – o'rtamiyani birlashtirib turgan siqiq – isthmus rhombencephali paydo bo'ladi. Bu siqiq miyachaning ustki oyoqchalari, miyaning yuqori chodiri – velum medullare superius va qovuzloq uchburchagi – trigonum lemnicee dan iborat. Siqiqning ikki tomonida

joylashgan ushbu uchburchak (trigonum lemnisci) eshituv yo'li (lemniscus lateralis) nerv tolalaridan tuzilgan. Xuddi shu siqiq sohasida IV qorinchaning oldingi cheti turadi. Miyachaning ustki oyoqchalari oralig'ida tortilgan chodir esa miyachadan to'rt tepalikka qadar boradi.

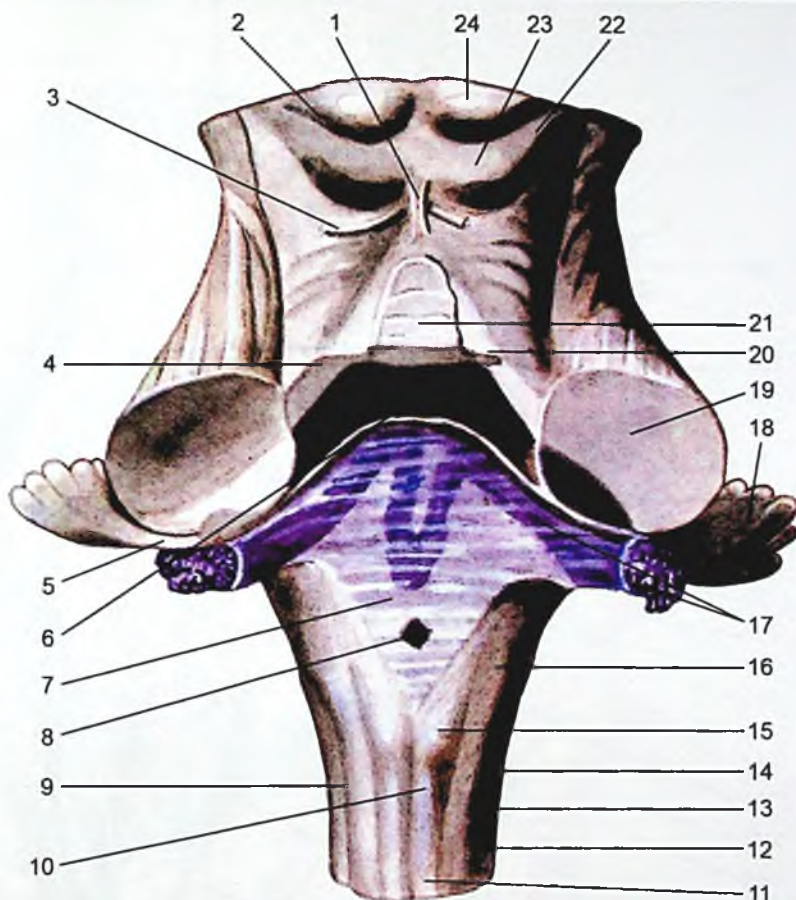


**124-rasm.** Miyacha yadrolari va o'rta miya yopqichi:

1 – Columnna fornicis; 2 – Ventriculus tertius; 3 – Commissura posterior; 4 – Thalamus; 5 – Trigonum habenulae; 6 – Frenulum veli medullaris superioris; 7 – Pedunculus cerebellaris superior; 8 – Nucleus dentatus; 9 – Lamina alba; 10 – Hilus nuclei dentati; 11 – Corpus medullare; 12 – Nucleus emboliformis; 13 – Nucleus globosus; 14 – Vermis; 15 – Nucleus fastigii; 16 – Tractus cerebellorubralis; 17 – Colliculus inferior; 18 – Colliculus superior; 19 – Corpus pineale; 20 – Commissura habenularum; 21 – Stria terminalis; 22 – Tenia chorioidea; 23 – V.thalamostriata; 24 – Corpus striatum (Caput nuclei caudati).

**125-rasm.** To'rtinchi qorincha (ventriculus quartus) va qon tomir:

1 – Frenulum veli medullaris superioris; 2 – Brachium colliculi superioris; 3 – N.trochlearis; 4 – Pedunculus cerebellaris superior; 5 – Pedunculus flocculi; 6 – Ventriculus quartus; 7 – Tela chorioidea ventriculi quarti; 8 – Apertura mediana ventriculi quarti; 9 – Sulcus lateralis posterior; 10 – Sulcus medianus posterior; 11 – Fasciculus gracilis; 12 – Funiculus lateralis; 13 – Fasciculus cuneatus; 14 – Sulcus intermedius posterior; 15 – Tuberculum nuclei gracilis; 16 – Tuberculum nuclei cuneati; 17 – Plexus chorioideus ventriculi quarti; 18 – Flocculus cerebelli; 19 – Pedunculus cerebellaris medius; 20 – Velum medullare superius; 21 – Lingula cerebelli; 22 – Brachium colliculi inferioris; 23 – Colliculus inferior; 24 – Colliculus superior.



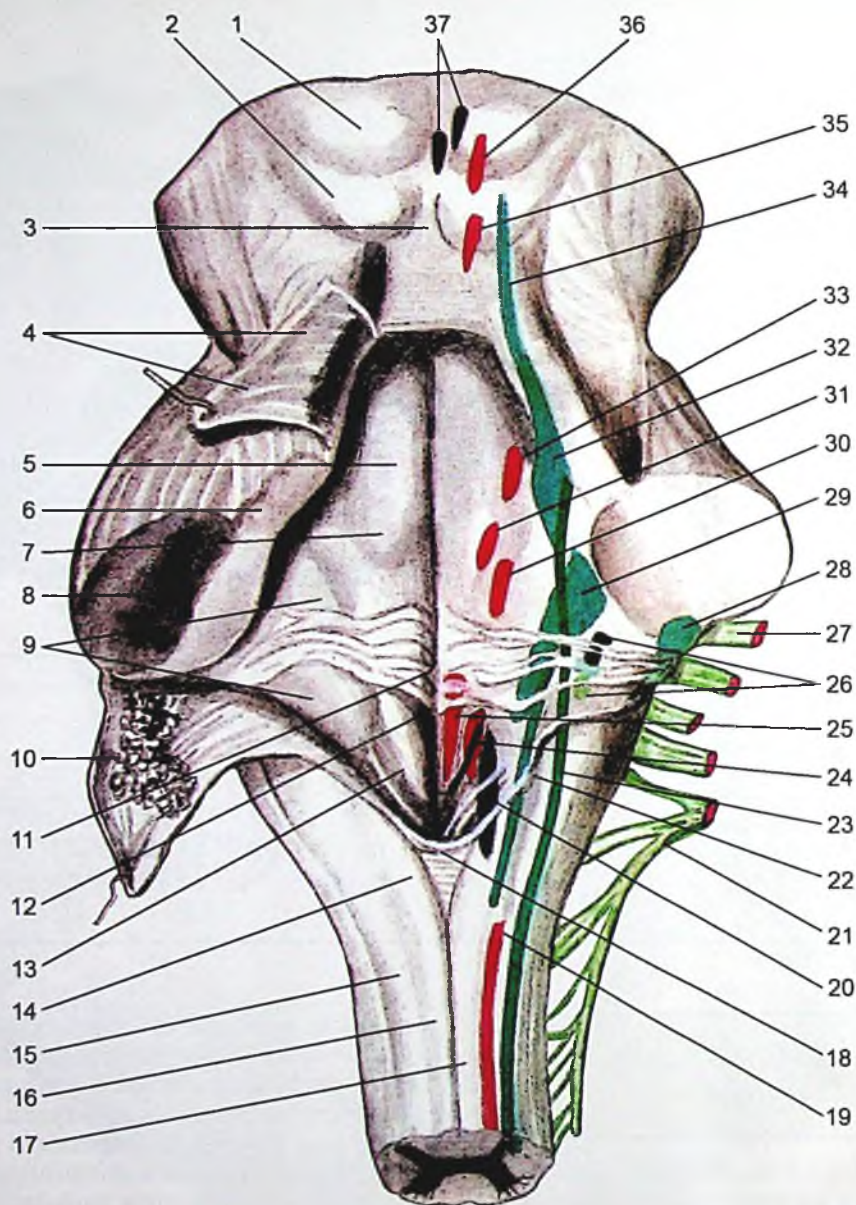
## TO'RTINCHI QORINCHA (125-rasm)

To'rtinchi qorincha (ventriculus quartus) old tomondan miya ko'prigi va uzunchoq miyaning rombsimon yuzasi bilan, orqa tomondan miyacha oralig'ida hosil bo'lgan bo'shliqdan iborat, oldindan suv yo'li (agueductus cerebri) orqali III qorincha bilan, orqadan esa orqa miyaning markaziy kanali (canalis centralis) bilan qo'shilib turadi. IV qorinchaning tubini rombsimon chuqurcha (fossa rhomboidea) hosil qilsa, oldinda miyaning yuqori chodiri – velum medullare superior, miyachaning ustki oyoqchalari orasida joylashgan orqa tomonda miyaning pastki chodiri – velum medullare inferius (miyachaning pastki oyoqchalari orasida joylashgan) hosil qiladi. Chodirning ichki yuzasida qorinchaning tomir pardasi – plexus chorioideus bor. VI qorincha miyaning tomirli

pardasi ostidagi bo'shliq bilan pastki chodirda joylashgan uchta teshik orqali qo'shiladi. Teshiklardan biri rombsimon chuqurchaning pastki burchagida – apertura mediana ventriculi quarti (eng katta), ikkitasi ikki yon burchakda – aperturales laterales ventriculi quarti joylashgan. Ana shu teshiklar orqali qorinchalar ichidagi suyuqlik miya pardalari orasidagi suyuqlik bilan qo'shilib, aylanib yuradi.

Qorinchaning yuqori chodiri pastki chodir bilan o'tkir cho'qqi hosil qilib, miyacha ichiga kirib botib qo'shiladi va IV qorinchaning tomini (tegmen ventriculi quarti) hosil qiladi.

To'rt burchakli rombsimon chuqurcha (fossa rhomboidea) rombsimon miya siqig'i, ko'prik va uzunchoq miyalarning qo'shilishidan vujudga kelgan (126-rasm). Rombsimon chuqurcha qoq o'rtadan o'tgan egat – sulcus medianus orqali o'ng va chap bo'laklarga bo'linadi. Egat old tomondan suv yo'liga, orqa tomondan orqa miyaning markaziy kanaliga tutashib ketadi. Egatning ikki yonboshida kulrang moddan



**126-rasm.** Bosh miya nervlarining yadrolari (nuclei nervorum cerebraliaum):

1 – Colliculus superior; 2 – Colliculus inferior; 3 – Frenulum veli medullaris superioris; 4 – Velum medullare superius; 5 – Eminentia medialis; 6 – Pedunculus cerebellaris superior; 7 – Colliculus fascialis; 8 – Pedunculus cerebellaris medius; 9 – Area vestibularis; 10 – Velum medullare inferius; 11 – Sulcus medianus fossae rhomboideae; 12 – Trigonum n.hypoglossi; 13 – Trigonum n.vagi; 14 – Tuberculum nuclei gracilis; 15 – Fasciculus cuneatus; 16 – Fasciculus gracilis; 17 – Sulcus medianus posterior; 18 – Obex; 19 – Nucleus spiralis n.accessorii; 20 – Nucleus dorsalis n.vagi; 21 – N.accessorius; 22 – Nucleus tractus solitarius; 23 – Nucleus Tractus spinalis n.trigemini; 24 – Nucleus ambiguus; 25 – Nucleus n.hypoglossi; 26 – Nuclei salivatorii superior et inferior; 27 – N.facialis; 28 – Nuclei cochleares; 29 – Nuclei vestibulares; 30 – Nuclei n.facialis; 31 – Nucleus n.abducentis; 32 – Nucleus sensorius principalis n.trigemini; 33 – Nucleus motorius n.trigemini; 34 – Nucleus tractus mesencephalici n.trigemini; 35 – Nucleus n.trochlearis; 36 – Nucleus n.oculomotorii; 37 – Nuclei parasymp. oculomotorii.

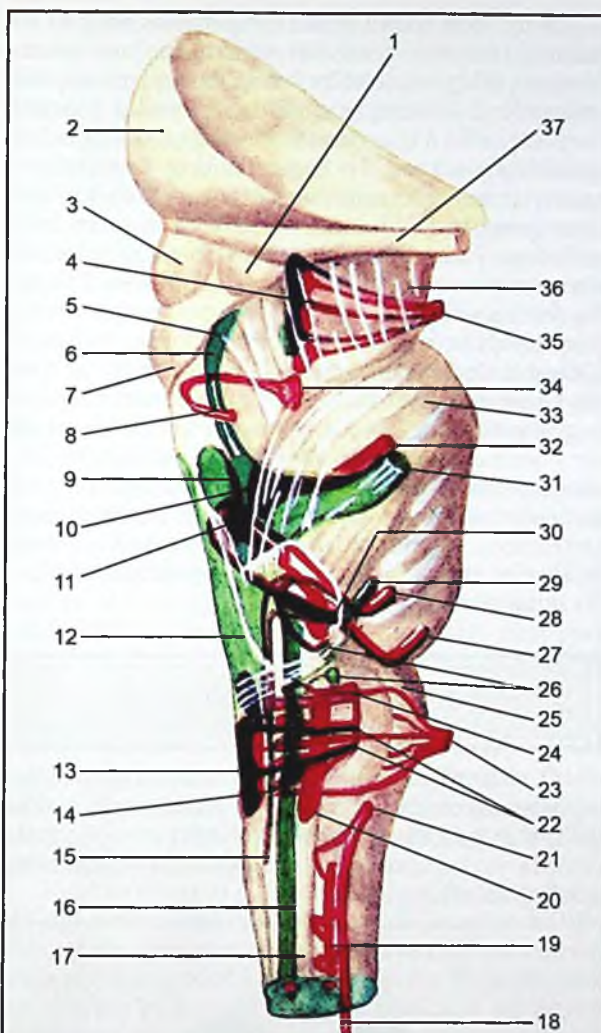
hosil bo'lgan tepalik – colliculus facialis da yuz nervi bilan uzoqlashtiruvchi nerv yadrolari joylashgan. Shuningdek, eshituv maydoni – area vestibularis va undan chiqqan eshituv nervi tolalarining ko'ndalang yo'li – striae medullares va VIII juft nervning yadrosi ko'rinadi. Rombsimon chuqurchaning pastki qismida XII juft nerv (n.hypoglossus) yadrosining uchburchagi – trigonum n.hypoglossi joylashgan. Shunday qilib, rombsimon chuqurchada yuqorida aytilganidek, bosh miyaning V, VI, VII, VIII, IX, X, XI va XII juft nerv yadrolari joylashgan. Jumladan VI va XII juft nervlarning harakatiga taalluqli somatik yadrosi rombsimon chuqurchaning medial qatorida, VII, IX va X juft nervlarning vegetativ yadrolari o'rta qatorida va nihoyat VIII juft nervning somatik sezuvchi yadrosi lateralda joylashadi (127-rasm).

XII juft nerv (n.hypoglossus) – yakka harakat qiluvchi nervning yadrosi rombsimon chuqurchaning eng pastki burchagida, n.hypoglossus uchburchagi bag'rida joylashgan, XI juft qo'shimcha nerv (n.accessorius)ning ikkita harakatchan yadrosi bo'lib, biri orqa miyada (nucleus n.accessorii) joylashsa, ikkinchisi IX va X juft nervlar yadrosining dumsimon davomi (nucleus ambiguus)dir. Bu yadro rombsimon chuqurchadagi oliva yadrosining orqa va lateral qismida joylashgan. X juft adashgan nervning uchta yadrosi bor: 1 – sezuvchi yadro (nucleus solitarius) va 2 – vegetativ yadro (nucleus dorsalis) XII juft nerv yadrosining yonboshida joylashgan. 3 –harakatga taalluqli yadro (nucleus ambiguus) IX juft nerv yadrosi yonboshida joylashgan. IX juft til-yutqin nervi (n.glossopharyngeus)ning ham 3 ta yadrosi bor: 1 – sezuvchi yadro (nucleus solitarius) til osti nervi yadrosining yonboshida joylashgan; 2 – vegetativ (so'lak oqizuvchi) yadro (nucleus salivatorius inferior) oliva va uning atrofidagi tarqoq holda joylashgan; 3 – harakatchan yadro X va XI juft nerv yadrolari bilan birga joylashgan.

VIII juft dahliz-chig'anoq nervi (n.vestibulocochlearis)ning yadrolari ikki guruhga ajratilgan. Biri chig'anoq yadrosi (pars cochlearis) bo'lib, rombsimon chuqurchaning yonbosh burchagi (area vestibularis)da joylashgan, ikkinchisi pars vestibularis ham tarqoq holatda to'rta yadro bo'lib area vestibularis sohasida joylashgan.

VII juft yuz nervi (n.facialis)ning harakat qiluvchi yadrosi ko'prikning orqa qismida tarqoq joylashgan. Yuz nervi bilan birga joylashgan oraliq nerv (n.intermedius)ning vegetativ (so'lak ajratuvchi) yadro (nucleus salivatorius superior) va sezuvchi yadro (nucleus solivatorius inferior)lari yuz nervining ko'prikdagi yadrosi orqasida joylashgan.

VI juft uzoqlashtiruvchi nerv (n.abducens)ning harakatlantiruvchi yadrosi colliculus facialis (rombsimon chuqurchaning yuzasida) birgalikda joylashgan.



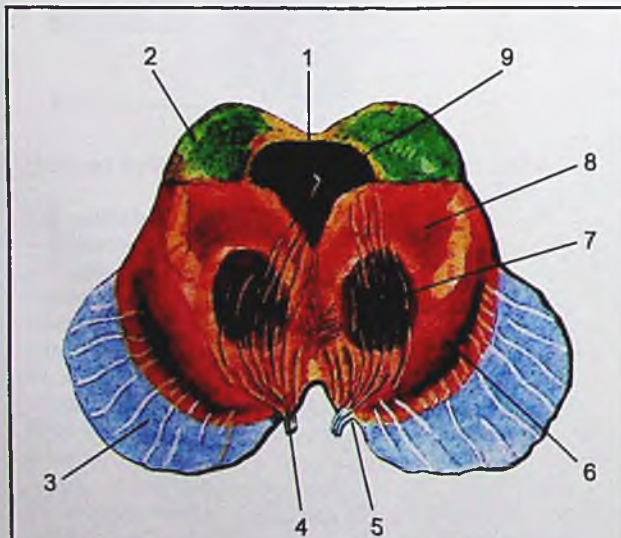
127-rasm. Bosh miya nervlarining yadrolari (nucleus nervorum cerebri):

1 – Corpus geniculatum mediale; 2 – Thalamus; 3 – Colliculus superior; 4 – Nuclei n.oculomotorii; 5 – Nucleus tractus mesencephalici; 6 – N.trigemini; 7 – Colliculus inferior; 8 – N.trochlearis; 9 – Nucleus motorius n.trigemini; 10 – Nucleus sensorius principalis n.trigemini; 11 – Nucleus n.abducentis; 12 – Nuclei n.vestibulocochlearis; 13 – Nucleus dorsalis n.vagi; 14 – Nucleus n.hypoglossi; 15 – Nucleus tractus solitarii; 16 – Nucleus tractus spinalis n.trigemini; 17 – Medulla spinalis; 18 – N.accessorius; 19 – Nucleus spinalis n.accessorii; 20 – Nucleus ambiguus; 21 – N.accessorius; 22 – N.vagus; 23 – N.hypoglossus; 24 – N.glossopharyngeus; 25 – Oliva; 26 – Nuclei salivatorii superior et inferior; 27 – N.abducens; 28 – N.facialis; 29 – N.vestibulocochlearis; 30 – Nucleus n.facialis; 31 – Radix sensoria n.trigeminus; 32 – Radix motoria n.trigeminus; 33 – Pons; 34 – Nucleus n.trochlearis; 35 – N.oculomotorius; 36 – Pedunculus cerebri; 37 – Tractus opticus.

V juft uch shoxli nerv (n.trigemini)ning to'rta yadrosi bor: 1 – sezuvchi yadro, nucleus tractus pontinus n.trigemini ko'prikning tepa qismi orqasida uchraydi; 2 – orqa miya yo'lidagi yadro (nucleus tractus spinalis n.trigemini) uzunchoq miyaning barcha qismida joylashgan; 3 – harakatlantiruvchi (chaynov) yadro (nucleus motorius n.trigemini) ko'prik tepasining orqa qismida bo'ladi; 4 – o'rta miya yo'lidagi yadro (nucleus tractus mesencephalicus n.trigemini) aqueductus cerebri devorida joylashgan. Bu yadro chaynov va ko'z soqqasi muskullarini proprioseptiv (muskul) sezgilar bilan ta'minlaydi. Ehtimol, nucleus mesencephalicus n.trigemini uch shoxli nervning birinchi shoxi n.opthalmicus bilan bog'langan holda rivojlangan bo'lsa kerak. Chunki bu nerv alohida uchraydi. Shuning uchun rombsimon chuqurcha odam organizmida muhim vazifani bajaradi. Jumladan, yurak va qon tomir, nafas a'zolari, hazm sistemasi, siydik chiqarish va tanosil a'zolari faoliyatini avtomatik ravishda tartibga soladi va ularni bir butun sistemaga qo'shadi.

### O'RTA MIYA (128-rasm)

O'rta miya (mesencephalon) miya oyoqchalari – pedunculi cerebri, to'rt tepalik plastinkasi – lamina tecti, ular yelkalari (brachia colliculi) va oyoqchalar orasida joylashgan miya suv yo'lidan (aqueductus cerebri) iborat.



128-rasm. Miya oyoqchalari (Truncus cerebri):  
1 – Aqueductus cerebri; 2 – Colliculus superior;  
3 – Crus cerebri; 4 – N. oculomotorius; 5 – Sulcus medialis crusis cerebri; 6 – Substantia nigra; 7 – Nuclius ruber; 8 – Tegmentum; 9 – Substantia grisea centralis.

To'rt tepalik – corpora quadrigemina yoki o'rta miya tomi – tectum mesencephali yuqori miya chodiri bilan shishsimon tana (qadoq tana orqasida) orasida joylashgan. Bu plastinkada to'rt tepalik bo'lib, ularning yuqoridagi ikkita tepaligi – colliculi superiores, ko'ruv yo'lining po'stloq osti markazi, pastki ikkita tepaligi – colliculi inferiores eshituv yo'lining po'stloq osti markazi hisoblanadi. Ustki ikkita tepalik oralig'ida shishsimon tana – corpus pineale joylashgan. Pastki ikkita tepadan chiqqan yelkalari – brachium colliculi inferiores oraliq miyaga qarashli ichki tizzasimon tanada corpus geniculatum mediale bilan tutashsa, ustki tepalikning yelkalari brachium colliculi superioris – ko'ruv do'mbog'ining yostiqlikchasi orqali tashqi tizzasimon tana (corpus geniculatum laterale)ga boradi.

Miyoqchasi (pedunculi cerebri) miya yarimsharlariga va miya po'stlog'iga boruvchi nerv tolalaridan iborat. U miya ko'prigining old tomonidan boshlanib, miya yarimsharlarining ichiga kirib tarqaladi. Oyoqchalarning oraliq chuqur tubi orqadagi ilma-teshik modda – substantia perforata posterior bilan qoplangan. Shu joydan ko'zni harakatlantiruvchi nerv (n.oculomotorius III juft) boshlanadi. To'rt tepalik ostida joylashgan (o'rta miya pufagi bo'shlig'i qoldig'i) miya suv yo'li – aqueductus cerebri III qorinchani IV qorinchaga qo'shib turadi.

O'rta miyaning ko'ndalang kesimida quyidagi uch qism tafovut qilinadi: 1) tom plastinkasi (lamina tecti) – to'rt tepalikni o'z ichiga olgan miya suv yo'ligacha bo'lgan qism; 2) tomcha – tegmentum miya suv yo'li bilan qoramtir moddagacha (substantia nigra) bo'lgan qism; bu yerda dumaloq shaklli qizil yadro – nucleus ruber joylashgan. Qoramtir modda – substantia nigra nerv hujayralari to'plamidan iborat, uning sitoplazmasida qoramtir pigment – melanin bo'ladi. Qoramtir modda o'ziga xos chegaradir, moddaning orqa (dorsal) qismi o'rta miya yopqichi – tegmentum mesencephali dan iborat, oldingi (ventral) qismi miya oyoqchalarining asosi – basis mesencephali deb ataladi. O'rta miya yopqichida o'rta miya o'zaklari va yuqoriga ko'tariluvchi (afferent) o'tkazuvchi yo'llar joylashgan;. 3) miya oyoqchalarining asosi – basis pedunculi cerebri bo'lib, oyoqchani ventral qismini hosil qiladi. U, asosan, oq moddadan iborat bo'lib, bosh miyaning po'stlog'idan boshlanuvchi efferent o'tkazuvchi yo'llardan tashkil topgan. Oyoqchalarning miya suv yo'li atrofida III va IV juft bosh miya nervining somatik va parasimpatik yadrolari joylashgan.

O'rta miya muskullar tonusini tartibga solib, odam muvozanatini saqlash va yurishda faol qatnashadi. O'rta miya jarohatlanganda yoki kasallikka duchor bo'lganda muskullar kuchli qisqarib, oyoq-qo'llar bukilmay qoladi.

To'rt tepalikning ustki do'mboqcha yadrolari ko'zning to'rt pardasidan impuls qabul qilib, kerakli javob yuboradi, ya'ni yorug'lik tomonga boshni burishda qatnashadi. Ko'zga kelayotgan nur yo'nalishiga qarab ko'z qorachig'ining kengayishi yoki torayishini, ko'z gavharining holatini atrof-muhitni aniq ko'rishga (akkomodatsiya) moslashtiradi.

To'rt tepalikning pastki do'mboqchalarida joylashgan yadrolar quloqni tovushga nisbatan moslash, boshni tovush kelgan tomonga burish kabi holatlarni idora qiladi.

## ORALIQ MIYA

Oraliq miya (diencephalon) oxirgi miya bilan o'rta miya oralig'ida joylashgan, u ko'ruv do'mbog'i – thalamencephalon, do'mboq osti sohasi hypothalamus va III qorincha (ventriculus tertius)dan iborat.

Ko'ruv do'mbog'i sohasi (thalamencephalon) – ko'ruv do'mbog'i (thalamus), do'mboq usti (epithalamus) va do'mboq orqasi (metathalamus), do'mboq osti sohasi (hypothalamus)dan tuzilgan.

Ko'ruv do'mbog'i (tepaligi) (thalamus) tuxum shaklidagi kulrang moddadan iborat bo'lib, ikki yarimshar bag'rida joylashgan. Tepalikni ko'rish uchun miya yarimsharlarini o'rtadagi yoriqdan ikkiga ajratish lozim. Tepalikning ichki (medial) yuzalari III qorincha bo'shlig'iga qarasa, old yuzasining uchi ingichkalashib tugaydi, orqa uchi esa yostiqsimon tepalikni – pulvinar hosil qiladi va oq moddadan tuzilgan yupqa parda (stratum zonale) bilan qoplangan. Tepalikni pastki tomondan tepalik osti egati – sulcus hypothalamicus chegaralaydi. Bu egat yon qorinchalar orasidagi teshikdan miya suv yo'ligacha borgan. Ko'ruv do'mboqlarining ichki yuzalari bir-biri bilan kulrang bitishma orqali qo'shilgan. Do'mboqning tashqi yuzasi yonbosh qorinchaga qaragan bo'lib, dumli yadro (nucleus caudatus)dan chegara ariqcha (sulcus terminalis) orqali ajralib turadi. Shunday qilib, chegara ariqcha ko'ruv do'mbog'ini yarimshar (telencephalon)dan, ya'ni dumli yadrodan chegaralaydi. Sulcus terminalis dan bosh miyaning yupqa yo'li (striae terminalis) o'tadi. Ko'ruv do'mbog'i oldingi, ichki va tashqi bir necha yadrolardan tashkil topgan. Ko'ruv do'mbog'ining vazifasi juda murakkab, bu yerda bosh miya po'stlog'iga boruvchi hamma sezgi yo'llari almashinadi, ya'ni sezgini olib keluvchi nerv tolasi (neyron) shu yerda tugab, oxirgi neyronga o'tkazib beradi (orqa miya bilan miya po'stlog'i o'rtasidagi yo'lga qaralsin). Uning yostiq qismi po'stloq osti ko'ruv markazi bo'lib hisoblanadi.

Ko'ruv do'mbog'ining old yadrosi so'rg'ichsimon tanalar (corpus mamillare) bilan birgalikda hid bilish sistemasini hosil qiladi. Shunday qilib, ko'ruv do'mbog'i sezuvchi yo'llarning po'stloq osti markazi bo'lib xizmat qiladi (129-rasm).

Do'mboq usti sohasi – epithalamus shishsimon tana (epifiz) (corpus pineale) miyaning ustki ortig'idan iborat bo'lib, to'rt tepalikning ustki ikki tepachasi o'rtasida osilib joylashgan. Tanachadan har ikki tomonga pilik sifatida jilov (yugan) habenula davom etib, III qorinchaning orqa sohasida o'zaro qo'shilib yugan bitishmasini – comissura habenularum hosil qiladi. Epifiz ichki sekretiya bezi bo'lib, boshqa endokrin bezlar bilan birga tanosil a'zolarining bir me'yorda rivojlanishini hamda turli ritmik jarayonlarni ta'minlab turadi (130-rasm).

Do'mboq orqasi – metathalamus ichki – corpus geniculatum mediale va tashqi – corpus geniculatum laterale tizzali tanachalardan iborat.

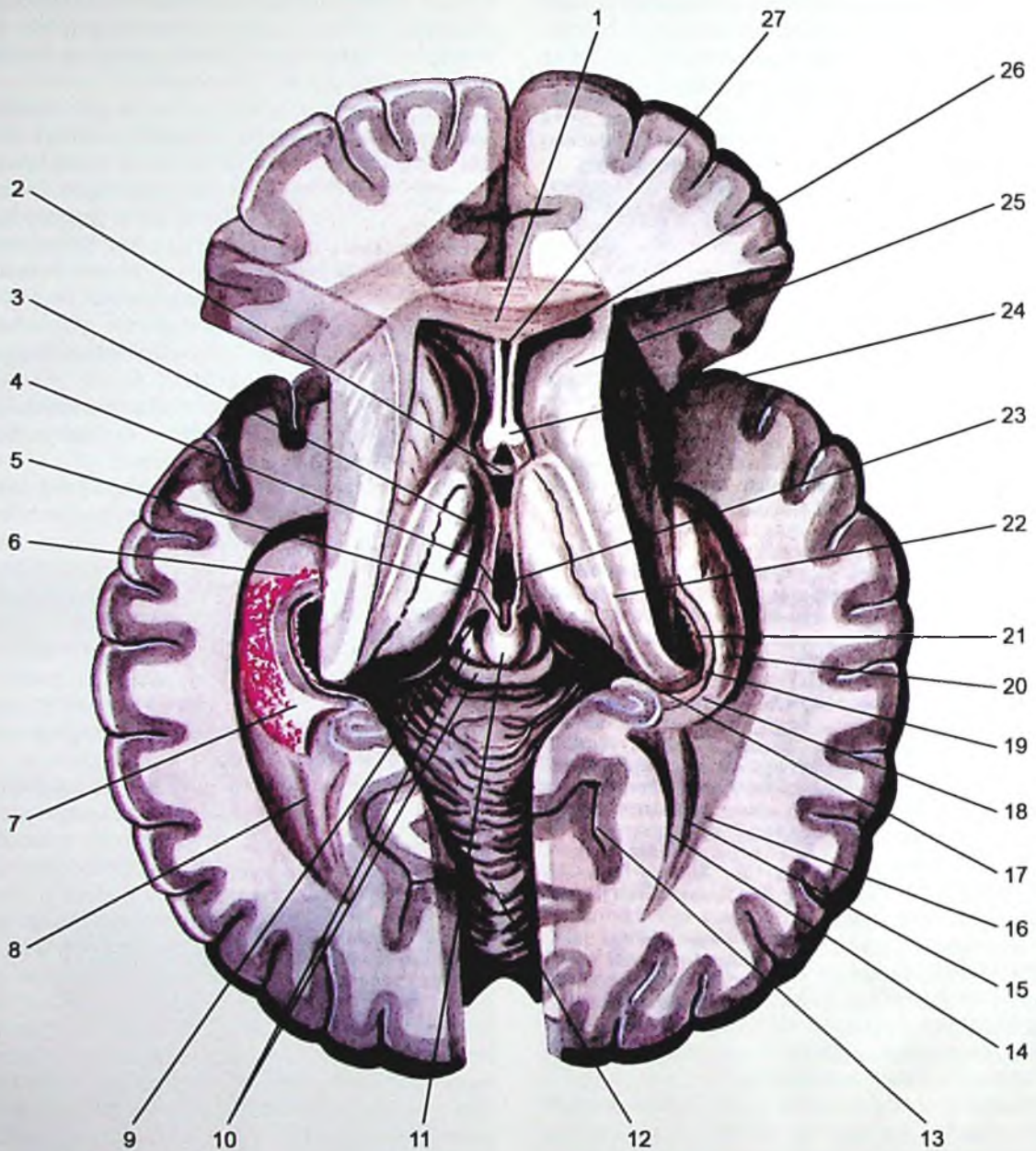
O'ng va chap tomondagi ichki tizzali tanachalar ko'ruv do'mbog'ining ostida joylashib, to'rt tepalikning pastki tepachalari bilan ularning oyoqchalari orqali qo'shiladi va ular bilan birga po'stloq osti eshituv markazi vazifasini bajaradi.

O'ng va chap tomondagi tashqi tizzali tanachalar ko'ruv tepaligining yostig'i (pulvinar) ostida joylashgan bo'lib, ular to'rt tepalikning ustki ikkita do'mbog'iga ularning oyoqchalari orqali qo'shiladi va ko'ruv do'mbog'ining yostig'i bilan birga po'stloq osti ko'ruv markazi vazifasini bajaradi.

Do'mboq osti sohasi (hypothalamus)ning oldingi qismi regio hypothalamica anterior bo'lib, kulrang do'mboqcha (tuber cinereum infundibulum) bilan miyaning pastki ortig'i – gipofiz (hypophysis), ko'ruv nervi poyasi (tractus opticus) va uning kesishmasi bilan so'rg'ichsimon tanalardan (corpora mamillaria) tuzilgan. Gipofiz (hypophysis) ko'ruv nervi kesishmasi bilan so'rg'ichsimon tanalar oralig'idagi kulrang do'mboqchani maxsus voronkasimon o'sintasi (infundibulum)ga osilgan holda, kalla suyagi oldidagi ponasimon suyakning shu nomli chuqurchasida joylashadi. Kulrang do'mboqcha oliy vegetativ markazdir, u moddalar almashinuvini va issiq-sovuqni tartibga solib turadi (ichki sekretiya bezlariga qaralsin).

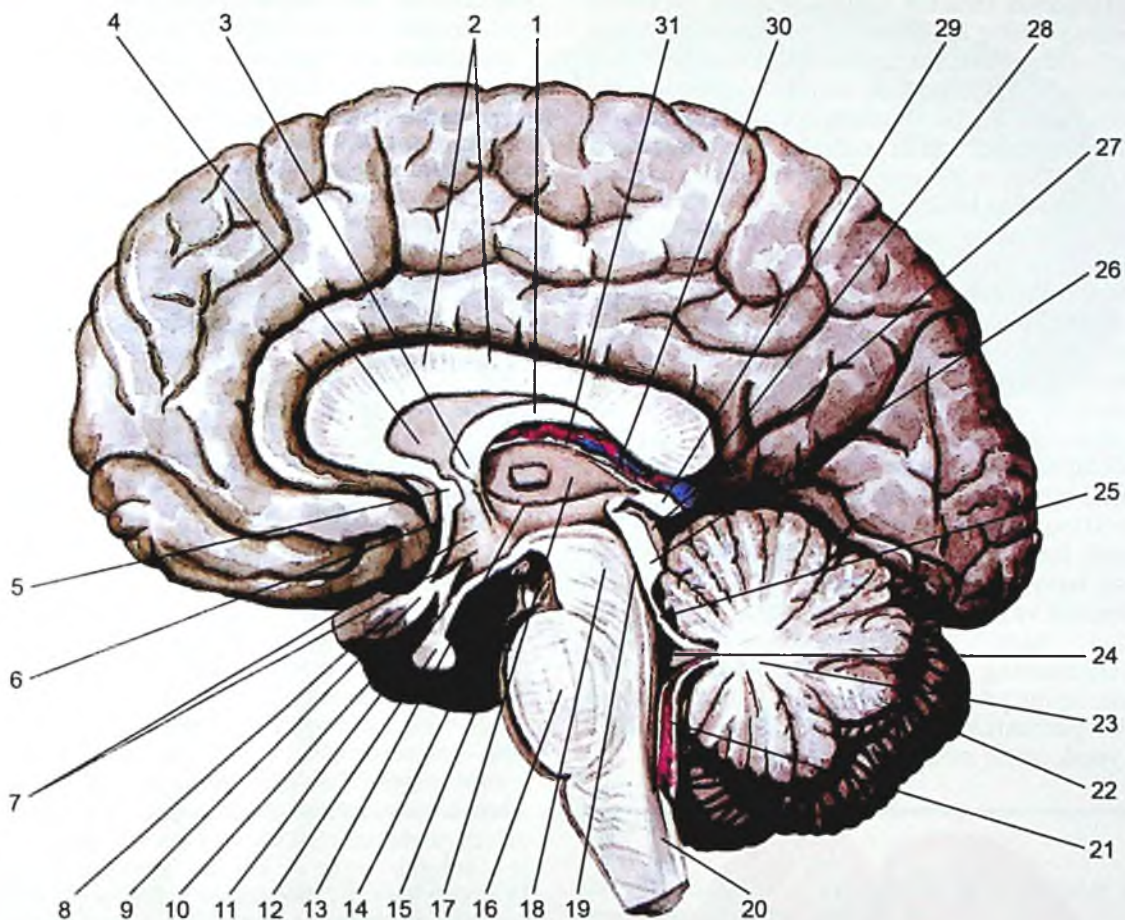
So'rg'ichsimon tanalar (corpora mamillaria) bir-biridan egatcha bilan ajralgan, ular tarkibidagi kulrang moddalar hid bilish vazifasini o'taydi.

Uchinchi qorincha (ventriculus tertius) ikkita ko'ruv do'mbog'i oralig'ida joylashgan tor bo'shliqlar, do'mboqlar qorinchaning ikki yon devori bo'lib hisoblanadi. Qorinchaning oldingi devorini gumbaz ustunchalari (columnae fornicis) bilan oldingi bitishma – comissura cerebri anterior va tepadagi ingichka tasmacha (lamina terminalis) hosil qilsa, orqa



**129-rasm.** Uchinchi qorincha (ventriculus tertius):

1 – Corpus callosum; 2 – Commissura anterior; 3 – Tuberculum anterius thalami; 4 – Commissura posterior; 5 – commissura habenularum; 6 – Pes hippocampi; 7 – Plexus choroideus ventriculi lateralis; 8 – Cornu posterius ventriculi lateralis; 9 – Trigonum habenulae; 10 – Tectum mesencephali; 11 – Corpus pineale; 12 – Cerebellum; 13 – Sulcus calcarinus; 14 – Bulbus cornus posterioris; 15 – Calcar avis; 16 – Trigonum collaterale; 17 – Pulvinar; 18 – Tenia formicis; 19 – Fimbria hippocampi; 20 – Hippocampus; 21 – Gyrus dentatus; 22 – Stria terminalis; 23 – Ventriculus tertius; 24 – Columnae formicis; 25 – Caput nuclei caudati; 26 – Cornu anterius ventriculi lateralis; 27 – Cavum septi pellucidi.



**130-rasm.** Miya yarimsharining ichki yuzasi:

1 – Corpus fornicis; 2 – Truncus corporis callosi; 3 – Columna fornicis; 4 – Lamina septi pellucidi; 5 – Commissura anterior; 6 – Lamina terminalis; 7 – Tuber cinereum; 8 – N.opticus; 9 – Chiasma opticum; 10 – Recessus infundibuli; 11 – Infundibulum; 12 – Hypophysis; 13 – Sulcus hypothalamicus; 14 – Corpus mamillare; 15 – N.oculomotorius; 16 – Pons; 17 – Thalamus; 18 – Pedunculi cerebri; 19 – Aquaeductus cerebri; 20 – Medulla oblongata; 21 – Plexus chorioideus ventriculi quarti; 22 – Cerebellum; 23 – Corpus medullare vermis cerebelli; 24 – Ventriculus quartus; 25 – Velum medullare superius; 26 – Colliculus inferior; 27 – Colliculus superior; 28 – V.cerebri magna; 29 – Corpus pineale; 30 – Stria medullaris thalami; 31 – Tela chorioidea ventriculi tertii.

devorini orqa bitishma – comissura cerebri posterior hamda yuqorida aytilgan comissura habenularum chegaralab turadi. Pastki devori do'mboq osti sohasidan tuzilgan bo'lsa, ustki devori qon tomir epiteliy plastinkasi (tela chorioidea vertriculi tertii)dan iborat, uning ustida joylashgan miya gumbazi (fornix) qadoq tanalardan – corpus callosum tuzilgan. Uchinchi qorincha old tomonda qorinchalar oraliq teshiklari – foramina interventricularia orqali yon qorinchalarga

qo'shilsa, orqa tomonda miya suv yo'li (aquaductus cerebri) bilan IV qorinchaga davom etib tutashadi. Ko'ruv do'mbog'ida po'stloq osti sezuvchi yadrosi bo'lib, bunda barcha sezuvchi impulslar afferent nervlar orqali ana shu yadroga keladi. Odam organizmining barcha sohasidagi sezgilar ko'ruv do'mbog'iga kelib analiz va sintez qilinadi. Natijada ko'ruv do'mbog'ida ba'zi sezgilar yumshab, boshqalari esa kuchaytirilib miya po'stlog'iga

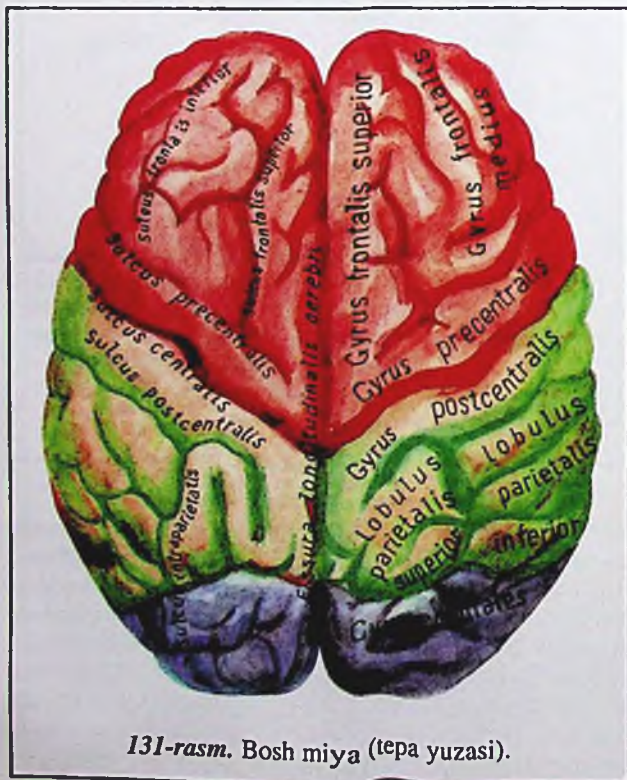
uzatiladi. Ko'ruv do'mbog'i kasallangan yoki jarohatlanganda tanadan kelgan sezgilar zo'rayib, oshib miya po'stloq'iga boradi-da, odamning g'azabini oshiradi. Odam arzimagan gapga kuladigan yoki sababsiz yig'laydigan bo'ladi, mimika o'zgaradi. Ichki a'zolarida og'riq kuchayib odam holati o'zgaradi. Bu vaqtda yurak tez urib, nafas olish tezlashib, qon bosimi ko'tariladi. Bosh og'rib uyqu buziladi, g'ayriixtiyoriy harakatlar mavjud bo'ladi.

Ko'ruv do'mbog'idan pastda joylashgan uzunchoq va orqa miya yadrolari bilan miya yarimsharlari bag'rida joylashgan barcha po'stloq osti harakatlantiruvchi yadrolari nervlar orqali bog'langan.

Do'mbog' osti sohasi – gipotalamus barcha vegetativ funksiyalarni idora etuvchi po'stloq osti yadrosidir. U organizm ichki muhitining doimo bir xilda idora etilishini ta'minlaydi. Yog'lar, oqsillar, uglevodlar va suv-tuz almashinish jarayoni gavda haroratini bir xilda saqlaydi (130-rasm).

Po'stloq osti shikastlanganda gavda harorati o'zgaradi. Jumladan, sovuq xonada odamning harorati pasaysa, issiq xonada ko'tariladi.

Simpatik va parasimpatik nervlarning po'stloq osti markazi ham gipotalamusda joylashgan. Gipotalamusning old qismida parasimpatik nerv sistemasining yadrosi joylashgan, qitqlanganda ichaklar peristaltikasi kuchayadi, shiralar ajralishi ortib, yurak urishi pasayadi.



131-rasm. Bosh miya (tepa yuzasi).

Gipotalamusning orqa qismida nerv sistemasining yadrolari bor, ular qitqlanganda yurak urishi tezlashib, qon tomirlar devori torayadi va qon bosimi oshadi. Gipotalamus qon haroratini, qon tarkibini bir xilda saqlashda ayniqsa katta ahamiyatga ega. Ovqatlanish va suyuqlik ichish (chanqash), shimilish jarayonlari ham gipotalamus tomonidan ta'minlanadi. Gipotalamus kasallanganda haddan tashqari ko'p suv ichish, ovqatni mo'l iste'mol qilish kuzatiladi, suv-tuz almashinish jarayoni buzilib, ko'p miqdorda siydik ajrala boshlaydi va bunga qandsiz diabet kasalligi deyiladi. Gipotalamus gipofiz faoliyatini ham boshqaradi (ichki sekretiya bezlariga qaralsin).

### OXIRGI MIYA (131-rasm)

Oxirgi miya (telencephalon) plashch – yopqich – pallium, hid bilish miyasi – rhinencephalon, kulrang yadrolar va yon qorinchalar – ventriculus lateralis dan tuzilgan.

Plashch miya yarimsharlarining 2–4 mm qalinlikda qoplangan (eng keyin rivojlangan) kulrang po'stloq'idan (cortex cerebri) iborat bo'lib, unda tashqi, ichki va ostki yuzalar tafovut etiladi. Har qaysi plashch joylashuviga ko'ra peshona – lobus frontalis, tepa – lobus parietalis, ensa – lobus occipitalis, chakka – lobus temporalis va chuqurlikda joylashgan orolcha – insula bo'laklaridan tashkil topgan. Orolchani ko'rish uchun peshona, chakka va tepa bo'laklari oralig'ida joylashgan egat – sulcus cerebri lateralis ni kengaytirish yoki orolchani qoplab turgan bo'laklarni kesish lozim. Orolchani qoplab turgan peshona, chakka va tepa bo'laklar uning tomchasi (operculum) deb ataladi. Orolcha uchburchak shaklida bo'lib, uni o'rab turgan aylanma egat (sulcus circularis) orqa va boshqa qismlardan chegaralab turadi. Plashchning peshona bo'lagini tepa bo'lakdan ajratib turgan markaziy egat – sulcus centralis bor. Bu egat pastda ko'ndalangiga joylashgan botiqqa borib taqaladi.

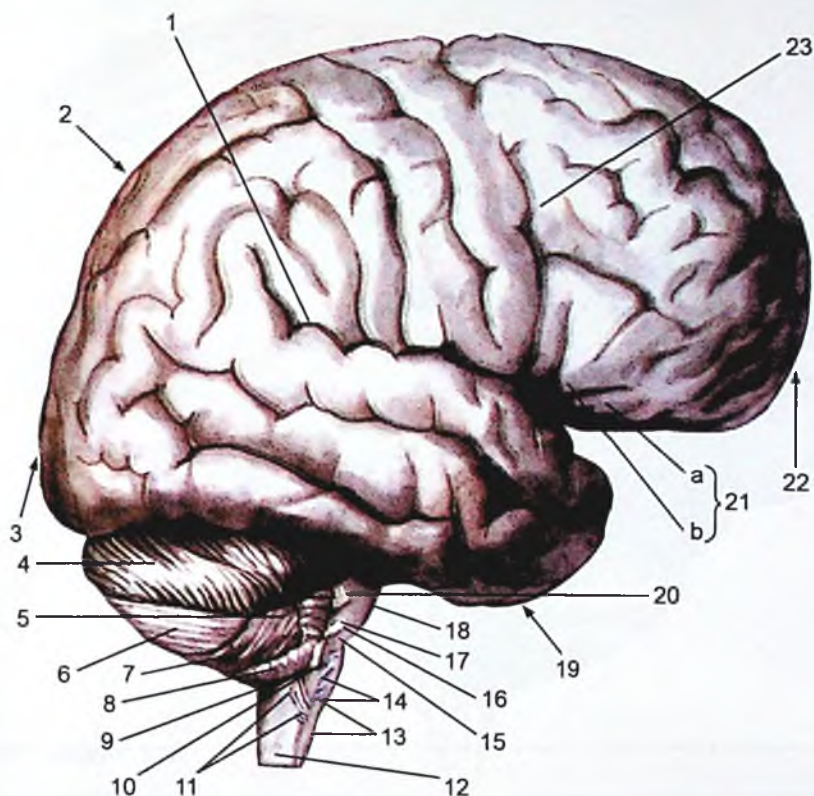
Tepa bo'lak bilan ensa bo'lak oralig'ida ularni ajratib turuvchi – sulcus parietooccipitalis ni ko'rish mumkin. Chakka bo'lakni boshqa bo'laklardan miyaning yon tomonidagi egat – sulcus cerebri lateralis ajratib turadi (132-rasm).

Peshona bo'lagining markaz oldi egati – sulcus precentralis oldida oldingi markaziy pushta – gyrus precentralis joylashgan. Markaz oldi egatidan ko'ndalangiga ketgan ikki peshona egati (sulcus frontalis superior et inferior) ustki, o'rta va pastki peshona pushtalarini gyrus frontalis superior, meduis et inferior ga ajratib turadi (134-rasm).

Tepa bo'lak – lobus parietalis esa markaziy egat (sulcus centralis) orqasiga joylashgan markaz orqa egati (sulcus postcentralis) va unga ko'ndalang ketgan

132-rasm. Miya yarimsharining tashqi yuzasi:

1 – R. posterior sulci lateralis; 2 – Margo superior; 3 – Polus occipitalis; 4 – Lobulus semilunaris superior; 5 – Flocculus; 6 – Lobulus semilunaris inferior; 7 – Lobus biventer; 8 – Tonsilla cerebelli; 9 – N. vagus; 10 – N. glossopharyngeus; 11 – N. glossopharyngeus; 12 – Fibrae arcuatae externae; 13 – Medulla spinalis; 14 – Medulla oblongata; 15 – N. hypoglossus; 16 – N. abducens; 17 – N. facialis; 18 – N. vestibulocochlearis; 19 – Pons; 20 – Margo inferior (inferolateralis); 21 – N. trigeminus; 22 – Sulcus lateralis (a – R. anterior; b – R. ascendens); 23 – Polus frontalis; 23 – Sulcus precentralis.



egat – sulcus intraparietalis vositasida orqa markaziy pushta – gyrus postcentralis, ostki va ustki tepa – lobulus parietalis superior et inferior bo'laklariga bo'linadi.

Ensa bo'lagi – lobus occipitalis ko'ndalang joylashgan egat – sulcus occipitalis transversus va boshqa mayda egatlar (sulcus intraparietalis) bilan alohida pushtalarga ajralib turadi. Ensa bo'lakning yonbosh sohasida o'zgaruvchan egatchalar va pushtalar doimiy uchramaydi. Chakka bo'lagida parallel joylashgan ustki va ostki egatlar (sulcus temporalis superior er inferior) pushtalari – gyrus temporalis superior, media et inferior ga ajratadi. Gyru temporalis inferior uning pastki qirrasida orqali miyaning pastki yuzasida joylashgan gyru occipitotemporalis lateralis dan ajralib turadi.

Orolcha (insula)ni (134-rasm) miya yarimshari tashqi yuzasidagi yonbosh egat (sulcus lateralis)ni ikki tomonga tortib kengaytirib yoki uni qoplab turgan peshona, tepa va chakka bo'lakchalaridan hosil bo'lgan tomchani (operculum) kesib ochib ko'rish mumkin. Orolcha uchburchak shaklda bo'lib, atrofini doira egat (sulcus circularis) o'rab turadi. Orolchani, uning markazida joylashgan pushta old va orqa bo'laklarga bo'ladi. Oldingisi bir nechta kalta pushtalar (gyrus

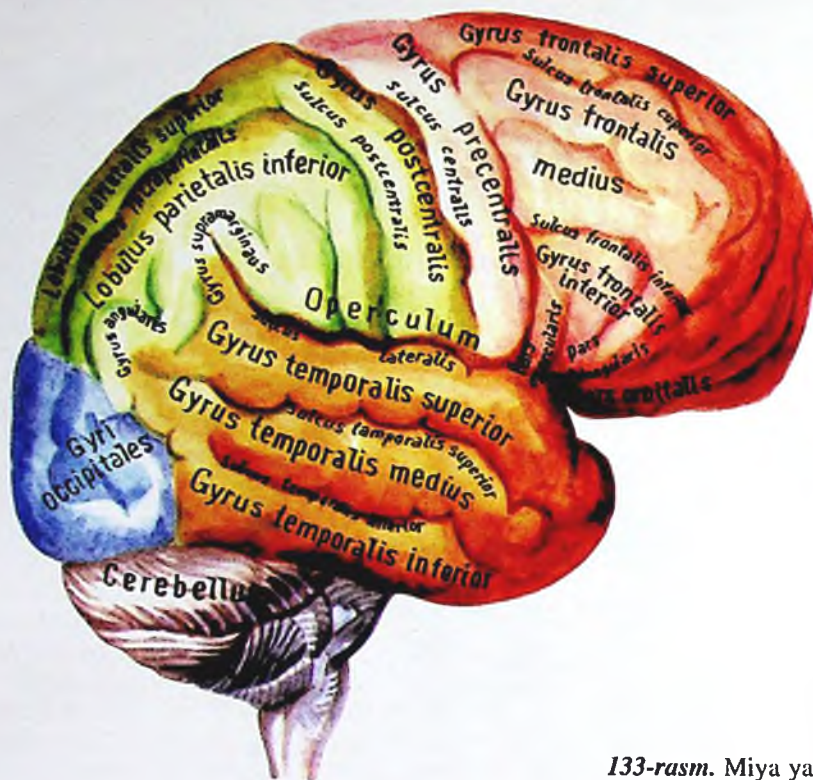breves insulae) va orqadagisi uzun pushtalar (gyrus longus insulae)dan iborat.

Bosh miya yarim sharining medial (ichki) yuzasida quyidagi egat va pushtalar joylashganligini ko'ramiz. Qadoq tana ustidan yotuvchi egat (sulcus corporis collasi), u area subcollosi nomli maydondan boshlanib orqadan dengiz oti egatiga o'tib ketadi (136-rasm).

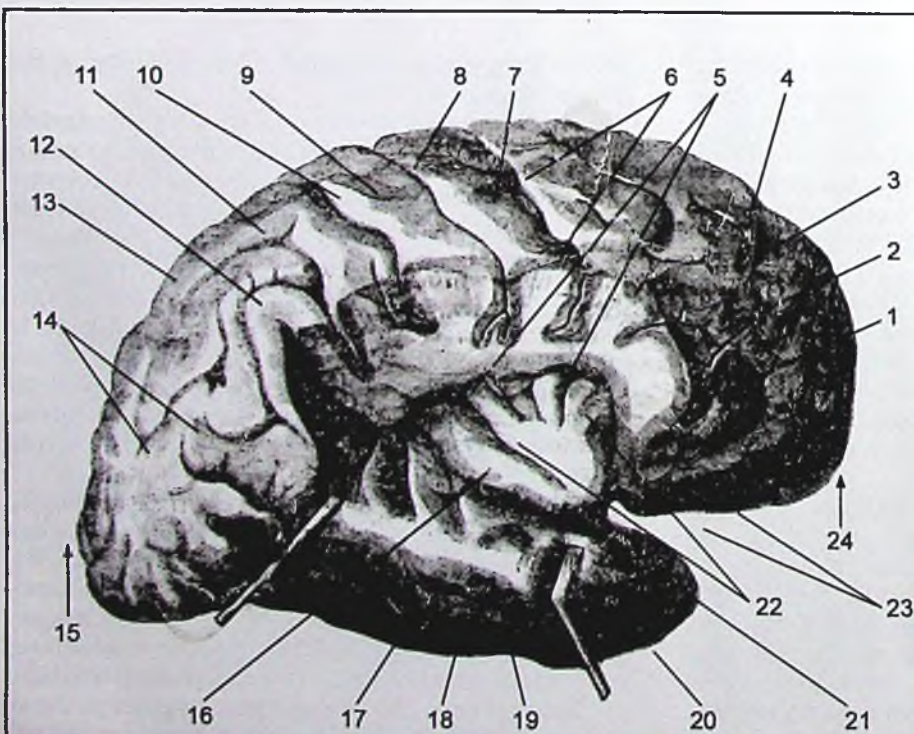
Bu egat ustida unga parallel holda belbog' egati (sulcus cinguli), ular orasida qadoq tanani belbog' kabi o'rab turuvchi pushta (gyrus cinguli) joylashadi. U orqaga va pastga tomon yo'nalib siqig' (istmus) orqali dengiz oti oldi pushtasi (gyrus parahippocampalis)ga o'tadi. Siqig' orqasida qush panja egati (sulcus calcarinus) yordamida ajralgan tilcha pushtasi (gyrus lingualis) joylashadi.

Yuqorida ko'rsatilgan uchta pushta (gyrus cinguli, isthmus gyri cinguli va gyru parahippocampalis) gumbaz pushtasi (gyrus foveatus)ni hosil qiladi. Bu pushtaning oldidagi qadoq tana osti maydonini (area subcollosa), orqa qismidagi ilmoq (uncus) berk halqani hosil qiladi. Bu halqa bosh miya yarim sharlarining yangi qismi – hidlov miyasi (hinencephalon) deyiladi.

Belbog' egati old va yuqoridan yuqorigi peshona pushtasi (gyrus frontalis superior) egatining oldingi



133-rasm. Miya yarimsharining tashqi yuzasi.

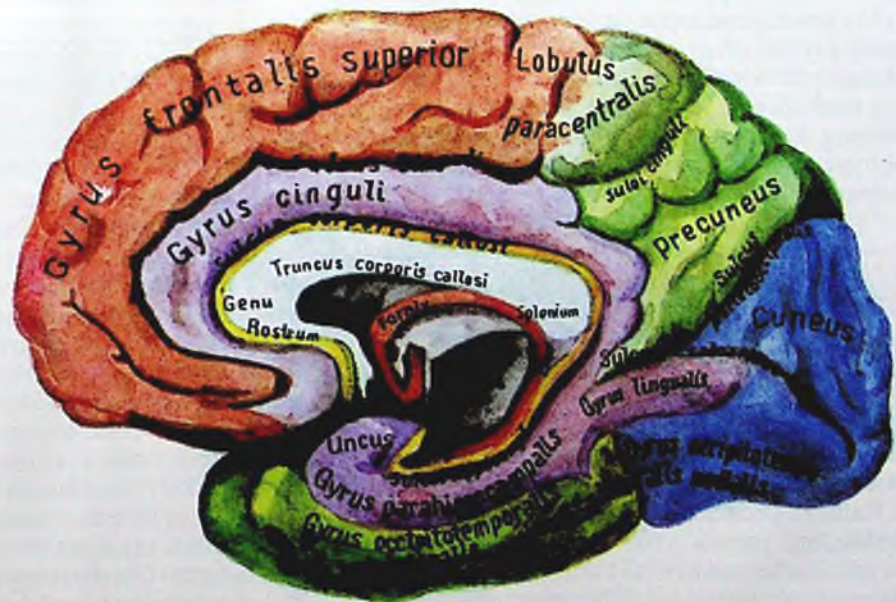
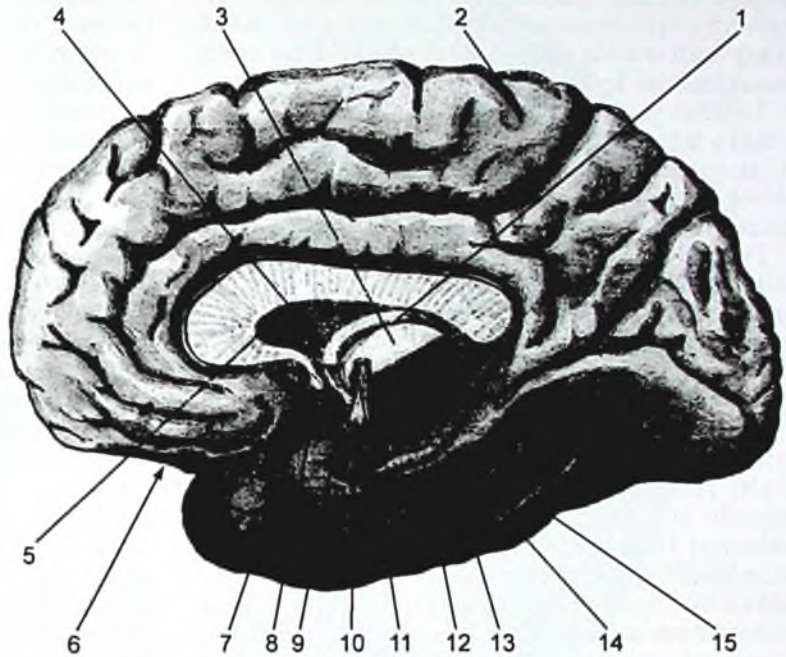


134-rasm. Orolcha (incula) miya yarimsharining tashqi yuzasi:

1 - Sulcus frontalis inferior; 2 - Gyrus frontalis medius; 3 - Sulcus frontalis superior; 4 - Gyrus frontalis superior; 5 - Sulcus circularis insulae; 6 - Sulcus precentralis; 7 - Gyrus precentralis; 8 - Sulcus centralis; 9 - Gyrus postcentralis; 10 - Sulcus postcentralis; 11 - Sulcus intraparietalis; 12 - Gyrus supramarginalis; 13 - Lobulus parietalis superior; 14 - Gyrus angularis; 15 - Polus occipitalis; 16 - Gyrus longus insulae; 17 - Gyrus temporalis medius; 18 - Sulcus temporalis superior; 19 - Gyrus temporalis superior; 20 - Polus temporalis; 21 - Limen insulae; 22 - Gyri breves insulae; 23 - Pars orbitalis; 24 - Polus frontalis.

135-rasm. Miya yarimsharining ichki yuzasi:

1 – Corpus fornicis; 2 – Sulcus centralis; 3 – Thalamus; 4 – Foramen interventriculare dan o'tgan ko'rsatkich; 5 – Caput nuclei caudati; 6 – Margo medialis; 7 – Commissura anterior; 8 – Lamina terminalis; 9 – Columna fornicis; 10 – Corpus mamillare; 11 – Fasciculus mamillothalamicus; 12 – Gyrus dentatus; 13 – Crus fornicis; 14 – Sulcus collateralis; 15 – Sulcus occipitotemporalis.



136-rasm. Miya yarimsharining ichki yuzasi.

uchigacha davom etadi. Egatning orqa uchi tepa sohasiga kelganda yuqoriga ko'tariladi va markaziy egatning orqasida yotadi. Markaz oldi egati bilan belbog' egat orasida markaz atrofi oldi bo'lagi (lobus paracentralis)ni ko'ramiz (136, 137-rasmlar).

Lobulus paracentralis ning orqa tomonida (tepa bo'lakka tegishli) to'rtburchakli sath yoki pona oldi bo'lak (precuneus) bo'lib, oldindan sulcus cinguli (belbog' egati), pastdan sulcus subparietalis, orqadan sulcus parietooccipitalis chegaralab turadi.

Precuneus (pona oldi) orqasida (ensa bo'lakka taalluqli) pona (cuneus) bo'lib, oldindan sulcus parietooccipitalis, orqadan sulcus calcarinus pastdan gyrus lingualis bilan chegaralanadi.

Yarimshar ostki yuzasining old qismida hidlov egati – sulcus olfactorius bo'lib, unda hidlov yo'li – tractus olfactorius et bulbus olfactorius joylashgan. Sulcus olfactorius ning medial tomonida to'g'ri pushta (gyrus rectus) ko'rinadi. Lateral tomonda bir qancha mayda egatchalar va ko'ruv pushtalari (sulci orbitales et gyri orbitales) bor. Yarimsharning pastki orqa sohasida ensa bo'lakdan chekka bo'lagiga qarab cho'zilgan ikkita sulcus occipitotemporalis bo'lib, gyrus occipitotemporalis lateralis (ensa-chakkaning chetdagi pushtasi) chegaralab tursa, ikkinchisi yon yoki chekka egat (sulcus collateralis) bo'lib, oldinga sulcus rhinalis (burun egati) holida davom etadi. Bu egatlar bilan qush panja egati sulcus calcarinus oralig'ida gyrus lingualis (tilsimon pushta), gyrus collateralis bilan sulcus rhinalis (burun egati) bir tomonda, ikkinchi tomonda sulcus hippocampi (dengiz oti pushtasi) oralig'ida gyrus parahippocamp (dengiz oti atrofi oldi pushtasi) joylashadi.

Shuni aytib o'tish kerakki, miya yarimsharidagi egat va pushtalar miya rivojlanishi davrida vujudga kelgan eng keyingi qismdir, ular har xil shaklda joylashgan va hamma vaqt ham bir xilda bo'lavermaydi.

### MIYA YARIMSHARLARINING ICHKI TUZILISHI (137-rasm)

Miya po'stlog'i (kulrang modda) ostida juda ko'p nerv tolalaridan tuzilgan oq modda joylashgan. Bu tolalar uch xil:

1. Kalta va uzun assosiativ tolalar, ular faqat bitta yarimshardagi pushta yoki bo'laklarni bir-biriga bog'laydi. Kalta assosiativ tolalar bosh miyaning ravoqsimon tolalari orqali (fibrae arcuatae cerebri) faqat yonma-yon joylashgan pushtalarni, uzun assosiativ tolalar: 1) belbog' (cingulum) hidlov uchburchi sohasini qadoq tana osti maydoni va ilmoq

pushtalari bilan birlashtiradi; 2) yuqorigi uzunasiga yo'nalgan tutamlar (fasciculus longitudinalis superior) peshona, chakka va ensa bo'laklarini birlashtiradi; 3) pastki uzunasiga yo'nalgan tutamlar (fasciculus longitudinalis inferior) chekka bo'lakni ensa bo'lagiga qo'shadi; 4) ilmoqsimon tutamlar (fasciculus uncinatus) esa peshonaning pastki pushtasini chekka sohasiga qo'shadi.

2. Komissural tolalar har ikkala yarimsharning bir xil pushta yoki bo'lagini qo'shib turadi. Bunday tolalar to'plangan joyga qadoq tana (corpus callosum) deb nom berilgan (137-rasm).

Qadoq tana ikkita yarimsharni uzunasiga ajratib turuvchi chuqur yoriq tubida joylashgan bo'lib, unda tanasi truncus corporis callosi, old tomonida tizzasi – genu corporis callosi, orqa tomonida esa qadoq tana qayishi – splenium corporis callosi ko'rinadi. Bu qismlar orqali ikkita yarimsharga nerv tolalari nur kabi tarqalgan. Bulardan tashqari, miyaning oldingi bitishmasi (commissura anterior) pars anterior oldingi qismining hidlov sohalarni va pars posterior orqa qismi gyrus parahippocampalis larni bir-biriga qo'shadi. Orqadagi ravoqsimon bitishma (commissura fornicis) uchburchak shaklidagi plastinka bo'lib, qadoq ostida gumbazning oyoqlari orasida joylashadi va tepaliklar (hippocampus)ni o'zaro qo'shadi. Bu qo'shilmalar o'z navbatida rhinencephalon tarkibiga kiradi.

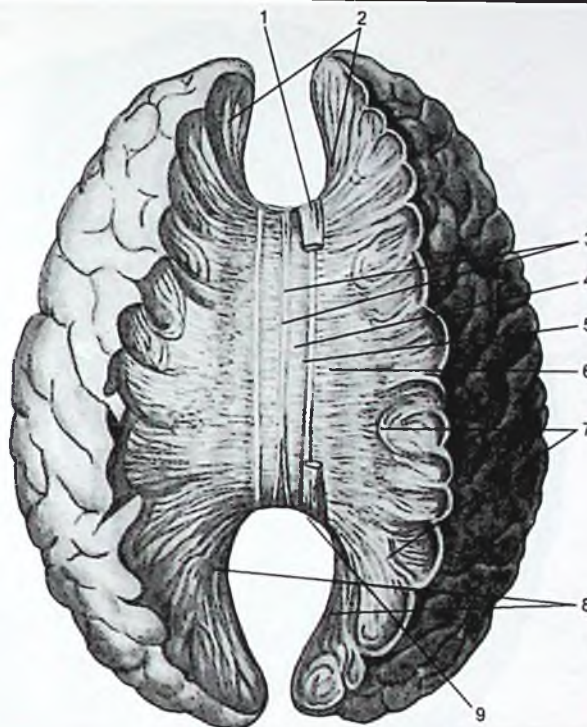
3. Proeksion tolalar miya po'stlog'ini ulardan pastda joylashgan bo'laklar bilan qo'shib turadi va nursimon toj (Corona radiata) ga o'xshab tarqaladi.

Ichki xalta (capsula interna) oq moddadan tuzilgan bo'lib, yasmiqsimon yadroni, dumli yadro bilan ko'ruv do'mbog'idan ajratib turadi. Ichki xaltada old va orqa oyoqchalar – crus anterior et posterior hamda ular o'rtasidagi tizza – genu capsulae internae qismlari tafovut etiladi. Xaltaning tizza qismidan miya po'stlog'i bilan orqa miya o'rtasidagi yo'l – tractus corticospinalis, miya po'stlog'i bilan miya yadrolari o'rtasidagi tractus corticobulbaris yo'li va miya po'stlog'i bilan miya ko'prigidagi yadrolar o'rtasidagi yo'l – tractus corticopontinus ning tolalari o'tadi (o'tkazuv yo'llariga qaralsin). Xaltaning oldingi oyoqchasi peshona-ko'prik yo'li (tractus frontopontinus) peshona sohasidagi pushtalarni ko'prikdagi o'zaklar bilan bog'laydi. U po'stloq-ko'prik yo'li tractus corti copontinus tarkibiga kiradi. Xaltaning orqa oyoqchasidan po'stloq-orqa miya yo'llari, ko'rish, eshitish yo'llarining tolalari o'tadi.

G u m b a z (fornix, 138-, 139-rasmlar) oq moddadan tuzilgan bo'lib, qadoq tananing tagida joylashgan. Gumbazning o'rta tanasi – corpus fornicis bilan orqa tomondan ikkita oyoqlar – crura fornicis ga ajralib yon qorinchaning pastki shoxi ichidagi gajim (fimbria hippocampi)ga borib tugaydi. Gumbaz tanasining old qismi ham ikki poyaga ajralgan. Ular

**137-rasm.** Qadoq tana (corpus callosum) va nursimon joylashgan komissural tolalar (radiatio corporis callosi):

1 – Cingulum; 2 – Radiatio corporis callosi;  
3 – Striae longitudinales mediales; 4 – Truncus corporis callosi; 5 – Stria longitudinalis lateralis; 6 – Radiatio corporis callosi; 7 – Fibrae arcuatae cerebri; 8 – Radiatio corporis callosi; 9 – Cingulum.



pastga qayrilib so'rg'ichsimon tanalar (corpora mamillare)ga boradi. Gumbazni hosil qilgan nerv tolalari yarimsharlarning chakka bo'lagini oraliq miya bilan qo'shadi.

## YARIMSHAR YADROLARI (140, 141-rasmlar)

Miya yarimsharlarining oq moddasi orasida joylashgan kulrang moddadan tuzilgan yadrolari (bazal yadrolar) bo'ladi. Bu yadrolarga quyidagilar kiradi.

1. **Targ'il tana** – corpus striatum dumli va yasmiqsimon o'zaklardan tashkil topgan.

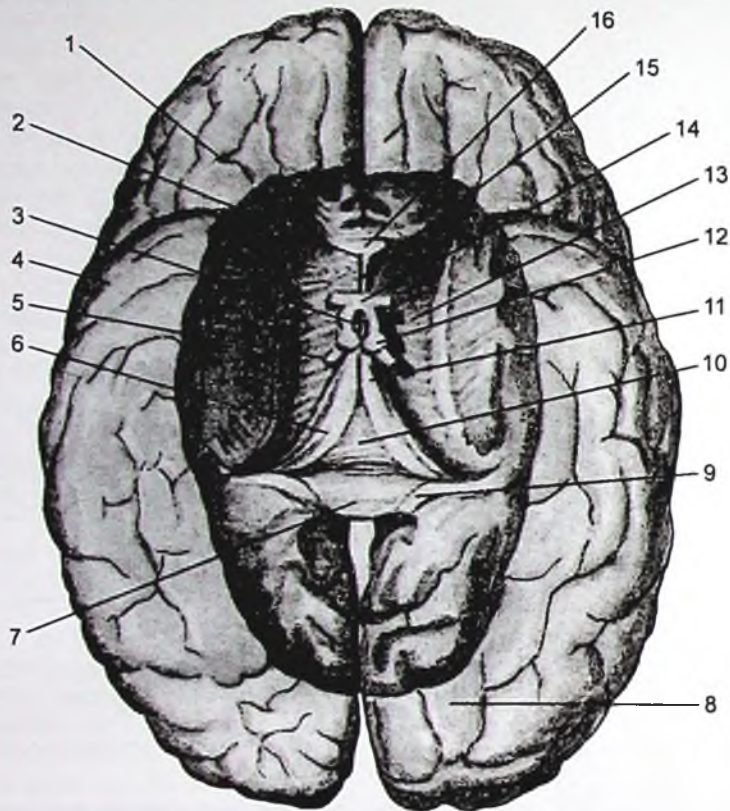
Dumli o'zak – nucleus caudatus ning old tomondagi kengaygan bosh qismi – caput nuclei caudati yarimsharning peshona qismida joylashadi va yon tomondan yon qorinchaning old shoxiga kirib turadi. Yadro tanasi – corpus nuclei caudati yarimsharning tepa bo'lagi sohasida bo'lib, yon qorincha markaziy qismining pastki devorini hosil qiladi. Orqadagi dum qismi – cauda nuclei caudati esa torayib borib, yon qorincha pastki shoxining ustki devorida to'xtaydi. Dumli o'zak medial tomonda joylashgan ko'ruv do'mbog'i (thalamus) dan oq moddaning chegaralovchi to'sig'i (stria terminalis) orqali ajralib tursa, old va past tomondan oldingi

ilmateshik modda (substantia perforanta anterior) gacha borib yasmiqsimon o'zakning qobig'i (putamen) bilan qo'shiladi.

Yasmiqsimon o'zak – nucleus lentiformis, dumli o'zakkdan ichki xalta (capsula interna) bilan ajralgan. Bu o'zakning ichki yuzasi ichki xaltaga, old tomoni dumli o'zakga parallel bo'lib, orqa tomoni ko'ruv do'mbog'iga, tashqi yuzasi orolcha (insula) ga qaragan bo'ladi. Yasmiqsimon o'zak medial va lateral miya pardasi (plastinkasi) yordamida uch bo'lakka: o'zak qobig'i (putamen) va ikkita oq sharlar (globus pallidus) ga ajralib turadi. Targ'il tana tarkibidagi nucleus caudatus bilan nucleus lentiformis larni bitta striopallidar sistema deb ataladi. Bu sistema ekstrapiramida sistemasi bir qismi va oliy vegetativ markaz hisoblanadi. Bu markaz tana haroratini, uglevod almashinuvini idora qilib turadi (141-rasm).

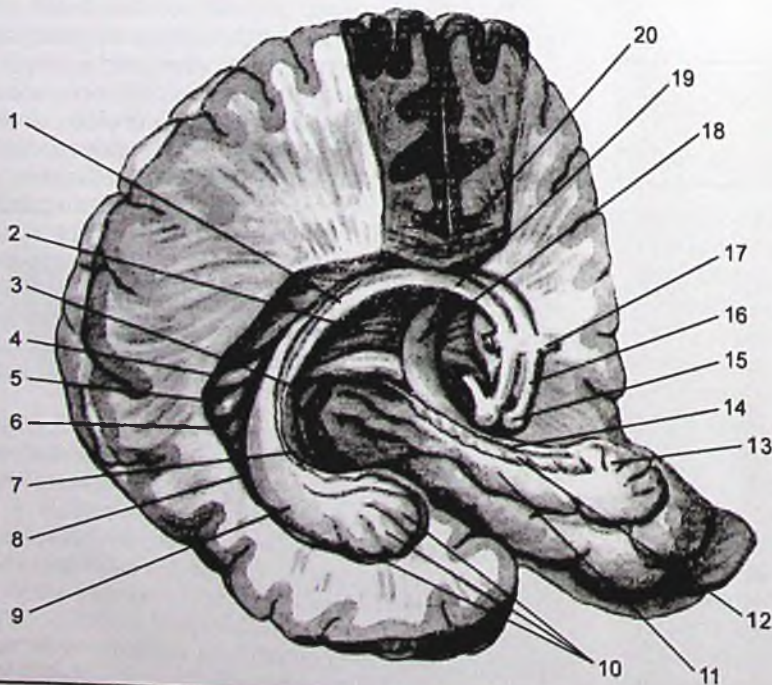
2. **Ixota** (to'siq – claustrum) orolcha bilan yasmiqsimon o'zak orasidagi yupqa kulrang moddadan iborat o'zak. Bu o'zak yasmiqsimon o'zak putamen dan capsula externa bilan ajralgan.

3. **Bodomsimon o'zak** – corpus amygdaloideum yon qorinchaning pastki (yakka bo'lagidagi) shoxi oldida joylashgan. Bu o'zak targ'il tanaga yaqin va aloqadordir. U po'stloq osti hidlov markazi bo'lib, substantia perforanta anterior ga va hidlov sohasidan nerv tolalariga kelib qo'shiladi.



**138-rasm. Gumbaz (fornix):**

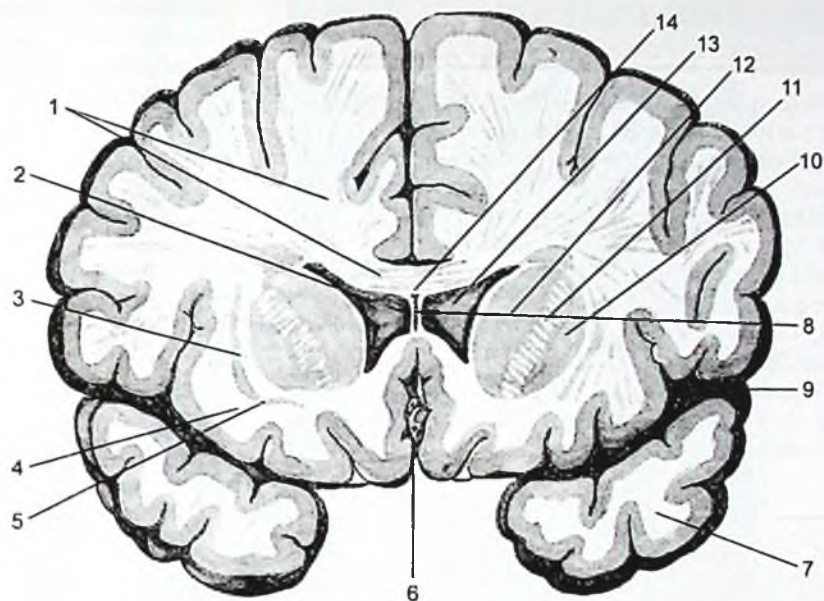
1 – Lobus frontalis; 2 – Cavum septi pellucidi; 3 – Columna fornix; 4 – Lobus temporalis; 5 – Fasciculus mamillothalamicus; 6 – Crus fornix; 7 – Splenium sorporis callosi; 8 – Lobus occipitalis; 9 – Gyrus fasciolaris; 10 – Commissura fornix; 11 – Corpus fornix; 12 – Corpus mamillare; 13 – Truncus corporis callosi; 14 – Commissura anterior; 15 – Septum pellucidum; 16 – Genu corporis callosi.



**139-rasm. Gumbaz (fornix):**

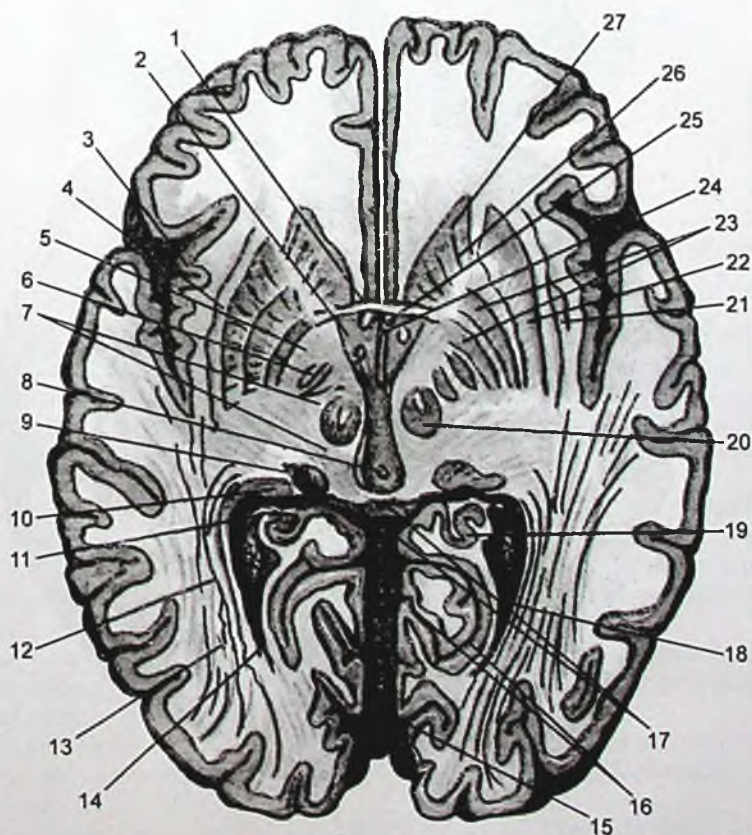
1 – Crus fornix; 2 – Commissura fornix; 3 – Gyrus fasciolaris; 4 – Bulbus cornu posterioris; 5 – Calcar avis; 6 – Trigonum collaterale; 7 – Fimbria hippocampi; 8 – Ventriculus lateralis; 9 – Hippocampus; 10 – Pes hippocampi; 11 – Gyrus parahippocampalis; 12 – Gyrus dentatus; 13 – Uncus; 14 – Fimbria hippocampi; 15 – Corpus mamillare; 16 – Columna fornix; 17 – Commissura anterior; 18 – Crus fornix; 19 – Corpus fornix; 20 – Corpus callosum.

**140-rasm.** Miyaning oldingi bitishma sohasidagi frontal kesimi:  
 1 – Radiatio corporis callosi; 2 – Lamina septi pellucidi; 3 – Capsula externa; 4 – Insula; 5 – Claustrum; 6 – A. cerebri anterior; 7 – Lobus temporalis; 8 – Cavum septi pellucidi; 9 – Sulcus lateralis; 10 – Nucleus lentiformis; 11 – Capsula interna; 12 – Caput nuclei caudati; 13 – Cornu anterius ventriculi lateralis; 14 – Corpus callosum.



**141-rasm.** Yarimshar o'zaklari (miyaning gorizontal kesimi):

1 – Commissura anterior; 2 – Fasciculus mamillo-thalamicus; 3 – Insula; 4 – Capsula externa; 5 – Crus posterior capsulae interna; 6 – Nucleus subthalamicus; 7 – Tegmentum; 8 – Aquaedustus cerebri; 9 – Corpus geniculatum mediale; 10 – Pulvinar; 11 – Radiatio optica; 12 – Fimbria hippocampi; 13 – Fasciculus longitudinalis inferior; 14 – Calcar avis; 15 – Cerebellum; 16 – Sulcus calcarinus; 17 – Tectum mesencephali; 18 – Cornu posterius ventriculi lateralis; 19 – Hippocampus; 20 – Nucleus ruber; 21 – Claustrum; 22 – Putamen; 23 – Globus pallidus; 24 – Ventriculus tertius; 25 – Columna fornicis; 26 – Crus anterior capsulae interna; 27 – Caput nuclei caudati.



## YON QORINCHALAR (142-rasm)

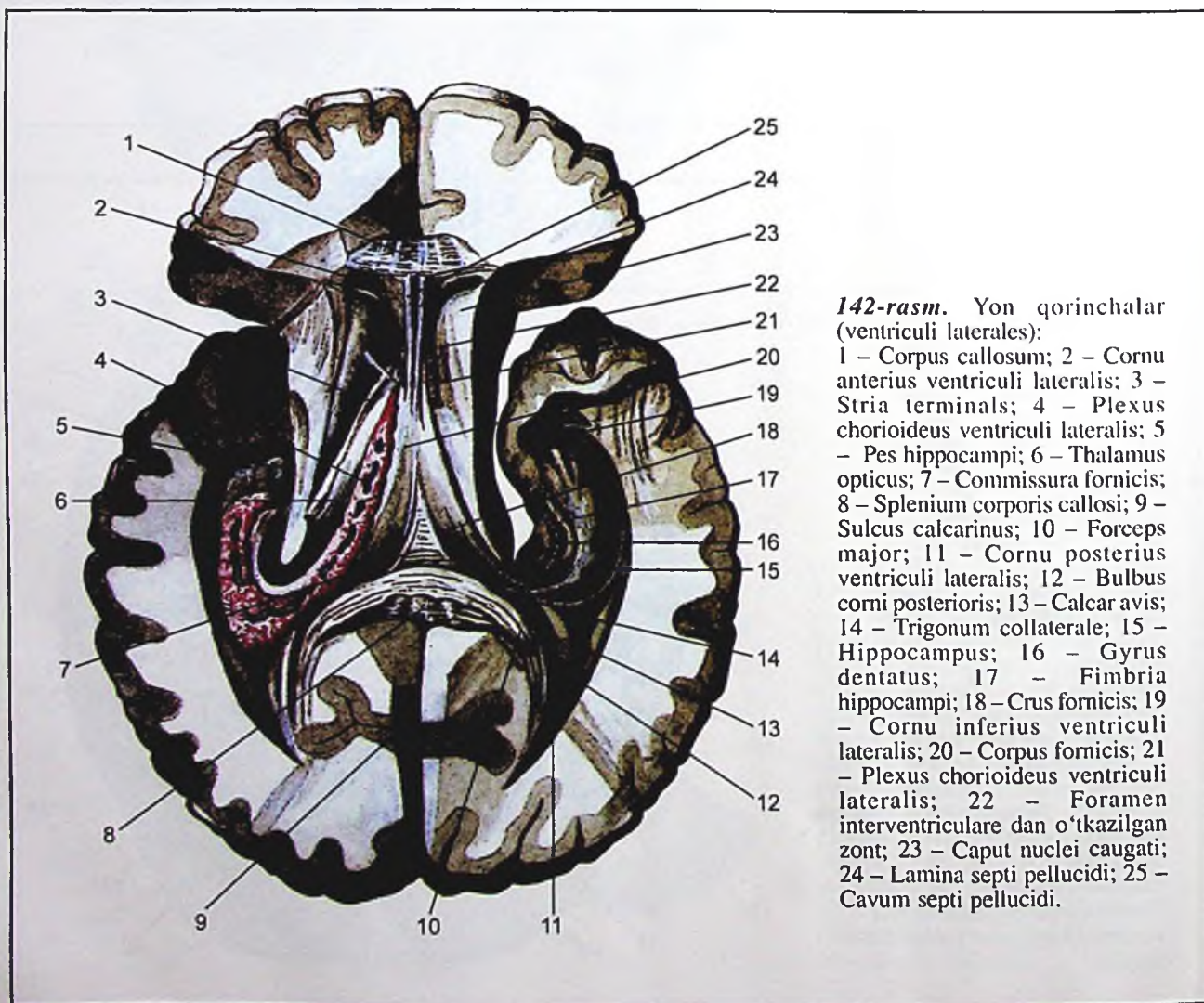
Yon qorinchalar (ventriculi laterales) – ikkala yarimshar ichida joylashib, birlamchi miya pufakchalarining rivojlanish jarayonida hosil bo'lgan bo'shliq.

Qorinchaning markaziy qismi – pars centralis oldingi (cornu anterius), orqa (cornu posterius), ichki va pastki shoxlar – cornu inferius dan iborat. Oldingi shoxning ichki devori tiniq parda (septum pellucidum) bo'lib, miya yarimsharining peshona qismidan boshlanadi va tepa bo'lakka (qorinchaning markaziy qismi – pars centralisga) o'tib, boshqa yarimshardagi oldingi shoxni ajratib turadi, ustki devori qadoq tana tolalaridan, tagi va pastki devorlari esa dumli

yadroning bosh qismidan tuzilgan. Markaziy qism (pars centralis) miyaning ensa qismida joylashgan orqa shoxcha (cornu posterius) va chakka bo'lagida joylashgan pastki shox (cornu inferius) larga o'tadi. Qorincha markaziy qismining ustki devorini qadoq tana, pastki devorini dumli yadro va ko'ruv do'mbog'ining tanasi (corpus nuclei caudati) va ko'ruv do'mbog'i tepa yuzasining bir qismi hosil qiladi.

Orqa shox (cornu posterius)ning medial devorini miya ensa qismining oq moddasidan yon qorinchaga turtib chiqqan qush panjasini eslatuvchi do'ng – calcar avis chegaralab turadi, qolgan devorlarini qadoq tana nerv tolalaridan hosil bo'lgan yopqich (tapetum) o'rab turadi (143-rasm).

Pastki shoxning ustki va tashqi devorlarini miyaning oq modda tolalari chegaralab tursa, ichki devorini dumli yadroning dumi (cauda nuclei caudati) hosil qiladi.

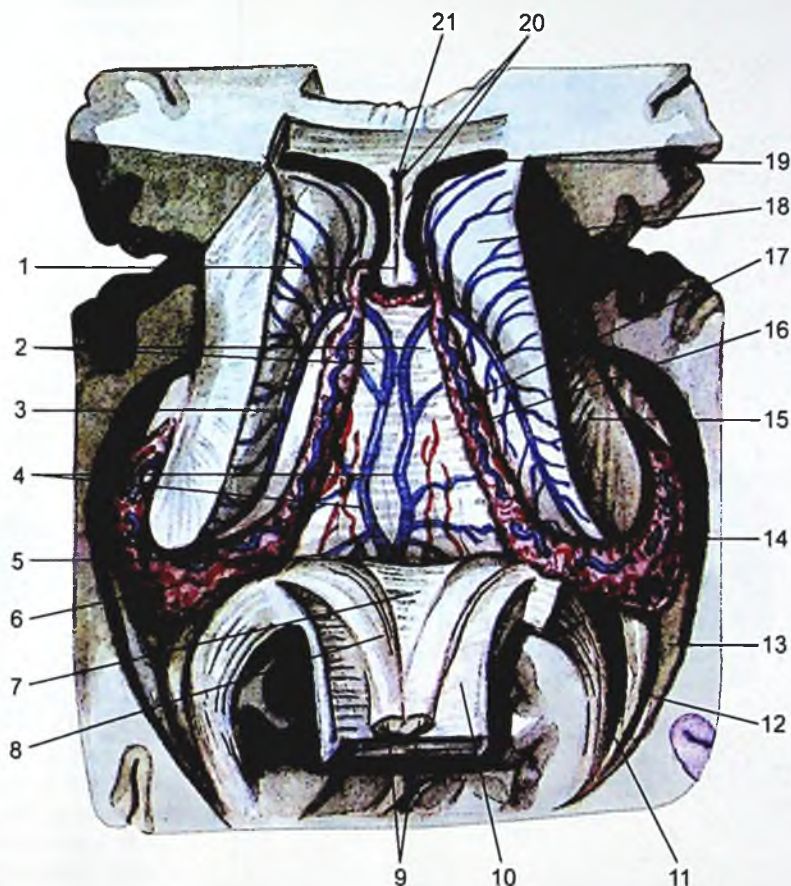


**142-rasm.** Yon qorinchalar (ventriculi laterales):

1 – Corpus callosum; 2 – Cornu anterius ventriculi lateralis; 3 – Stria terminalis; 4 – Plexus chorioideus ventriculi lateralis; 5 – Pes hippocampi; 6 – Thalamus opticus; 7 – Commissura fornicis; 8 – Splenium corporis callosi; 9 – Sulcus calcarinus; 10 – Forceps major; 11 – Cornu posterius ventriculi lateralis; 12 – Bulbus corni posterioris; 13 – Calcar avis; 14 – Trigonum collaterale; 15 – Hippocampus; 16 – Gyrus dentatus; 17 – Fimbria hippocampi; 18 – Crus fornicis; 19 – Cornu inferius ventriculi lateralis; 20 – Corpus fornicis; 21 – Plexus chorioideus ventriculi lateralis; 22 – Foramen interventriculare dan o'tkazilgan zont; 23 – Caput nuclei caudati; 24 – Lamina septi pellucidi; 25 – Cavum septi pellucidi.

**143-rasm.** Yon qorinchalar (ventriculi laterales) va uchinchi qorinchaning qon tomirlari (tela chorioidea ventriculi tertii):

1 – Columnae fornicis; 2 – Tela chorioidea ventriculi tertii; 3 – V. thalamostriata; 4 – Vv. cerebri internae; 5 – V. cerebri magna; 6 – A. chorioidea anterior; 7 – Commissura fornicis; 8 – Crus fornicis; 9 – Corpus fornicis; 10 – Corpus callosum; 11 – Bulbus cornu posterioris; 12 – Calcar avis; 13 – Trigonum collaterale; 14 – Plexus chorioideus ventriculi lateralis; 15 – Pes hippocampi; 16 – V. chorioidea; 17 – Plexus chorioideus ventriculi lateralis; 18 – Caput nuclei caudati; 19 – Cornu anterius ventriculi lateralis; 20 – Septum pellucidum; 21 – Cavum septi pellucidi.



Pastki shoxning medial devorida boshidan oxirigacha sulcus hippocampi ning turtib chiqqan rangli do'mboq qismi – hippocampus ko'rinadi. Gippokampning oldingi uchi bir nechta egatchalar bilan alohida do'mboqchalarga ajralgan. Gippokampning medial qirrasini bo'ylab gumbaz oyoqcha (crus fornicis) lardan boshlangan mayda ipchalar (fimbria hippocampi) yo'nalgan. Pastki shoxning tubida sulcus collateralis ning turtib chiqishidan hosil bo'lgan tepacha (eminentia collateralis) joylashgan.

Yon qorinchaning markaziy qismi bilan pastki shoxida juda ko'p mayda tomirlardan tuzilgan chigal – plexus chorioideus ventriculi lateralis joylashgan bo'lib, u tela chorioidea ventriculi tertii yonbosh qismining qoldig'idir. Yon qorinchalarda orqa miya suyuqlig'i (likvor) bo'ladi. Suyuqlik yon qorincha oraliq teshik – foramina interventricularia orqali uchinchi qorinchaga o'tadi.

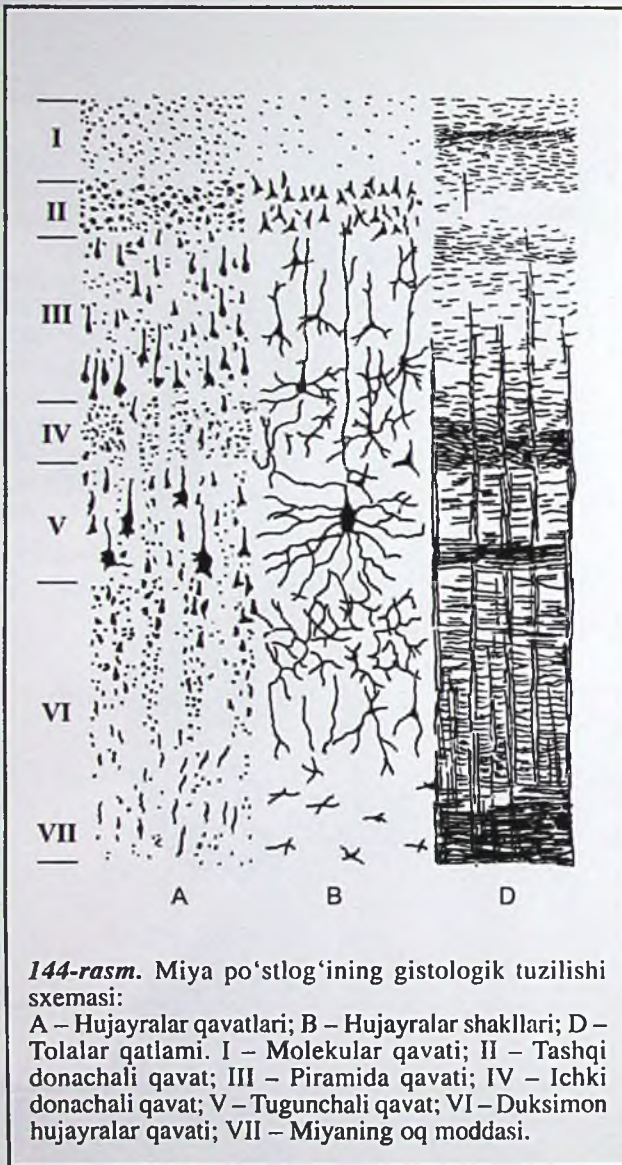
### MIYA PO'STLOG'INING TUZILISHI (144, 145-rasmlar)

Miya po'stlog'i (cortex cerebri) kulrang modda bo'lib, olti qavat joylashgan nerv hujayralaridan iborat. Hujayralar turli shaklli bo'lishi bilan bir-biridan farq qiladi, ular ichida piramida shaklidagi neyronlar ham talaygina.

1. **Molekular qavat.** Bu qavatda joylashgan hujayralarning dendrit uchlari to'r kabi bir-biriga qo'shib ketgan.

2. **Tashqi donador qavatda** dumaloq va uchburchak shakldagi hujayralar alohida donachalar kabi joylashgan.

3. **Piramida qavati** – piramida shaklidagi hujayralardan iborat.



4. Ichki donador qavat – ikkinchi qavatga o'xshab mayda hujayralardan tashkil topgan.

5. Tugunchali (ganglioz) qavat – asosan katta hajmdagi piramidasimon hujayralardan iborat.

6. Duksimon hujayra qavatlar – duk singari yuqoriga cho'zilgan hujayralardan iborat.

Olti qavat joylashgan miyaning po'stloq qavati 14–15 milliard nerv hujayralaridan iborat bo'lib, hamma joyda ham bir xil qalinlikda emas.

Bosh miya po'stlog'ida joylashgan hujayralar odam organizmida bo'layotgan hamma ta'sirotni, tashqi muhitning organizm bilan bo'lgan munosabatini qabul qilib o'rganadi va kerakli javobni beradi.

Binobarin, bosh miya po'stlog'i organizmning bir butunligini ta'minlaydi va ularda bo'layotgan o'zgarishlar, vazifalarni boshqarib bir tartibga solib turadi. I.P.Pavlovning aniqlashicha, miya po'stlog'ining hammasi analizatorlar sifatida ta'sirotni markazga olib boruvchi va javobni olib ketuvchi hujayra va tolalar yig'indisidan tashkil topgan bir butun yuza po'stloqdan iborat. Miya po'stlog'ida turli ta'sirotlarni qabul qiluvchi zona (analizator)lar bo'lib, ular o'zaro hamkorlikda ish bajarishi aniqlangan. Bular quyidagilar:

1. Ixtiyoriy harakatlantiruvchi analizatorlar (bo'g'imlar; skelet muskullarining ixtiyoriy harakati) markaz oldi pushtasida va markaz yaqinidagi bo'lakda joylashgan gigant hujayralardan tashkil topgan. O'ng tomondagi analizatorlar chap qo'l va oyoqni, chap tomondagi analizatorlar o'ng qo'l va oyoqni idora qiladi.

2. Organizmning toq qismi – tana va toq a'zolar (halqum, hiqildoq, muskullar) vazifasini har ikkala yarimsharlar baravar idora qiladi.

3. Bosh bilan ko'zni bir vaqtda qarama-qarshi tomonga harakatlantiruvchi analizatorlar peshona bo'lagidagi o'rtasida joylashgan.

4. Bosh harakati va holati bilan bog'liq bo'lgan analizator hujayralar miyaning chakka bo'lagidan o'rin olgan.

5. Ichki a'zo va tomirlar silliq muskullarini harakatga keltiruvchi analizatorlar oldingi markaziy pushtaning old tomonidan joy olgan.

6. Eshituv analizatorlarining markaziy hujayralari – ustki chakka pushtaning o'rtasida joylashgan.

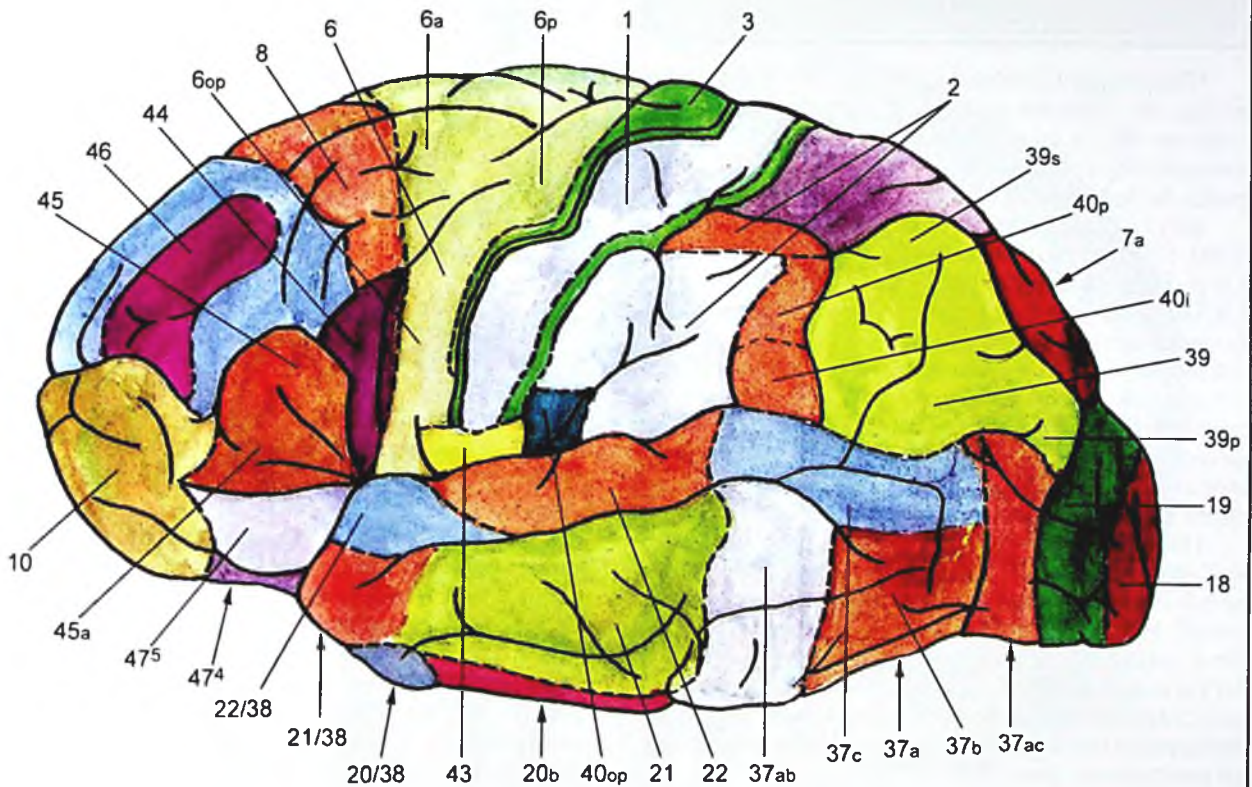
7. Ko'ruv analizatorlarining markaziy hujayralari ensa qismining ichki yuzasi (sulcus calcarinus)da o'rnashgan.

8. Hidlov analizatori hujayralari chakka bo'lagining ichki yuzasida joylashgan.

9. Ta'm bilish analizatorlarining markaziy hujayralari – hidlov miyasidan o'rin olgan. Hidlov miyasi miya yarimsharining medial tomonidagi gumbaz pushta, dengiz otining oyog'idan (yon qorinchaning pastki shoxi ichidan) tuzilgan.

10. Teri sezgi analizatorlari hujayralari – orqa markaziy pushtadan o'rin olgan.

Miya yarimsharlari po'stlog'ida joylashgan analizatorlar (ko'rish, eshitish, ta'm bilish, og'riqni sezish va b.) I.P.Pavlovning iborasi bilan birinchi signal sistemasi deb ataladi. Lekin odamlar hayvonlardan farqli o'laroq fikr yuritish, ijod qilish, o'z fikrini til orqali ifodalash, tushuntirish (yozish) qobiliyatiga egadirlar. Shunday qilib, taraqqiyot davrida paydo bo'lgan fikrlash va so'zlash ikkinchi signal sistemasi nomi bilan ataladi. Shuning uchun ham odamlarda oldin birinchi signal sistemasi, keyinroq asta-sekin fikrlash, so'zlash (ikkinchi signal sistemasi) vujudga



**145-rasm.** Miya po'stlog'idagi analizatorlar:

1 – Area postcentralis; 2 – Area postcentralis; candalis; 3 – Area pyramidalis; 40s – Subarea supramarginalis; 40 – Area supramarginalis; 39 – Subarea angularis superior; 40p – Subarea supramarginalis posterior; 7a – Subarea parietooccipitalis; 39 – Area angularis; 39p – Subarea angularis posterior; 19 – Area preoccipitalis; 18 – Area occipitalis; 37ac – Area temporoaparietooccipitalis posterior; 37b – Area temporoaparietooccipitalis centralis; 37a – Area temporoaparietooccipitalis inferior; 37c – Area temporoaparietooccipitalis superior; 37ab – Area temporoaparietooccipitalis anterior; 22 – Area temporalis superior; 21 – Area temporalis media; 40op – Subarea supramarginalis opercularis; 20b – Area temporalis basalis; 43 – Area postcentralis subcentralis; 20/38 – Area temporalis media polaris; 21/38 – Area temporalis superior polaris; 22/38 – Area temporalis superior polaris; 47<sup>4</sup> – Subarea orbitalis; 47<sup>5</sup> – Subarea orbitalis; 45a – Subarea triangularis; 10 – Area frontopolaris; 45 – Area triangularis; 46 – Area frontalis media; 44 – Area opercularis; 6op – Subarea opercularis; 8 – Area frontalis intermedia; 6 – Area frontalis agranularis; 6a – Subarea anterior; 6p – Subarea posterior.

kelgan. Bu sistemaning rivojlanishida turmush sharoiti, atrof-muhitning ahamiyati naqadar katta ekanligini unutmashlik lozim. Demak, ikkinchi signal sistemasi faqat odamlargagina xos xususiyat. So'z analizatorining hujayralari pastki peshona pushtasida joylashgan. Agar bu analizator ishdan chiqsa, odamning tili, labi, hiqildoq muskullari harakat qilgani

bilan tovushni so'zga aylantirish qobiliyati yo'qoladi.

So'zni yozish harakat analizatorlari hujayralarining o'rta peshona pushtasida joylashgan. Yozma so'zning ko'ruv analizator hujayralari miya tepa qismining pastki bo'lagida joylashgan. Bundan tashqari, so'zlash, o'qish va yozish vaqtida miya po'stlog'ida joylashgan 14 milliard hujayralar ham qatnashadi.

## ODAM BOSH MIYASINING OG'IRLIGI

Chaqaloqlarda miyaning og'irligi 360–450 g gacha bo'lsa, bir yoshdan so'ng ikki baravar, olti – yetti yoshdan keyin esa uch martaga ko'payadi. Miya massasining kattalashishi 10 yoshdan 20–25 yoshgacha bo'lgan davrda sezilarli darajada sekinlashadi.

Miya og'irligi katta yoshdagi odamlarda o'rtacha 1360–1500 g. Lekin ba'zida miyaning og'irligi undan ko'p yoki kam bo'lishi mumkin. Jumladan, I.S.Turgenev miyasining og'irligi 2012 g bo'lgan, fransuz yozuvchisi Anatol Frans miyasining og'irligi esa aksincha, 1017 g ga teng kelgan. Lekin har ikkala yozuvchi asarlarining qimmatini dunyoda bir-biridan qolishmasligi ma'lum. Binobarin, odam aql-idrokini uning miyasi hajmiga qarab emas, balki u yashab turgan ijtimoiy jamiyatning, atrof-muhitning ta'siriga qarab baholash lozim.

Odam miyasining po'stloq qismi uning mehnat va ijod qilishi jarayonida aql, zehn, so'zlash, fikr yuritish va h.k.larning vujudga kelishi natijasida takomillashib boradi. Miya po'stloq'ida yangi qavatlar paydo bo'ladi. Bosh miyaning po'stloq qismi (Dalgerg ma'lumotiga ko'ra) miya umumiy hajmining 53–54 foizini, po'stloq osti o'zaklari esa 3–4 foizni tashkil etadi. Hech bir hayvonda odam miyasidagi kabi juda ko'p chuqur egat va pushtalar bo'lmaydi.

## BOSH MIYANI O'ROVCHI PARDALAR (146, 147-rasmlar)

Bosh miyani ham orqa miya singari ustma-ust joylashgan uchta parda o'rab turadi.

I. **Bosh miyaning qattiq pardasi** (dura mater encephali) biriktiruvchi to'qimadan tuzilgan, qattiq parda orqa miya qattiq pardasining davomi bo'lib, suyaklarning ichki yuzalariga yopishib turadi va tomirlarga boy. Qattiq pardaning tashqi yuzasini kalla suyagining ichki tomoniga yopishgan qismi suyak ustki pardasi hisoblansa, pardaning miyaga qaragan ichki yuzasi endoteliy bilan qoplanganligi uchun yaltiroq va silliqdir. Qattiq parda bilan to'r parda orasidagi tor masofa (spatium subdurale)da ozroq miya suyuqlig'i bo'ladi. Qattiq parda vena sinuslariga borganda ikki varaqqa ajralib yopishadi. Chakka suyagining uchiga borganda uch shoxli nervning tuguni joylashgan (impressio trigemini) chuqurchasini ham qattiq parda ikki varaqqa ajralib o'raydi. Qattiq parda o'zidan bir nechta o'simta chiqaradi.

1. Miya o'rog'i (falx cerebri) o'roq shaklidagi o'simta; tepa suyaklarning birlashgan joyidagi o'q-

yoysimon egat (sulcus sinus sagittalis superioris)ning ikki chetidan boshlanib, miya yarimsharlari orasiga kirib turadi va uning oldingi uchi (crista galli) ga yopishgan bo'ladi.

2. Bosh miya ensa qismini miya chadan ajratib turuvchi miya cha chodiri – tentorium cerebelli o'simta bo'lib, uning ikki chekkasi ensa suyagidagi sulcus sinus transversi ga yopishgan. So'ngra chekka suyagi piramida qismining ikki tomi bo'ylab yo'nalib, ponasimon suyakning processus clinoideus posterior ga yopishadi. Miya o'rog'i miya yarimsharlarning ensa qismini miyachadan ajratib turadi.

3. Miya cha o'rog'i (falx cerebelli) miya o'rog'i kabi o'rta qirra – crista occipitalis interna bo'ylab joylashib, miyacha yarimsharlari orasiga kirib turadi.

4. Egart o'sig'i (diafragmasi – diaphragma sellae) ponasimon suyak tanasi ustidagi turk egari ustida tortilib turadi. Uning o'rtasida gipofiz bezining oyog'i o'tadigan teshik (infundibulum) bor.

Qattiq parda varaqlari suyaklar egati ustida ajralib bo'shliqlar (kovaklar – sinus durae matris) hosil qiladi. Bo'shliqlardan kalla ichida to'plangan vena qoni oqadi. Bu kovaklarda klapanlar bo'lmaydi, ko'ndalang kesimi uchburchak shaklida bo'lib, ikki chekkasi kalla suyagining ichkarisidagi sinuslar chekkasiga mahkam yopishgan. Shuning uchun bunday vena kovaklari kesilganda ham oddiy vena devorlariga o'xshash puchaymaydi, natijada vena qoni har qanday holatda ham bemalol oqib, bosh miya faoliyatiga zarur yetkazmaydi. Kovaklarga quyidagilar kiradi:

1) Ko'ndalang kovak (sinus transversus) ensa suyagining ichki yuzasidagi ko'ndalang egat bilan qattiq parda varag'i (tentorium cerebelli) oralig'ida paydo bo'ladi.

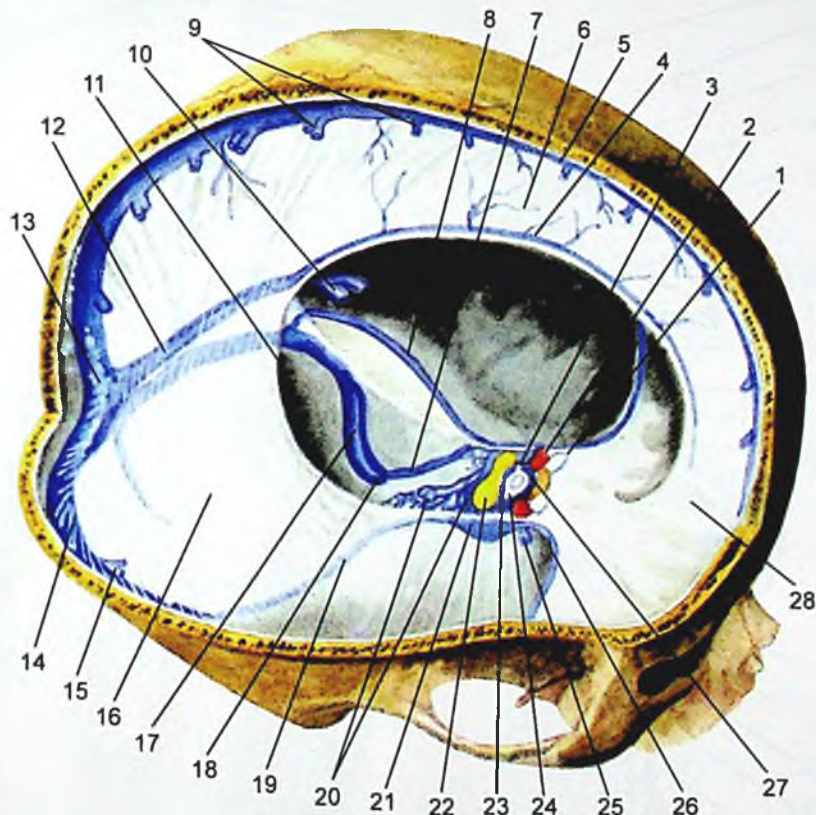
2) «S» simon kovak (sinus sigmoideus) ko'ndalang kovak chakka suyagining piramida qismidan burilib, pastga (so'rg'ichsimon qismga) tushib, «S» simon kovak nomini oladi. Sulcus sinus transversi ensa suyagi bo'ylab pastga yo'nalib foramen jugulare dan chiqib v. jugularis bo'lib davom etadi.

3) Yuqorigi o'q-yoysimon kovak (sinus sagittalis superior) miya o'rog'ining ustki chetini ikkiga ajratib, tepa suyaklarining o'q-yoysimon egatlari chetiga yopishishidan vujudga keladi. Bu kovak crista galli dan boshlanib, ensa suyagidagi protuberantia occipitalis interna ga yopishadi. Bu kovakning ikki yonboshida (miya qattiq pardasi ichida) unchalik katta bo'lmagan qon ko'lchalari bo'lib, bir tomondan sinus sagittalis va diploik venalariga qo'shilsa, ikkinchi tomondan miya qattiq pardasi kovagiga ochiladi.

4) Pastki o'q-yoysimon kovak – sinus sagittalis inferior qattiq parda; miya o'rog'i o'simtasi pastki qirg'og'i oralig'ida paydo bo'ladi. Bu kovak ham ko'ndalang kovakka (sinus transversus) qo'shilib turadi.

**146-rasm.** Bosh miyaning qattiq pardasi (dura mater encephali):

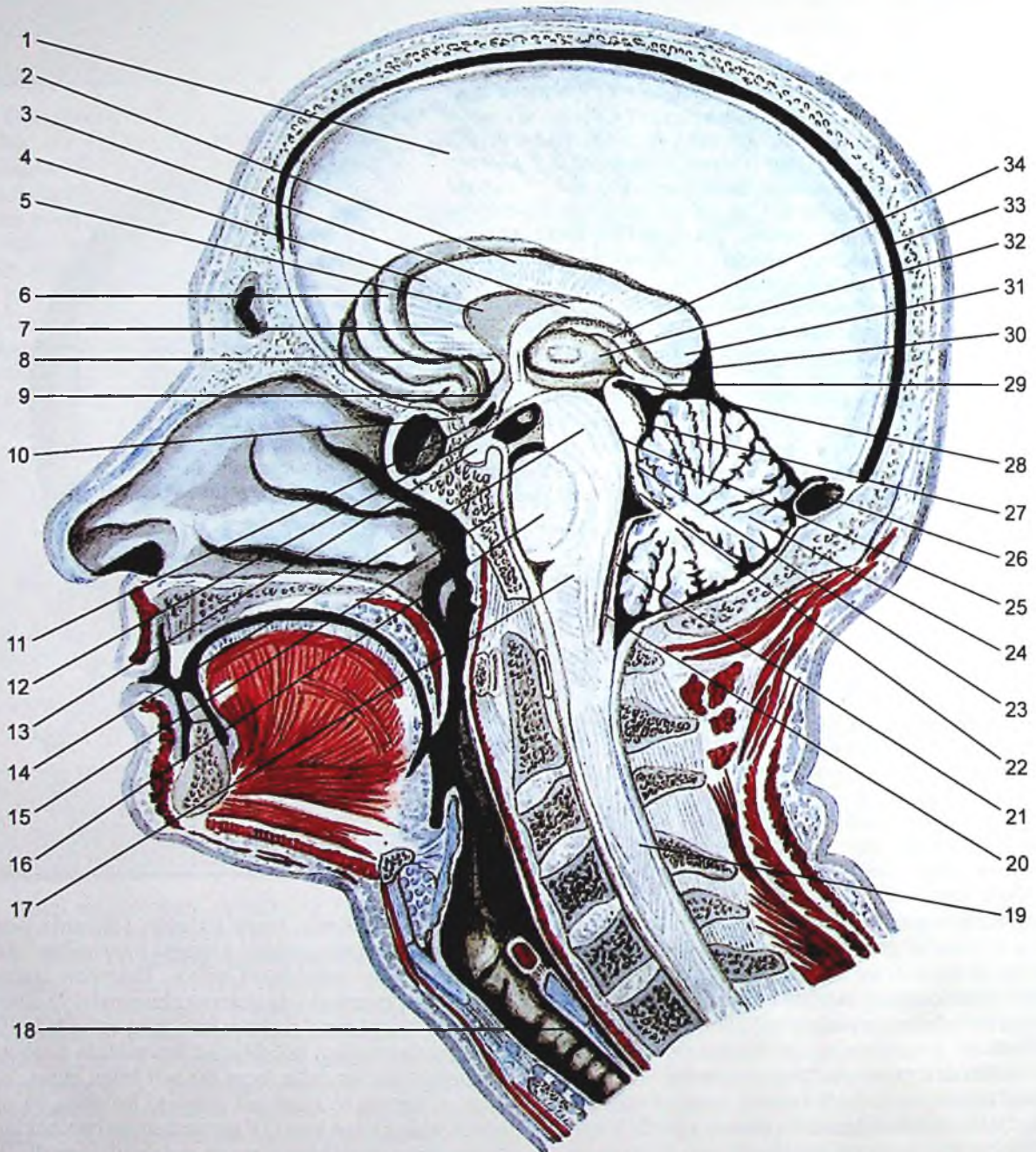
1 – N. opticus; 2 – A. carotis interna; 3 – Infundibulum; 4 – Sinus sagittalis inferior; 5 – Sinus sagittalis superior; 6 – Falx cerebri major; 7 – Sinus petrosus inferior; 8 – Sinus petrosus superior sinister; 9 – Vv. cerebri superiores; 10 – Vena cerebri magna; 11 – Incisura tentorii; 12 – Sinus rectus; 13 – Confluens sinuum; 14 – Sinus transversus; 15 – Vv. cerebri inferiores; 16 – Tentorium cerebelli; 17 – Sinus sigmoideus; 18 – Bulbus superior v. jugularis internae; 19 – Sinus petrosus superior dexter; 20 – Plexus basillaris; 21 – Sinus cavernosus; 22 – Dorsum sellae; 23 – Sinus intercavernosus; 24 – Diaphragma sellae; 25 – Vv. cerebri media superficiales; 26 – Sinus sphenoparietalis; 27 – Sinus intercavernosus; 28 – Crista galli.



5) Turk egari atrofidagi g'orsimon kovak – sinus cavernosus va chakka suyagining piramida qismi usti va ostida ham kovaklar – sinus petrosus superior et inferior joylashgan. Kovaklarning hammasi ko'ndalang kovak orqali «S» simon kovakka qo'shiladi. Bu kovaklarning qo'shilgan joyi confluens sinum bo'lib davom etib bo'yinturuq teshik – foramen jugulare orqali ichki bo'yinturuq venaga qo'shilib ketadi. Qattiq parda bilan to'r parda o'rtasida torgina bo'shliq bo'lib, unda oz miqdorda miya suyuqlig'i to'planadi.

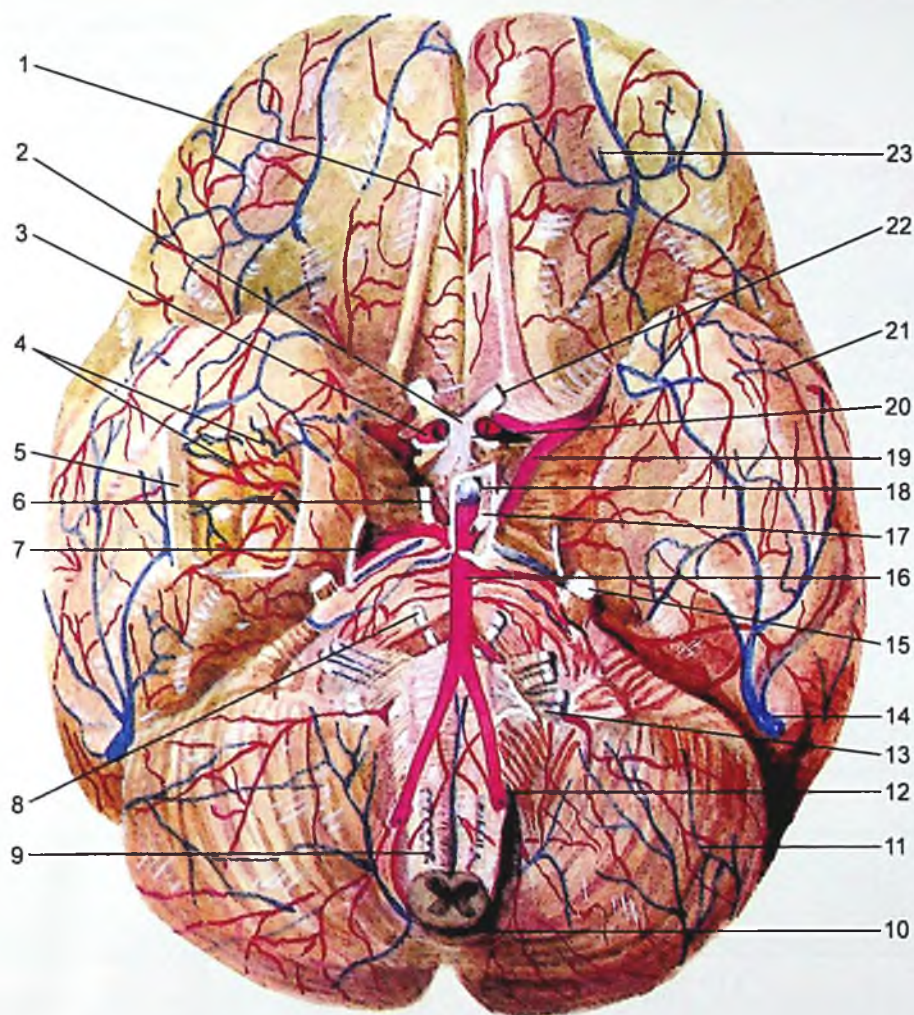
II. To'r parda (148-rasm) – arachnoidea encephali yupqa bo'lib, egatlar ustida juda ko'p mayda teshikchalari bo'lganligi sababli to'r parda deb nom olgan. To'r parda egatlar ustidan ko'priksingari o'tib, miyani qoplab turadi. Natijada parda bilan egatlar oralig'ida bo'shliqlar – cavitates subarachnoidales paydo bo'ladi. Bo'shliqlar ba'zi joylarda (miyacha bilan uzunchoq miya o'rtasida – cisterna

cerebellomedullaris, miya ko'prigi sohasida pontis, miya oyoqchalari orasida – cisterna interpeduncularis) kattalashib havzalar hosil qiladi. Bulardan tashqari, chiasma opticum oldida cisterna chiasmatis va cisterna fossae lateralis cerebri shu nomli chuqurchada bo'ladi. To'r parda ostidagi bo'shliqlar, havzalarda tiniq miya suyuqlig'i bo'lib, ular faqat bir-biri bilan emas, balki orqa miyaning to'r pardasi ostidagi bo'shliq va miya qorinchalari bilan ham (IV qorinchaning burchaklarida joylashgan teshiklar orqali) qo'shilib turadi. To'r pardada qon tomirlar bo'lmaydi. Odatda, to'r pardadan mayda o'simtalar to'r parda granulatsiyasi (granulationes) chiqib vena kovaklarining ichiga yoki kovaklar yonboshida joylashgan qon ko'lchalariga kiradi. Bu granulatsiyalar qari odamlarda ko'payib, o'z og'irliklari orqali kalla suyaklarining ichiga so'rilib, chuqurchalar (foveolae granulares) hosil qiladi. Granulatsiyalar miya suyuqlig'ini filtrlash orqali qon yo'lga o'tkazadi.



**147-rasm.** Bosh miyaning qattiq pardasi (dura mater encephali):

1 – Falx cerebri; 2 – Truncus corporis callosi; 3 – Corpus fornicis; 4 – Genu corporis callosi; 5 – Septum pellucidum; 6 – Gyrus cinguli; 7 – Rostrum corporis callosi; 8 – Commissura anterior; 9 – Lamina terminalis; 10 – Chiasma opticum; 11 – Infundibulum; 12 – Corpus mamillare; 13 – Hypophysis; 14 – Pedunculus cerebri; 15 – Clivus; 16 – Pons; 17 – Medulla oblongata; 18 – Trachea; 19 – Medulla spinalis; 20 – Tela chorioidea ventriculi quarti; 21 – Velum medullare inferius; 22 – Ventriculus IV; 23 – Velum medullare superius; 24 – Cerebellum; 25 – Aquaeductus cerebri; 26 – Sinus transversus; 27 – Tectum mesencephali; 28 – Commissura posterior; 29 – Corpus pineale; 30 – V.cerebri magna; 31 – Splenium corporis callosi; 32 – Thalamus; 33 – Sinus sagittalis superior; 34 – Stria medullaris thalami.



148-rasm. Bosh miyaning to'r pardasi (arachnoidea encephali):

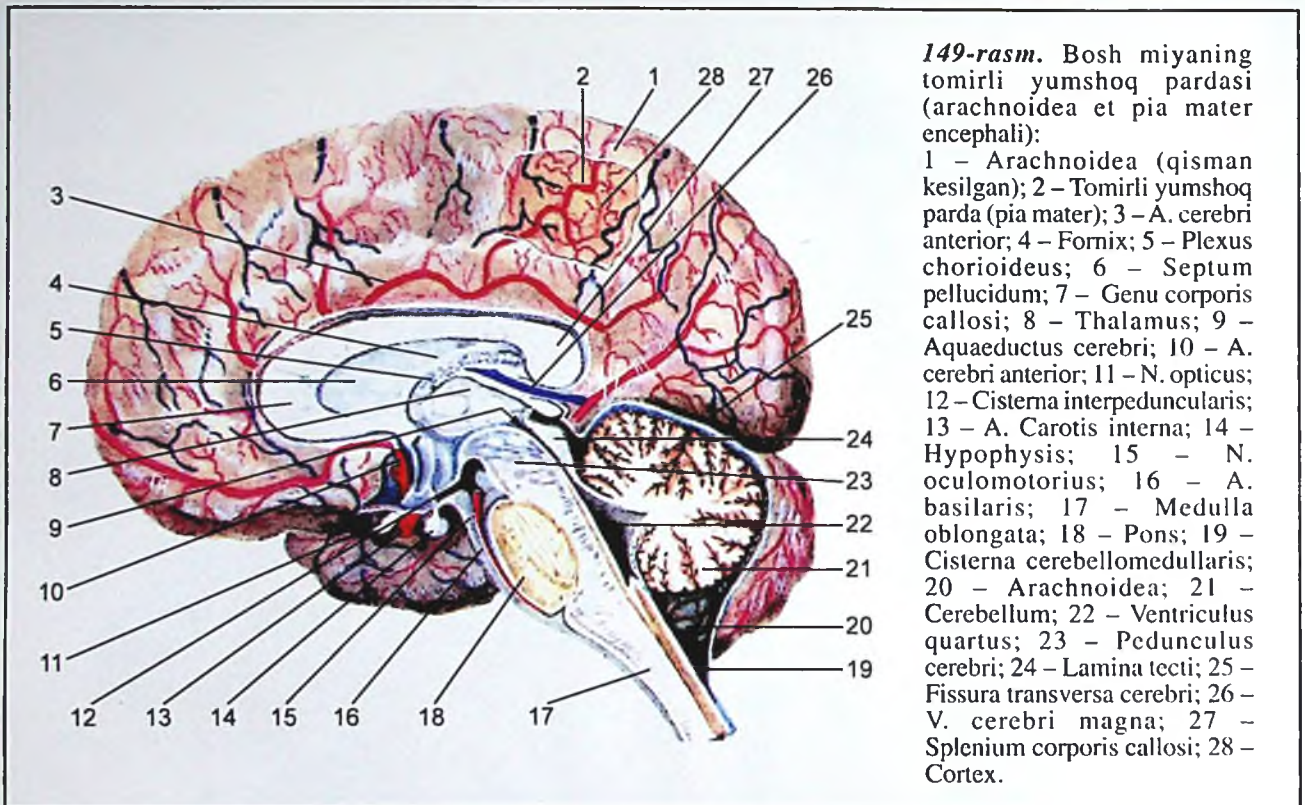
1 – Bulbus olfactorius; 2 – Cisterna chiasmatis; 3 – A. carotis interna; 4 – Pia mater encephali; 5 – Arachnoidea encephali; 6 – N. oculomotorius; 7 – A. cerebri posterior; 8 – Pons; 9 – Medulla oblongata; 10 – Cisterna cerebellomedullaris; 11 – Cerebellum; 12 – A. vertebralis; 13 – N. hypoglossus; 14 – V. cerebri inferior; 15 – N. trigeminus; 16 – A. basilaris; 17 – Cisterna interpeduncularis; 18 – Corpus mamillare; 19 – A. communicans posterior; 20 – Hypophysis; 21 – Lobus temporalis; 22 – N. opticus; 23 – Lobus frontalis.

**III. Tomirli yumshoq parda (pia mater encephali)** (149-rasm) qon tomirlar va nervlarga boy bo'lgan yupqa parda. U po'stloq egatlarining orasida joylashadi. Bu parda qon tomir chigallarini, burmalarini hosil qilib, miya qorinchalari ichiga kirib joylashadi va miya suyuqlig'ining hosil bo'lishida qatnashadi (150, 151-rasmlar).

Miya suyuqlig'i, likvor – liquor cerebrospinalis (150–200 g) bosh miya qorinchalari hamda orqa miya markaziy kanalida va to'r parda

ostidagi bo'shliqlarda bir me'yorda aylanib yuradi. Miya suyuqlig'i miya qorinchalaridagi qon tomir chigallari va burmalaridan ajralib, to'r pardada joylashgan mayda teshikchalar vositasida limfa tomirlari va vena qon tomirlariga shimilib turadi.

Miya suyuqlig'i orqa va bosh miyalarni tashqi mexanik ta'sirlardan saqlashdan tashqari, miyada moddalar almashinuvi jarayonida va kalla bo'shlig'idagi bosimni bir me'yorda ushlab turishda ham ishtirok etadi.



**149-rasm.** Bosh miyaning tomirli yumshoq pardasi (arachnoidea et pia mater encephali):

1 – Arachnoidea (qisman kesilgan); 2 – Tomirli yumshoq parda (pia mater); 3 – A. cerebri anterior; 4 – Fornix; 5 – Plexus chorioideus; 6 – Septum pellucidum; 7 – Genu corporis callosi; 8 – Thalamus; 9 – Aquaeductus cerebri; 10 – A. cerebri anterior; 11 – N. opticus; 12 – Cisterna interpeduncularis; 13 – A. Carotis interna; 14 – Hypophysis; 15 – N. oculomotorius; 16 – A. basilaris; 17 – Medulla oblongata; 18 – Pons; 19 – Cisterna cerebellomedullaris; 20 – Arachnoidea; 21 – Cerebellum; 22 – Ventriculus quartus; 23 – Pedunculus cerebri; 24 – Lamina tecti; 25 – Fissura transversa cerebri; 26 – V. cerebri magna; 27 – Splenium corporis callosi; 28 – Cortex.

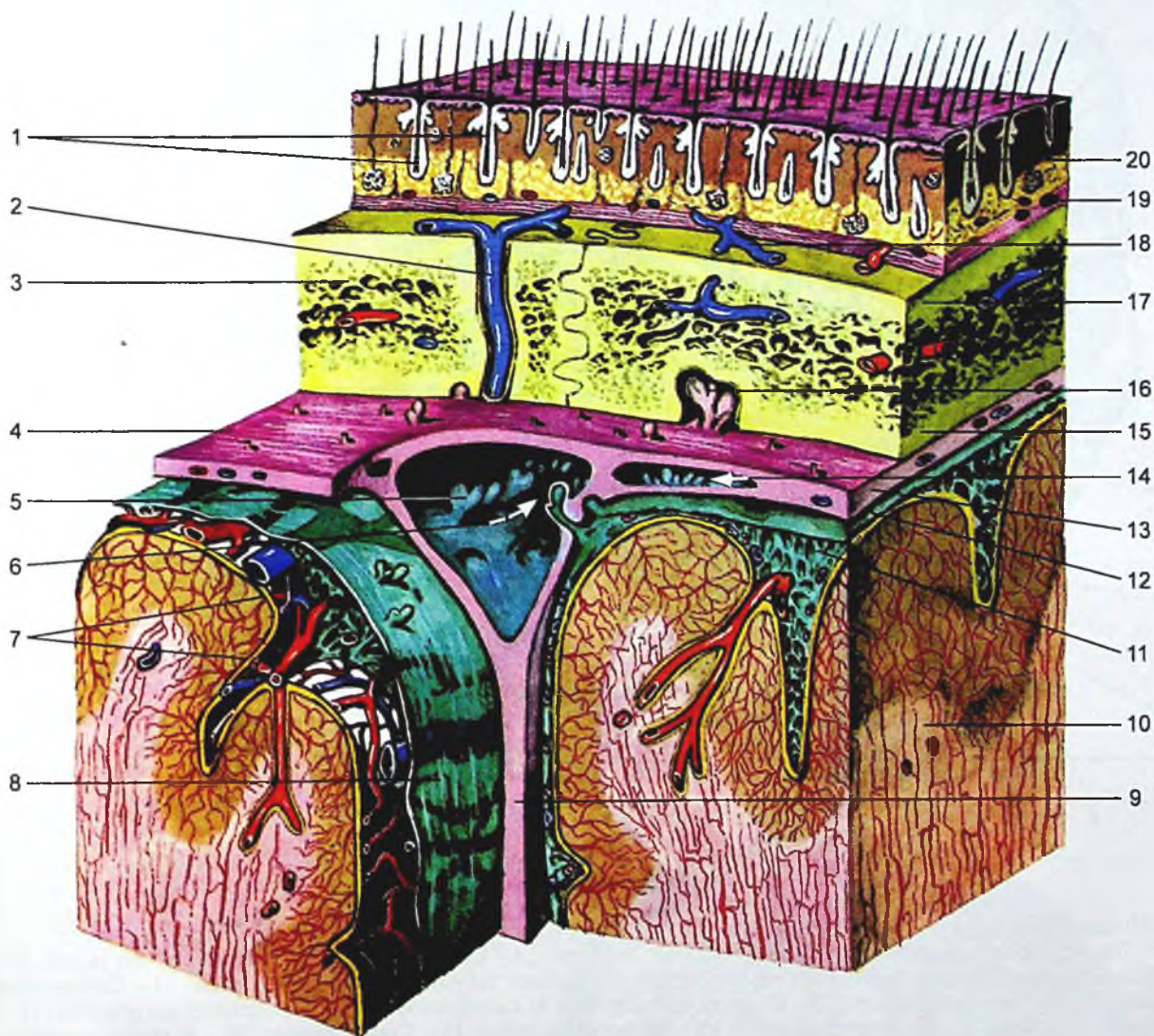
## ORQA VA BOSH MIYANING O'TKAZUV YO'LLARI (152, 153, 154- rasmlar)

Miya po'stlog'ida joylashgan analizator (hujayra) tolalari ma'lum bir ta'sirotni markazdan ishchi a'zolarga yoki aksincha, periferiyadan miya po'stlog'iga yetkazuvchan nerv tolalaridan tuzilgan o'tkazuvchi yo'llardan iboratdir. O'tkazuvchi yo'llar o'z vazifasiga ko'ra harakatchan orqa miya va sezuvchi neyronlardan tuzilgan, ularning hujayralari orqa va bosh miyaning kulrang moddasida, nerv tolalari esa miyaning oq moddasida joylashgan.

1. Miya po'stlog'i bilan orqa miya o'rtasidagi yo'l – tractus corticospinalis (pyramidalis) harakatlantiruvchi yo'l bo'lib, ta'sirotlarni efferent tolalar orqali bosh miya po'stlog'idan orqa miya kulrang moddasiga va u yerdan nerv tolalari orqali ishchi a'zolarga yuboradi. Bunday ixtiyoriy harakatni o'tkazuvchi yo'l ikki neyronidan iborat. Birinchi neyron bosh miyaning oldingi markaziy pushtasidan boshlanib, ichki kapsula orqa oyoqchasining  $\frac{2}{3}$  qismidan, miya oyoqlari, miya ko'prigi va uzunchoq miyadan pyramis bo'lib o'tib, orqa miyaga o'tishda tolalarining bir qismi kesishib

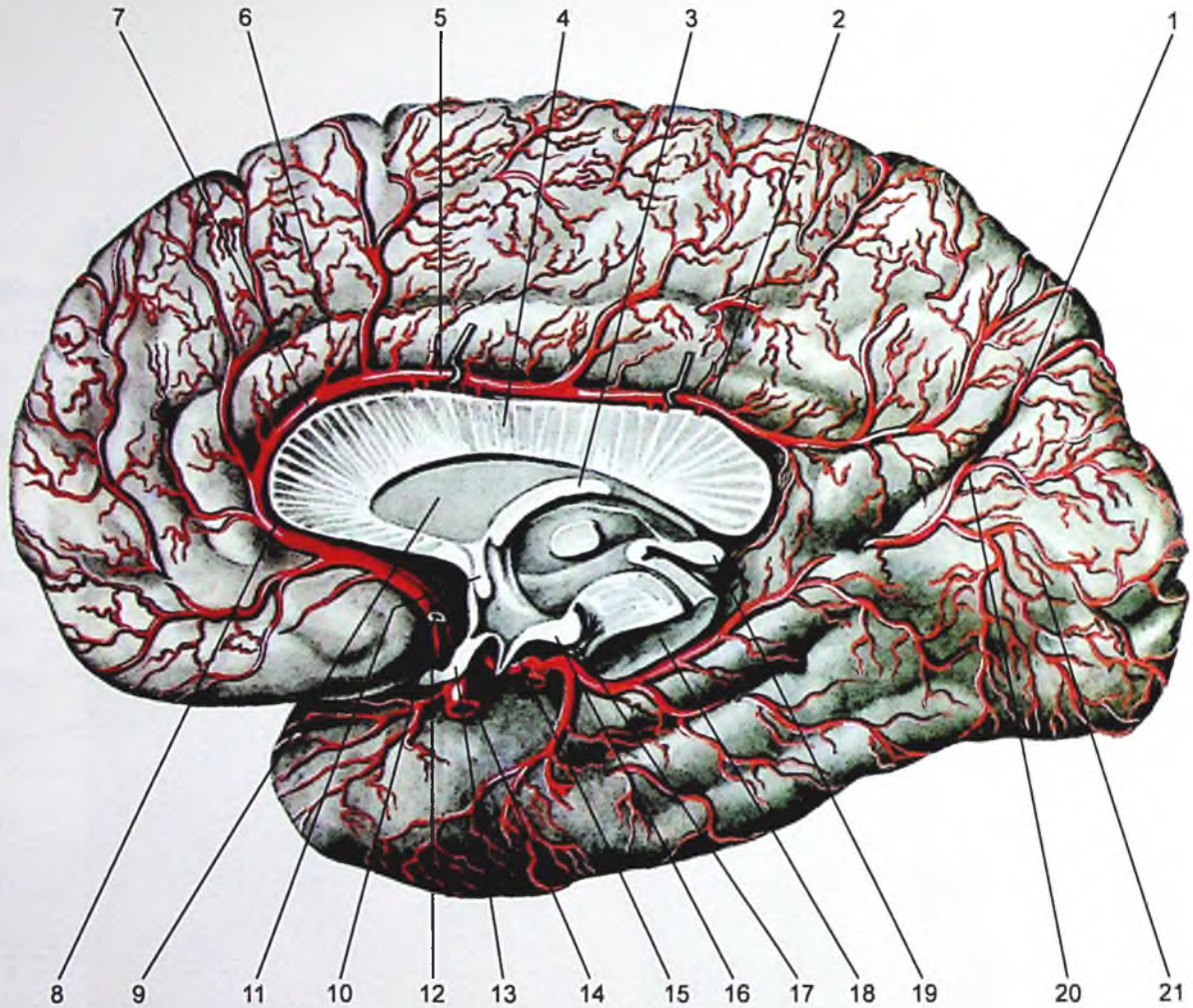
(decussatio pyramidum), o'ng tomondagi tolalar chap tomonga, chap tomondagi tolalar esa o'ng tomonga o'tadi va orqa miyaning yon tizimchasida tolalarning kesishmagan qismi to'g'ridan-to'g'ri orqa miyaning oldingi tizimchasida yotadi, ularning segmentlarida kesishib kulrang moddaning oldingi shoxida tugaydi. Orqa miya kulrang moddasining oldingi shoxlaridan ikkinchi neyron boshlanib muskullarga borib tarqaydi.

2. Miya po'stlog'i bilan bosh miya nervlarining yadrolari o'rtasidagi yo'l yoki miya po'stlog'i bilan miya so'g'oni o'rtasidagi yo'l – tractus corticonuclearis ham ikki neyronli bo'lib, birinchi neyron miya po'stlog'idan boshlanadi, ichki kapsulaning tizzasidan o'tib, miya oyoqchasida III, IV, ko'priksida V, VI, VII va uzunchoq miya sohasida IX, X, XI, XII nervlarning harakatlantiruvchi o'zaklarida tugaydi. Ikkinchi neyronlar esa ana shu nerv yadrolaridan bosh miya nervlari bo'lib chiqib, shu nervlarning harakatlantiruvchi muskullariga tarqaladi (155, 156- rasmlar).



150-rasm. Bosh miya pardalari sxemasi (meninges encephali):

1 – Pili; 2 – V. emissaria; 3 – Diploe; 4 – Dura mater; 5 – Granulationes arachnoideales; 6 – Sinus sagittalis superior; 7 – Pia mater; 8 – Arachnoidea; 9 – Falx cerebri major; 10 – Cerebrum (bir qismi kesib olingan); 11 – Cavum subarachnoideale; 12 – Arachnoidea; 13 – Dura mater; 14 – Lacuna lateralis; 15 – Lamina interna; 16 – Granulationes arachnoideales; 17 – Lamina externa; 18 – Boshning teri osti venalari; 19 – Galea aponeurotica; 20 – Cutis.



**151-rasm.** Bosh miya qon tomirlari, aa. cerebri (o'ng yarimshar):

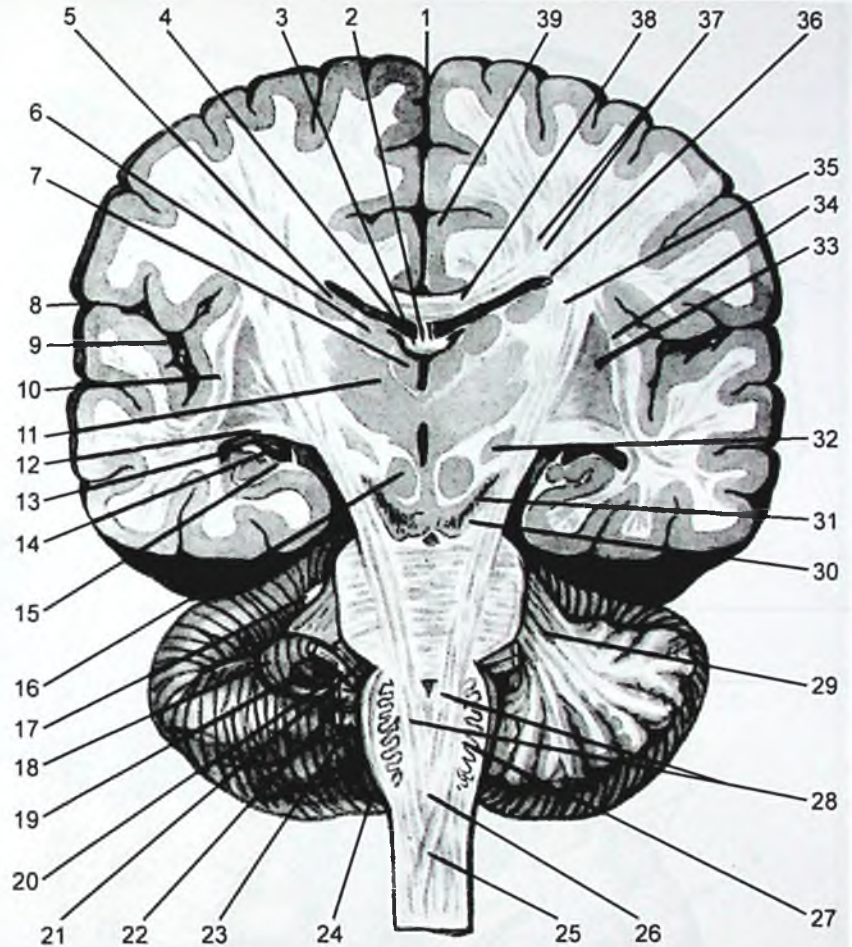
1 – Fissura parietooccipitalis; 2 – A. cerebri anterior; 3 – Fornix; 4 – Corpus callosum; 5 – Sulcus corporis callosi; 6 – Sulcus cinguli; 7, 8 – A. cerebri anterior; 9 – Septum pellucidum; 10 – A. communicans anterior; 11 – Commissura anterior; 12 – Lamina terminalis; 13 – Chiasma opticum; 14 – A. carotis interna; 15 – A. communicans posterior; 16 – Corpus mamillare; 17 – A. cerebri posterior; 18 – Pedunculus cerebri; 19 – Corpus pineale; 20 – A. cerebri posterior; 21 – Sulcus calcarinus.

3. Qizil yadro bilan orqa miya o'rtasidagi yo'l – tractus rubrospinalis olti neyronli o'tkazuvchi yo'lning bir qismidir. Bu yo'l tana muskullarining avtomatik ishlashini boshqaradi. Birinchi neyron miya oyoqchalaridagi qizil yadro (nucleus ruber) dan boshlanadi, ko'prik oldida tolalar kesishib o'ng tomondagi tolalar chapga, chap tomondagi tolalar o'ng tomonga o'tadi. Uzunchoq miya orqali

miyaning yon tizimchalari tarkibidagi nerv tolalari har bir segmentning old shoxlaridan kulrang moddada tugaydi. Ikkinchi neyron kulrang moddaning oldingi shoxlarida orqa miyani harakatlantiruvchi nervlari sifatida chiqib ishchi a'zolar (muskullar) ga boradi. Bu ikkala neyron orasida qo'shimcha neyronlar bo'lib, ular yordamchi vazifani bajarishlari mumkin.

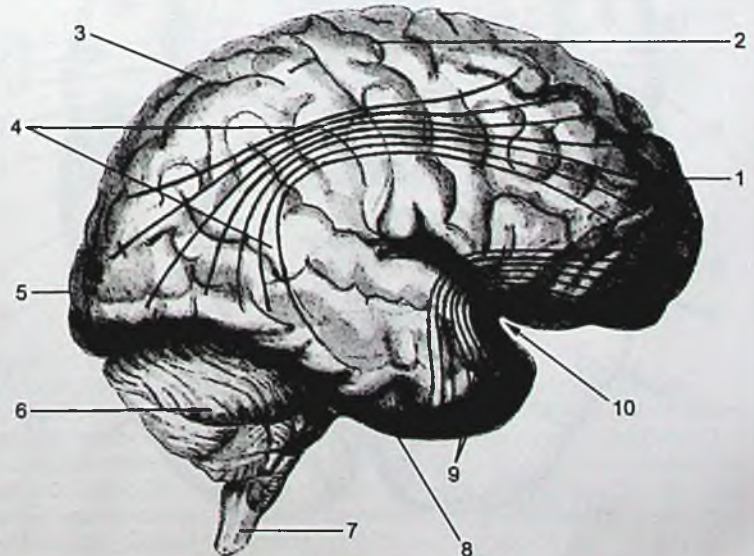
**152-rasm.** Bosh miya, miya oyoqchalari, ko'prik va uzunchoq miyaning ko'ndalang kesimi:

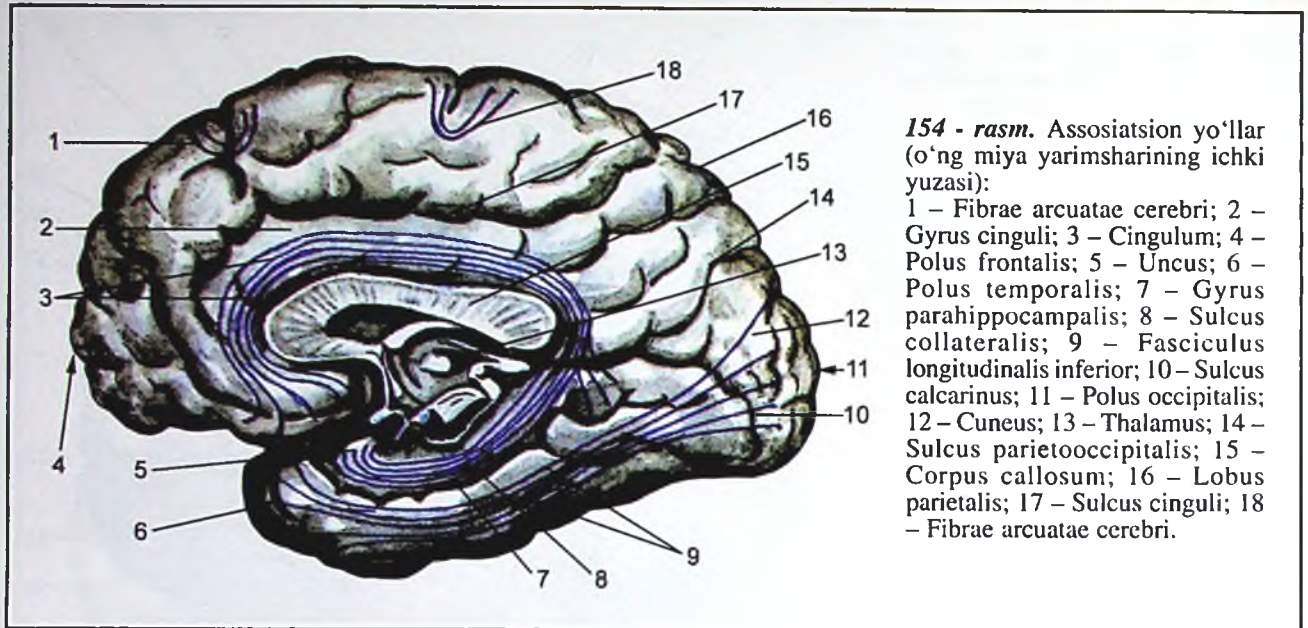
1 – Fissura longitudinalis cerebri; 2 – Septum pellucidum; 3 – Corpus fornicis; 4 – Plexus chorioideus ventriculi lateralis; 5 – Cauda nuclei caudati; 6 – Nuclei anteriores thalami; 7 – Nuclei mediales thalami; 8 – Sulcus lateralis; 9 – Insula; 10 – Claustrum; 11 – Nuclei anteriores thalami; 12 – Cornu inferius ventriculi lateralis; 13 – Tractus opticus; 14 – Plexus chorioideus ventriculi lateralis; 15 – Hippocampus; 16 – Nucleus ruber; 17 – N. trigeminus; 18 – Flocculus; 19 – Plexus chorioideus ventriculi quarti; 20 – N. vestibulocochlearis; 21 – N. facialis; 22 – N. glossopharyngeus; 23 – N. vagus; 24 – Cerebellum; 25 – Decussatio pyramidum; 26 – Pyramis medullae oblongatae; 27 – Nucleus olivaris; 28 – Tractus pyramidales; 29 – Pedunculus cerebellaris medius; 30 – Pedunculus cerebri; 31 – Substantia nigra; 32 – Nucleus subthalamicus; 33 – Nucleus lentiformis; 34 – Capsula externa; 35 – Capsula interna; 36 – Ventriculus lateralis; 37 – Radiatio corporis callosi; 38 – Corpus callosum; 39 – Gyrus cinguli.



**153-rasm.** Assosiatson yo'llar (o'ng miya yarimsharining tashqi yuzasi):

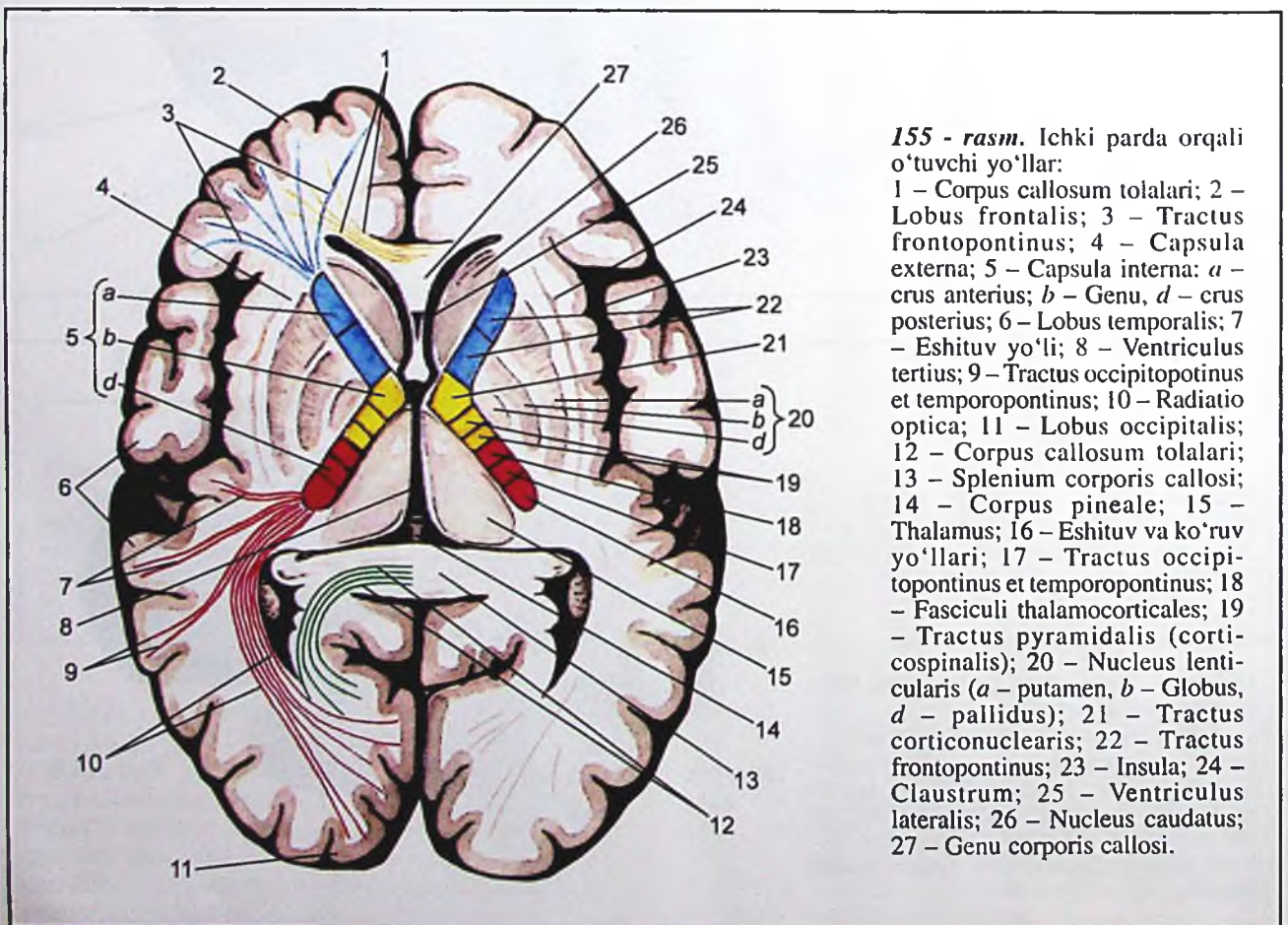
1 – Lobus frontalis; 2 – Sulcus centralis; 3 – Lobus parietalis; 4 – Fasciculus longitudinalis superior; 5 – Lobus occipitalis; 6 – Cerebellum; 7 – Medulla oblongata; 8 – Lobus temporalis; 9 – Fasciculus uncinatus; 10 – Fossa lateralis cerebri.





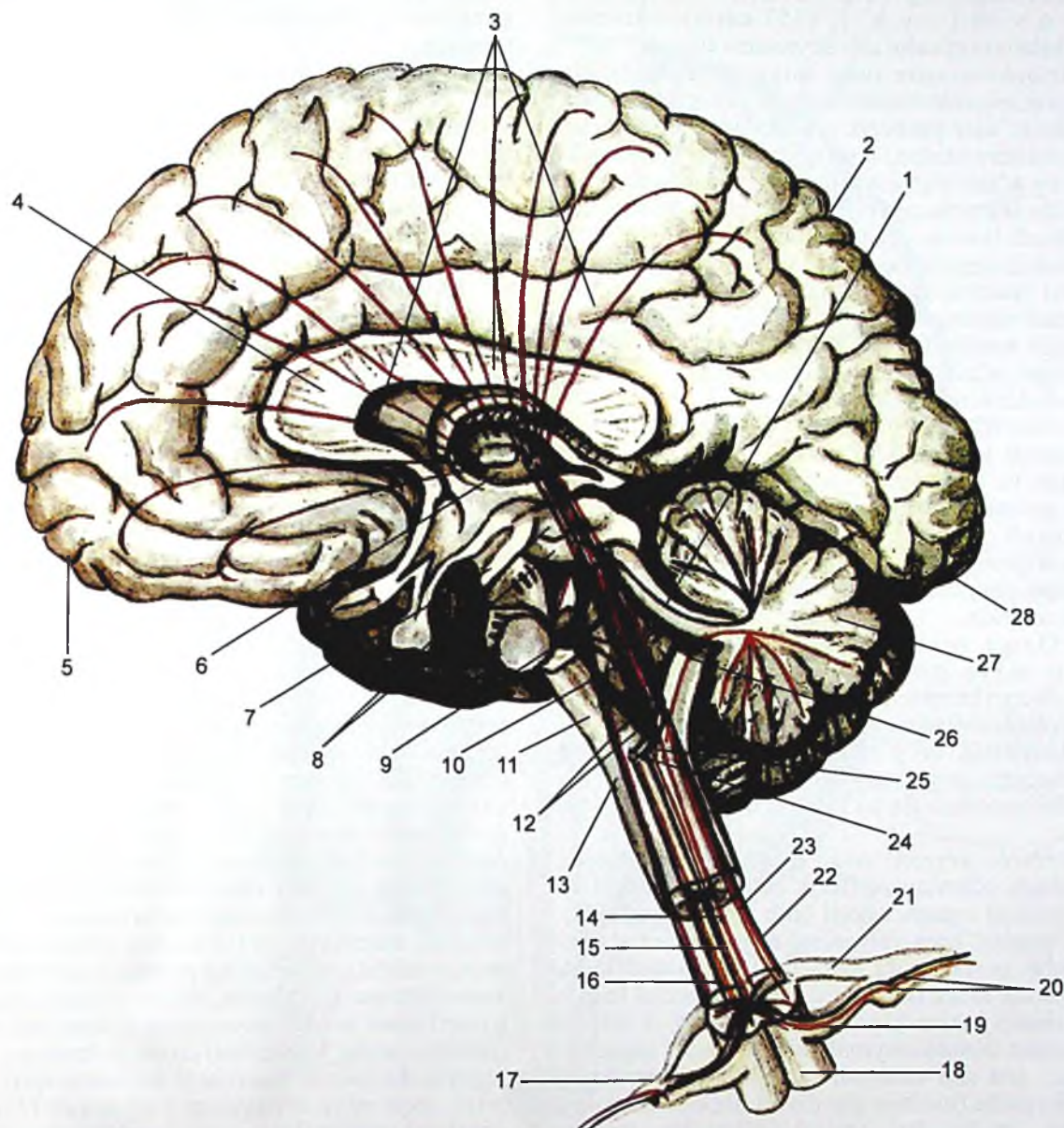
**154 - rasm.** Assosiation yo'llar (o'ng miya yarimsharining ichki yuzasi):

1 - Fibrae arcuatae cerebri; 2 - Gyrus cinguli; 3 - Cingulum; 4 - Polus frontalis; 5 - Uncus; 6 - Polus temporalis; 7 - Gyrus parahippocampalis; 8 - Sulcus collateralis; 9 - Fasciculus longitudinalis inferior; 10 - Sulcus calcarinus; 11 - Polus occipitalis; 12 - Cuneus; 13 - Thalamus; 14 - Sulcus parietooccipitalis; 15 - Corpus callosum; 16 - Lobus parietalis; 17 - Sulcus cinguli; 18 - Fibrae arcuatae cerebri.



**155 - rasm.** Ichki parda orqali o'tuvchi yo'llar:

1 - Corpus callosum tolalari; 2 - Lobus frontalis; 3 - Tractus frontopontinus; 4 - Capsula externa; 5 - Capsula interna; a - crus anterior; b - Genu; d - crus posterior; 6 - Lobus temporalis; 7 - Eshituv yo'li; 8 - Ventriculus tertius; 9 - Tractus occipitopontinus et temporopontinus; 10 - Radiatio optica; 11 - Lobus occipitalis; 12 - Corpus callosum tolalari; 13 - Splenium corporis callosi; 14 - Corpus pineale; 15 - Thalamus; 16 - Eshituv va ko'ruv yo'llari; 17 - Tractus occipitopontinus et temporopontinus; 18 - Fasciculi thalamocorticales; 19 - Tractus pyramidalis (corticospinalis); 20 - Nucleus lenticularis (a - putamen, b - Globus, d - pallidus); 21 - Tractus corticonuclearis; 22 - Tractus frontopontinus; 23 - Insula; 24 - Claustrum; 25 - Ventriculus lateralis; 26 - Nucleus caudatus; 27 - Genu corporis callosi.



156 - rasm. Orqa miya va bosh miyaning o'tkazuv yo'llari:

1 – Tractus spinocerebellaris anterior; 2 – Lobus parietalis; 3 – Fasciculi thalamocorticales; 4 – Corpus callosum; 5 – Lobus frontalis; 6 – Thalamus; 7 – Pedunculus cerebri; 8 – Tectum mesencephali; 9 – Fossa rhomboidea; 10 – Tractus spinothalamici anterior et lateralis; 11 – Pedunculus cerebellaris inferior; 12 – Fasciculus gracilis et cuneatus; 13 – Medulla oblongata; 14 – Tractus spinothalamici anterior et lateralis; 15 – Fasciculus gracilis; 16 – Fasciculus cuneatus; 17 – N. spinalis; 18 – Medulla spinalis; 19 – Radix dorsalis; 20 – Ganglion spinale; 21 – Radix ventralis; 22 – Tractus spinocerebellaris anterior; 23 – Tractus spinocerebellaris posterior; 24 – Nucleus cuneatus; 25 – Nucleus gracilis; 26 – Tractus spinocerebellaris posterior; 27 – Cerebellum; 28 – Lobus occipitalis.

4. Orqa miya bilan miya po'stlog'i o'rtasidagi og'riq va haroratni o'tkazuvchi yo'l (157-rasm) – tractus spinothalamocorticalis uch neyron dan iborat.

*Birinchi neyron* orqa miya tugunchalarida (ganglion spinalis) hamda bosh miya tugunchalarida joylashadi, ular periferik o'simtalar – retseptorlar (sezuvchi nerv oxirlari) hosil qilib, teridan boshlanadi. Markaziy o'simtalar esa orqa miyaning orqa shoxlari sohasida ikkinchi neyron bilan sinaps hosil qilib tugallanadi (tractus gangliospinalis).

*Ikkinchi neyron* – orqa miya shoxlarining xususiy yadrosi (nucleus proprii)da joylashadi, ularning aksonlari commissura alba tarkibida qarama-qarshi tomonida kesishadi, orqa miyaning yon tizimchalar sohasiga o'tib ko'ruv do'mbog'iga (tractus spinothalamicus) borib tugallanadi.

*Uchinchi neyron* tanasi ko'ruv do'mbog'i yadrolarida joylashib ko'ruv do'mbog'i – po'stloq o'tkazuv yo'li – tractus thalamocorticalis tarkibida miya po'stlog'ining orqa markaziy pushtasida tugallanadi. Shunday qilib, bu o'tkazuvchi yo'lga tugun, orqa miya, ko'ruv do'mbog'i va miya po'stlog'i – tractus gangliospinothalamo corticalis deb nom berish mumkin.

5. Orqa miya tuguni – miya so'g'oni bilan miya po'stlog'i orasidagi chuqur sezgilarni o'tkazuvchi yo'l – tractus gangliobulbothalamocorticalis.

Muskullar, bo'g'imlar tarkibida joylashgan retseptorlarga proprioseptiv (o'z-o'zini sezish) tuyg'u yo'li deb yuritiladi. Bu yo'l ham uch neyron zanjiridan iborat.

*Birinchi neyron* orqa miya tugunchalarida joylashadi, ularning periferik o'simtasi muskul va bo'g'imlarda retseptor hosil qilib tugallansa, markaziy o'simtasi orqa miyaning orqa tizimchalari – funiculus posterior da joylashadi. Shuningdek, bu yerda nozik tutam (fasciculus gracilis) medial hamda ponasimon tutam (fasciculus cuneatus) lateral joylashgan. Birinchi neyronlarning aksonlari uzunchoq miyada ana shu tutamlar tarkibida bo'rtmalar – yadrolargacha (nucleus gracilis va nucleus cuneatus) davom etadi. Bu yo'lni qisqacha tractus gangliobulbaris deb aytilish mumkin.

*Ikkinchi neyron* yuqorida aytilgan yadrolarda joylashgan bo'lib, ularning aksonlari qovuzloq kesishmasi – decussatio lemniscorum ni, so'ngra medial qovuzloq – lemniscus medialis ni hosil qilib, ko'ruv do'mbog'ining lateral yadrolarida tugallanadi. Bu yo'l tractus bulbothalamicus deb ataladi.

*Uchinchi neyron* ko'ruv do'mbog'ida joylashgan, uning aksonlari ichki kapsula tolalari tarkibida bosh miya po'stlog'ining oldingi markaziy pushtasiga borib tugallanadi. U bosh miya po'stlog'ining harakat analizatori markazidir. Shunday qilib, bu chuqur

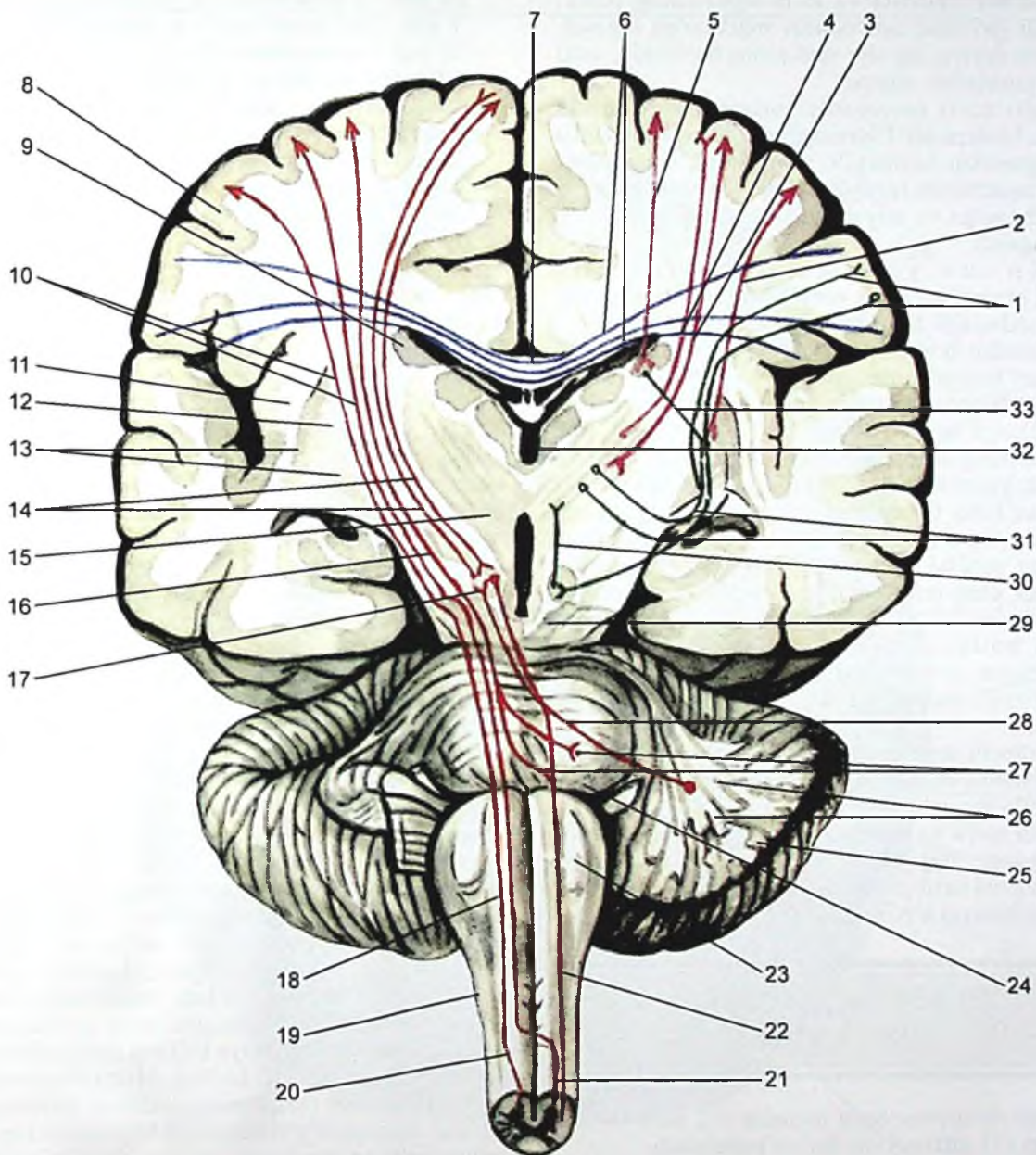
sezgilarni o'tkazuvchi yo'lga tugun-piyozcha-ko'ruv do'mbog'i – miya po'stlog'i (tractus gangliobulbothalamocorticalis) yo'li deb aytilish mumkin.

6. Miya cha harakatini tartibga soluvchi murakkab yo'l – miyachaning oq moddasi assosiativ komissural va proyeksion tolalardan iborat bo'lib: proyeksion tolalar esa miyachani orqa miya, bosh miya poyasi, po'stloq osti va yarimsharlar po'stloq markazlariga uchta oyoqchalari yordamida bog'laydi.

Orqa miya – miya chaning oldingi yo'li – tractus spinocerebellaris anterior ning birinchi neyronlari orqa miya nervlarining orqa ildizidagi sezgi tugunchalaridan boshlanib, orqa miya kulrang moddasining orqa shoxlari segmentlarida tugaydi. Ikkinchi neyron orqa shox hujayralaridan chiqadi, qarama-qarshi tomondagi ushbu yo'l tolalari bilan kesishib, orqa miya yon tizimchasi orqali ko'tarilib miya ko'prigidan o'tib, yuqori miya chodirida ikkinchi marta kesishadi va qarama-qarshi tomondagi miyachaning ustki oyoqchasi orqali yuqorigi chugalchang po'stlog'iga borib tugaydi. Uchinchi neyron bu yerdagi hujayralardan boshlanib, miyachaning tishli yadrosida tugaydi.

7. Orqa miya – miya cha orqa yo'li – tractus spinocerebellaris posterior ning birinchi neyronlari orqa miya nervlarining orqa ildizidagi sezgi tugunlaridan boshlanib, orqa miya orqa shoxlari segmentlarida tugaydi. Ikkinchi neyroni kesishmay orqa miyaning yon tizimchasi orqali ko'tarilib, uzunchoq miyaga, undan miyachaning pastki oyoqchasi orqali miyachaning pastki chugalchang po'stlog'iga borib tugaydi. Uchinchi neyron pastki chugalchang po'stlog'idan boshlanib, tishli yadroda tugaydi. To'rtinchi neyron miyacha harakatini tartibga soluvchi murakkab yo'l – tractus cerebellarubralis neyron sifatida miyachaning probka, sharsimon, tishli yadrolaridan boshlanib, miyachaning yuqorigi oyoqchalari orqali miya oyoqchalari bag'rining qarama-qarshi tomondagi qizil yadrolarga borib tugaydi. Beshinchi va oltinchi neyronlar qizil yadro bilan orqa miya o'rtasidagi yo'l orqali (3-yo'lga qaralsin) orqa miya kulrang moddasining oldingi shoxiga va undan orqa miya nervlari tarkibida skelet muskullariga boradi.

8. Eshituv yo'li to'rt neyron dan tuzilgan. Birinchi neyron quloq chig'anog'i ichida joylashgan spiral a'zo yaqinidagi burama tugun (ganglion spiralis)dan boshlanib (tugun hujayralaridagi ta'sirot spiral a'zodan keladi) dahliz chig'anoq nervlari sifatida miya ko'prigi yadrolarida tugaydi. Ikkinchi neyron ko'prikan rombsimon chuqurchaga borib, eshituv iplari bo'ylab kesishib, trapetsiyasimon tana orqali yuqori olivada tugaydi. Uchinchi neyron ustki olivadan boshlanib, ichkari tizzasimon tana – corpus



157 - rasm. Miya po'stlog'i bilan orqa miya o'rtasidagi o'tkazuv yo'llari:

1 - Tractus corticotegmentalis; 2 - Miya po'stlog'i bilan nucleus lentiformis o'rtasidagi yo'l; 3 - Fasciculi thalamocorticales; 4 - Fasciculi corticothalamicae; 5 - Miya po'stlog'i bilan nucleus caudatus o'rtasidagi yo'l; 6 - Corpus callosum ning komissural tolalari; 7 - Corpus callosum; 8 - Cortex; 9 - Nucleus caudatus; 10 - Tractus pyramidalis; 11 - Claustrum; 12 - Capsula interna; 13 - Nucleus lentiformis; 14 - Miya po'stlog'i bilan nucleus ruber o'rtasidagi yo'l; 15 - Thalamus; 16 - Tractus pyramidalis; 17 - Nucleus ruber; 18 - Pyramis; 19 - Medulla oblongata; 20 - Tractus corticospinalis (pyramidalis) anterior; 21 - Tractus corticospinalis (pyramidalis) lateralis; 22 - Tractus rubrospinalis; 23 - Oliva; 24 - Pons; 25 - Cerebellum; 26 - Nucleus dentatus; 27 - Bosh miya nervlarining yadrolari; 28 - Tractus cerebellorubralis; 29 - Pedunculus cerebri; 30 - Nucleus ruber bilan thalamus opticus o'rtasidagi yo'l; 31 - Ansa lenticularis; 32 - Ventriculus tertius III; 33 - Nucleus caudatus bilan globus pallidus o'rtasidagi yo'l.

geniculatum medialis va to'rt tepalikning pastki tepachasi (po'stloq osti eshituv markazi)da tugaydi. To'rtinchi neyron ana shu markazdan boshlanib, ustki chakka pushtasida tugaydi.

Dahliz nervi muvozanat saqlanishni avtomatik ravishda boshqaradi. Ularning birinchi neyroni dahliz nerv tugunidan boshlanib, rombsimon chuqurdagi eshituv tepachasida tugaydi. Ikkinchi neyron miyacha chualchangiga va miyachadagi cho'qqi yadrolarga borib tugaydi.

9. Ko'ruv yo'li 4 neyrondan iborat bo'lib, birinchi neyron ko'zning nerv to'qimasidan tuzilgan. To'rtinchi pardadagi tayoqchasimon va kolbasimon hujayralardan boshlangan ushbu neyron ikki qutbli (bipolyar) hujayralarda tugaydi. Ikkinchi neyron ana shu hujayralardan boshlanib tugunsimon (ganglioz) hujayralarga boradi. Uchinchi neyron ganglioz hujayralarning aksonlari – ko'ruv nervi (n. opticus) sifatida boshlanib, ko'z kosasining shu nomli kanalidan kalla bo'shlig'iga kirib qisman kesishadi. Natijada o'ng tomonga kesishib o'tgan tolalar chap ko'zning medial yarmidan, o'ng ko'zning tashqi yarmidan, chap tomonga o'tgan tolalar esa aksincha, o'ng ko'zning ichki va chap ko'zning tashqi yarmidan kelgan bo'ladi. Shundan so'ng kesishgan va kesishmagan nerv tolalari alohida ikkita tepachalar, tashqi tizzali tana va ko'ruv tepaligining yostig'ida tugaydi.

To'rtinchi neyron ana shu yadrolardan boshlanib, bosh miyaning ensa bo'lagida qush pixi egati atrofida po'stloqda tugaydi.

Bosh miya va ayniqsa uning po'stloq qavatida joylashgan hujayralar organizmning uzviy munosabatini tartibga soladi. Oxirgi miya – xotira, ong va aqliy faoliyat a'zoidir.

## PERIFERIK NERV SISTEMASI

Periferik nervlar bosh miyadan (12 juft) va orqa miyadan (31 juft) nervlar bo'lib boshlanadi.

## BOSH MIYA NERVLARI (158, 159- rasmlar)

Bosh miya nervlari (n. craniales) doimiy tartib raqamiga ega bo'lgan 12 juft nervdan iborat.

I juft – hidlov nervlari – n. olfactorius.

II juft – ko'ruv nervi – m. opticus.

III juft – ko'zni harakatlantiruvchi nerv – n. oculomotorius.

IV juft – g'altak nervi – n. trochlearis.

V juft – uch shoxli nerv – n. trigeminus.

VI juft – uzoqlashtiruvchi nerv – n. abducens.

VII juft – yuz nervi – n. facialis.

VIII juft – dahliz-chag'anoq nervi – vestibulocochlearis.

IX juft – til-yutqin nervi – n. glossopharyngeus.

X juft – adashgan nerv – n. vagus.

XI juft – qo'shimcha nerv – n. accessorius.

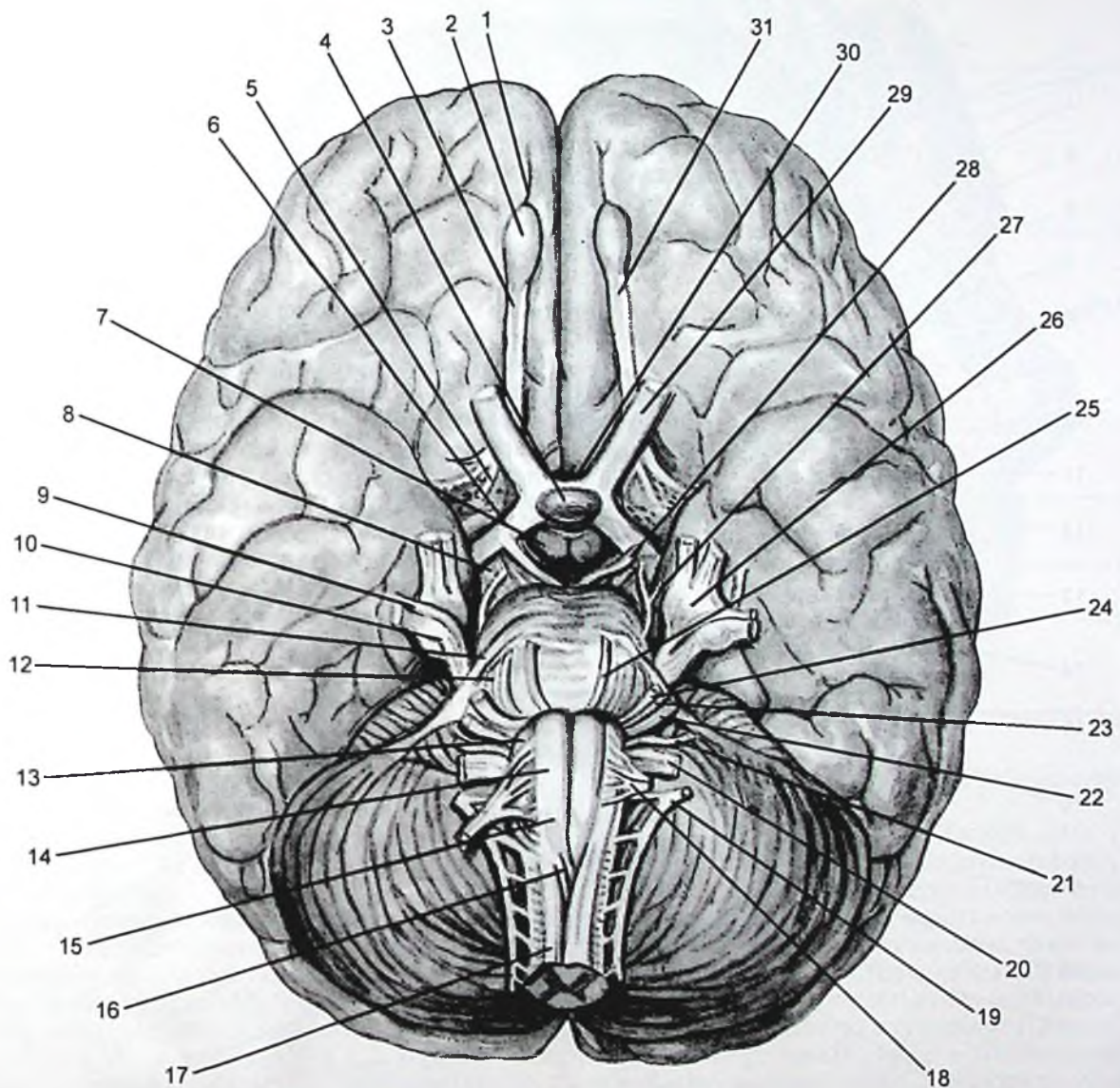
XII juft – til osti nervi – n. hypoglossus.

Bu 12 juft nerv vazifasiga, rivojlanishiga va ularga aloqador bo'lgan a'zolar funksiyasiga qarab uch guruhga bo'linadi. Ulardan I, II, VIII juft nervlar sezuvchi (hidlash, ko'rish va eshitish a'zolari nervlari), III, IV, VI, XI va XII juft nervlar esa orqa miyaning oldingi ildiziga o'xshab harakatlantiruvchi nervlar va V, VII, IX, X juft nervlar tarkibida ham sezuvchi, ham harakatlantiruvchi tolalar bo'lganidan aralash nervlar hisoblanadi. Bosh miya nervlari joylanish tartibiga qarab (segmentar holatda) orqa miya nervlariga o'xshab tuzilgan. Lekin bosh miya nervlarining har bir jufti rivojlanishi, funksiyasi va a'zolarining vazifasiga ko'ra alohida xususiyatga ega bo'lib, orqa miya nervlaridan farq qiladi. Chunki bosh miya nervlari orqa miya nervlarining oldingi yoki orqa ildizlariga to'g'ri keladi. Jumladan, III, IV, VI, XI va XII juft bosh miya nervlari orqa miya nervlarining oldingi harakatchan (efferent) ildiziga o'xshasa, V, VII, VIII, IX va X juft nervlar miya nervlarining orqa sezuvchi (afferent) ildiziga o'xshab tuzilgan. III, VII, IX va X juft nervlar bag'rida harakatlantiruvchi va sezuvchi tolalardan tashqari, parasimpatik tolalar ham mavjud. Hidlov nervi bilan ko'ruv nervi boshqa juft nervlardan oxiri miya pufakchalaridan rivojlanganligi bilan farq qiladi. Shuning uchun bu nervlarda nerv tugunlari bo'lmaydi. Aralash nervlar esa orqa miya nervlariga o'xshab tuzilgan, ularning sezuvchi tolalarida nerv tugunlari bo'ladi. Bosh miya poyasining kulrang moddalarida ham orqa miya nervlari singari sezuvchi nerv o'zagi (miya kulrang moddasining orqa shoxiga to'g'ri keladi) bo'ladi. Harakatlantiruvchi – somatik o'zagi (orqa miya kulrang moddasining oldingi shoxiga to'g'ri keladi) va vegetativ o'zagi (orqa miya kulrang moddasining yon shoxlariga to'g'ri keladi) o'z navbatida visseral sezuvchi va visseral harakatlantiruvchi tarmoqlarga bo'linadi. Visseral – harakatlantiruvchi tolalar faqat silliq muskullarni emas, balki ichki a'zolarining taraqqiyotidan kelib chiquvchi skelet muskullarini ham innervatsiya qiladi.

Bosh miya nervlari bajaradigan vazifalariga qarab tarkibida orqa miya nervlariga o'xshab sezuvchi, harakatlantiruvchi va vegetativ tolalar bo'ladi (159-rasm).

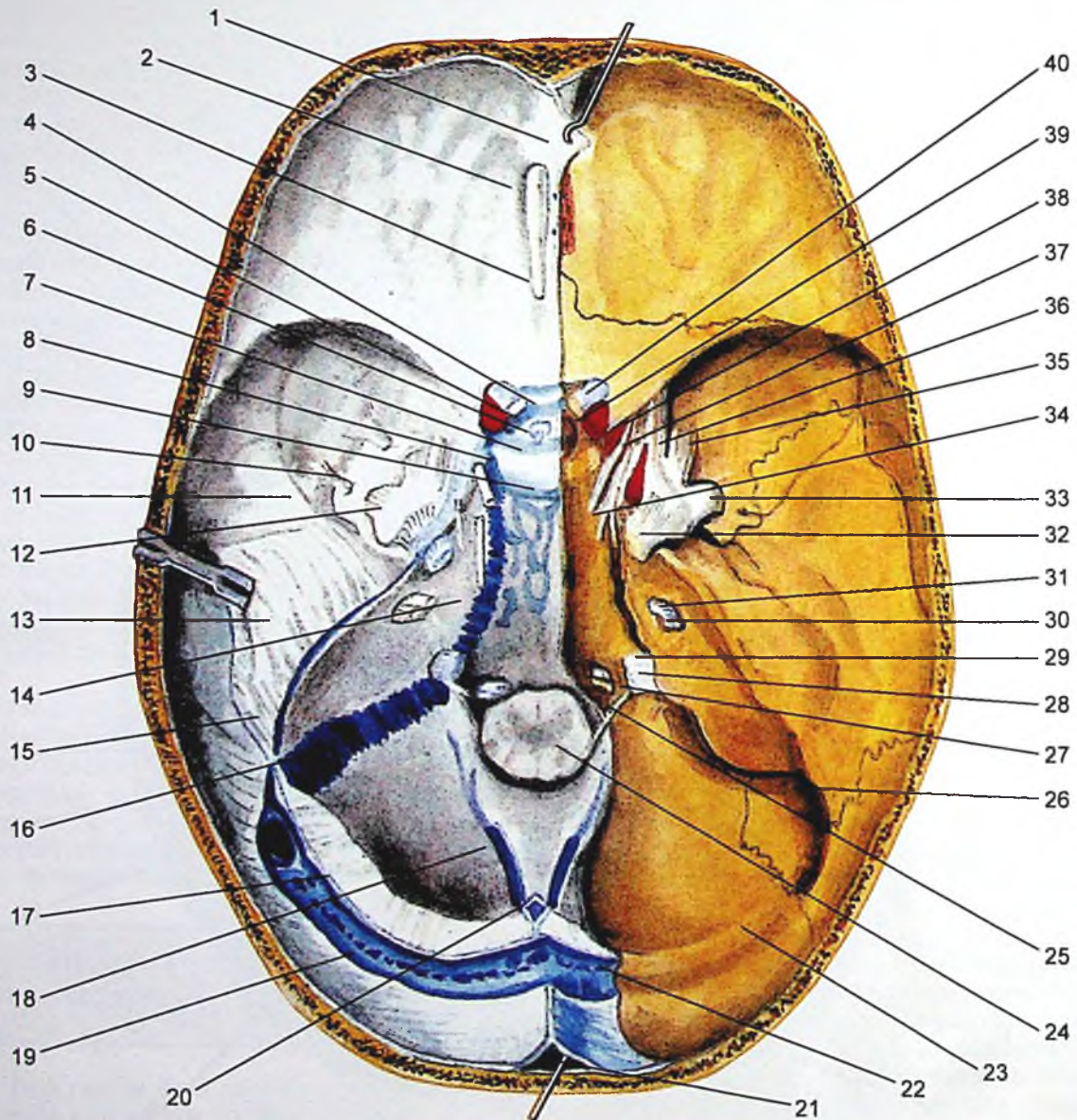
### Afferent tolalar.

I. Somatik sezuvchi tolalar (II, V, VIII juft nervlar) fizik ta'sirotlarni qabul qiluvchi a'zoldan



**158 - rasm.** Bosh miya nervlari:

1 – Sulcus olfactorius; 2 – Bulbus olfactorius; 3 – Tractus olfactorius; 4 – Hypophysis; 5 – Trigonum olfactorium; 6 – Tractus opticus; 7 – Corpus mamillare; 8 – Pedunculus cerebri; 9 – N. trigeminus radix motoria; 10 – Radix sensorica; 11 – Pons; 12 – Pedunculus cerebellaris medius; 13 – Oliva; 14 – Pyramis medulla oblongatae; 15 – Medulla oblongata; 16 – Decussatio pyramidum; 17 – Medulla spinalis; 18 – N. hypoglossus (XII); 19 – N. accessorius (XI); 20 – N. vagus (X); 21 – N. glossopharyngeus (IX); 22 – N. vestibulocochlearis (VIII); 23 – N. intermedius; 24 – N. facialis (VII); 25 – N. abducens (VI); 26 – N. trigeminus (V); 27 – N. trochlearis (IV); 28 – N. oculomotorius (III); 29 – N. opticus (II); 30 – Chiasma opticum; 31 – Tractus olfactorius (I).

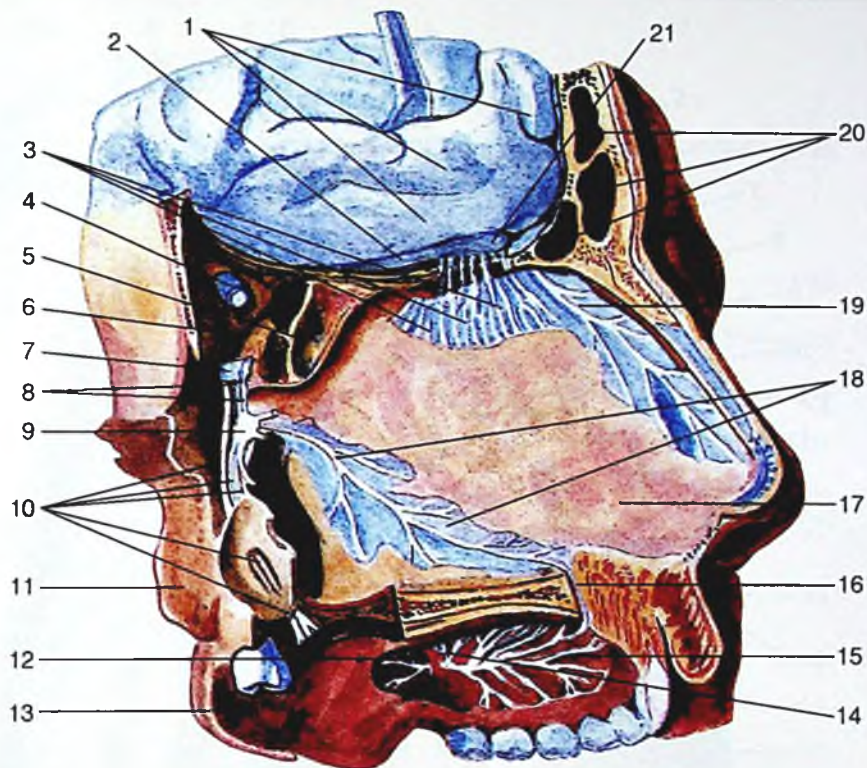


159 - rasm. Kalla tubining ichki yuzasidan bosh miya nervlarining o'tishi:

1 - Falx cerebri major; 2 - Bulbus olfactorius; 3 - Tractus olfactorius; 4 - Sinus intercavernosus; 5 - Diaphragma sellae; 6 - Infundibulum; 7 - Sinus intercavernosus; 8 - Sinus cavernosus; 9 - Plexus basilaris; 10 - Dura mater encephali; 11 - Vv.meningeae mediae; 12 - Ganglion trigeminale; 13 - Tentorium cerebelli; 14 - Sinus petrosus inferior; 15 - Sinus petrosus superior; 16 - Sinus sigmoideus; 17 - Tentorium cerebelli; 18 - Sinus occipitalis; 19 - Sinus transversus; 20 - Sinus rectus; 21 - Sinus sagittalis superior; 22 - Confluens sinuum; 23 - Sulcus sinus transversus; 24 - Medulla oblongata; 25 - N. accessorius; 26 - Sulcus sinus sigmoidei; 27 - N.hypoglossus; 28 - N.vagus; 29 - N.glossopharyngeus; 30 - N.vestibulocochlearis; 31 - N.facialis; 32 - N.trigeminus; 33 - N.mandibularis; 34 - N.abducens; 35 - N.maxillaris; 36 - N.opthalmicus; 37 - N.trochlearis; 38 - N.oculomotorius; 39 - A.carotis interna; 40 - N.opticus.

160 - rasm. Burun bo'shlig'i devori va tanglay nervlari:

1 - Gyri orbitales; 2 - Tractus olfactorius; 3 - Nn.olfactorii; 4 - N.opticus; 5 - Sinus sphenoidalis; 6 - Fissura orbitalis superior; 7 - N.maxillaris; 8 - Nn.pterygopalatini; 9 - Ganglion pterygopalatinum; 10 - Nn.palatini major et minores; 11 - Lamina lateralis processus pterygoideus; 12 - Nn.palatini minores; 13 - Palatum molle; 14 - Nn.palatini minores; 15 - N.palatini major; 16 - Canalis incisivus; 17 - Septum nasi; 18 - N.nasopalatinus; 19 - R.nasalis internus n.ethmoidalis anterioris; 20 - Sinus frontalis; 21 - Bulbus olfactorius.



(bosim, harorat, tovush va yorug'lik) yoki teri, ko'ruv va eshituv a'zolaridan ta'sirlarni qabul qiluvchi nerv oxirlaridan boshlanadi.

2. **Visseral sezuvchi nervlar** (I, V, VII, IX, X juft nervlar). Ular tashqi muhit yoki ichki bo'shliqdagi erigan moddalar va zarrachalarni qabul qiluvchi a'zoldan, ovqat hazm qilish, nafas olish va boshqa ichki a'zoldagi nerv oxirlaridan, ya'ni alohida a'zolar, halqum, og'iz bo'shlig'i (ta'm bilish) va burun bo'shlig'idan (hid bilish) ta'sirotlarni qabul qiladi.

3. **Efferent tolalar** (somatik harakatlantiruvchi tolalar) ko'ndalang-targ'il muskullar, ya'ni ixtiyoriy qisqaruvchan muskullar va bosh miotomlar bilan bog'liq holda rivojlangan muskullarni, shuningdek ko'z soqqasining muskullari (III, IV, VI juft nervlar) va til osti muskullarini (XII) hamda chaynov, mimika muskullarini (V, VII, IX, X, XI juft nervlar) innervatsiya qiladi.

4. **Visseral harakatlantiruvchi tolalar** (VII, IX, X juft nervlar) ichki a'zo qon tomir devorining muskullarini, hazm sistemasi, nafas a'zolari, ya'ni kishi ixtiyoriga bog'liq bo'lmagan muskullarni, yurak muskullarini va bezlarni innervatsiya qiladi. Yuqoridagi a'zolarga boruvchi harakatlantiruvchi nervlar tarkibida simpatik tolalar

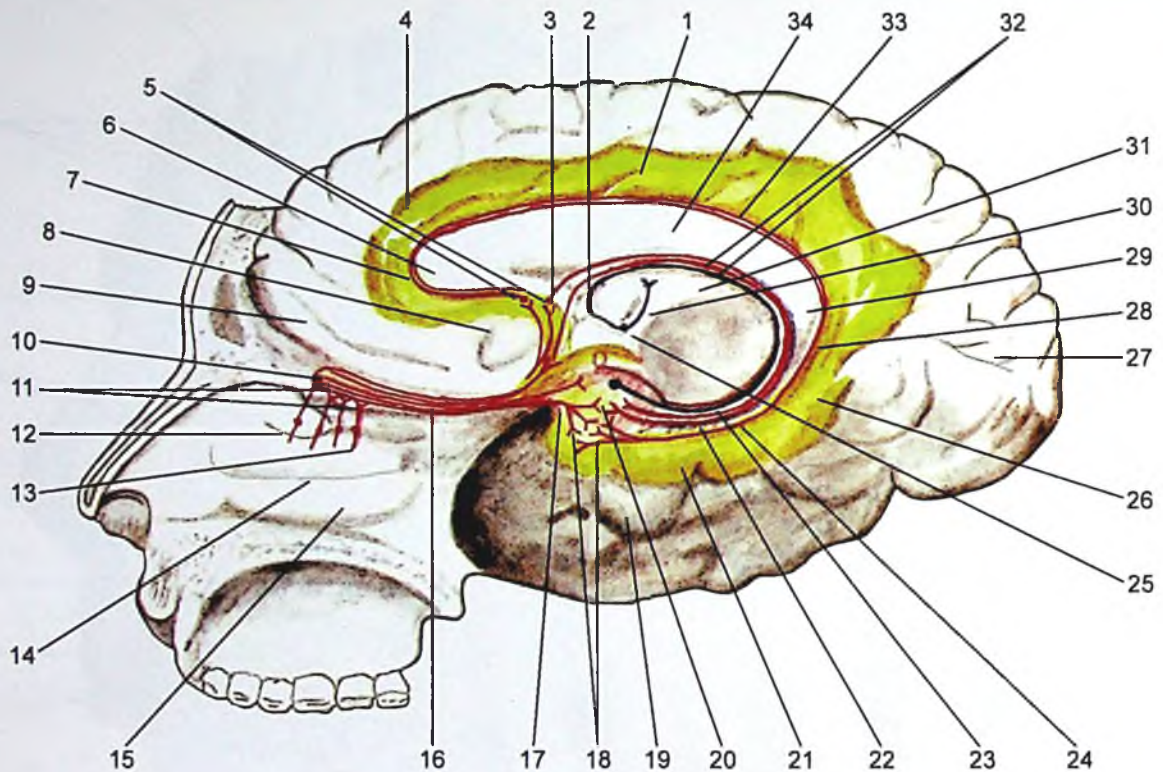
ham bo'lib, ular shu tolalarga moyil bo'lgan simpatik tugunlardan boshlanadi.

I. **Hidlov nervlari** – nn. olfactorii (160, 161-rasmlar) tarkibida kimyoviy ta'sirotlarni qabul qiluvchi, a'zoldan keladigan visseral sezuvchi tolalar bo'ladi.

Hidlov nervlari 16–20 ta ingichka nerv tolalari – filamenta olfactoria ning yig'indisidan iborat bo'lib (burun shilliq qavatida, regio olfactoria sohasida joylashgan hidlov retseptorlaridan boshlanadigan tolalar), g'alvirsimon suyakning ilma-teshik plastinkasidagi teshiklardan o'tib bosh miya yarimsharlari asosidagi bulbus olfactorius ga, so'ngra tractus et trigonum olfactorium ga davom etadi. Bu yerda sezgi hidlov markazi (gyrus hippocampi, gyrus cinguli)ga boradi.

II. **Ko'ruv nervi** – n. opticus yorug'lik ta'sirini o'tkazuvchi nervdan iborat, uning tarkibida somatik sezuvchi tolalar bo'ladi. Ko'ruv nervining afferent tolalari ko'z to'r pardasining ko'ruv qismida joylashgan nerv hujayralari (neyrosit)ning davomi hisoblanadi.

N. opticus (162, 163-rasmlar) ko'z soqqasining qutbidan hamda ko'z bo'shlig'idan canalis opticus orqali qarama-qarshi tomondagi nerv bilan birgalikda kalla ichiga kirib, ponasimon suyak egatida (sulcus



161 - rasm. Hidlov-o'tkazuv yo'li:

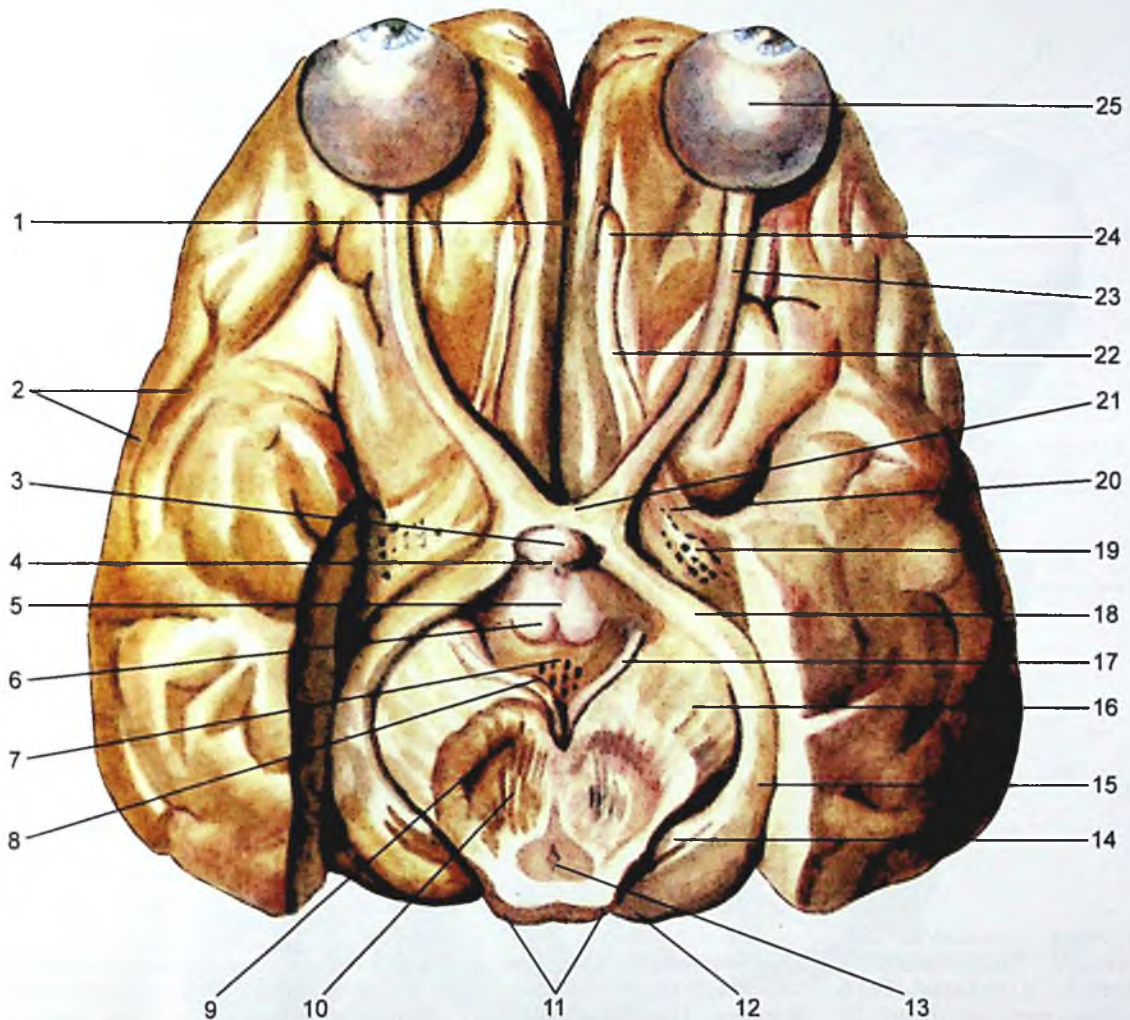
1 – Gyrus cinguli; 2 – Fornix; 3 – Septum pellucidum; 4 – Sulcus cinguli; 5 – Gyrus subcallosus dagi nerv hujayralari; 6 – Genu corporis callosi; 7 – Stria longitudinalis medialis; 8 – Gyrus paraterminalis; 9 – Lobus frontalis; 10 – Bulbus olfactorius; 11 – Bulbus olfactorius ning nerv hujayralari; 12 – Concha nasalis superior; 13 – Nn.olfactorii; 14 – Concha nasalis media; 15 – Concha nasalis inferior; 16 – Tractus olfactorius; 17 – Stria olfactoria; 18 – Hidlov analizatori; 19 – Lobus temporalis; 20 – Uncus; 21 – Gyrus parahippocampalis; 22 – Gyrus dentatus; 23 – Uncus bilan corpus mamillare ni qo'shuvchi tolalar; 24 – Fimbria hippocampi; 25 – Corpus mamillare; 26 – Isthmus gyri cinguli; 27 – Lobus occipitalis; 28 – Gyrus fasciolaris; 29 – Splenium corporis callosi; 30 – Fasciculus mamillothalamicus; 31 – Thalamus; 32 – Fornix bilan uncus ni qo'shuvchi tolalar; 33 – Stria longitudinalis medialis; 34 – Truncus corporis callosi.

chiasmatis) kesishma hosil qiladi (faqat medial tolalari kesishadi), so'ngra ko'ruv yo'li (tractus opticus) tarkibida corpus geniculatum laterale, pulvinar thalami et colliculus superior ga boradi. Bu yerda miyaga sulcus calcorinus yo'naladi (ko'rish a'zolari va uning o'tkazish yo'lga qaralsin).

**III. Ko'zni harakatlantiruvchi nerv** – n. oculomotorius (164, 165-rasm) ko'z soqqasining muskullariga boruvchi tolalar o'rta miyada joylashgan somatik harakatlantiruvchi o'zakdan boshlansa, ko'zning ichki muskullariga (m. sphincter pupillae va m. ciliaris) boruvchi parasimpatik tolalari (nucleus accessorius – o'rta miyada joylashgan) o'zagidan boshlangan n. oculomotorius tarkibida yo'naladi. Tolalar miya oyoqchalarining ichki yuzasidan boshlanib, ko'z kosasining ustki (fissura orbitalis

superior) yorug'i orqali ko'z kosasiga kirib tepa va pastki shoxchalarga (ramus superior et inferior) bo'linadi. Nervning harakatlantiruvchi tolalari ustki qovoqni ko'taruvchi muskuliga, ko'z soqqasining ustki-pastki, ichki-to'g'ri va pastki-qiyshiq muskullariga borib tarqaladi. Nerv tarkibidagi parasimpatik tolalar pastki shoxi ildizchasining – radix oculomotorius bir qismi ko'z qorachig'ini siquvchi sfinkteri kiprik muskullariga borsa, ikkinchi qismi ko'z kosasining orqa qismida joylashgan kiprik nerv tuguni – ganglion ciliare da tugaydi.

**IV. G'altak nervi** – n. trochlearis tarkibidagi ko'z soqqasining qiyshiq muskuliga boruvchi harakatlantiruvchi tolalari o'rta miyada joylashgan somatik harakatlantiruvchi o'zakdan boshlanadi. Nerv yuqori miya chodirining orqa tomonidan chiqib, miya



162 - rasm. Ko'ruv nervi va ko'ruv yo'li:

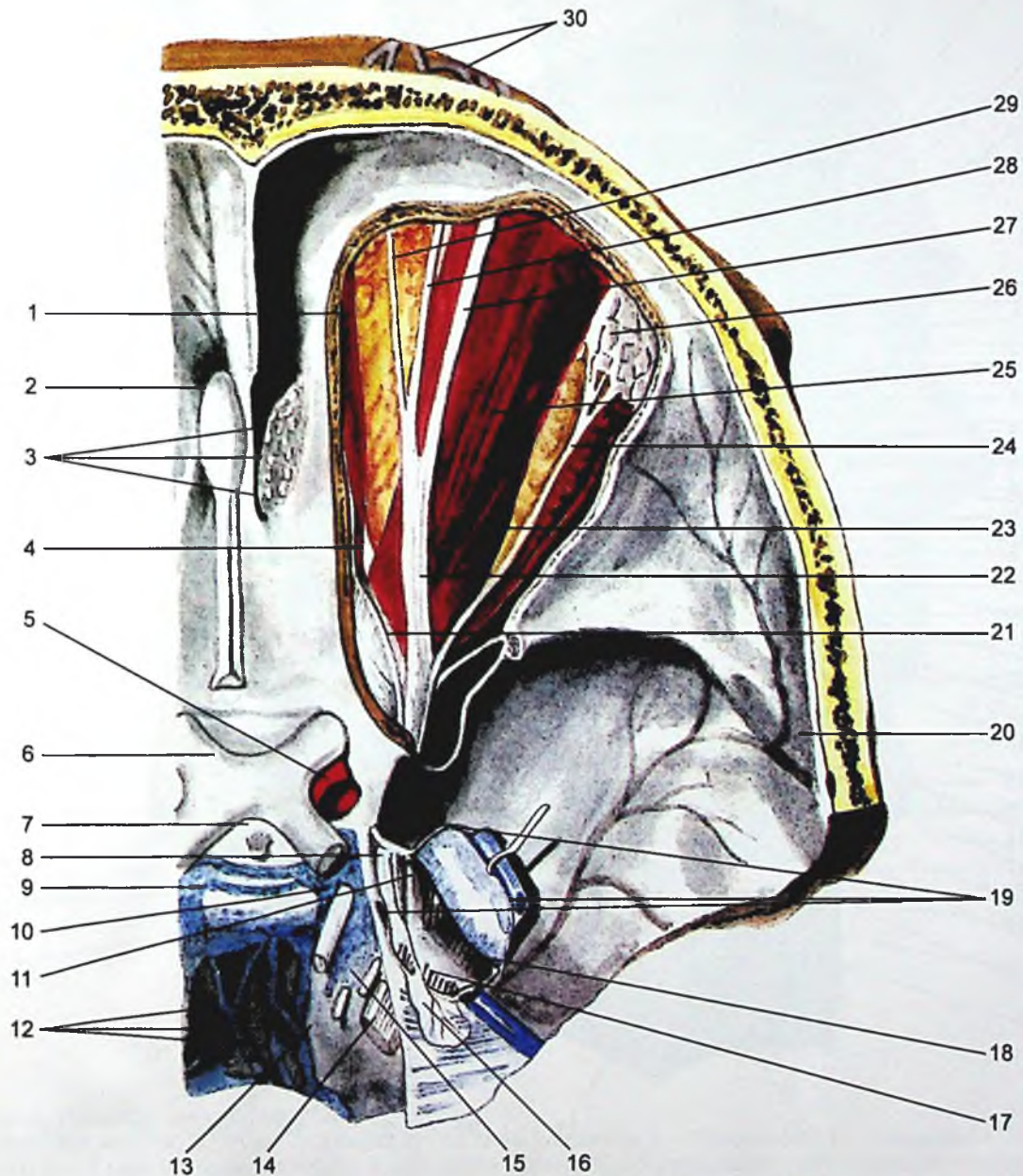
1 – Fissura longitudinalis cerebri; 2 – Sulcus lateralis; 3 – Hypophysis; 4 – Infundibulum; 5 – Tuber cinereum; 6 – Corpus mamillare; 7 – Substantia perforata posterior; 8 – Fossa interpeduncularis; 9 – Substantia nigra; 10 – Nucleus ruber; 11 – Tectum mesencephali; 12 – Pulvinar; 13 – Aqueductus cerebri; 14 – Corpus geniculatum mediale; 15 – Corpus geniculatum laterale; 16 – Pedunculus cerebri; 17 – N. oculomotorius; 18 – Tractus opticus; 19 – Substantia perforata anterior; 20 – Trigonum olfactorium; 21 – Chiasma opticum; 22 – Tractus olfactorius; 23 – N. opticus; 24 – Bulbus olfactorius; 25 – Bulbus oculi.

oyoqchalarining tashqi tomonidan ko'z kosasining tepa yorig'i fissura orbitalis superior orqali ko'z kosasiga kirib, m. obliquus superior ga boradi.

V. Uch shoxli yoki uchlik aralash nerv – N. trigeminus ning (166, 167 - rasmlar) sezuvchi tolalari old tomondan boshning peshona va yuz qismi terisiga tarqaladi, pastki tomondan bo'yin chigali nervlarining sezuvchi tarmoqlari bilan qo'shiladi. Bundan tashqari, og'iz, burun, ko'z va quloqlarning o'ziga

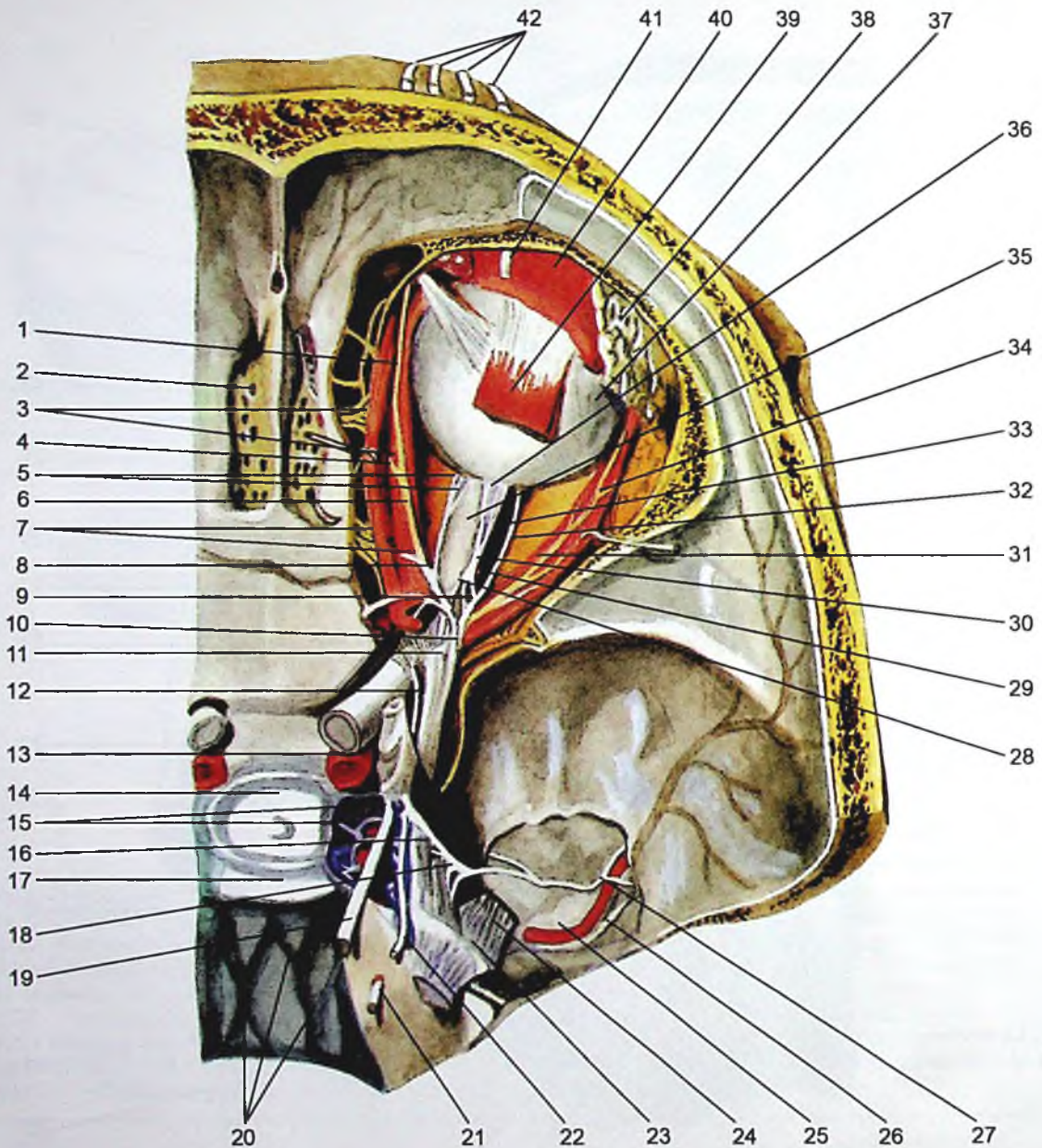
xos nervlari (I, II, VII, VIII va IX juftlari) innervatsiya qilmaydigan qismlardan sezgi ta'sirotlarini miyaga olib keladi. Harakatlantiruvchi tolalari chaynov muskullari va og'iz tubini hosil qiluvchi muskullarni innervatsiya qiladi. Nerv tarkibidagi avtonom tolalar yuz sohasidagi bezlarga boradi. Uch shoxli nerv aralash nerv bo'lganligi uchun ham unda 4 ta o'zak tafovut qilinadi. Uchta sezuvchi va bitta harakatlantiruvchi o'zak rombsimon miyada, bitta





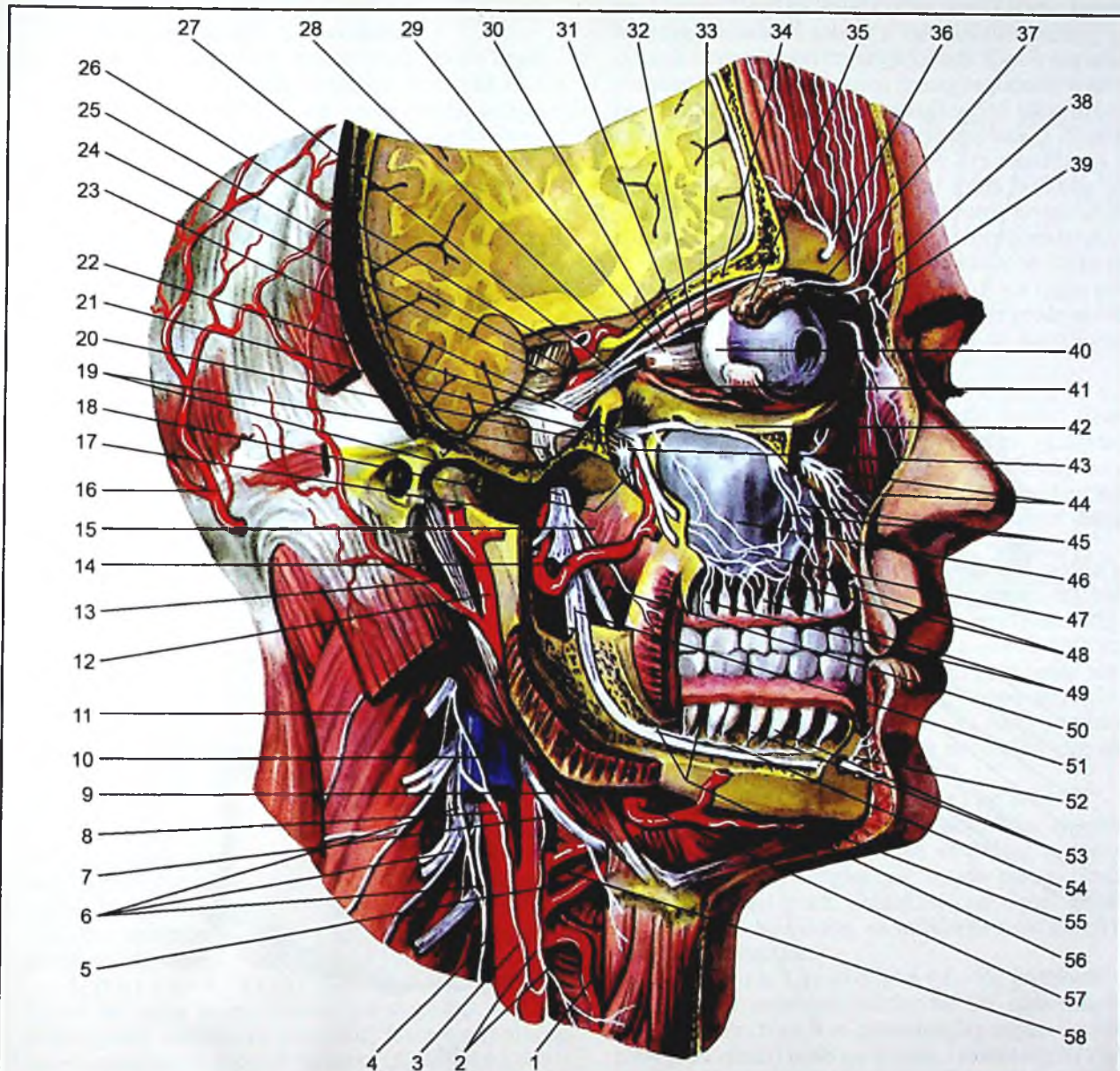
164 - rasm. O'ng ko'z kosasidagi nervlar:

1 – M.obliquus superior; 2 – Bulbus olfactorius; 3 – Nn.olfactorii; 4 – N.nasociliaris; 5 – A.carotis interna; 6 – Chiasma opticum; 7 – Infundibulum; 8 – N.opthalmicus; 9 – Dorsum sellae; 10 – N.oculomotorius; 11 – N.maxillaris; 12 – Plexus basilaris; 13 – N.trochlearis; 14 – N.trigeminus; 15 – N.abducens; 16 – R.tentorii; 17 – Ganglion trigeminale; 18 – N.mandibularis; 19 – Sinus petrosus superior; 20 – Dura mater encephali; 21 – N.trochlearis; 22 – N.frontalis; 23 – M.rectus superior; 24 – N.lacrimalis; 25 – M.lavator palpebrae; 26 – Glandula lacrimalis; 27 – R.lateralis n.supraorbitalis; 28 – R.medialis n.supraorbitalis; 29 – N.supratrochlearis; 30 – Rr.mediales et laterales n.supraorbitalis.



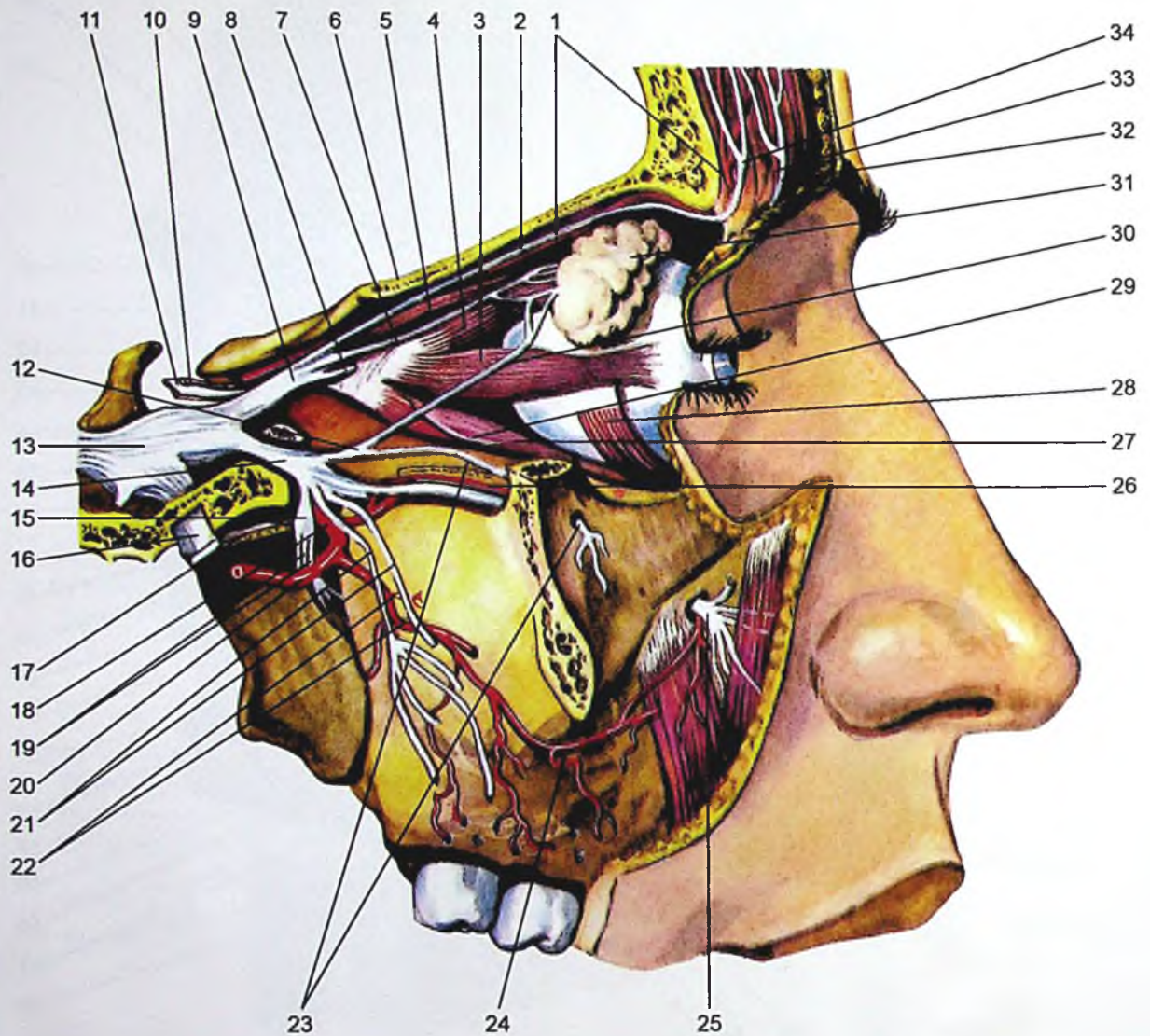
**165 - rasm.** O'ng ko'z kosasidagi nervlar:

1 – N.infratrochlearis; 2 – Lamina cribrosa; 3 – N.ethmoidalis anterior; 4 – M.obliquus superior; 5 – Nn.ciliares longi; 6 – M.rectus medialis; 7 – N.ethmoidalis posterior; 8 – N.nasociliaris; 9 – R.sympathicus ad ganglion ciliare; 10 – N.lacrimalis; 11 – N.frontalis; 12 – N.trochlearis; 13 – A.carotis interna; 14 – Hypophysis; 15 – Plexus cavernosus; 16 – N.opthalmicus; 17 – Dorsum sellae; 18 – N.maxillaris; 19 – N.oculomotorius; 20 – Plexus basilaris; 21 – N.abducens; 22 – N.trochlearis; 23 – Ganglion trigeminale; 24 – N.mandibularis; 25 – A.meningea media; 26 – Ramus meningeus n.mandibularis; 27 – Ramus meningeus medius; 28 – Ramus communicans n.nasocillari; 29 – Radix oculomotoria; 30 – Ganglion ciliare; 31 – N.abducens; 32 – R.inferior n.oculomotorii; 33 – M.rectus inferior; 34 – M.rectus lateralis; 35 – N.opticus; 36 – Nn.ciliares breves; 37 – Bulbus oculi; 38 – Glandula lacrimalis; 39 – M.rectus superior; 40 – M.levator palpebrae superioris; 41 – N.supraorbitalis; 42 – Rr.mediales et laterales n.supraorbitalis.



**166 - rasm.** Uch shoxli nerv (n. trigeminus):

1 - A. thyroidea superior; 2 - Ansa cervicalis; 3 - A. carotis communis; 4 - N. phrenicus; 5 - A. lingualis; 6 - Plexus cervicalis; 7 - R. superior ansae cervicalis; 8 - A. carotis interna; 9 - N. hypoglossus; 10 - V. jugularis interna; 11 - N. accessorius; 12 - A. carotis externa; 13 - A. auricularis posterior; 14 - A. maxillaris; 15 - Rr. alveolares superiores; 16 - A. occipitalis; 17 - A. meningea media; 18 - Nn. palatini major et minor; 19 - N. mandibularis; 20 - N. petrosus profundus; 21 - N. petrosus major; 22 - Ganglion trigeminale; 23 - Nn. pterygopalatini; 24 - Pons; 25 - A. carotis interna; 26 - Pedunculus cerebri; 27 - N. ophthalmicus; 28 - A. cerebri anterior; 29 - Ganglion ciliare; 30 - R. communicans cum n. nasociliare; 31 - N. opticus; 32 - Nn. ciliares breves; 33 - N. nasociliares; 34 - N. frontalis; 35 - Clandula lacrimalis; 36 - R. lateralis n. supraorbitalis; 37 - R. medialis n. supraorbitalis; 38 - N. supratrochlearis; 39 - N. infratrochlearis; 40 - Radix oculomotoria; 41 - N. oculomotoria; 42 - N. infraorbitalis; 43 - Ganglion pterygopalatinum; 44 - N. infraorbitalis (pes anserinus minor); 45 - Rr. alveolares superiores anteriores; 46 - R. alveolaris superior medius; 47 - Plexus dentalis superior; 48 - Rr. dentales superiores; 49 - Rr. gingivales superiores; 50 - N. lingualis; 51 - N. mylohyoideus; 52 - N. mentalis; 53 - Rr. dentales inferiores; 54 - Plexus dentalis inferior; 55 - A. submentalisis; 56 - N. alveolaris inferior; 57 - A. facialis; 58 - A. carotis externa.



**167 - rasm.** Uch shoxli nerv (n. trigeminus):

1 - A.supraorbitalis; 2 - N.frontalis; 3 - M.rectus lateralis lateralis; 4 - M.rectus superior; 5 - M.levator palpebrae superioris; 6 - Ko'z bo'shlig'ining tepa devori; 7 - N.lacrimalis; 8 - N.nasociliaris; 9 - N.opthalmicus; 10 - N.oculomotius; 11 - N.trochlearis; 12 - N. zygomaticus; 13 - Ganglion trigeminale; 14 - N.maxillaris; 15 - Ganglion pterygopalatinum; 16 - N.mandibularis; 17 - N.canalis pterygoidei (Radix facialis); 18 - A.sphenopalatina; 19 - Nn. Palatini major et minor; 20 - A.maxillaris; 21 - Rr.alveolares superiores posteriores; 22 - A.alveolares superiores posteriores; 23 - R.zygomaticofacialis; 24 - A.Buccalis; 25 - N.infraorbitalis; 26 - A.infraorbitalis; 27 - M.rectus inferior; 28 - M.obliquus inferior; 29 - R.inferior n.oculomotorii; 30 - R.comminicans cum n.zygomaticus; 31 - Glandula lacrimalis; 32 - R.medialis n.supraorbitalis; 33 - A.frontalis; 34 - R.lateralis n. supraorbitalis.

Ko'z nervi – nervus ophthalmicus.

Yuqori jag' nervi – n. maxillaris

Pastki jag' nervi – n. mandibularis ga bo'linadi.

Uch shoxli nervning harakatlantiruvchi kichik bo'lagi tugun hosil qilishda qatnashmay, uchinchi shoxning pastki jag' nerviga qo'shilib ketadi. Shuning uchun nervning birinchi va ikkinchi shoxlari sezuvchi nervlar, uchinchi shoxi aralash nerv hisoblanadi.

Uch shoxli nervning har qaysi shoxi o'zining birinchi tarmog'ini miyaning qattiq pardasiga beradi. Uch shoxli nervning har qaysi shoxida vegetativ nerv sistemasiga tegishli nerv tugunchalarini ko'ramiz. Bu vegetativ tugunchalar embrion taraqqiyoti davrida nerv nayidan uch shoxli nervning shoxlari bo'ylab ko'chib chiqqan hujayralardan hosil bo'lgan. Jumladan n. ophthalmicus nerviga tegishli kiprik tuguni (ganglion ciliare), n. maxillaris ga tegishli (g. pterygopalatinum), n. mandibularis ga tegishli (g. oticum) va nihoyat nervus lingualis tarmog'iga tegishli g. submandibularis lar mavjuddir (168, 169-rasmlar).

I. Sezuvchi ko'z kosasi nervi (n. ophthalmicus) uch shoxli nervning birinchi shoxi ko'z kosasining yuqorigi yorig'i (fissura orbitalis superior) orqali kalla bo'shlig'idan ko'z kosasiga o'tadi. Ko'z kosasiga o'tishdan oldin uch tarmoqqa: peshona nervi – n. frontalis, ko'z yoshi nervi – n. lacrimalis, burun-kiprik nervi – n. nasociliaris ga bo'linadi.

a) Peshona nervi – n. frontalis, ko'z kosasining ustki qirg'og'idagi teshik – foramen supraorbitalis orqali chiqib peshona sohasida yuqorigi qovoq va peshona terisiga, ko'z kosasining ichki burchagiga tarmoqlanadi.

b) Ko'z yoshi nervi – n. lacrimalis ko'z kosasiga kirib, ko'z yoshi bezini, ko'zning tashqi burchagi atrofidagi terini innervatsiya qiladi. Nerv ko'z yoshi beziga kirmasdan oldin n. zygomaticus (uch shoxli nervning II shoxi tarmog'i) bilan anastomozlashadi.

d) Burun-kiprik nervi – n. nasociliaris, burun bo'shlig'ining oldingi va orqa qismini (n. ethmoidalis anterior et posterior) ko'z soqqasining tomirli pardasi va kiprikli tanasini (n. ciliares longi), ko'zning ichki burchagidagi terini, ko'z yoshi xaltachasi va konyunktivasini (n. infatnochlearis) innervatsiya qiladi.

Yuqorida keltirilganidek, ko'z nervi poyasi qismida kiprik tuguni (ganglion ciliare) bo'lib (uzunligi o'rtacha 1,5 mm), ko'z soqqasining orqa, ko'ruv nervining yon tomonida, ko'z kosasining tashqi to'g'ri muskuli ostida joylashgan. Tugun bag'rida uch xil (harakatlantiruvchi, sezuvchi va simpatik) nerv tolalari bo'ladi. Harakatlantiruvchi parasimpatik tola (vegetativ yadrosidan chiqqan) n. oculomotorius tarkibida borib (tugun oldi preganglionar tola) tugunda tugaydi. Sezuvchi tola uch shoxli nervning (birinchi shoxi) n. ophthalmicus tarmog'i – n. nasociliaris dan

nn. Ciliaris longi ga (kiprik uzun nervi) borsa, tugunga boradigan simpatik tolalar a. ophthalmica tarmog'i aa. ciliares devori orqali tugunga keladi. Kiprik tugunidan chiqqan 3 dona tugun orqa (postganglionar) tolalar – nn. Ciliares breves ko'z qorachig'ini toraytiruvchi muskul (m. ciliaris)ni innervatsiya qiladi (170-rasm).

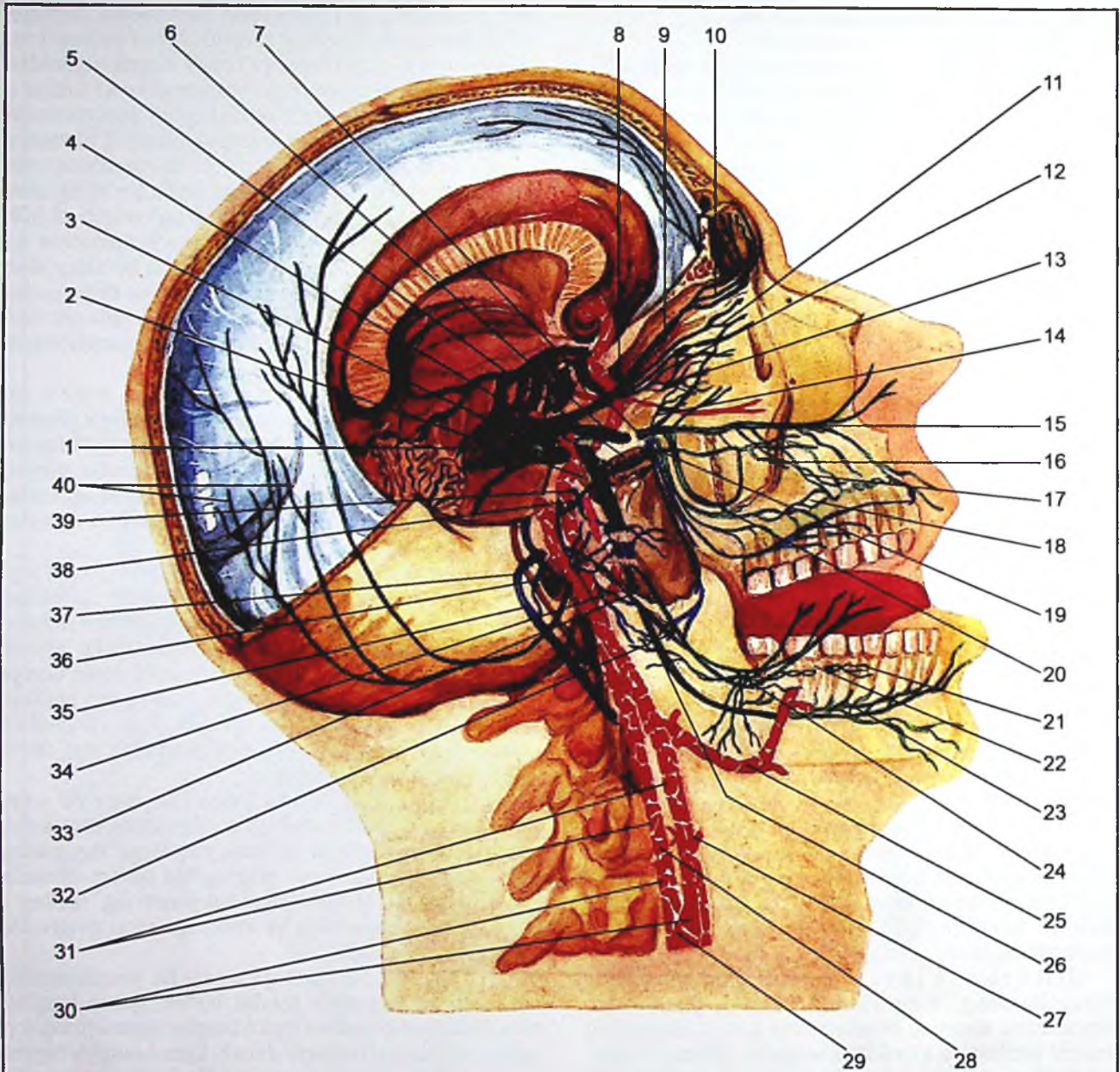
II. Yuqori jag' nervi (n. maxillaris) uch shoxli nervning ikkinchi shoxi kalla bo'shlig'idan yumaloq teshik (foramen rotundum) orqali chiqib qanot-tanglay chuquri – fossa pterygopalatina ga yo'naladi. Yuqori jag' nervidagi kalla bo'shlig'idan miya tarmog'i (r. meningeus) ajraladi va miya qattiq pardasining o'rta qismiga tarqaladi. Bu yerda nervdan n. infraorbitalis, n. zygomaticus va rr. ganglionares tolalari beradi.

1. Ko'z kosasi pastidagi nerv (n. infraorbitalis) ko'z kosasining pastki yorig'i (fissura orbitalis inferior) orqali ko'z kosasiga va foramen infraorbitalis orqali yuzga chiqib, pastki qovoq (rr. palpebrales inferiores), burun yon tomonidagi terilar (rr. nasales laterales)ga, yuqori lab terisi (rr. labiales superiores)ga tarqaladi.

2. Yonoq nervi – n. zygomaticus yuqori jag' nervidan, qanot-tanglay chuqurchasidagi tugundan tolalar olib, ajralgandan so'ng, fissura orbitalis inferior orqali ko'z kosasi ga chiqadi. Ko'z kosasida ko'z yoshi nerviga qo'shilib, vegetativ tolalari ko'z yoshi beziga va ikkinchi sezuvchi tarmog'i yonoq suyagidagi teshikchalar orqali yuzga chiqib, lunj va chakka sohasidagi teriga tarqaladi, o'z navbatida yuz nervi tolalari bilan qo'shiladi.

3. Yuqorigi katakchalar nervi – nn. alveolares superiores kanaldan rr. alveolares anteriores, medius et posteriores ga bo'linib, yuqori jag' suyagining tish kataklari joylashgan qirg'og'ida plexus dentalis superior ni hosil qiladi. Chigaldan yuqori jag' tishlari – rami dentales superiores va milkarga rami gingivales tarmoqlari tarqaladi.

4. Tugun tarmoqlari – Rr. ganglionares da sezuvchi va vegetativ tolalar bo'lib, qanot-tanglay chuqurchasiga boradi va qanot-tanglay tuguni (ganglion pterygopalatinum) bilan qo'shiladi. Qanot-tanglay tuguni shu nomli chuqurchada n. maxillaris dan pastroqda joylashadi. Tugun odatdagidek parasimpatik, sezuvchi va simpatik tugun oldi preganglionar tolalari bilan ta'minlangan. Harakatlantiruvchi parasimpatik tola n. facialis tarmog'i – n. petrosus major (katta toshsimon nerv) hiatus canalis n. petrosi majoris dan chiqib qanot-tanglay chuqurchasida tuguncha bilan qo'shiladi. N. zygomaticus tarkibida ko'z yoshi beziga boradi. Tugunga qo'shiluvchi sezgi nerv tolasi (rami ganglionares) uch shoxli nervning ikkinchi shoxi (n. maxillaris) dan qanot-tanglay chuqurchasida ajraladi. Tugunga qo'shiluvchi simpatik tolalar a. carotis interna atrofidagi nerv chigalidan ajralgan n. petrosus profundus dir. Tugundan chiqqan postganglionar sekretor nerv tolalari quyidagilar:



**168 - rasm.** Uch shoxli nerv va vegetativ nerv tugunlari:

1 – Pons; 2 – N.mandibularis; 3 – Ganglion trigeminale; 4 – N.petrosus profundus; 5 – N.maxillaris; 6 – N.opthalmicus; 7 – Nn.pterygopalatini; 8 – N.frontalis; 9 – N.nasociliaris; 10 – N.supraorbitalis; 11 – N.lacrimalis; 12 – Nn.ciliares breves; 13 – Ganglion ciliare; 14 – N.zygomatikus; 15 – N.infraorbitalis; 16 – R.alveolaris superior medius; 17 – Rr.alveolares superiores anteriores; 18 – Plexus dentalis superior; 19 – Ganglion pterygopalatinum; 20 – Rr.alveolares superiores posteriores; 21 – Rr.sublinguale; 22 – Ganglion sublinguale; 23 – Plexus dentalis inferior; 24 – Ganglion submandibulare; 25 – A.facialis; 26 – N. alveolaris inferior; 27 – A.carotis externa; 28 – A.carotis interna; 29 – A.carotis communis; 30 – Nn.carotici externi; 31 – Plexus caroticus internus; 32 – N.palatinus minor; 33 – N.lingualis; 34 – Chorda tympani; 35 – N.facialis; 36 – N.auriculotemporalis; 37 – N.glossopharyngeus; 38 – A.meningea media; 39 – N.petrosus major; 40 – Nn.tentorii.

a) Rami nasales posteriores (burunning orqa tarmoqlari) foramen sphenopalatinum orqali burun bo'shlig'iga kirib shilliq bezlarini innervatsiya qiladi.

b) N. nasopalatinus (burun-tanglay nervi) dan chiqib, tanglay shilliq bezlarini innervatsiya qiladi.

d) Nn. palatini (tanglay nervlari) canalis palatinus (tanglay kanali) orqali tanglayning katta va kichik teshiklari (foramina palatina major et minor) dan chiqib, tanglay shilliq qavati bezlarini innervatsiya qiladi.

III. Pastki jag' nervi (n. mandibularis) uch shoxli nervning uchinchi shoxi bo'lib, tarkibida harakatlantiruvchi va sezuvchi tolalari bo'lgani uchun nerv kalla suyagi bo'shlig'idan ponasimon suyakning oval teshigi (foramen ovale) orqali chiqib, shu ondayoq 2 guruhga: harakatlantiruvchi va sezuvchi tolalarga bo'linadi:

a) harakatlantiruvchi tolalar chaynov muskullariga: n. massetericus, nn. temporales profundi, n. pterygoidei medialis et lateralis, n. tensoris tympani, n. tensoris veli palatini, n. mylohyoideus ga tolalar berib, ana shu nomli muskullarni innervatsiya qiladi. Bulardan tashqari, n. mandibularis dan chiqqan tarmoqlar qo'sh qorinli muskul (m. digastricus)ning oldingi qorinchasini ham innervatsiya qiladi:

b) pastki jag' nervidan ajralgan sezuvchi tolalar:

1) Miyaning qattiq pardasiga boruvchi tola (r. meningeus) – nerv poyasidan ajralib, yuqoriga ko'tarilib, foramen spinosum orqali kalla bo'shlig'iga kiradi-da, miyaning qattiq pardasiga tarqaladi.

2) Lunj nervi – n. buccalis nervdan ajralgandan keyin qanotsimon va chaynov muskullari oldidan yo'nalib lunj shilliq pardasiga tarqaladi.

3) Quloq - chakka nervi (n. auriculotemporalis) pastki jag' nervidan ikkita ildiz holatida boshlanadi. Bu nerv ildizlari a. meningeae media ni o'rab o'tib, so'ngra bitta poyani hosil qiladi. Keyinchalik pastki jag' suyagining tojsimon o'sig'ini aylanib o'tib, tepaga f. temporales superficialis bilan birgalikda ko'tariladi va chakka sohasidagi teriga (rr. temporales superficiales), quloq oldi beziga, sekretor tolalar (rr. parotidei)ga, quloq suprasiga (rr. auriculares anteriores), tashqi quloq yo'lga (n. meatus acustici externi), quloq pardasiga (rr. membranae tympani) tolalar beradi.

4) Til nervi – n. lingualis aralash nerv bo'lib, qanotsimon muskullar orasidan o'tadi, pastki jag' suyagining ichki yuzasi orqali yo'nalib og'iz tubining shilliq pardasi ostida joylashadi, shilliq pardaga n. sublingualis (til osti) tarmoqlanadi va tilning pastki yuzasidan tilga kirib, shilliq qavatning oldingi uchdan ikki qismini innervatsiya qiladi. Til nerviga yuz nervining tarmog'i chorda tympani fissura petrotympanica orqali chiqib qanotsimon muskullar orasidan o'tib qo'shiladi. Bu nerv o'z tarkibida til osti

va jag' osti so'lak bezlariga n. intermedius ning vegetativ o'zagi (nucleus salivatorius superior) dan parasimpatik tolalar yetkazadi.

5) Pastki katakchalar nervi – n. alveolaris inferior aralash nerv bo'lib, shu nomli arteriya bilan birga pastki jag' teshigi (foramen mandibulare) orqali pastki jag' suyagi kanali (canalis mandibularis) ga kirib chigal – plexus dentalis inferior ni hosil qiladi. Chigaldan chiqqan tolalar pastki jag' tishlariga, milkka tarqaladi. Kanalning old tomonida n. alveolaris inferior engak teshigidan chiqib, n. mentalis nomi bilan dahan va pastki lab terisida tarqaladi.

Uch shoxli nervning III shoxi sohasida vegetativ sistemaga tegishli bo'lgan ikkita tugun tafovut qilinadi. Ana shu tugunlardan chiqqan postganglionar nerv tolalari barcha so'lak bezlarini innervatsiya qiladi. Ulardan biri yumaloq shaklli quloq tuguni (ganglion oticum, diametri 3–5 mm) bo'lib, ovalsimon teshik (foramen ovale) ostida n. mandibularis ning medial tomonida joylashgan. Bu tugun ham uch xil (parasimpatik, sezuvchi va simpatik) nerv tolalari bilan ta'minlangan. Ganglion oticum ga qo'shiluvchi harakatlantiruvchi parasimpatik tola n. glossopharyngeus dan chiqqan n. tympanicus ning tolasi kichik toshsimon nerv (n. petrosus minor) chakka suyagining piramida qismidagi hiatus canalis n. petrosi minoris orqali chiqib tugunga preganglionar tola sifatida qo'shiladi. Tugunga qo'shiluvchi preganglionar sezuvchi tola n. mandibularis dan, simpatik tola – a. meningeae media nerv chigalidan chiqadi. Tugundan chiqqan postganglionar tolalar n. auriculatemporalis tarkibida quloq oldi beziga borib tarqaladi.

Pastki jag' nerviga aloqador bo'lgan ikkinchi tugun jag' osti tuguni (ganglion submandibulare) n. lingualis bilan jag' osti bezi orasida joylashgan. Tugunga boradigan parasimpatik tolalar n. facialis ning tolasi chorda tympani bo'lsa, n. lingualis esa tugunga boruvchi sezuvchi tarmoqdir. Tugunga qo'shiluvchi simpatik tolalar a. facialis atrofidagi nerv chigalidan yo'naladi. Ganglion submandibulare dan postganglionar tolalar jag' osti va til osti bezlarini innervatsiya qiladi.

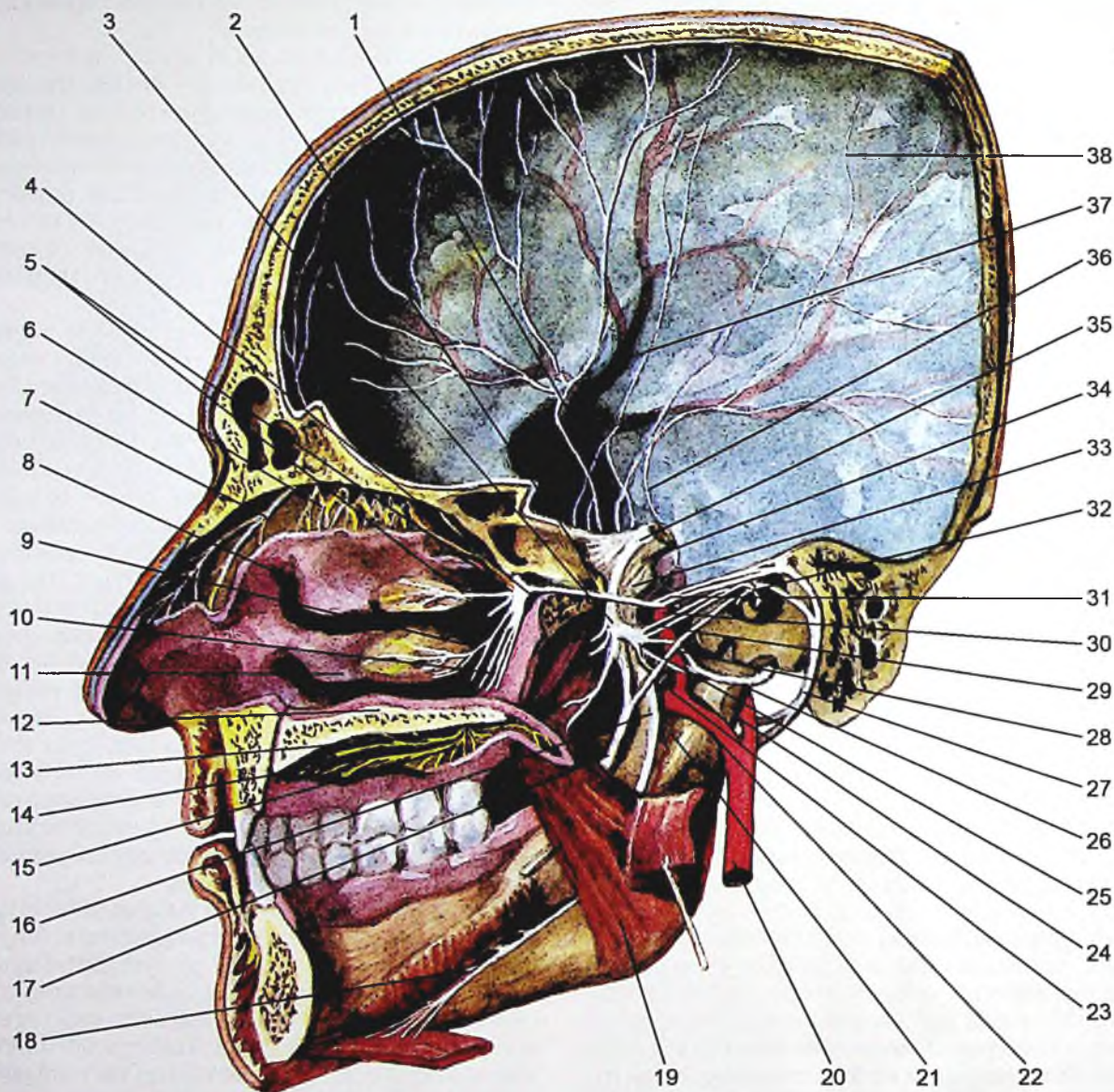
Uch shoxli nerv tugunlarining sxemasi (168, 169-rasmlar).

#### 1) Ganglion ciliare.

Parasimpatik tola – n. oculomotorius dan. Sezuvchi tola – n. ophthalmicus ning tolasi (n. nasociliaris) dan chiqqan n. ciliaris longi.

Simpatik tola – a. ophthalmica atrofidagi nerv chigalidan. Tugundan chiqqan 3–6 dona nerv tolalari nn. ciliares breves m. sphincter pupillae va m. ciliaris larga boradi.

2) Ganglion pterygopalatinum – qanot-tanglay tuguni.



169 – rasm. Qanot-tanglay tuguni (ganglion pterygopalatinum) va quloq tuguni (ganglion oticum):

1 – R.meningeus medius; 2 – N.petrosus profundus; 3 – N.mandibularis; 4 – Ganglion pterygopalatinum; 5 – Rr.nasales posteriores superiores laterales; 6 – Nn.olfactorii; 7 – Rr.nasales (n.ethmoidalis anterioris); 8 – Concha nasalis media; 9 – Rr.nasales posteriores inferiores laterales; 10 – Nn.palatini major et minor; 11 – Concha nasalis inferior; 12 – Palatum durum; 13 – N.palatinus major; 14 – N.palatinus minor; 15 – N.palatinus minor; 16 – N.alveolaris inferior; 17 – N.lingualis; 18 – N.mylohyoideus; 19 – M.pterygoideus medialis; 20 – A.carotis externa; 21 – A.alveolaris inferior; 22 – A.maxillaris; 23 – A.meningea media; 24 – A.temporalis superficialis; 25 – Ganglion oticum; 26 – N.auriculotemporalis; 27 – N.facialis; 28 – Chorda tympani; 29 – N.tensoris tympani; 30 – N.petrosus minor; 31 – N.petrosus major; 32 – M.tensor tympani; 33 – Ganglion trigeminale; 34 – Radix sensoria n.trigemini; 35 – Radix motoria n.trigemini; 36 – R.meningeus (n.mandibularis); 37 – A.meningea media; 38 – Dura mater.

**Parasimpatik tola** – n. petrosus major n. facialis tarmog'idan.

**Sezuvchi tola** – n. maxillaris ning rami ganglionares tarmog'idan.

**Simpatik tola** – a. carotis interna atrofidagi nerv chigalidan chiqqan n. petrosus profundus.

Tugundan chiqqan nerv tolalari:

a) Rami nasales posteriores – burun bo'shlig'i shilliq bezlariga tarqaladi;

b) n. nasopalatinus – tanglay shilliq bezlariga boradi;

d) nn. palatini – tanglay shilliq bezlariga tarqaladi.

3) **Ganglion submandibulare** – jag' osti tuguni.

**Parasimpatik tola** – n. facialis ning tolasi chirda tympani dan.

**Sezuvchi tola** – n. lingualis dan.

**Simpatik tola** – a. facialis atrofidagi nerv chigalidan.

Tugundan chiqqan nerv tolalari til osti, jag' osti bezlariga boradi.

4) **Ganglion oticum** – quloq tuguni.

**Parasimpatik tola** – n. tympanicus (n. glossopharyngeus) ning tarmog'i bo'lgan n. petrosus minor ning davomi.

**Sezuvchi tola** – n. mandibularis dan.

**Simpatik tola** – a. meningeal media nerv chigalidan.

Tugundan chiqqan sekretor postganglioner nerv tolalari quloq oldi beziga n. auriculotemporalis tarkibida boradi.

VI. **Uzoqlashtiruvchi nerv** – n. abducens (170-rasm). Miya ko'prigining orqa chegara sohasidan chiqib, ko'z kosasining ustki yorig'i fissura orbitalis superior dan ko'z kosasiga kirib ko'z soqqasining tashqi to'g'ri muskulini innervatsiya qiladi.

VII. **Yuz nervi** – n. facialis (171-rasm) aralash nerv; tarkibida harakatlantiruvchi va sezuvchi tolalari bo'ladi. Yuz nervi ikkinchi jabra ravoqlarining nervi sifatida mana shu jabra ravoqlaridan hosil bo'lgan mimika muskullarini, jag'-til osti muskullarining bir qismini innervatsiya qiladi va o'zida mana shu muskullarga harakatlantiruvchi o'zagidan yo'nalgan efferent (harakatlantiruvchi) tolalar bilan birga ularning retseptorlaridan hosil bo'lgan afferent (proprioseptiv) tolalarni saqlaydi. Yuz nervi tarkibida bundan tashqari, oraliq nervi (n. intermedius) ga tegishli maza bilish (afferent) va parasimpatik (efferent) tolalar bo'ladi. Shuning uchun ham yuz nervida ko'prikda joylashgan uchta o'zak tafovut qilinadi (harakatlantiruvchi – nucleus motorius n. facialis, sezuvchi – nucleus solitarius va parasimpatik – nucleus salivatorius superior o'zaklari n. intermedius tuguniga tegishlidir). N. facialis miyadan yon tomondan ko'prikning orqa qirgog'i – linea trigeminofacialis dan eshituv muvozanat nervi (n. vestibulocochlearis) bilan

birgalikda ichki eshituv teshigi (porus acusticus internus) orqali yuz nervi kanali (canalis facialis) ga o'tadi. Kanal ichida nerv avval gorizontol holda tashqi tomonga boradi, so'ngra qayrilib nog'ora bo'shlig'ining ichki devori bo'ylab oldin orqaga, so'ngra pastga yo'nalib, chakka suyagining so'rg'ichsimon-bigizsimon teshigi – foramen stylomastoideum orqali tashqariga chiqadi. Kanal ichida nervning orqa tomonida burilgan burchak (tizza – geniculum) bo'lib, bunda kichikroq sezuvchi nerv tuguni (ganglion geniculi – tizza tuguni) ni hosil qiladi.

Yuz nervi canalis facialis uchta tarmoq beradi.

1. Katta toshsimon nerv – n. petrosus major tizza tugunidan boshlanib hiatus canalis n. petrosi majoris orqali chiqadi, so'ngra chakka suyagi piramida qismining oldingi yuzasidagi shu nomli egat (sulcus n. petrosi majoris) bo'ylab yo'nalib, qanotsimon kanal (canalis petrygoideus) ga o'tadi. Bu joyda simpatik nerv n. petrosus profundus bilan birga n. canalis pterygoidei ni hosil qilib qanot-tanglay tuguni (ganglion pterygopalatinum) ga borib tugaydi. Tugundan boshlangan nerv tolalarining bir qismi nn. palatini va rami nasales posteriores tarkibidagi burun bo'shlig'i va tanglaydagi shilliq bezlariga boradi, boshqa qismi esa n. zygomaticus (n. maxillaris ning tarmog'i) tarkibida n. lacrimalis ga qo'shilib ko'z yoshi beziga boradi.

2. Uzangi nervi – n. stapedius harakatlantiruvchi tolalardan iborat bo'lib, m. stapedius ni innervatsiya qiladi.

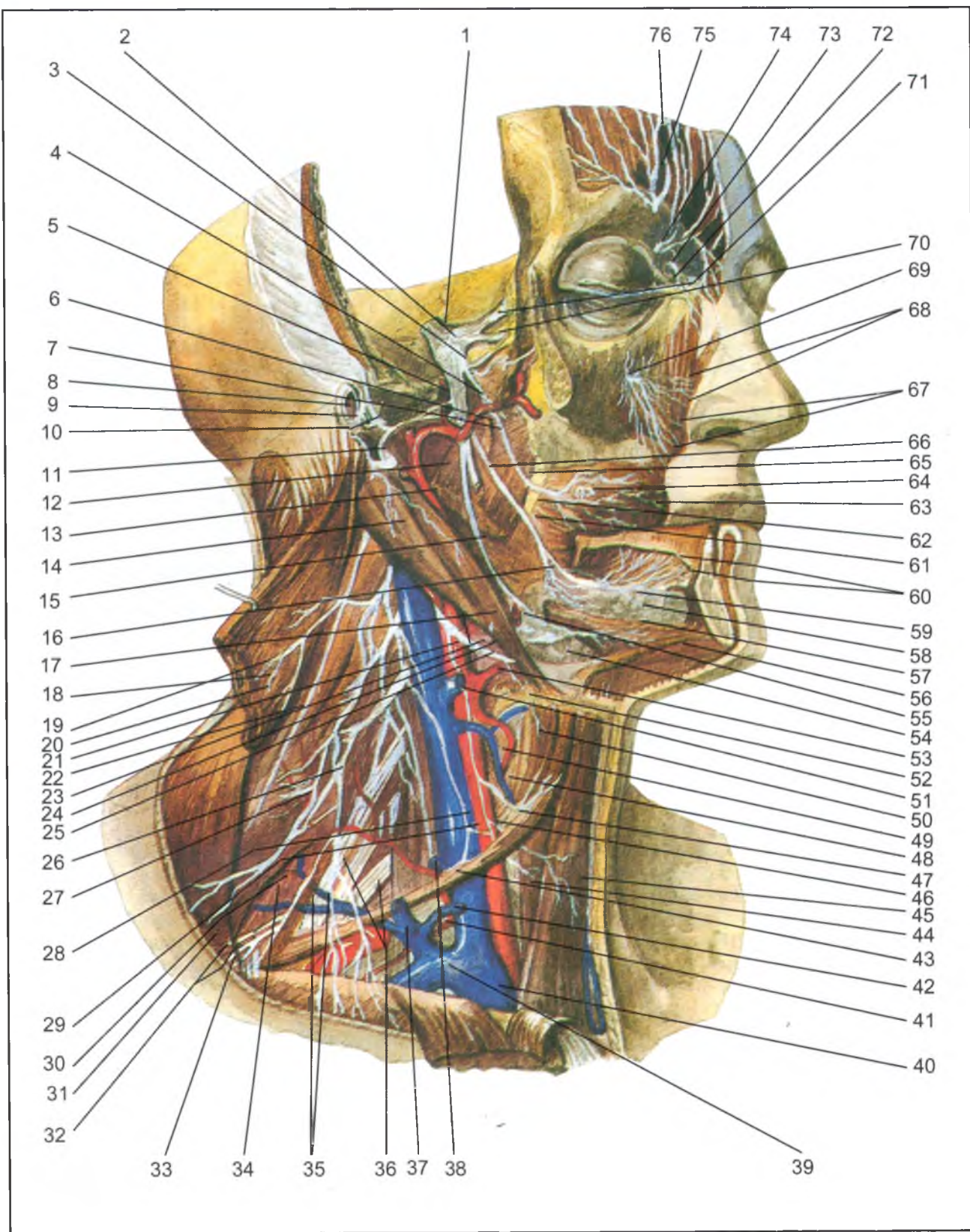
3. Nog'ora nervi – chorda tympani yuz nervidan ajralgandan so'ng yuz kanalining pastki qismi o'rta quloq bo'shlig'iga o'tadi va nog'ora pardaning ichki (medial) yuzasida joylashadi, so'ng fissura petrotympanica orqali tashqariga chiqib pastga tomon yo'nalib, til nervi n. lingualis bilan qo'shiladi va tilning oldingi uchdan ikki qismini ta'm bilish tolalari bilan ta'minlaydi. Nog'ora tori (chorda tympani) nervining sekretor tolalari ganglion submandibulare ga boradi. Jag' osti tuguni (ganglion submandibulare) tolalari esa jag' osti va til osti bezlarini sekretor tolalar bilan ta'minlaydi.

Yuz nervi foramen stylomastoideum dan tashqariga chiqqach bir qancha tarmoqlar beradi:

1. Quloq orqasi nervi – n. auricularis posterior, m. auricularis posterior va venter occipitalis m. epicranii ni innervatsiya qiladi.

2. Qo'sh qorinli (muskul) tarmoq ramus digastricus muskulining orqa qorinchasiga va m. stylohyoideus ga boradi.

3. Mimika muskullariga boruvchi tarmoqlar quloq oldi bezi ichida chigal – plexus parotideus ni hosil qiladi va uch shoxli nervning teri osti tarmoqlari bilan anastomozlashadi. Bu chigaldan quyidagi tarmoqlar chiqadi:



a) chakka tarmoqlari – rami temporalis m. auricularis anterior et superior ni, venter frontalis va m. epicranii m. orbicularis oculi ni innervatsiya qiladi.

b) yonoq tarmoqlari – rami zygomatici m. orbicularis oculi va m. zygomaticus ni innervatsiya qiladi.

d) lunj tarmoqlari – rami buccales burun va og'iz atrofidagi muskullarni innervatsiya qiladi.

e) pastki jag' chetidagi tarmoq – ramus marginalis mandibulae pastki lab va engak muskullariga boradi.

f) bo'yin tarmog'i – ramus colli m. platysma ni innervatsiya qiladi.

Oraliq nervi – n. intermedius aralash nerv bo'lib, sezuvchi o'zagiga (nucleus solitarius) boradigan sezuvchi (afferent) tolalarni va vegetativ o'zak, ustki so'lak o'zagi – nucleus solivatorius superior dan boshlanadigan parasimpatik nerv tolalarini saqlaydi.

N. intermedius ingichka bo'lib, miyadan, yuz va eshituv nervi o'rtasidan chiqadi va ancha joyga borgach yuz nerviga qo'shilib ketadi. Shuning uchun ham n. intermedius ni portio intermedia n. facialis deb ataladi.

N. intermedius ning tizza tuguni (ganglion geniculi)dan markazga tomon ketadigan sezuvchi tolalari n. intermedius tarkibida miyaga kiradi va sezgi o'zagi (nucleus solitarius)da tugaydi. Tizza tuguni hujayralarining tashqariga ketuvchi tolalari esa n. chorda tympani va n. petrosus tarkibida tilga va yumshoq tanglayga boradi va ta'm bilish vazifasini bajaradi. N. intermedius ning parasimpatik tolalari ustki so'lak o'zaklari nucleus solivatorius superior dan boshlanib, chorda tympani orqali til osti va jag' osti bezlariga ganglion submandibulare yordamida n. petrosus major va ganglion pterygopalatinum orqali burun bo'shlig'i, tanglay shilliq qavatining shilliq

bezlariga, ko'z yoshi beziga boradi. Shu bilan birga quloq oldi bezidan tashqari hamma bezlarni innervatsiya qiladi.

VIII. **Dahliz-chig'anoq nervi.** N. vestibulocochlearis (172-rasm) sezuvchi nerv miya ko'prigi orqasidan yuz nervi bilan yonma-yon chiqib eshituv teshigi porus acusticus internus orqali piramida (chakka suyagida) ichiga kiradi. Bu nerv ikkita nervdan tashkil topgan. Biri ichki quloqning dahlizi bilan yarim to'garak kanallariga boruvchi dahliz nervi – n. vestibularis bo'lsa, ikkinchisi eshituv apparati (chig'anoqqa boruvchi nerv – n. cochlearis)dan iborat.

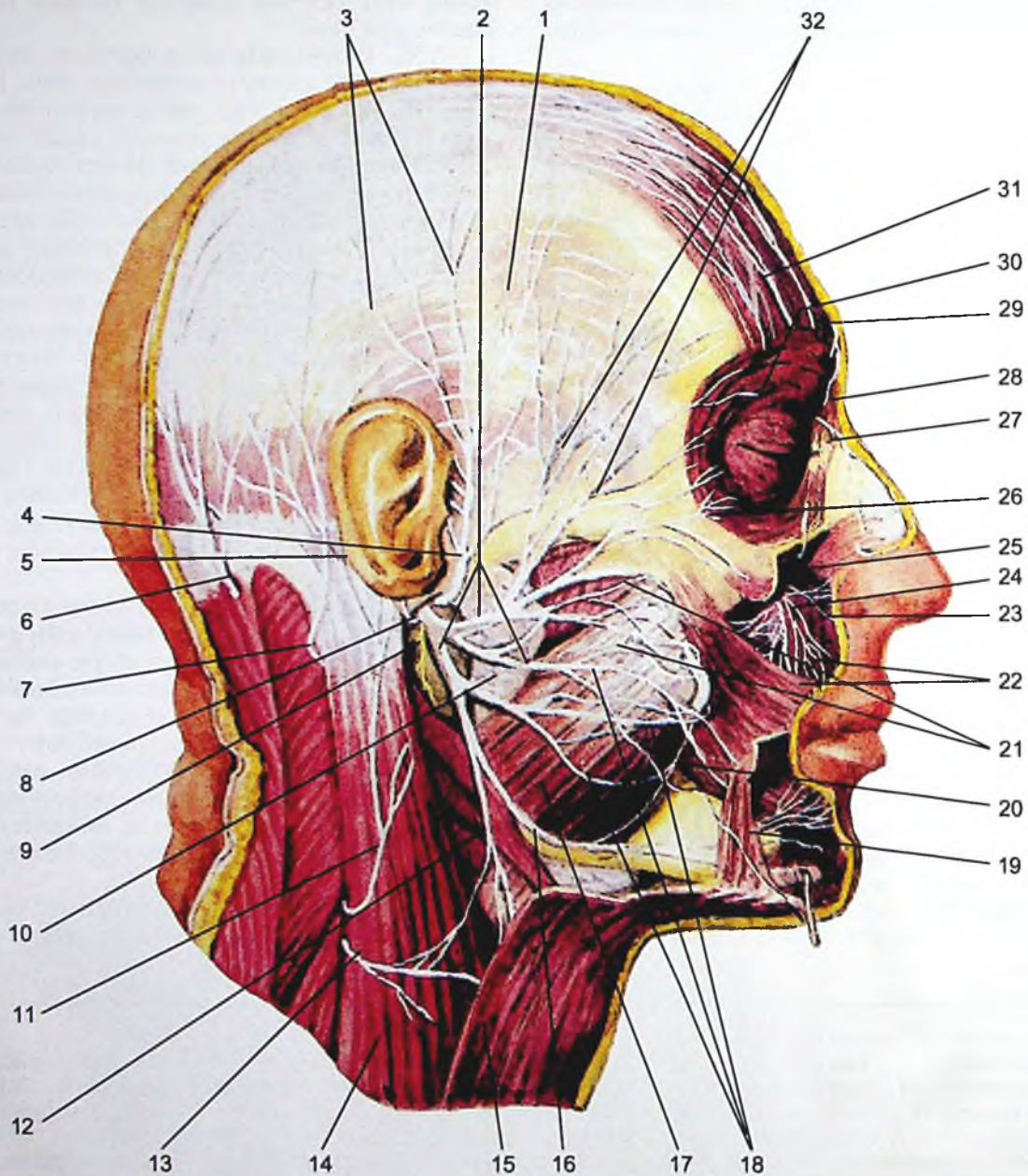
Dahliz nervi muvozanat saqlash vazifasini bajaradi. Uning periferik tolalari ta'sirotni ichki quloq (labirint) dahlizida (vestibulum labyrinthus) joylashgan yadro labirint dahlizi va yarim to'garak kanallarga (canales semicirculares) tarqalgan tolalardan oladi. Chig'anoq nervi esa ta'sirotni labirint chig'anog'i (cochlea) ichida joylashgan nerv tugunidan oladi. Tugunning periferik nervlari esa Korti a'zosidan impuls qabul qiladi va to'rta pars vestibularis va ikkita pars cochlearis o'zaklarga boradi (quloqning tuzilishi va eshituv yo'liga qaralish):

IX. **Til-yutqin nervi** – N. glossopharyngeus sezuvchi (ta'm bilish), harakatlantiruvchi va parasimpatik nerv tolalaridan iborat aralash nerv. Uning sezuvchi (afferent) tolalari ta'sirotlarni halqum, nog'ora bo'shlig'i, til, tomoq murtagi va tanglay ravoqlarining shilliq qavatidan oladi. Harakatlantiruvchi (efferent) tolalari esa halqum muskullaridan biri – m. stylopharyngeus ni innervatsiya qiladi. Parasimpatik (sekretor) tolalari glandula parotidea ga boradi. Shuning uchun ham unda uchta o'zak tafovut qilinadi:

a) nucleus solitarius – sezuvchi o'zak; b) nucleus salivatorius interior – parasimpatik o'zak; d)

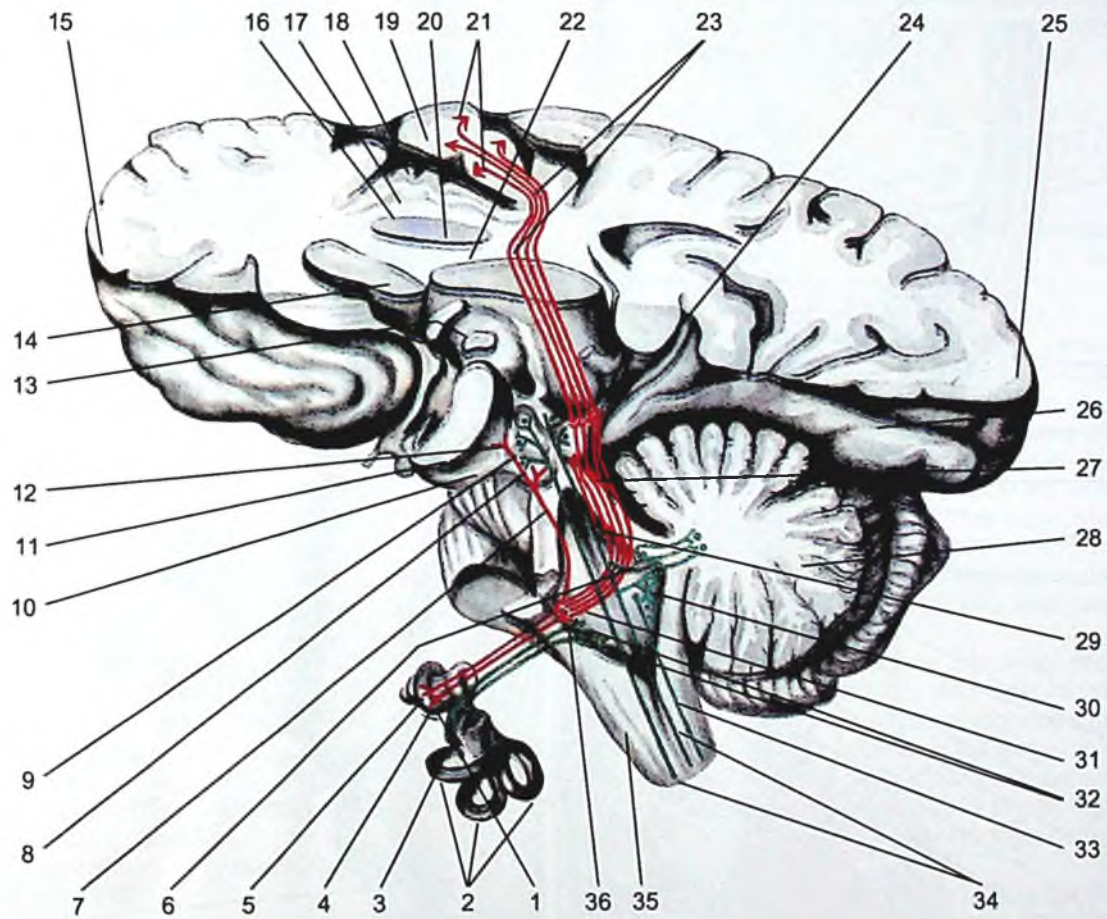
**170 - rasm.** Bo'yin va bosh nervlari:

1 – N. trigeminus; 2 – Ganglion trigeminale; 3 – N. mandibularis; 4 – N. maxillaris; 5 – A. meningeae media; 6 – A. maxillaris; 7 – M. pterygoideus lateralis; 8 – Porus acusticus externus; 9 – N. auriculotemporalis; 10 – N. meatus acusticus externus; 11 – N. facialis; 12 – M. pterygoideus medialis; 13 – A. carotis externa; 14 – M. digastricus (venter posterior); 15 – N. mylohyoideus; 16 – Ganglion submandibulare; 17 – M. stylohyoideus; 18, 20 – M. sternocleidomastoideus; 19 – R. muscularis n. accessorius; 21 – Rr. submandibulares; 22 – A. occipitalis; 23 – N. accessorius; 24 – N. hypoglossus; 25 – A. carotis externa; 26 – Plexus cervicalis; 27 – V. jugularis interna; 28 – Radix inferior ansae cervicalis; 29 – Ansa cervicalis; 30 – R. superficialis; 31 – A. transversa colli; 32 – M. trapezius; 33 – Nn. supraclaviculares; 34 – M. scalenus anterior; 35 – V. transversa colli; 36 – Plexus brachialis; 37 – V. jugularis externa; 38 – N. phrenicus; 39 – V. subclavia; 40 – V. brachiocephalica; 41 – A. suprascapularis; 42 – V. jugularis anterior; 43 – M. omohyoideus (venter superior); 44 – M. sternothyroideus; 45 – M. sternohyoideus; 46 – A. carotis communis; 47 – Glandula thyroidea; 48 – V. thyroidea superior; 49 – Radix superior ansae cervicalis; 50 – M. thyrohyoideus; 51 – V. facialis; 52 – Os hyoideum; 53 – A. lingualis; 54 – Glandula submandibularis; 55 – A. facialis; 56 – M. digastricus (venter anterior); 57 – M. mylohyoideus; 58 – Glandula sublingualis; 59 – Ganglion sublinguale; 60 – Rr. linguales; 61 – N. lingualis; 62 – M. buccinator; 63 – N. alveolaris inferior; 64 – Ductus parotideus; 65 – N. buccalis; 66 – Chorda tympani; 67 – R. labiales superiores n. infraorbitalis; 68 – Rr. nasales externi n. infraorbitalis; 69 – N. infraorbitalis; 70 – N. maxillaris; 71 – N. ophthalmicus; 72 – Lig. palpebrale mediale; 73 – N. supratrochlearis; 74 – R. medialis n. supraorbitalis; 75 – R. lateralis n. supraorbitalis; 76 – Venter frontalis.



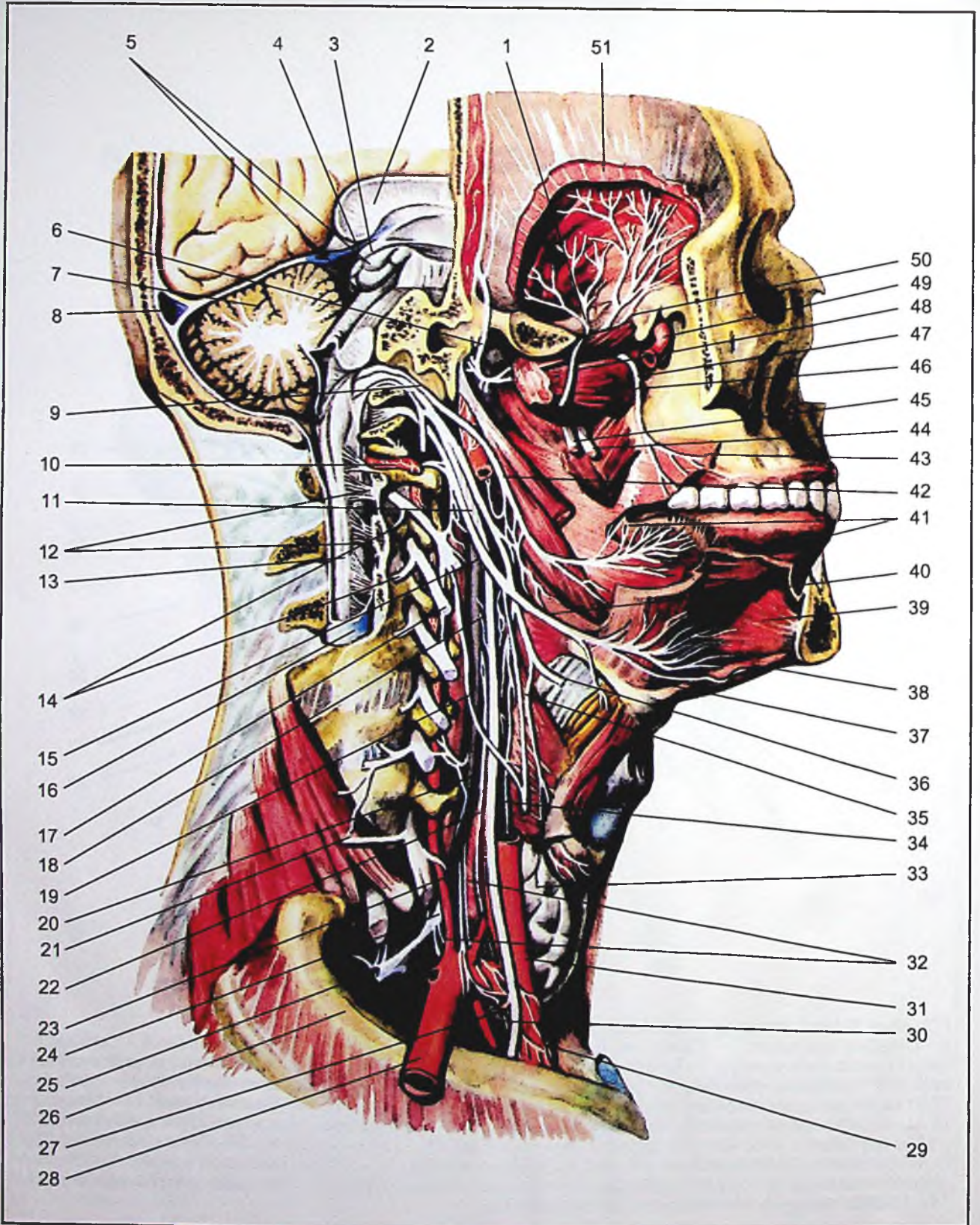
**171 - rasm. Yuz nervi (n. facialis):**

1 - Lamina superficialis; 2 - Plexus parotideus; 3 - Rr. temporales superficiales; 4 - N. auriculotemporalis; 5 - R. occipitalis; 6 - N. occipitalis major; 7 - N. occipitalis minor; 8 - N. facialis; 9 - R. digastricus; 10 - Glandula parotis; 11 - N. auricularis magnus; 12 - R. colli n. facialis; 13 - N. transversus colli; 14 - M. sternocleidomastoideus; 15 - Platysma; 16 - R. marginalis mandibulae; 17 - M. masseter; 18 - Rr. buccales n. facialis; 19 - N. mentalis; 20 - M. buccinator; 21 - Rr. zygomatici n. facialis; 22 - Rr. labiales superiores; 23 - Rr. nasales externi n. infraorbitalis; 24 - N. infraorbitalis; 25 - R. nasalis externus n. ethmoidalis; 26 - R. zygomaticofacialis n. zygomatici; 27 - N. infratrochlearis; 28 - N. supratrochlearis; 29 - M. orbicularis oculi; 30 - N. supraorbitalis; 31 - Venter frontalis; 32 - R. temporales.



172- rasm. Eshitish nervining yarim shardagi yo'nalish sxemasi:

1 – Ganglion vestibulare; 2 – Canales semicirculares ossei; 3 – Vestibulum; 4 – Ganglion spirale; 5 – Cochlea; 6 – Nucleus vestibularis superior; 7 – Lemniscus lateralis bilan po'stloq osti yadrosi, nuclei cochleares ni qo'shuvchi nerv tolalari; 8 – Nucleus n. trochlearis; 9 – Nucleus n. oculomotorii; 10 – Corpus geniculatum laterale; 11, 13 – Thalamus; 12 – Corpus geniculatum mediale; 14 – Nucleus caudatus; 15 – Lobus frontalis; 16 – Capsula externa; 17 – Claustrum; 18 – Insula; 19 – Lobus temporalis; 20 – Nucleus lenticularis; 21 – Gyrus temporalis superior; 22 – Capsula interna; 23 – Markaziy eshituv yo'li; 24 – Corpus geniculatum mediale; 25 – Lobus occipitalis; 26 – Sulcus calcarinus; 27 – Colliculus inferior; 28 – Cerebellum; 29 – Nucleus lemnisci lateralis; 30 – Nucleus vestibularis lateralis; 31 – Nucleus cochlearis ventralis; 32 – Nuclei vestibulares; 33 – Nucleus vestibulospinalis; 34 – Fasciculus longitudinalis medialis; 35 – Medulla oblongata; 36 – Nucleus cochlearis dorsalis.



harakatlantiruvchi umumiy nucleus ambiguus ning harakatlantiruvchi o'zagi bilan birga uzunchoq miyadagi pastki oliva orqasidan chiqadi va bo'yinturuq teshik (foramen jugulare) orqali kalla bo'shlig'idan tashqariga yo'naladi. Teshik pastida nerv poyasi yo'g'onlashib ostki va ustki tugunlar (ganglion superius et inferius)ni hosil qiladi. Nerv tashqariga chiqqandan so'ng v. jugularis interna va a. carotis interna orasida pastga yo'naladi, keyin m. stylopharygeus ning orqasidan aylanib o'tib, ana shu muskulning lateral tomonidan tilning ildiziga keladi va o'zining oxirgi tarmoqlariga bo'linadi.

Til-yutqin nervi tarmoqlari:

1. N. tympanicus, ganglion inferius dan boshlanib, o'rta quloq bo'shlig'i (cavitas tympani) da chigal (plexus tympanicus) hosil qiladi, chigalga ichki uyqu arteriyasi atrofidagi simpatik chigaldan tola chiqib qo'shiladi. Plexus tympanicus tolalari o'rta quloqning shilliq qavatini va eshituv nayini innervatsiya qilib, so'ngra tashqariga n. petrosus minor nomi bilan sulcus n. petrosi (chekka suyakning piramida qismida) orqali yo'nalib, ganglion oticum ga qo'shiladi. N. petrosus minor ning tarkibida nucleus salivatorius inferior dan boshlangan parasimpatik (sekretor) tola quloq oldi beziga n. auriculotemporalis (uch shoxli nervning III shoxi tarmog'i) bag'rida bezga borib tarqaladi.

2. Ramus m. stylopharyngei m. styopharyngeus ni innervatsiya qiladi.

3. Rami tonsillares tanglay shilliq qavatidagi murtaklarga tarqaladi.

Rami pharyngei halqum nerv chigaliga qo'shiladi.

Rami linguales – til-yutqin (halqum) nervining oxirgi tarmog'i bo'lib, tilning orqa 1/3 qismi shilliq qavatiga tarqaladi. Nerv tarkibidagi maza bilish tolalari papillae vallatae ga tarqaladi.

R. sinus carotici – sezuvchi tola bo'lib, sinus caroticus ga boradi.

X. **Adashgan nerv** – n. vagus (173, 174, 175-rasmlar) 12 juft nervlar ichida eng uzuni hisoblanadi. Jumladan, adashgan nerv nafas va hazm a'zolari

sistemasiga («S» simon ichakka qadar), yurakka (yurak urushini sekinlashtiruvchi) tarmoqlar beradi. N. vagus aralash nerv bo'lib, uning tarkibida uch xil tolalar tafovut qilinadi:

1. Sezuvchi (afferent) tolalar – ichki a'zolar, qon tomirlar, bosh miya qattiq pardasi, quloq suprasining terisi va tashqi eshituv yo'lidan ta'sirotlar qabul qilib, afferent tolalar orqali uning sezuvchi o'zagi – nucleus dorsalis n. vagi ga olib boradi.

2. Harakatlantiruvchi (efferent) tolalar nucleus ambiguus dan boshlanib, yutqin, hiqildoq va yumshoq tanglayning ko'ndalang-targ'il muskullariga tarqaladi (uzunchoq miyaga qaralsin).

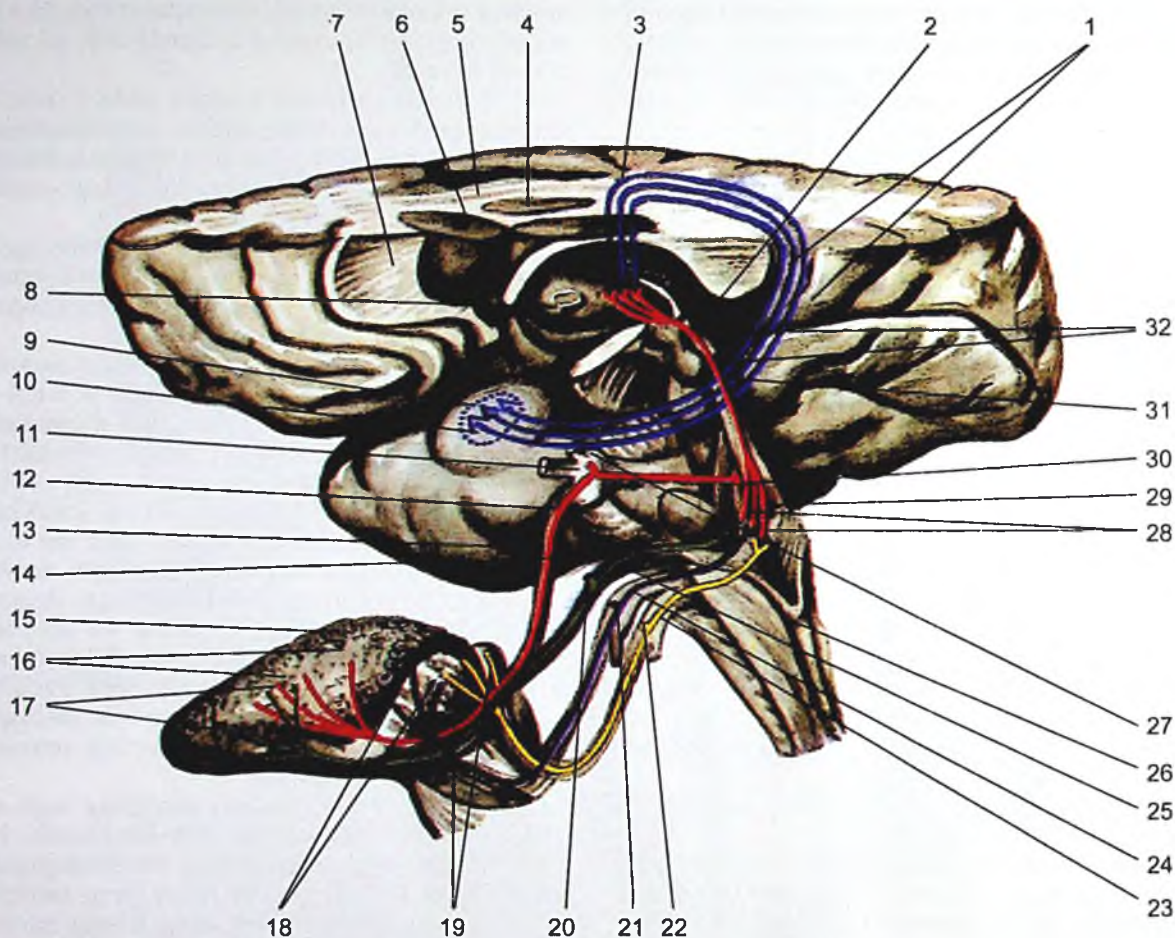
3. Parasimpatik (efferent) tolalar nervning vegetativ o'zagi – nucleus dorsalis n. vagi dan boshlanib, yurakning ko'ndalang-targ'il muskullari, tengiray devoridagi silliq muskullar (tomirlarni kengaytiradi), kekirdak, o'pka (bronxlarni toraytiradi), qizilo'ngach, me'da va ichaklarga, yuqoridagi a'zolar ichidagi bezlar, jigar, me'da osti bezlari va buyrakka tarqaladi. Adashgan nervning yurakka boruvchi tarmoqlari tarkibida n. depressor (sezuvchi nerv) bo'lib, u yurak va aortaning boshlang'ich qismiga tarqaladi va qon bosimini idora qilishda qatnashadi. Adashgan nerv tarkibida sezuvchi, simpatik va parasimpatik tolalardan tashqari nerv tugunlari bo'lgani uchun murakkab nervlar qatoriga qo'shiladi.

Adashgan nerv uzunchoq miyaning orqa egati (sulcus lateralis posterior) dan boshlanib, kalla bo'shlig'idan bo'yinturuq teshigi (foramen jugulare) orqali IX va XI juft nervlar bilan birga tashqariga chiqadi. Bo'yinturuq teshigining ichida nervning sezuvchi nerv hujayralaridan ustki tugun – ganglion superius teshik tashqarisida pastki tugun – ganglion inferius paydo bo'ladi.

N. vagus kalla bo'shlig'idan tashqariga chiqqach pastga yo'nalib, bo'yindagi a. carotis interna hamda v. jugularis oraliq'ida joylashadi, pastroqda esa uyqu arteriyasi bilan ichki bo'yinturuq venasi orasidan

**173 - rasm.** Bosh va bo'yin nervlari:

1 – Nn. temporales profundi; 2 – Corpus callosum; 3 – Corpus pineale; 4 – V. cerebri magna; 5 – Tectum mesencephali; 6 – N. auriculotemporalis; 7 – Cerebellum; 8 – Sinus transversus; 9 – N. glossopharyngeus; 10 – Plexus vertebralis; 11 – Ganglion inferius n. vagi; 12 – Radices dorsales nn. spinalium; 13 – Medulla spinalis; 14 – Rr. dorsales; 15 – Ganglion cervicale superius; 16 – Dura mater spinalis; 17 – Rr. ventrales; 18 – Truncus sympathicus; 19 – R. inferior ansae cervicalis; 20 – Ganglion cervicale medium; 21 – R. dorsalis n. spinalis; 22 – N. cardiacus superior; 23 – A. vertebralis; 24 – Ganglion cervicale inferius; 25 – Ganglion thoracicum; 26 – Costa I; 27 – N. laryngeus recurrens; 28 – A. subclavia; 29 – Tuncus brachiocephalicus; 30 – A. thoracica interna; 31 – A. carotis communis; 32 – Ansa subclavia; 33 – Glandula thyroidea; 34 – N. vagus; 35 – R. superior ansae cervicalis; 36 – N. laryngeus superior; 37 – M. hyoglossus; 38 – M. digastricus (venter anterior); 39 – M. genioglossus; 40 – N. hypoglossus; 41 – Rr. linguales; 42 – N. glossopharyngeus; 43 – M. buccinator; 44 – N. lingualis; 45 – N. alveolaris inferior; 46 – M. pterygideus lateralis; 47 – N. buccalis; 48 – N. massetericus; 49 – A. maxillaris; 50 – Nn. temporales profunda; 51 – M. temporalis.



174 - rasm. Ta'm bilish nervlarining yo'nalish sxemasi:

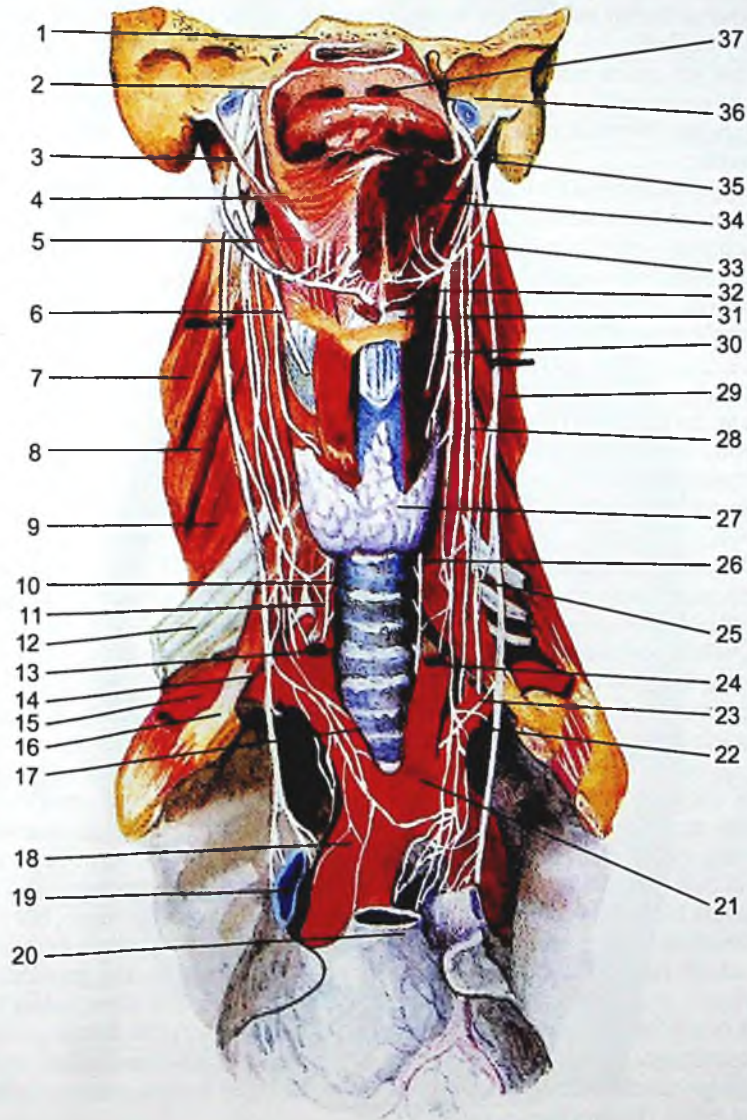
1 – Thalamus ni ta'm bilish analizatori bilan qo'shuvchi tolalar; 2 – Corpus pineale; 3 – Capsula interna; 4 – Nucleus lentiformis; 5 – Claustrum; 6 – Nucleus caudatus; 7 – Corpus callosum; 8 – Thalamus; 9 – Uncus; 10 – Ta'm bilish analizatori markazi; 11 – Ganglion trigeminale; 12 – N.mandibularis; 13 – N.lingualis; 14 – N.intermedius; 15 – Dorsum linguae; 16 – Tilning sezuvchi nerv tolalari; 17 – Chorda thympani ning ta'm bilish tolalari; 18 – N.glossopharyngeus ning ta'm bilish tolalari; 19 – N.vagus ning ta'm bilish tolalari; 20 – Ganglion geniculi; 21 – Ganglion inferius n.glossopharyngei; 22 – Ganglion inferius n.vagi; 23 – N.vagus; 24 – N.glossopharyngeus; 25 – N.facialis; 26 – Medulla oblongata; 27 – N.trigeminus; 28 – Nucleus tractus solitarii; 29 – Fossa rhomboidea; 30 – Nucleus sensorius superior n.trigemini; 31 – Nucleus fasciculi solitarii ni thalamus bilan qo'shuvchi tolalar; 32 – Tectum mesencephali.

ko'krak qafasining yuqori teshigi orqali ko'krak qafasiga yo'naladi. Chap tomondagi adashgan nerv ko'krak bo'shlig'ida aorta ravog'ining va qizilo'ngach devorining oldidan yo'nalsa, o'ng tomondagi adashgan nerv o'mrov osti arterisining old tomonidan, qizilo'ngachning esa orqa devoridan pastgacha tushib, diafragmadagi qizilo'ngach teshigi – hiatus esophageus orqali qorin bo'shlig'iga o'tadi. O'ng tomondagi adashgan nerv qorin bo'shlig'ida

me'daning orqa yuzasida, chap tomondagi adashgan nerv esa me'daning oldingi yuzasida chigal hosil qilib tarqaladi.

Binobarin adashgan nerv joylashishiga ko'ra to'rt: bosh, bo'yin, ko'krak va qorin (bo'shlig'i) qismlariga bo'linadi.

A. Bosh qismiga nervning bosh miyadan uning pastki tugunga qadar bo'lgan qismi kiradi. Bu qismdan quyidagi tarmoqlar boshlanadi:



175 - rasm. Bo'yin nervlari:

1 - Pharynx; 2 - N.glossopharyneus; 3 - Ganglion inferius n.vagi; 4 - Ganglion cervicale superius; 5 - N.hypoglossus; 6 - N.laryngeus superior; 7 - M.levator scapulae; 8 - M.scalenus posterior; 9 - M.scalenus medius; 10 - N.laryngeus recurrens; 11 - A.vertebralis; 12 - Plexus brachialis; 13 - A. carotis communis dextra; 14 - M.scalenus anterior; 15 - A. subclavia dextra; 16 - Costa I; 17 - Truncus brachiocephalicus; 18 - Aorta ascendens; 19 - V.cava superior; 20 - Truncus pulmonalis; 21 - Arcus aortae; 22 - A.subclavia sinistra; 23 - R.cardiacus inferior; 24 - A.carotis communis sinistra; 25 - R.cardiacus inferior; 26 - N.laryngeus resurrens; 27 - Glandula thyroidea; 28 - R.cardiacus superior; 29 - N.vagus; 30 - N.cardiacus cervicalis superior; 31 - Os hyoideum; 32 - M.geniohyoideus; 33 - Truncus sympathicus; 34 - M.genioglossus; 35 - M.styloglossus; 36 - V.jugularis interna; 37 - Apex linguae.

1. Miya qattiq pardasining tarmog'i – rami meningeus miya qattiq pardasining ensa qismini innervatsiya qiladi.

2. Quloqqa boruvchi tarmoq – ramus auricularis quloq suprasining terisini va tashqi eshituv yo'lining orqa devorini innervatsiya qiladi.

B. Adashgan nerv bo'yin qismi nervning pastki tuguni bilan ko'krak qafasining tepa teshigi oralig'idagi bo'lagidan iborat. Nervning bu qismidan quyidagi tolalar boshlanadi.

1. Yutqin tarmog'i – rami pharyngei til-yutqin nervi va simpatik poya (truncus sympathicus) tarmoqlari bilan birgalikda yutqin chigali – plexus pharyngeus ni hosil qiladi va yutqinning siquvchi muskullari, shilliq qavati, yumshoq tanglay (m. tensor veli palatini dan tashqari) va tanglay ravog'i muskullarini innervatsiya qiladi.

2. Hiqildoq usti nervi – n. laryngeus superior aralash nervdan iborat bo'lib, til ildizining bir qismidagi shilliq qavatni, hiqildoq qopqog'i shilliq qavatini hamda hiqildoqning m. cricothyroideus bilan xalqumning pastki siquvchi muskulini innervatsiya qiladi.

3. Yurakka boruvchi ustki va pastki tarmoqlar – rami cardiaci cervicales superiores et inferiores (bir qismi n. laryngeus superior dan chiqishi mumkin) yurak chigalini hosil qilishda qatnashadi.

D. Adashgan nervning ko'krak qismi (176-rasm) – ko'krak qafasining tepa teshigidan boshlanib, diafragmaning qizilo'ngach teshigigacha davom etadi. Nervning bu qismidan quyidagi tolalar chiqadi:

1. Orqaga qaytuvchi hiqildoq nervi – n. laryngeus recurrens o'ng tomondan n. vagus ning o'mrov osti arteriyasi old tomonidan, chap tomonda esa aorta ravog'ining oldidan o'tish joyida ajraladi. O'ng tomondagi orqaga qaytuvchi hiqildoq nervi o'mrov osti arteriyasining past tomonidan orqa tomonga o'tib yuqoriga ko'tarilsa, chap tomondagi nerv aorta ravog'ining ostidan aylanib orqa tomonga o'tadi-da, qizilo'ngach va kekirdak oralig'ida yuqoriga ko'tariladi, so'ngra ularga (rami esophagei va rami tracheales) tarmoqlar beradi. Orqaga qaytuvchi hiqildoq nervining davomi pastki hiqildoq nervi (n. laryngeus inferior) bo'lib, hiqildoq muskullarining bir qismini, shilliq qavatini, ovoz boylamidan pastki qismi, til ildizining shilliq qavati hamda kekirdak, yutqin va qizilo'ngach, qalqonsimon va ayrisimon bezlar, bo'yin limfa tugunlari, yurak va ko'ks oralig'ini innervatsiya qiladi.

2. Yurakka boruvchi ko'krak tarmoqlari – rami cardiaci thoracici adashgan nerv tarmog'i – n. laryngeus recurrens dan boshlanadi va yurak chigalini hosil qilishda qatnashadi.

3. Bronxlar va kekirdakka boruvchi tarmoqlar – rami bronchiales et tracheales simpatik sistema tarmoqlari bilan birga bronx devorlariga tarqaladi va o'pka chigali – plexus pulmonalis ni hosil qiladi.

4. Qizilo'ngachga boruvchi tolalar – rami esophagei qizilo'ngach devorlariga tarqaladi.

E. Qorin qismi – diafragmaning qizilo'ngach teshigidagi pastki qismi. Chap tomondagi adashgan nerv qizilo'ngachning old tomonidan me'daning old devoriga davom etib, u yerda plexus gastricus anterior ni hosil qiladi. U, asosan, me'da kichik egriligining old yuzasida joylashadi va me'da devori (shilliq qavati, bezlar, muskullar)ga, ba'zi tarmoqlar esa kichik charvi orqali jigarga boradi.

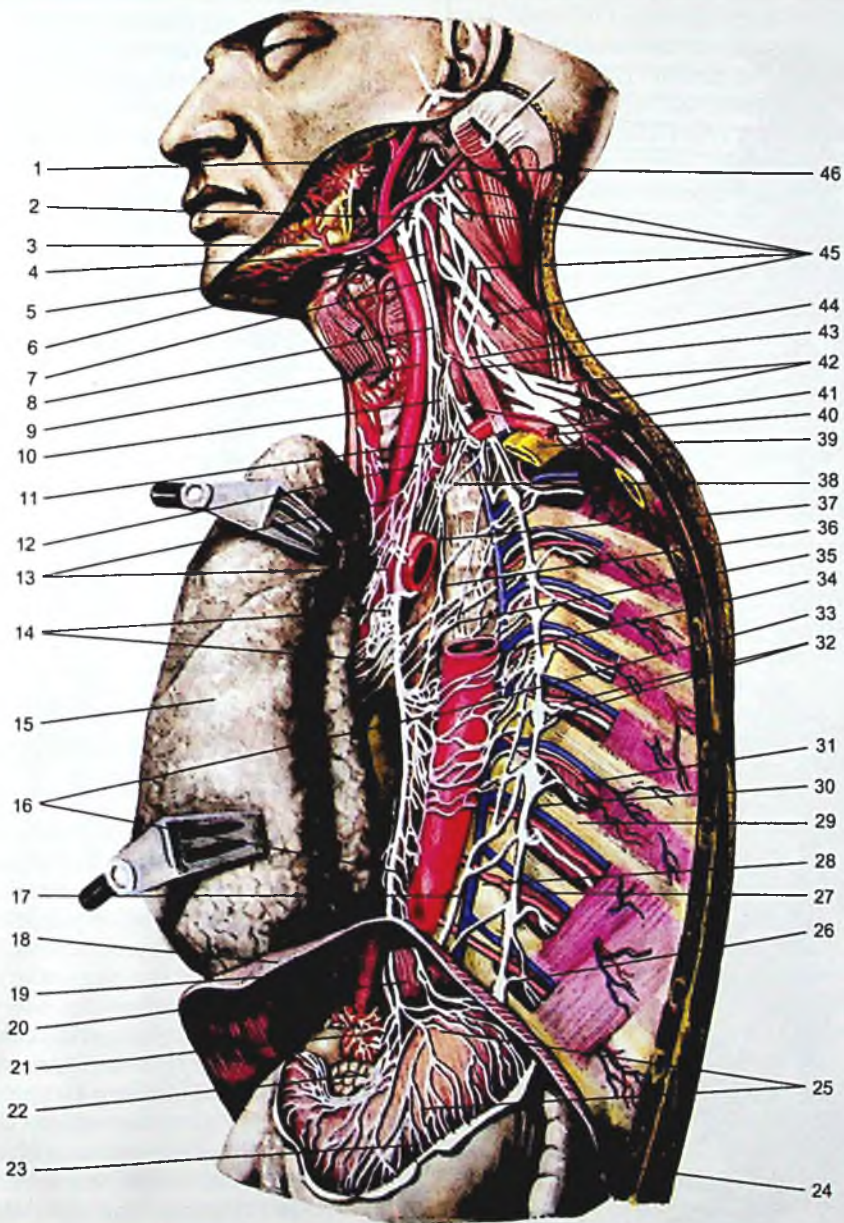
O'ng tomondagi adashgan nerv me'daning orqa devorida, kichik egrilikning orqa yuzasida orqadagi chigal – plexus gastricus ni hosil qiladi va me'daga mayda tarmoqlar beradi. Tolalarining ko'p qismi, rami celiacii holida, chap me'da arteriyasi (a. gastrica sinistra) orqali plexus celiacus (nursimon chigal)ni hosil qilishda qatnashadi. Nursimon chigaldan chiqqan tolalar qon tomirlar devori bo'ylab, adashgan nerv tolalari va simpatik tolalar bilan birgalikda a'zolarida (jigar, taloq, me'da osti bezi, buyraklar, ingichka va yo'g'on ichakning «S» simon qismiga qadar) tarqaladi.

XI. **Qo'shimcha nerv** (n. accessorius) harakatlantiruvchi nervdan iborat bo'lib, uzunchoq miyaning pastki qismi bilan orqa miyaning birinchi segmentlaridan tashkil topadi. Kalla ichidan bo'yinturuq teshik – foramen jugulare orqali chiqib, ikkita tarmoqqa bo'linadi. Uning sezuvchi tolasi adashgan nervga qo'shilsa, ikkinchi tolasi to'sh-o'mrov-so'rg'ichsimon muskul bilan trapetsiyasimon muskulga tarqaladi va bo'yin nerv chigalining harakatlantiruvchi tarmoqlariga qo'shiladi.

XII. **Til osti nervi** – n. hypoglossus harakatlantiruvchi tolalardan tuzilgan bo'lib, uzunchoq miyaning old tomondagi egatidan boshlanadi. Kalladan ensa suyagining shu nomli kanali (canalis n. hypoglossi) orqali chiqib, bo'yinturuq vena bilan ichki uyqu arteriyasi oralig'i bo'ylab pastga tushadi. Nerv tolalari til va til osti muskullariga tarqaladi. Uning pastga tushuvchi uzun tolasi (ramus descendens) I – III bo'yin nervlari bilan qo'shib nerv qovuzlog'ini (ansa cervicalis) hosil qiladi va til osti suyagidan pastda joylashgan bo'yin muskullarini innervatsiya qiladi.

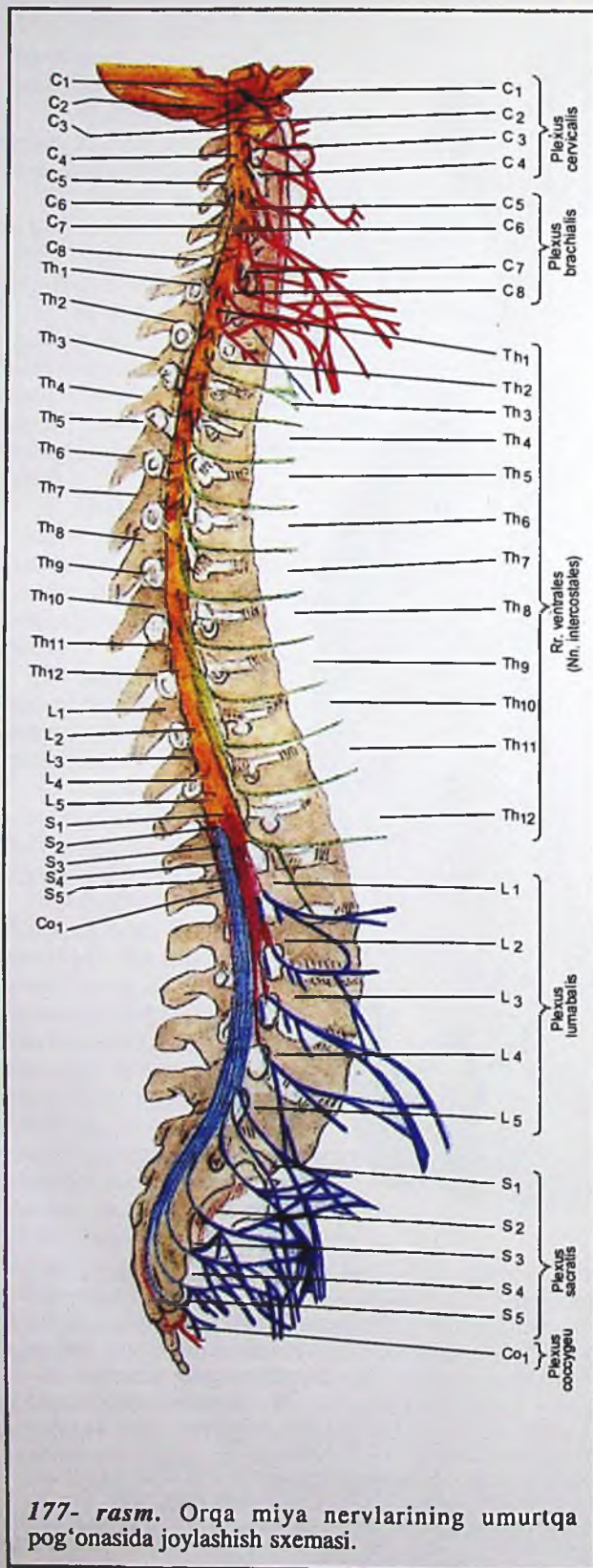
## ORQA MIYA NERVLARI (176, 177- rasmlar)

Orqa miya kulrang moddasining oldingi shoxidan harakatlantiruvchi tolalar (oldingi ildiz – radix anterior) va orqa shoxidan sezuvchi tolalar (orqa ildiz – radix posterior) chiqadi. Sezuvchi ildiz umurtqalararo teshik oldida tugun hosil qilgach, ganglion spinale harakatlantiruvchi ildiz bilan qo'shib aralash nervni hosil qiladi. Bunday nervlar odamda 31 juft bo'ladi.



176 - rasm. Ko'krak qafasidagi nervlar va nerv chigallari:

1 - A.carotis externa; 2 - Ganglion cervicale superius trunci sympathici; 3 - A.facialis; 4 - A.carotis interna; 5 - A.lingualis; 6 - Plexus cervicalis ga qo'shiluvchi tola (R.communicans); 7 - Truncus sympathicus (bo'yin qismi); 8 - N.cardiacus cervicalis superior; 9 - A.carotis communis; 10 - N.cardiacus cervicalis medius; 11 - Ansa subclavia; 12 - N.vagus; 13 - Rr.cardiaci (n.vagus tolalari); 14 - Plexus pulmonalis (n.vagus dan); 15 - Pulmo sinister; 16 - Plexus esophageus; 17 - N.splanchnicus major; 18 - Diaphragma; 19 - V.cava inferior; 20 - Truncus vagalis anterior; 21 - Plexus celiacus; 22 - Pancreas; 23 - Ventriculus; 24 - Lien; 25 - Rr.gastrici anteriores; 26 - Ganglion thoracicum trunci sympathici; 27 - A.intercostalis posterior; 28 - V.hemiazygos; 29 - V.intercostalis posterior; 30 - Truncus sympathicus (ko'krak qismi); 31 - N.intercostalis VII; 32 - Rr.communicantes; 33 - Esophagus; 34 - Aorta thoracica; 35 - N.vagus truncus sympathicus - qo'shuvchi tola (R.anastomaticus); 36 - N.laryngeus recurrens; 37 - Arcus aortae; 38 - Nn. cardiaci inferiores; 39 - Costa I; 40 - A.subclavia; 41 - Ganglion cervicothoracicum (stellatum); 42 - Plexus brachialis; 43 - Ganglion cervicale medium trunci sympathici; 44 - N.phrenicus; 45 - Plexus cervicalis; 46 - A.occipitalis.



177- rasm. Orqa miya nervlarining umurtqa pog'onasida joylashish sxemasi.

31 juft nerv umurtqa pog'onasi bo'ylab quyidagicha taqsimlanadi: bo'yin qismida 8 juft (chunki birinchi juft nerv ensa suyagi bilan birinchi umurtqa orasidan chiqadi), ko'krakda 12 juft, belda 5 juft, dum'azada 5 juft va dumda 1 juft.

Har qaysi nerv umurtqalararo teshikdan chiqqandan so'ng, ikki shoxga bo'linadi: 1) orqa shox (tarmoq) – ramus dorsalis tananing orqa tomonidagi (oyoq-qo'ldan boshqa) muskullar va teriga nervlar beradi; 2) oldingi shox (tarmoq) – ramus anterior tananing old tomonidagi muskullar va oyoq-qo'l muskullariga nervlar beradi.

Bu ikki shoxdan tashqari, uchinchi shox ham chiqadi. Bu ichki a'zolarga boruvchi shox – ramus visceralis simpatik nerv tolalaridan iborat bo'lib, qo'shuvchi shox – ramus communicantes deyiladi.

Har qaysi orqa miya nervi miya pardalarini innervatsiya qilish uchun yana bittadan mayda tarmoq (ramus meninges) beradi. Bu tarmoqlar nervdan ajralib, yana umurtqalararo teshiklar (chiqqan joylari)dan qaytadi va umurtqa pog'onasining kanali ichiga kirib, orqa miya pardalarini innervatsiya qiladi.

### ORQA MIYA NERVLARINING ORQA SHOXLARI

Orqa muskullarga tomon yo'nalgan shoxlarning deyarli hammasi (birinchi bo'yin nervi, oxirgi ikki dumg'aza nervi va dum nervidan tashqari), o'z navbatida ikkitadan tarmoqqa (ichki va tashqi – ramus medialis et lateralis) bo'linadi. Bu tarmoqlar tana hamda bo'yinning (ensaga qadar) orqa muskullari va terisini (qisman dumba sohasini) innervatsiya qiladi.

Agar biz har qaysi qismdan chiquvchi nervlarning muskullar va teriga bo'lgan munosabatini qarab chiqsak, quyidagi holatni ko'ramiz:

1) bo'yin qismidan chiquvchi nervlarning orqa shoxlari bir-biri bilan tola almashinadi va trapetsiyasimon muskullarni teshib o'tib teriga chiqadi. I va II nervlarning orqa shoxlari o'z nomiga ega; I bo'yin nervining orqa shoxi ensa suyagi bilan atlant oralig'idan chiqib, ensa osti nervi – n. suboccipitalis – m. rectus capitis major, m. rectus capitis minor, m. semispinalis capitis va m. obliquus capitis larga tarqaladi. II bo'yin nervining orqa shoxi katta ensa nervi – n. occipitalis major dir. Bu nerv atlantning orqa ravog'i bilan ikkinchi bo'yin umurtqasi orasidan chiqib, ensa sohasini innervatsiya qiladi;

2) ko'krak qismidan chiquvchi nervlarning orqa shoxlari ustki va ko'krak umurtqalarining ko'ndalang o'siqlari orasidan chiqib har biri ichki (medial) va tashqi (lateral) tarmoqlarga bo'linib, orqaning muskul va terisiga tarqaladi;

3) bel qismidan chiquvchi nervning orqa medial shoxlari bel va quymich sohasining teri va muskullariga tarqaladi. Orqa miyaning bel segmenti I, II, III juft nervlarining orqa shoxlaridan chiquvchi lateral shoxlar, dumba usti nervi – m. clunium superiores dumba sohasining ustki qismiga boradi;

4) dumg'aza qismidan chiquvchi nervning orqa shoxlari dumg'aza suyagining orqadagi to'rt juft teshiklari orqali chiqib ichki (medial) va tashqi (lateral) shoxlarga bo'linadi. Dumg'aza ustidagi teriga tarqalib, dumbaning o'rta qismidagi teriga o'rta dumba nervlari – m. clunium medii ni beradi. Ichki shoxlari esa dumg'aza-yonbosh bo'g'imini va m. sacrospinalis ning pastki boshlang'ich qismini innervatsiya qiladi;

5) dum qismidan chiquvchi nervlarning orqa shoxlari dum suyagi kanalining pastki teshigi orqali chiqib, dum va orqa teshik nervlariga qo'shilib ketadi.

## ORQA MIYA NERVLARINING OLD SHOXLARI

Orqa miya nervlarining old shoxlari – rami ventralis ko'pincha orqa shoxlariga nisbatan anchagina (I va II bo'yin nervlaridan tashqari) yo'g'on bo'ladi. Bo'yin va yelka qarshisidagi nervlar (II ko'krak nerviga qadar) bel va dumg'aza qismidagi nervlarning old shoxlari tarqalishidan oldin bir-biri bilan tola almashib, chigallar hosil qiladi. Ana shu chigallardan chiquvchi nervlar ishchi a'zolariga borib tarqaladi.

Bunday chigallar odam tanasining to'rt joyidan yaqqol ko'rinadi:

1) bo'yin chigali – plexus cervicalis; 2) yelka chigali – plexus brachialis, 3) bel chigali – plexus lumbalis, 4) dumg'aza chigali – plexus sacralis. Bel chigali bilan dumg'aza chigali bir-biriga juda yaqin turganligi uchun, ba'zan ularni qo'shib bel-dumg'aza chigali – plexus lumbosacralis deb ham ataydilar. Ko'krak qismidan chiquvchi nervlarning (II dan XI ga qadar) old shoxlari qovurg'alar oralig'ida chigal hosil qilmay nn. intercostales bo'lib joylashadi.

**Bo'yin chigali** (plexus cervicalis)  $C_1 - C_4$  (178-rasm) nervlarining oldingi shoxlari ishtirokida paydo bo'ladi. Bu chigalni old tomondan m. sternocleidomastoideus berkitib, ichki va tashqi tomondan m. scalenus medius, m. splenius va m. cervicis scapulae ajratib turadi. Chigaldan sezuvchi va harakatlantiruvchi tarmoqlar hamda bitta aralash nerv chiqadi.

Sezuvchi nervlar to'rtta bo'lib, m. sternocleidomastoideus ning orqa qirg'og'i bo'ylab ko'rinadi va quyidagi sohalarga boradi (yuqoridan pastga tomon);

1) katta quloq nervi (n. auricularis magnus –  $C_{III}$ ) teri nervlari ichida eng yo'g'oni bo'lib, m. sternocleidomastoideus ning old yuzasidan yuqori va old tomonga ko'tariladi, quloq supراسi terisiga hamda tashqi eshituv yo'liga borib tarqaladi;

2) kichik ensa nervi (n. occipitalis minor –  $C_{II} - C_{III}$ ) avvalgi nervning orqa tomonidan, to'sh-o'mrov-so'rg'ichsimon muskulning orqa qirg'og'i bo'ylab ko'tariladi va boshning ensa qismi terisida tarqaladi;

3) bo'yinning ko'ndalang nervi (n. transversus colli) ikki shoxga bo'linib, to'sh-o'mrov-so'rg'ichsimon muskulning oldingi yuzasi o'rtasidan kesib oldinga va bir oz pastga tomon yo'naladi-da, bo'yin terisida tarqaladi;

4) o'mrov ustidagi nervlar (nn. supraclaviculares) old, o'rta va orqa tarmoqlardan iborat, ular pastga tomon tik tushib, katta ko'krak muskuli bilan m. deltoideus ustidagi teriga tarqaladi.

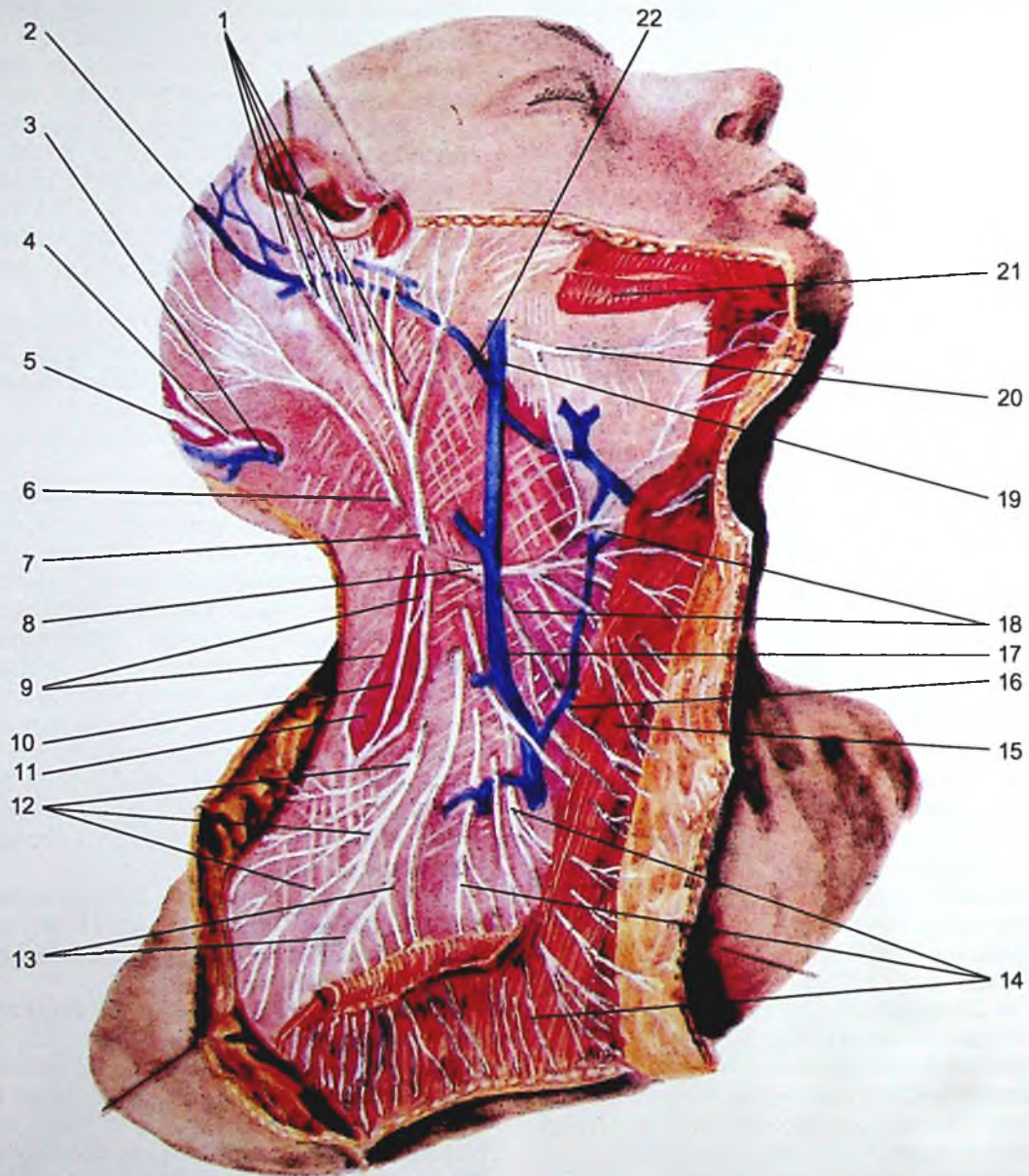
Bo'yin chigalidan uchta harakatlantiruvchi nerv chiqadi:

1) muskullarga boruvchi tarmoqlar (rami musculares) m. rectus capitis anterior, m. rectus capitis lateralis, m. longus capitis, m. longus colli, musculi scaleni anterior, medius va posterior, m. levator scapuli, mm. intertransversarii anteriores larga tarqaladi.

2) bo'yin qovuzlog'ining pastga tushuvchi shoxi (radix inferior ansae cervicalis) v. jugularis interna bilan to'sh-o'mrov-so'rg'ichsimon muskul oralig'idan pastga tushadi va til osti nervining pastga tushuvchi tarmog'i bilan qo'shilib, bo'yin yoki til osti nervi qovuzlog'i – ansa n. cervicalis ni hosil qiladi. Ana shu qovuzloqdan chiquvchi nerv m. sternohyoideus mm. sternothyroideus, m. omohyoideus larga boradi.

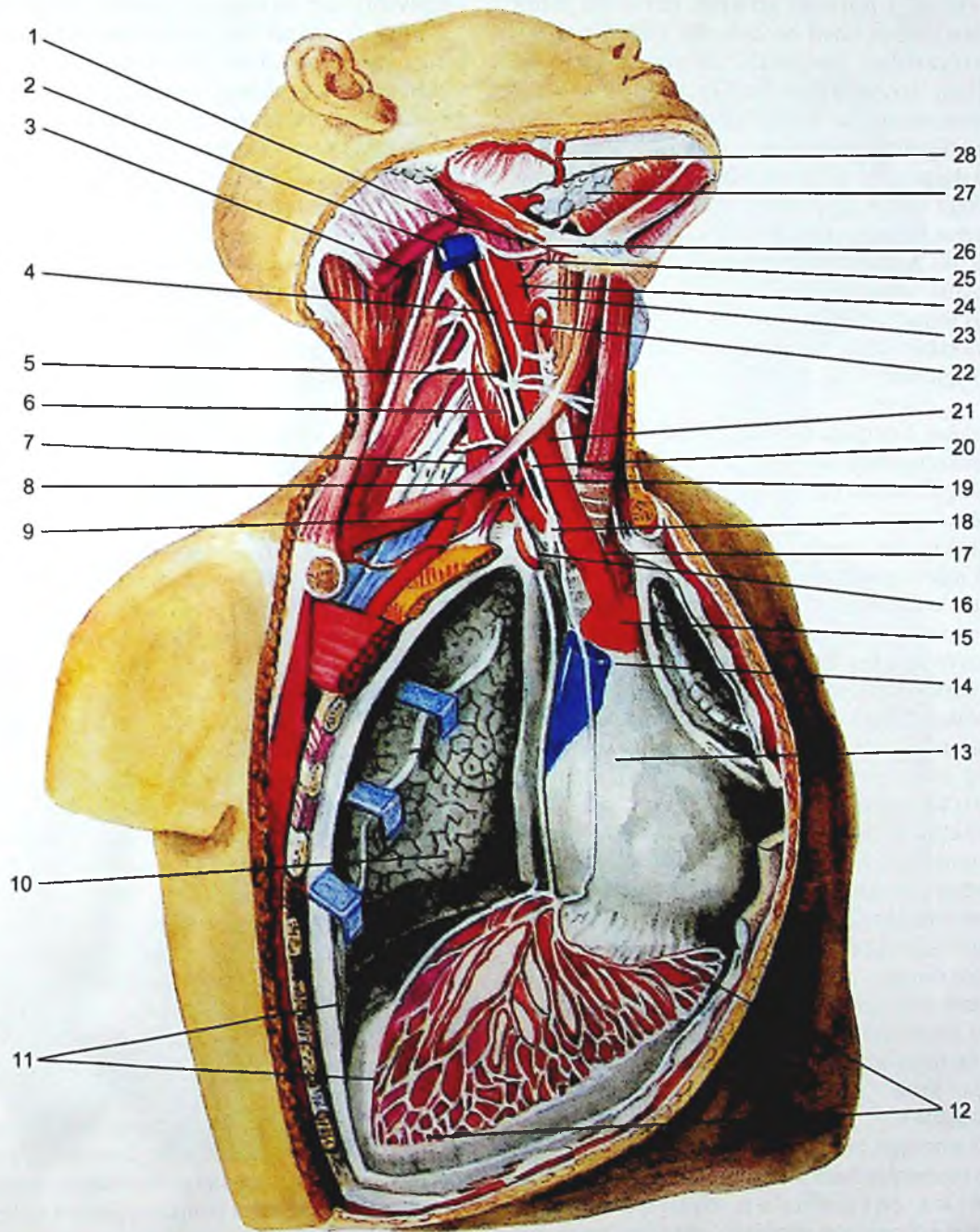
3) Ramus sternocleidomastoideus, ramus trapezius bosh miyadan chiquvchi qo'shimcha nerv (n. accessorius) bilan birgalikda o'z nomidagi muskullarni innervatsiya qiladi.

Aralash (sezuvchi va harakatlantiruvchi) tolalardan tuzilgan to'siq (diafragma) nervi – n. phrenicus ( $C_{III} - C_{IV}$ ) (179-rasm). Bu nerv m. scalenus anterior ning old yuzasi bo'ylab pastga tushadi va o'mrov osti arteriyasi bilan o'mrov osti venasi o'rtasidan kesib o'tib, ko'krak bo'shlig'iga kiradi. Pleura mediastinalis da o'pka ildizini old tomondan kesib o'tadi. O'ng va chap nervlarning diafragmaga borish yo'llari bir xil emas. O'ng tomondagi nerv o'ng yelka-kalla venasi (v. brachiocephalica dextra) hamda ustki kovak vena (v. cava superior) qatorida to'g'ri o'tib boradi va to'siqqa kovak vena teshigining old va yon tomonidan kiradi. Chap tomondagi nerv esa aorta ravog'ini oldindan kesib o'tadi, keyin yurakni aylanib o'tib, diafragmaga keladi. N. phrenicus ning sezuvchi tolalari o'pkani o'rovchi (seroz) ko'krak parda (plevra) va yurak xaltasi (perikard)ga tarqaladi.



178 - rasm. Bo'yin chigali (plexus cervicalis):

1 - N.auricularis magnus; 2 - V.auricularis posterior; 3 - N.occipitalis major; 4 - A.occipitalis; 5 - V.occipitalis; 6 - N.occipitalis minor; 7 - N.auricularis magnus; 8 - N.transversus colli; 9 - Lamina superficialis fasciae cervicalis; 10 - N.accessorius; 11 - M.trapezius; 12 - Nn. supraclaviculares laterales; 13 - Nn.supraclaviculares intermedii; 14 - Nn.supraclaviculares mediales; 15 - M. platysma; 16 - V.jugularis anterior; 17 - V.jugularis externa; 18 - N.transversus colli; 19 - V.retromandibularis; 20 - Ramus marginalis mandibulae; 21 - Platysma; 22 - M.sternocleidomastoideus.



**179-rasm.** Diafragma nervi (n.phrenicus):

1 – A.occipitalis; 2 – V.jugularis interna; 3 – N.accessorius; 4 – A.carotis interna; 5 – Ansa cervicalis; 6 – N.phrenicus; 7 – Plexus brachialis; 8 – Truncus thyrocervicalis; 9 – A.subclavia; 10 – Pulmo dexter; 11 – Pleura; 12 – Plexus intramuscularis (diaphragmatis dexter); 13 – Perikard ichidagi yurak; 14 – V.cava superior; 15 – Arcus aortae; 16 – A.thoracica interna; 17 – Truncus brachiocephalicus; 18 – N.laryngeus recurrens; 19 – A.vertebralis; 20 – N.vagus; 21 – A.carotis communis dextra; 22 – R.superior ansae cervicalis; 23 – A.thyroidea superior; 24 – A.carotis externa; 25 – A.lingualis; 26 – N.hypoglossus; 27 – Glandula submandibularis; 28 – A.facialis.

**Yelka chigali** (plexus brachialis) (180, 181, 182-rasmlar) ( $C_5-C_8$ ) birinchi ko'krak nervi ( $th_1$ )ning oldingi shoxlaridan hosil bo'ladi. Bu chigal o'mrov osti arteriyasidan yuqorida, o'mrov ustidagi chuqurlikda joylashgan bo'lib, old va o'rta narvonsimon muskullar oralig'idan chiqadi.

Yelka chigalining qisqa va uzun tarmoqlari bor.

Qisqa tarmoqlar o'zi boradigan muskullarning joylashishiga qarab chigalning har joy, har joyidan chiqadi, uzun tarmoqlar esa avval uchta yo'g'on poya sifatida (ichki poya – fasciculus medialis, tashqi poya – fasciculus lateralis va orqa poya – fasciculus posterior) chiqadi va qo'ltiq osti arteriyasi (a. axillaris) ni uch tomondan (ichki, tashqi va orqa tomondan) o'rab oladi. Qo'lga boruvchi nervlar ana shu poyalardan ajraladi.

Chigaldan 7 ta qisqa tarmoq chiqadi:

1) kurakning orqa nervi (n. dorsalis scapulae Cv) orqa tomonga kurakni medial qirrasini bo'ylab yo'nalib, rombsimon muskul (mm. romboidei major et minor) bilan kurakni ko'taruvchi muskulni (m. levator scapulae) innervatsiya qiladi;

2) uzun ko'krak nervi (n. thoracicus longus – Cv –  $V_{II}$ ) m. serratus anterior da tarqaladi;

3) o'mrov osti nervi (n. subclavius Cv) – juda ham ingichka nerv bo'lib, shu nomli muskulga boradi;

4) kurak ustidagi nerv (n. suprascapularis – Cv –  $V_I$ ) kurakning ko'ndalang arteriyasi bilan birga kurakning ustki qirg'og'idagi kemtikdan (incisura scapulae) o'tib, qirra ustki va ostki muskullarini (mm. supraspinatus et infraspinatus), yelka bo'g'imi xaltasini innervatsiya qiladi;

5) medial va lateral ko'krak nervlari (nn. pectoralis medialis et lateralis  $C_{V-th1}$ ) ikkita, ba'zan uchta bo'lib, katta va kichik ko'krak muskullari (m. pectoralis major et minor)ga boradi;

6) kurak osti nervlari (n. subscapularis –  $C_{V-VII}$ ) kurak osti muskuli (m. subscapularis), katta yumaloq muskul (m. teres major)ni innervatsiya qiladi;

7) ko'krak orqa devorining nervi (n. thoracodorsalis  $C_{VII-VIII}$ ) orqaning serbar muskuli (m. latissimus dorsi)ga borib tarqaladi.

Uzun tarmoqlar ham 7 ta.

1. Yelka chigalidan chiqqan ichki (medial) poya (fasciculus medialis) quyidagi nervlarga bo'linadi:

a) yelkaning ichki tomonidagi terisiga boruvchi (sezuvchi) nerv (n. cutaneus brachii medialis  $C_{VII-th1}$ ) uzun tolalarning eng ingichkasi bo'lib, odatda, qovurg'alararo nerv bilan qo'shiladi va yelkaning ichki yuza terisiga tarqaladi;

b) bilakning ichki yuzasidagi teriga boruvchi (sezuvchi) nerv (n. cutaneus antebrachii medialis  $C_{VIII-th1}$ ) bilak o'rtasiga borganda fassiyani teshib o'tib, teriga yaqinlashadi va ikki shoxga bo'linadi, ramus volaris old tomondagi teriga, ramus ulnaris ichki (medial) tomondagi teriga tarqaladi;

d) tirsak nervi (n. ulnaris  $C_{VII-th1}$ , 183-rasm) aralash nerv bo'lib, yelkaning  $1/3$  yuqori qismida qo'ltiq va yelka arteriyasining ichki (medial) tomonida,  $1/3$  o'rta qismida ichki muskullararo to'siq (septum intermusculare mediale)ning oldida,  $1/3$  pastki qismi orqa tomonida, so'ngra yelkaning ichki tomonidagi do'ng va tirsak o'sig'i orasidagi egatda, bilakning oldingi ichki yuzasida tirsak egati (sulcus ulnaris)da yotadi. No'xatsimon suyakning to'g'risiga yetganda o'zining oxirgi yuza va chuqur shoxlari – r. volaris superficialis va r. volaris profundus ga bo'linadi. N. ulnaris tarmoqlari:

1) bo'g'im tarmoqlari (rami articulares) tirsak bo'g'imiga boradi;

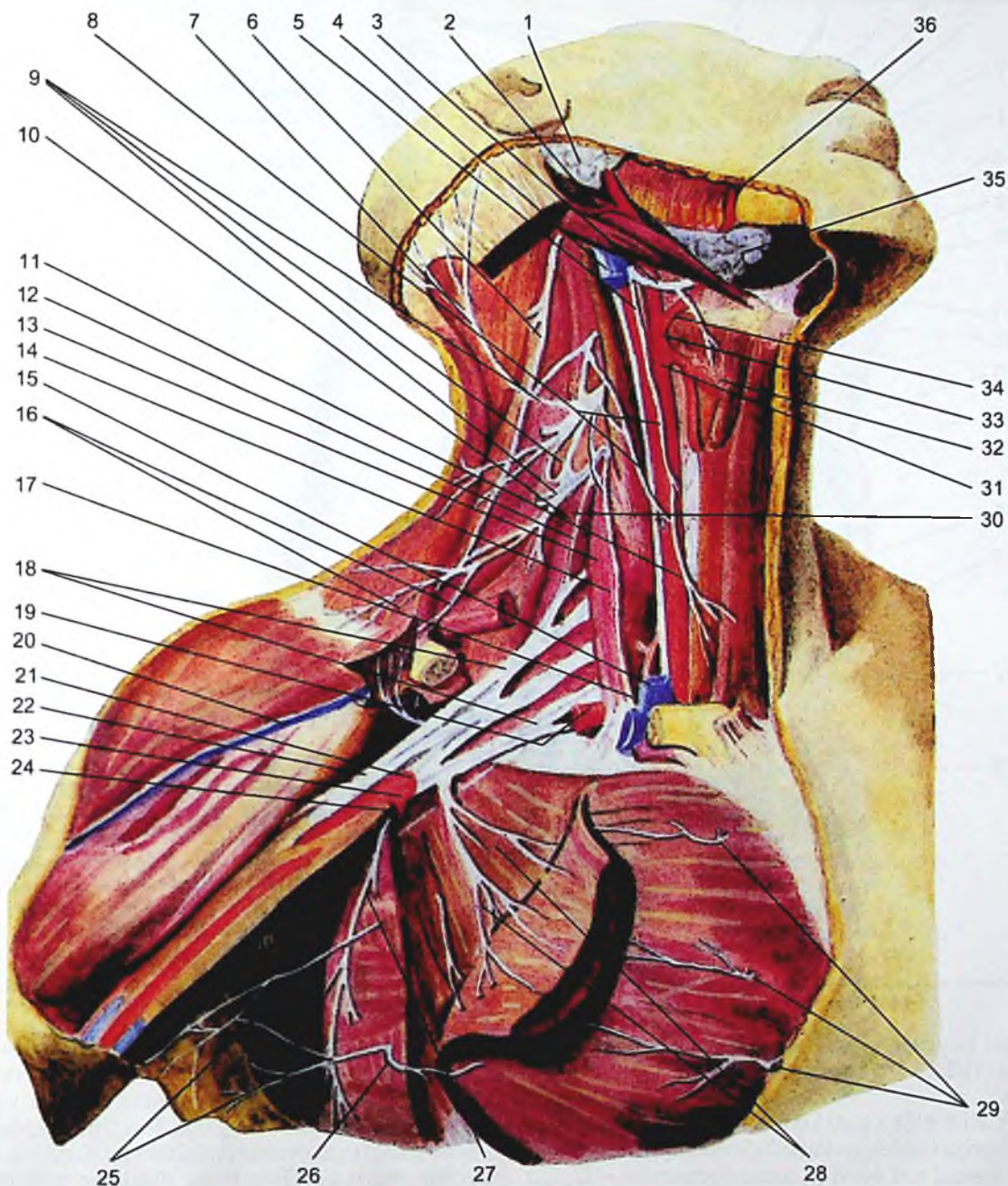
2) muskul tarmoqlari (rami musculares) qo'l panjasini bukuvchi tirsak muskuli (m. flexor carpi ulnaris) va barmoqlarni bukuvchi chuqur muskul (m. flexor digitorum profundus)ga boradi;

3) kaft terisiga boruvchi tarmoq (ramus cutaneus palmaris) bilakning o'rtasida fassiyani teshib o'tib, panjagacha keladi va kaftning kichik (beshinchi) barmoq qarshisidagi terisiga tarqaladi (184-rasm);

4) panja orqasiga boruvchi tarmoq (ramus dorsalis manus) tirsak suyagi bilan m. flexor carpi ulnaris orasidan panjaning orqa tomoniga o'tadi va u yerda avval panja terisiga bitta tarmoq ajratadi-da, so'ngra barmoqlar orqasiga beshta shox – rami digitales dorsales (har qaysi barmoqqa bittadan) beradi. Bu tarmoqlar V va IV barmoqlarning orqa tomoni va III barmoqning ichki (medial) tomoni terisini innervatsiya qiladi. Shuni ham aytish kerakki, bu shoxlar V barmoqning hammasiga, III va IV barmoqlarning esa faqat II falangasi asosiga qadar tarqalgan (185, 186, 187-rasmlar);

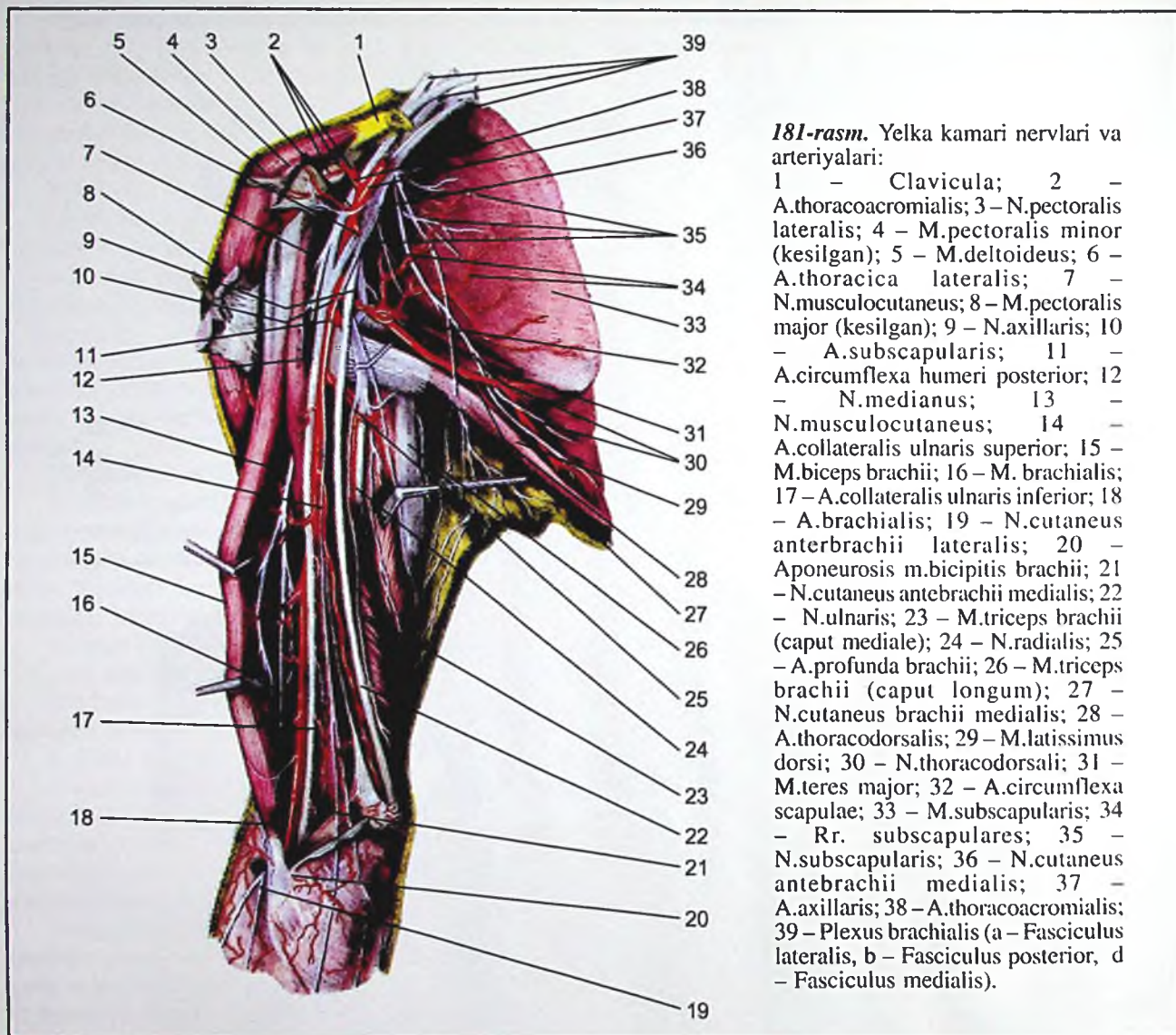
5) n. ulnaris yuzadagi tarmog'ining oxirgi va yuza tarmog'i (ramus superficialis) tomondagi yuzasiga IV barmoqning tirsak tomoniga boradigan maxsus barmoq nervlari – nn. digitales palmares proprii ni beradi;

6) chuqur ketgan tarmoq n. ulnaris ning chuqur tarmog'i (ramus profundus) bo'lib, m. digiti minimi va m. abductor digiti minimi orasidan o'tib kaftning chuqur arteriya yoyi bilan birga yo'nalib hypothenor, mm. interossei, uchinchi va to'rtinchi mm. lumbriales larga tarqaladi, thenor tomonda joylashgan m. adductor pollicis va m. flexor pollicis brevis larga ham tarmoq berib, oxiri n. medianus tarmog'i bilan anastomozlashadi.



**180-rasm.** Bo'yin va yelka nervlari:

1 – Glandula parotis; 2 – A. auricularis posterior; 3 – N.hypoglossus; 4 – V.jugularis interna; 5 – A.carotis interna; 6 – N.accessorius; 7 – N.occipitalis minor; 8 – Ansa cervicalis; 9 – Plexus cervicalis; 10 – N.vagus; 11 – R.muscularis; 12 – M.scalenus medius; 13 – M.scalenus anterior; 14 – N.phrenicus; 15 – M.jugularis interna; 16 – Nn.supraclaviculares; 17 – V.subclavia; 18 – Plexus brachialis; 19 – A.subclavia; 20 – V.cephalica; 21 – A.axillaris; 22 – Fasciculus lateralis; 23 – A.thoracica lateralis; 24 – Fasciculus medialis; 25 – Nn.intercostobrachiales; 26 – R.cutaneus lateralis; 27 – N.thoracicus longus; 28 – Nn.pectorales mediales et laterales; 29 – Rr. cutanei anteriores; 30 – Glandula thyroidea; 31 – A.thyroidea superior; 32 – A.laryngea superior; 33 – A.carotis externa; 34 – A.lingualis; 35 – Glandula submandibularis; 36 – A.facialis.



**181-rasm.** Yelka kamari nervlari va arteriyalari:

1 – Clavicula; 2 – A.thoracoacromialis; 3 – N.pectoralis lateralis; 4 – M.pectoralis minor (kesilgan); 5 – M.deltoides; 6 – A.thoracica lateralis; 7 – N.musculocutaneus; 8 – M.pectoralis major (kesilgan); 9 – N.axillaris; 10 – A.subscapularis; 11 – A.circumflexa humeri posterior; 12 – N.medianus; 13 – N.musculocutaneus; 14 – A.collateralis ulnaris superior; 15 – M.biceps brachii; 16 – M.brachialis; 17 – A.collateralis ulnaris inferior; 18 – A.brachialis; 19 – N.cutaneus anterbrachii lateralis; 20 – Aponeurosis m.bicipitis brachii; 21 – N.cutaneus antebrachii medialis; 22 – N.ulnaris; 23 – M.triceps brachii (caput mediale); 24 – N.radialis; 25 – A.profunda brachii; 26 – M.triceps brachii (caput longum); 27 – N.cutaneus brachii medialis; 28 – A.thoracodorsalis; 29 – M.latissimus dorsi; 30 – N.thoracodorsali; 31 – M.teres major; 32 – A.circumflexa scapulae; 33 – M.subscapularis; 34 – Rr. subscapulares; 35 – N.subscapularis; 36 – N.cutaneus antebrachii medialis; 37 – A.axillaris; 38 – A.thoracoacromialis; 39 – Plexus brachialis (a – Fasciculus lateralis, b – Fasciculus posterior, d – Fasciculus medialis).

Ichki poyadan oraliq nerv (n.medius)ning ichki (medial) ildizi ham chiqadi, bu haqda quyida bayon etilgan.

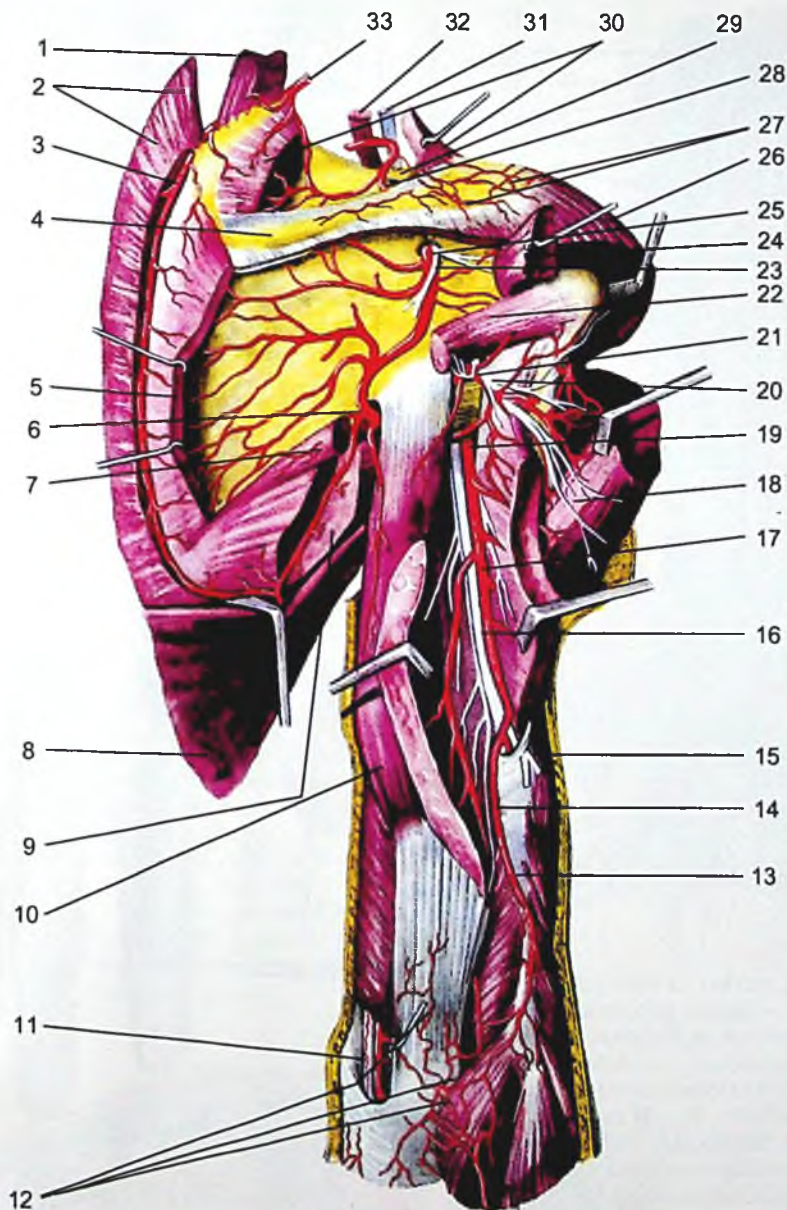
2. Yelka chigalidan chiqqan tashqi (lateral) poya (funiculus lateralis)dan tarqalgan nervlar:

1) muskul teri nervi (n.musculocutaneus –  $C_{V-VII}$ ) aralash nerv bo'lib, m. coracobrachialis qiyig'iga yuqoridan pastga hamda ichkaridan tashqariga tomon teshib o'tib, yelkaning old tomonidagi uchta muskul (m.coracobrachialis, m.biceps brachii, m.brachialis)ni, bilakning tashqi (qisman old) tomondagi terisini n.cutaneus antebrachii lateralis bo'lib innervatsiya qiladi;

2) oraliq nervda (n. medianus –  $C_{V-VIII,th}$ ) ichki va tashqi poyalar (funiculus medialis et lateralis)dan

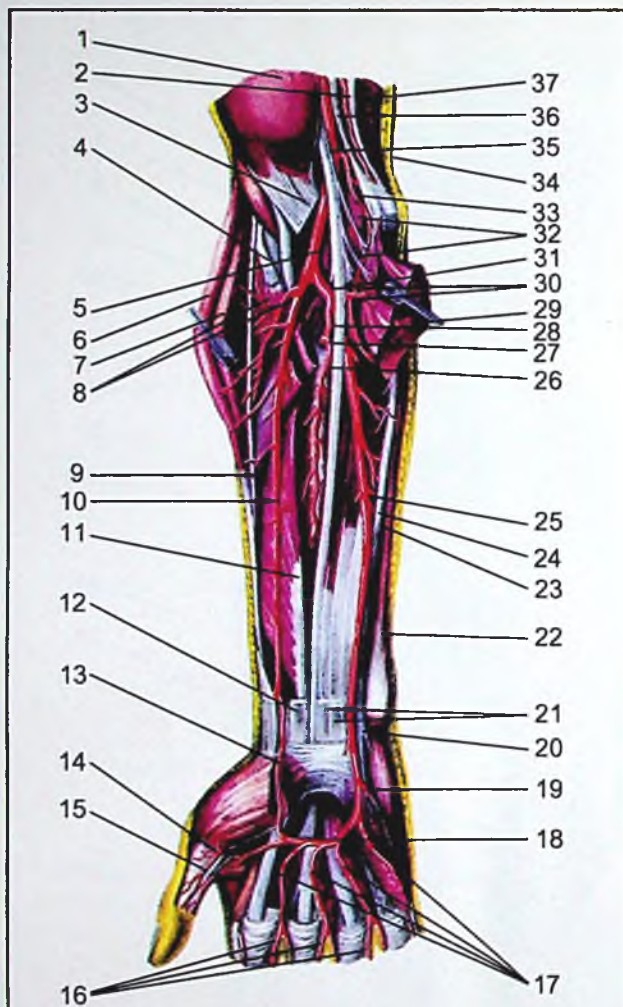
chiquvchi ikki ildiz qatnashadi. Bu ildizlar o'zaro birlashishdan oldin qo'ltiq arteriyasini ikki tomondan o'rab keladi va shu arteriyaning oldingi yuzasida birlashadi. Shundan so'ng ikki boshli muskulning ichki tomonidagi egat (sulcus bicipitalis medialis)ga, so'ngra yelka arteriyasi bilan birga tirsak bo'g'imining old tomondagi chuquriga m. pronator teres, m. flexor digitorum superficialis ostidan o'tib m. flexor digitorum profundus va barmoqlarni bukuvchi yuza muskul oraliq idan sulcus medianus egati orqali bilak va kaftga qadar boradi.

Tirsak chuquridan bilakka o'tish oldida n.medianus dan rami musculares m. flexor carpi ulnaris va m. flexor digitorum profundus ning yarmidan boshqa bilakni bukuvchi barcha muskullarga tarmoq beradi. Bundan



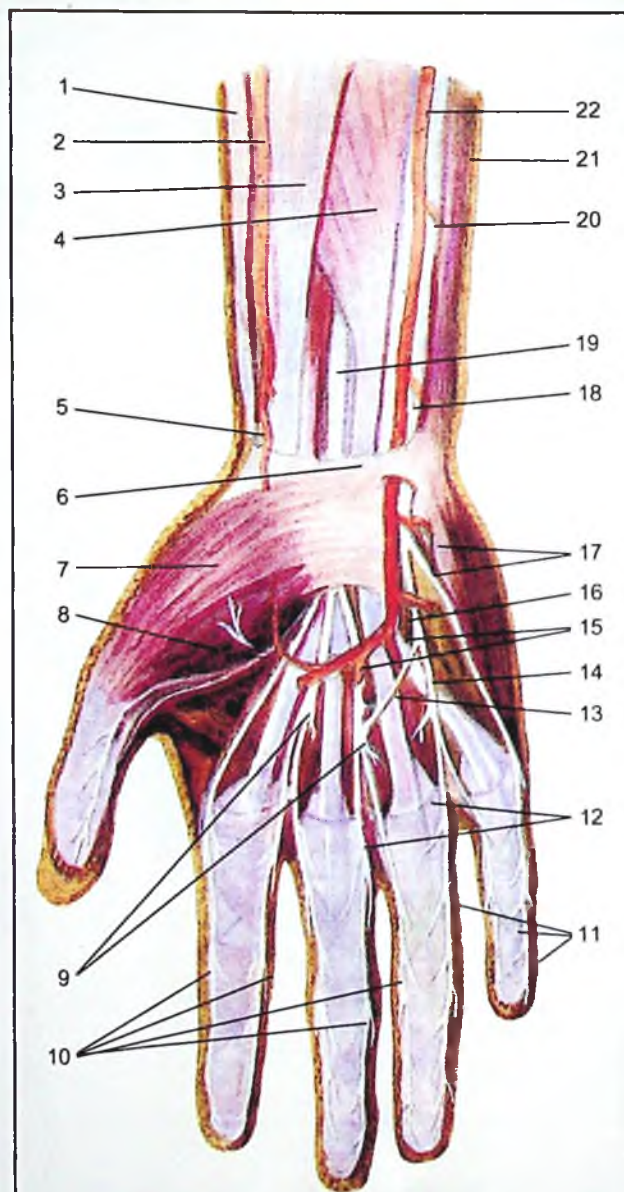
**182-rasm.** Yelka kamari, yelkaning nervlari va arteriyalari:

1 – M. levator scapulae; 2 – M. rhomboideus; 3 – A. scapularis descendens; 4 – Spina scapulae; 5 – M. infraspinatus; 6 – A. circumflexa scapulae; 7 – M. teres minor; 8 – M. latissimus dorsi; 9 – M. teres major; 10 – Caput longum m. tricipitis barchii; 11 – N. ulnaris; 12 – Rete articulare cubiti; 13 – A. collateralis radialis; 14 – R. muscularis n. radialis; 15 – N. cutaneus antebrachii posterior; 16 – N. radialis; 17 – A. profunda brachii; 18 – N. cutaneus brachii lateralis superior; 19 – A. brachialis; 20 – N. axillaris; 21 – A. circumflexa humeri posterior; 22 – M. teres minor; 23 – N. supraclavicularis; 24 – M. infraspinatus; 25 – A. supraclavicularis; 26 – M. deltoideus; 27 – Rete acromiale; 28 – A. supraclavicularis; 29 – Lig. transversum scapulae superius; 30 – M. supraspinatus (kesilgan); 31 – N. supraclavicularis; 32 – M. omohyoideus; 33 – A. transversa colli.



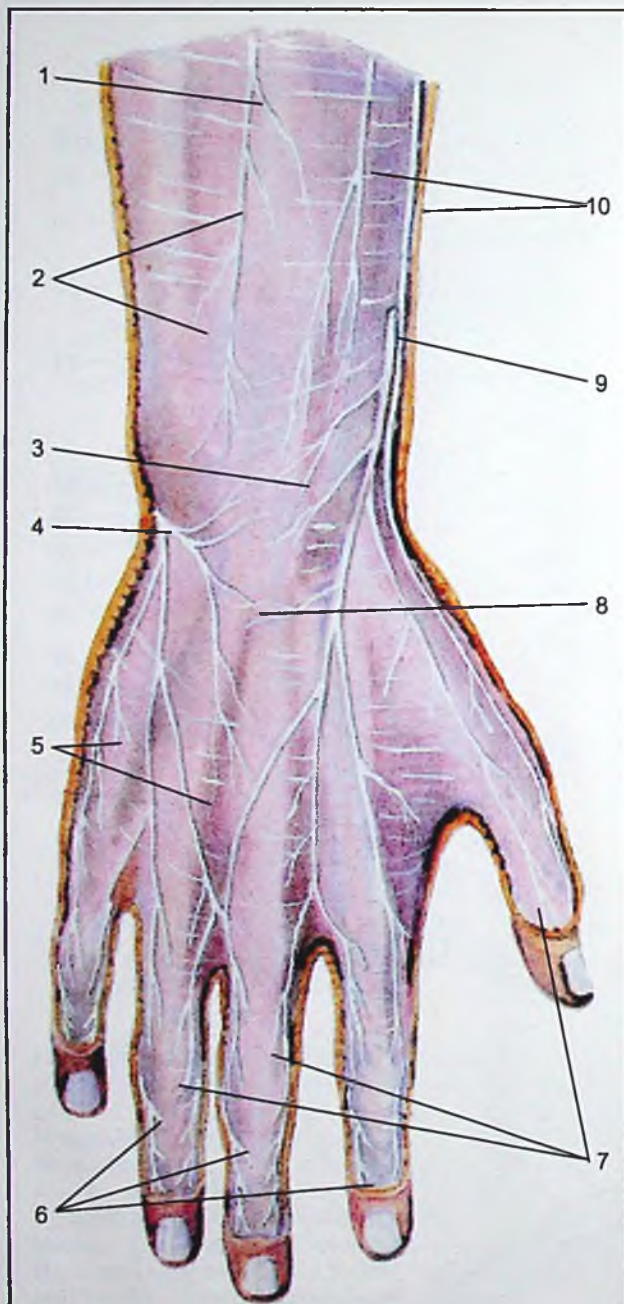
**183-rasm.** Bilak, kaft nervlari va arteriyalari:

1 – M.biceps brachii; 2 – Septum intermusculare brachii mediale; 3 – Aponeurosis m.bicipitis brachii; 4 – N.radialis (ramus profundus); 5 – A.brachialis; 6 – M.brachioradialis; 7 – M.extensor carpi radialis longus; 8 – A. recurrens radialis; 9 – N.radialis (ramus superficialis); 10 – A.radialis; 11 – M.flexor pollicis longus; 12 – Tendo m.flexoris carpi radialis; 13 – R.palmaris superficialis a.radialis; 14 – A.princeps pollicis; 15 – Tendo m.flexoris pollicis longi; 16 – Aa. digitales palmares propriae; 17 – Aa. digitales palmares communes; 18 – Arcus palmaris superficialis; 19 – R.palmaris profundus a.ulnaris; 20 – N.ulnaris; 21 – Tendo m.flexoris digitorum superficialis; 22 – M.flexor carpi ulnaris; 23 – M.flexor digitorum profundus; 24 – N.ulnaris; 25 – A.ulnaris; 26 – A.interossea anterior; 27 – A.interossea posterior; 28 – A.interossea communis; 29 – Mm.flexores et pronator teres; 30 – A.recurrens ulnaris; 31 – A.ulnaris; 32 – Rami musculares, n. mediani; 33 – A. collateralis ulnaris inferior; 34 – A.collateralis ulnaris superior; 35 – N.medianus; 36 – A.brachialis; 37 – N.ulnaris.



**184-rasm.** Qo'l kafti nervlari va arteriyalari:

1 – M.brachioradialis; 2 – A.radialis; 3 – M.flexor carpi radialis; 4 – M.flexor digitorum superficialis; 5 – R.palmaris superficialis a.radialis; 6 – Retinaculum flexorum; 7 – M.abductor pollicis brevis; 8 – M.flexor pollicis brevis; 9 – Nn.digitales palmares communes; 10 – Nn. digitales palmares proprii; 11 – Nn. digitales palmares proprii; 12 – Vagina fibrosa digitorum manus; 13 – R.anastomoticus; 14 – N.digitalis palmaris communis; 15 – Aa. digitales palmares communes; 16 – Arcus palmaris superficialis; 17 – Rr. superficiales n.ulnaris; 18 – R.palmaris n.ulnaris; 19 – N.medianus; 20 – N.ulnaris; 21 – M.flexor carpi ulnaris; 22 – A.ulnaris.



**187-rasm.** Qo'l panjasining orqa yuzasidagi teri nervlari:

1 – N.cutaneus antebrachii posterior; 2 – Fascia antebrachii; 3 – Retinaculum extensorum; 4 – R.dorsalis n.ulnaris; 5 – Fascia dorsalis manus; 6 – Nn. digitales palmares proprii; 7 – Nn.digitales dorsales; 8 – R.communicans ulnaris; 9 – R.superficialis n.radialis; 10 – N.cutaneus antebrachii lateralis.

keyingi tola N. interosseus (antebrachii) anterior bilan tirsak suyaklari oralig'idagi parda – membrana interossea ning old tomonida m. flexor pollicis longus (bosh barmoqni bukuvchi uzun muskul), qisman m. flexor digitorum profundus (barmoqlarni bukuvchi chuqur muskul)larga tarmoqlar beradi va m. pronator quadratus (ichkariga buruvchi to'rtburchak muskul) hamda bilak – kaft bo'g'imi xaltasida tugaydi. N. medianus tirsak chuquridan ichkariga buruvchi yumaloq muskul (m. pronator teres) orasidan o'tib, barmoqlarni bukuvchi yuza va chuqur muskullar orasidagi maxsus egat – sulcus medianus ga kiradi va undan kaft usti kanali (canalis corpi) orqali qo'l kaftiga o'tib, o'zining oxirgi tarmoqlariga bo'linib ketadi.

Oraliq nerv bilakning pastiga kelganda ramus cutaneus palmaris ni beradi va bosh barmoq do'ngi (thenor) ustidagi teriga tarqaladi.

N. medianus ning kaftdagi oxirgi tarmoqlari uchta umumiy barmoq nervlari nervi digitales palmares communes dan iborat bo'lib, ular birinchi, ikkinchi va uchinchi kaft suyaklari oralig'idan barmoqlar tomon boradi. Birinchi nerv bosh barmoq do'ngining muskullarini innervatsiya qiladi, m. adductor pollicis, m. flexor pollicis brevis larning chuqur boshini esa n. ulnaris tolalari innervatsiya qiladi.

Uchala umumiy barmoq nervlari barmoqlarga yaqinlashgach, 7 ta maxsus barmoq nervlari – nervi digitales palmares (volares) proprii ga bo'linadi. Bu shoxlar I–II–III barmoqning ikki yon tomoniga va IV barmoqning tashqi tomoniga boradi, bu nervlar kaft tashqi yarmining terisini hamda birinchi va ikkinchi chugalchangsimon muskullarni innervatsiya qiladi;

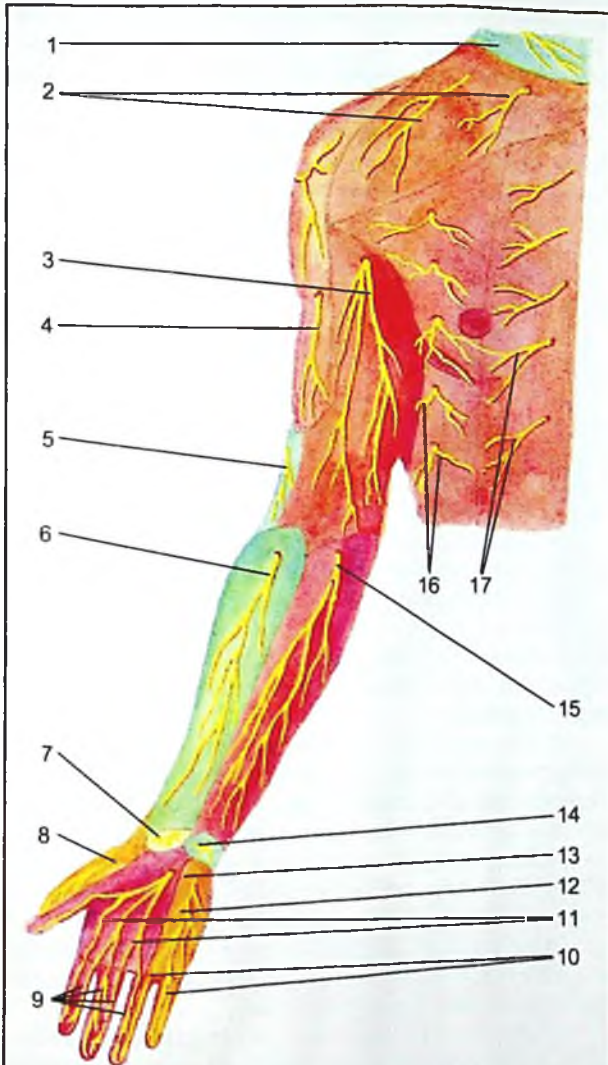
3) yelka chigalidan chiquvchi poyalarning uchinchi – orqa poyasi (fasciculus posterior)dan ikkita nerv boshlanadi:

1) *qo'ltiq osti nervi* (n. axillaris  $C_{V-VI}$ ) qisqa va yo'g'on, aralash tolalardan tuzilgan bo'lib, foramen quadrilaterum orqali yelka suyagining orqa tomoniga o'tadi va deltasimon muskul, kichik yumaloq muskul va yelka bo'g'imiga tarmoqlanadi. Qo'ltiq osti nervining n. cutaneus brachii lateralis sezuvchi shoxchasi yelkaning orqa va tashqi tomondagi terisini innervatsiya qiladi;

2) *bilak nervi* (n. radialis  $C_{V-VIII}$ ) (188, 189-rasmlar) orqa poyaning davomi bo'lib, sezuvchi va harakatlantiruvchi tolalardan iborat.

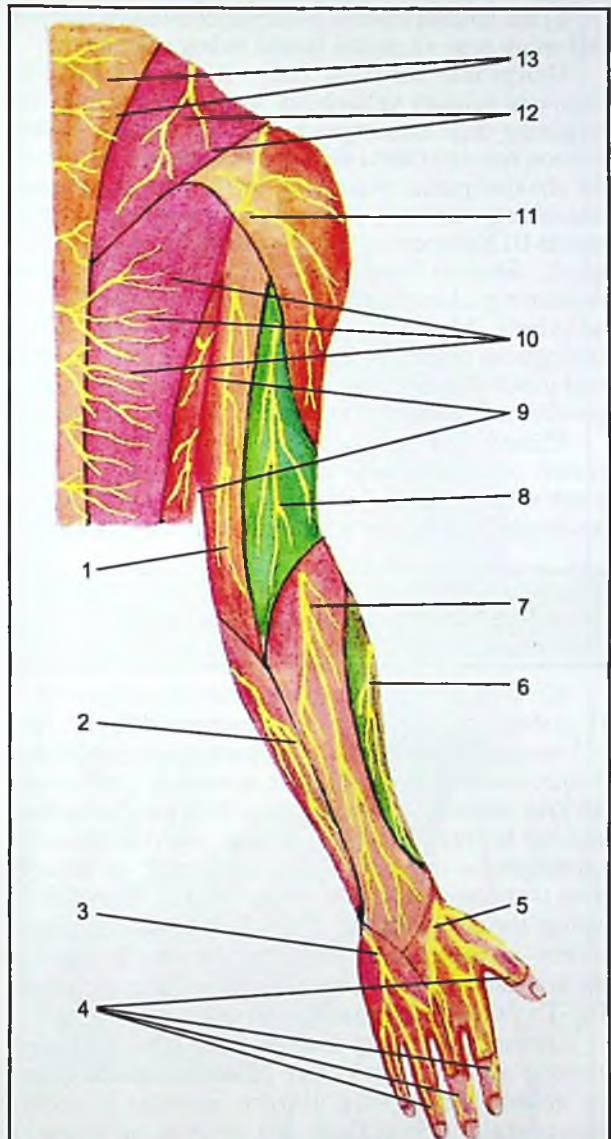
Boshlanishida u yelka arteriyasidan, keyin yelka arteriyasining chuqur shoxi bilan birga yelka suyagi – canalis humeromuscularis orqali aylanib o'tib, yelka muskuli bilan yelka-bilak muskuli orasida ikki shoxga, yuza shox – ramus superficialis va chuqur shox – ramus profundus ga bo'linadi va bir necha kichik tarmoqlar beradi:

a) rami musculares uch boshli muskulga, m. anconeus (tirsak muskuli) va tirsak bo'g'imining xaltasiga, m. brachioradialis va m. extensor carpi radialis longus ga tarqaladi;



**188-rasm.** Qo'ning old yuzasida teri nervlarining tarqalish sxemasi:

1 – N.transversus colli (plexus cervicalis tarmog'i); 2 – Nn.supraclaviculares (plexus cervicalis tarmog'i); 3 – N.cutaneus brachii medialis (plexus brachialis tarmog'i); 4 – N.cutaneus brachii lateralis (n.axillaris tarmog'i); 5 – N.cutaneus brachii posterior (n.radialis tarmog'i); 6 – N.cutaneus antebrachii lateralis (n.musculocutaneus tarmog'i); 7 – R.palmaris (n.medianus); 8 – R.superficialis (n.ulnaris tarmog'i); 9 – Nn.digitales palmares proprii (n.medianus tarmog'i); 10 – Nn.digitales palmares proprii (n.ulnaris tarmog'i); 11 – Nn.digitales palmares communes n.ulnaris; 12 – N.digitalis palmaris communis n.ulnaris; 13 – R.superficialis (n.ulnaris tarmog'i); 14 – R.cutaneus palmares (n.ulnaris tarmog'i); 15 – N.cutaneus antebrachii medialis (plexus brachialis tarmog'i); 16 – Rr.cutanei laterales (nn. thoracici tarmog'i); 17 – Rr. cutanei anteriores (nn. thoracici tarmog'i).



**189-rasm.** Qo'ning orqa yuzasida teri nervlarining tarqalish sxemasi:

1 – N.cutaneus brachii medialis (plexus brachialis tarmog'i); 2 – N.cutaneus antebrachii medialis (plexus brachialis tarmog'i); 3 – R.dorsalis (n.ulnaris tarmog'i); 4 – Nn.digitales palmares proprii (n.medianus tarmog'i); 5 – R.superficialis manus n.radialis; 6 – N.cutaneus antebrachii lateralis (n.musculocutaneus tarmog'i); 7 – N.cutaneus antebrachii posterior (n. radialis tarmog'i); 8 – N.cutaneus brachii posterior (n.radialis tarmog'i); 9 – Rr. cutanei laterales (nn.interostales tarmoqlari); 10 – Rr.cutanei laterales (rr.dorsales nn.thoracici tarmoqlari); 11 – N.cutaneus brachii lateralis superior (n.axillaris tarmog'i); 12 – Nn.supraclaviculares (plexus cervicalis tarmog'i); 13 – Rr.cutanei laterales (rr. dorsales nn.thoracici tarmoqlari).

b) nn. cutanei brachii posterior et lateralis inferior yelkaning orqa va pastki lateral terisiga tarqaladi.

Oxirgi ikki shoxning biri – ramus superficialis (sezuvchi tolalar) yelka-bilak muskuli tagidan o'tib, panjaning orqa tomoniga chiqadi. Bu yerda u beshta barmoq nervlari (nervi digitales dorsales)ga bo'linadi. Bu shoxlar panja orqasining terisini (bosh barmoq tomonidagi yarmini), I–II barmoqlarning orqa terisini hamda III barmoqning tashqi yon terisini innervatsiya qiladi. Shunisi ham borki, bu nervlar barmoqlar orqasining alohida chegaralangan qismlarigagina tarqaladi. Masalan, I barmoq orqasidagi nerv tirnoqqacha boradi, II–III barmoqlar orasidagi nervlar esa birinchi falanga sohasidan nariga o'tmaydi, qolgan qismlarini n. medianus tarmoqlari innervatsiya qiladi.

Chuqur shox – ramus profundus (harakatlantiruvchi tolalar) tashqariga buruvchi muskul – m. supinator ni teshib o'tib, bilakning orqa tomonidagi muskullarning barchasini va panja bo'g'imlarini innervatsiya qiladi.

## KO'KRAK NERVLARI

**Ko'krak nervlari.** Orqa miya nervlari oldingi ( $Th_1 - Th_{12}$ ) shoxlarining har biri (rami ventrales, 190, 191, 192, 193-rasmlar) to'g'ridan-to'g'ri umurtqalararo teshikdan chiqib, umurtqaning ikki yon tomonida joylashadi. Ko'krak sohasidan chiquvchi orqa miya nervlari aralash nervlar bo'lib, ulardan quyidagi nervlar chiqadi: r.meningeus – orqa miya pardasiga boradi, qo'shuvchi shox – rr.communicantes, orqa shoxi – r.dorsalis va oldingi shoxi – r.ventralis. Oldingi shox qovurg'alararo nervlar – nn.intercostales. Har bir nerv qovurg'alar egatida shu nomdagi arteriya va venalar bilan oldinga yo'naladi.  $Th_1 - Th_{12}$  shoxi bel chigalini hosil qilishda qatnashadi.

Qovurg'alar oralig'idagi nervlar ichki va tashqi qovurg'alararo muskullar orasidan qovurg'aga yo'naladi va qovurg'alararo nervlar – nervi intercostalis deb ataladi. Bu nervlar qo'shuvchi tarmoqlar (rami communicantes) yordamida umurtqa pog'onasi yonboshida joylashgan simpatik nerv tugunlari bilan aloqa bog'laydi. Qovurg'a oraliq nervlarining (I–VI) oxiri to'sh suyagigacha borsa, VII–XI qovurg'a osti nervlari qorinning ko'ndalang va ichki qiyshiq muskullari orasidan yo'nalib, ularga tolalar berib, so'ngra qorin to'g'ri muskuli qinining devorini teshib to'g'ri muskulga tarqaladi. Oxirgi XII qovurg'a osti nervi esa m.quadratus lumborum orqali qovuq suyagigacha borib, to'g'ri muskulning pastki qismi va m.pyramidalis da tarqaladi.

Qovurg'a oraliq nervlarining teri tarmoqlari (rami cutanei laterales et abdominales) qorin terisining yonbosh va oldingi qismlariga hamda sut beziga (rami mammarii) tarqaladi. Qovurg'a oraliq nervlarining orqa tarmoqlari mm.serrati posteriores superiores et

inferiores mm.levatores costarum ni innervatsiya qiladi. Ulardan XII nerv XII qovurg'a ostida joylashgani uchun nervus subcostalis deb ataladi va bel chigalini hosil qilishda qatnashadi.

**Bel-dumg'aza chigali** (194, 195-rasmlar). Bel, dumg'aza va dum qism nervlarining oldingi shoxlari bir-biri bilan tola almashinuvi yo'li orqali o'zaro qo'shilib, bel-dumg'aza chigalini hosil qiladi.

Bu chigal o'z navbatida bel chigali (plexus lumbalis) va dumg'aza chigali (plexus sacralis)ga ajraladi.

**Bel chigali** (plexus lumbalis). XII ko'krak nervining oldingi shoxi bilan I, II, III bel nervlarining old shoxlari va IV bel nervi oldingi shoxining ko'p qismi qatnashadi, IV bel nervining bel chigalida qatnashmaydigan qismi V bel nervining oldingi shoxi bilan qo'shilib, kichik chanoq ichiga o'tadi va dumg'aza nervlarining oldingi shoxlari bilan qo'shiladi.

Bel chigali nervlari katta bel muskuli (m.psoas major) orasidan chiqib tarqaladi.

Bel chigali nervlari:

1) muskul tolalari (rami musculares) m.psoas major, m. psoas minor, m. quadratus lumborum, mm. intertransversarii laterales lumborum larga tarqaladi;

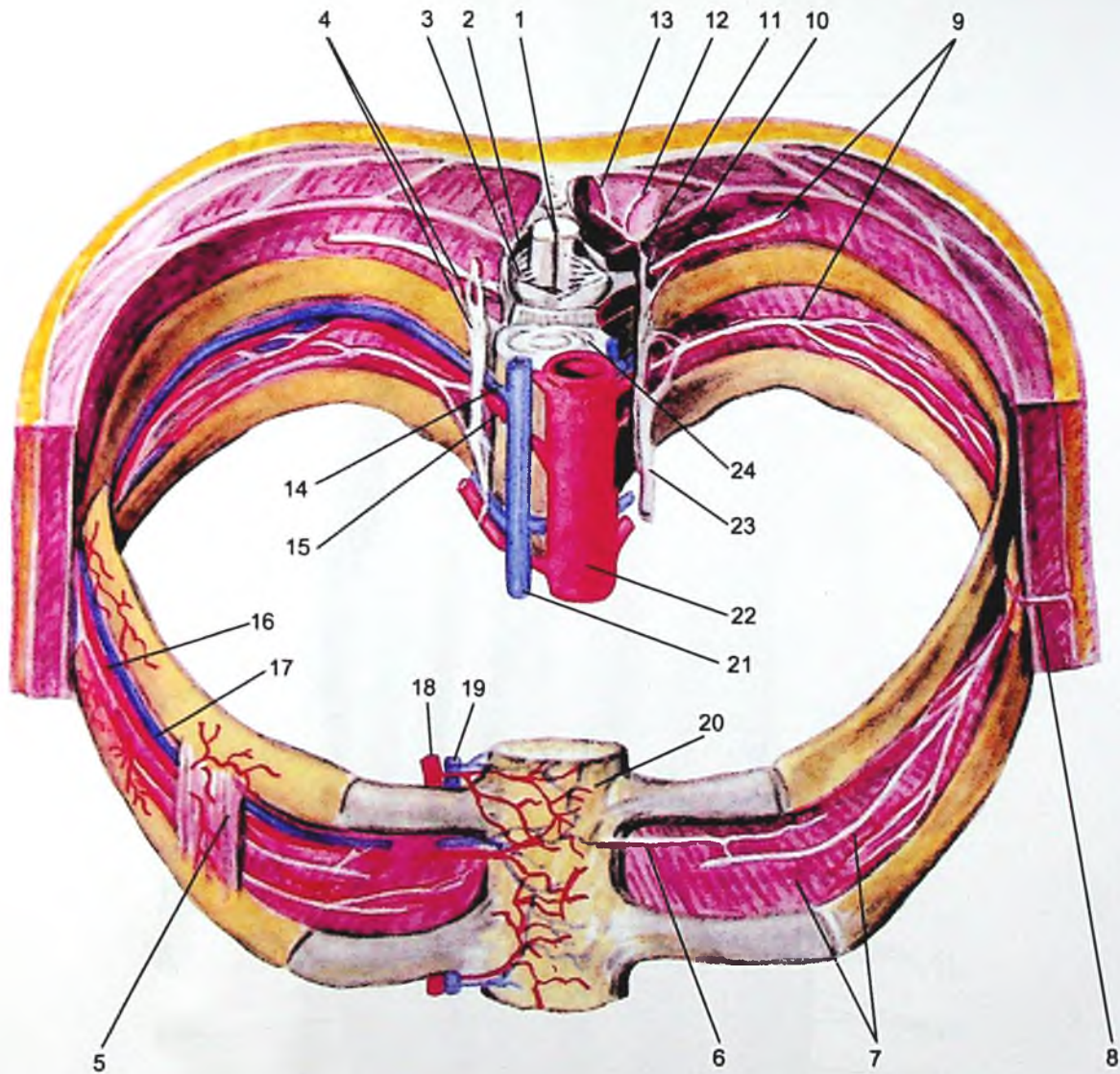
2) yonbosh - qorin osti nervi (n. iliohypogastricus  $th_{12} - L_1$ ) m.quadratus lumborum, m. transversus abdominus ning old yuzasidan borib qorinning ichki va tashqi qiyshiq muskullari, ko'ndalang muskul va to'g'ri muskulni innervatsiya qiladi. Nervning sezuvchi tolalari dumba terisiga va qorin terisining pastki qismiga tarqaladi;

3) yonbosh - chov nervi (n. ilioinguinalis –  $L_1$ ) chov kanalidan o'tib, qov va yorg'oq (ayollarda katta uyatli lab) terisiga tarqaladi;

4) tanosil - son nervi (n.genitofemoralis –  $L_1 - L_2$ ) ikki tarmoqqa bo'linadi: a) ramus femoralis Pupart boylami va uning ostidagi qismiga tarqaladi; b) ramus genitales chov kanalining orqa devorini teshib o'tadi va urug' tizimchasi bilan birga yorg'oqqa borib, m.cremaster va moyak pardasini (tunica dartos) innervatsiya qiladi (196, 197-rasmlar);

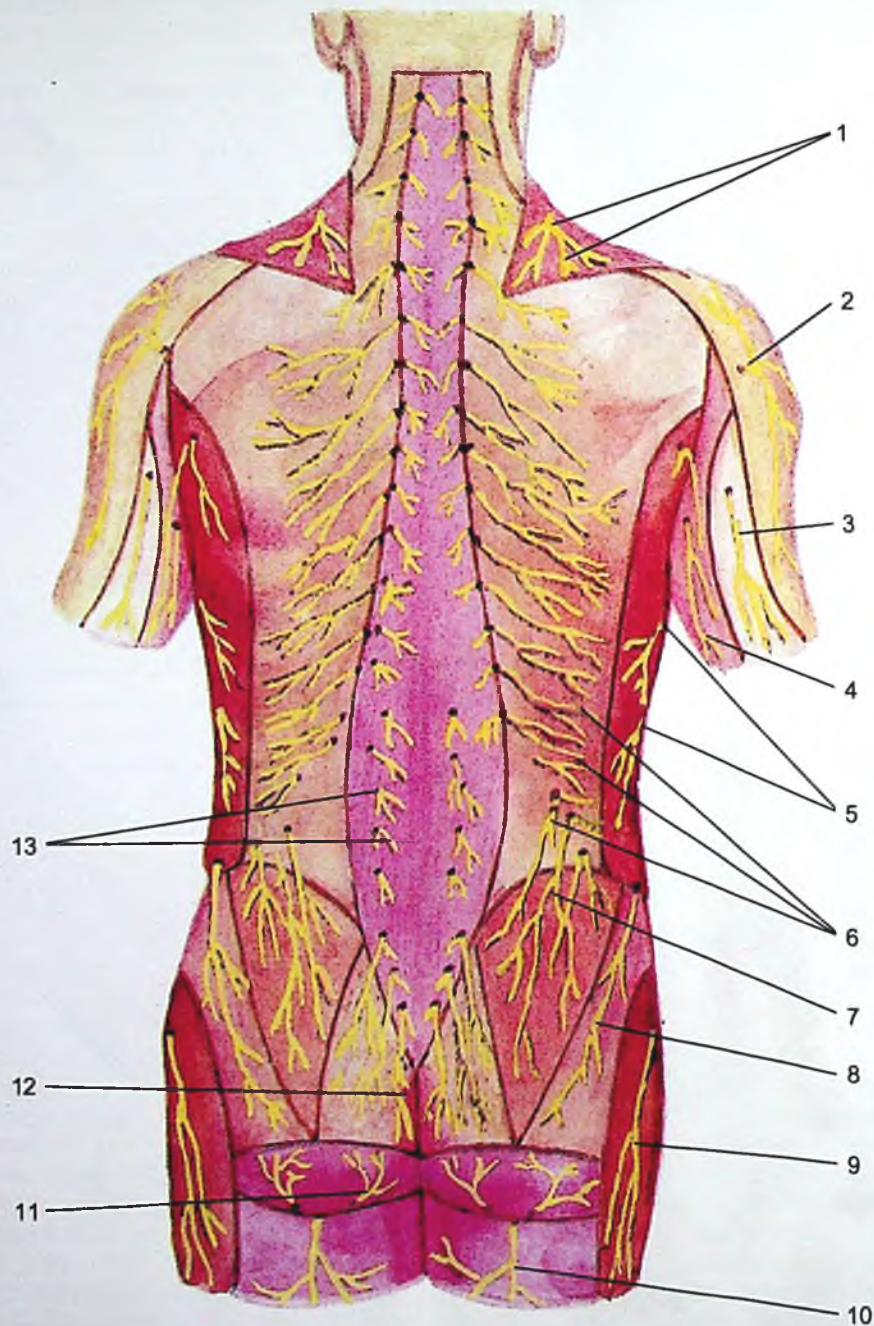
5) sonning tashqi teri nervi (n. cutaneus femoris lateralis –  $L_{2-4}$ ) yonbosh muskuli (m.iliiacus) oldida pastga va tashqariga borib spina iliaca anterior superior ga yetganda qorin devori muskullarini teshib, son tomon o'tadi va uning tashqi tomondagi terisiga (tizzaga qadar) tarqaladi;

6) son nervi (n. femoralis  $L_2 - L_4$ ) sezuvchi va harakatlantiruvchi tolalardan tuzilgan, u bel katta muskulining tagidan va tashqi qirg'og'idan o'tadi. Chanoq muskullari orasida joylashadi va bu muskullarga tarmoq beradi, so'ngra lacuna mesculorum dan m. iliopsoas bilan birga o'tib, songa chiqadi va sonda a.femoralis ning tashqi tomonida fasciae lata ning chuqur varag'i bilan ajralib joylashadi va uchta tarmoq beradi:



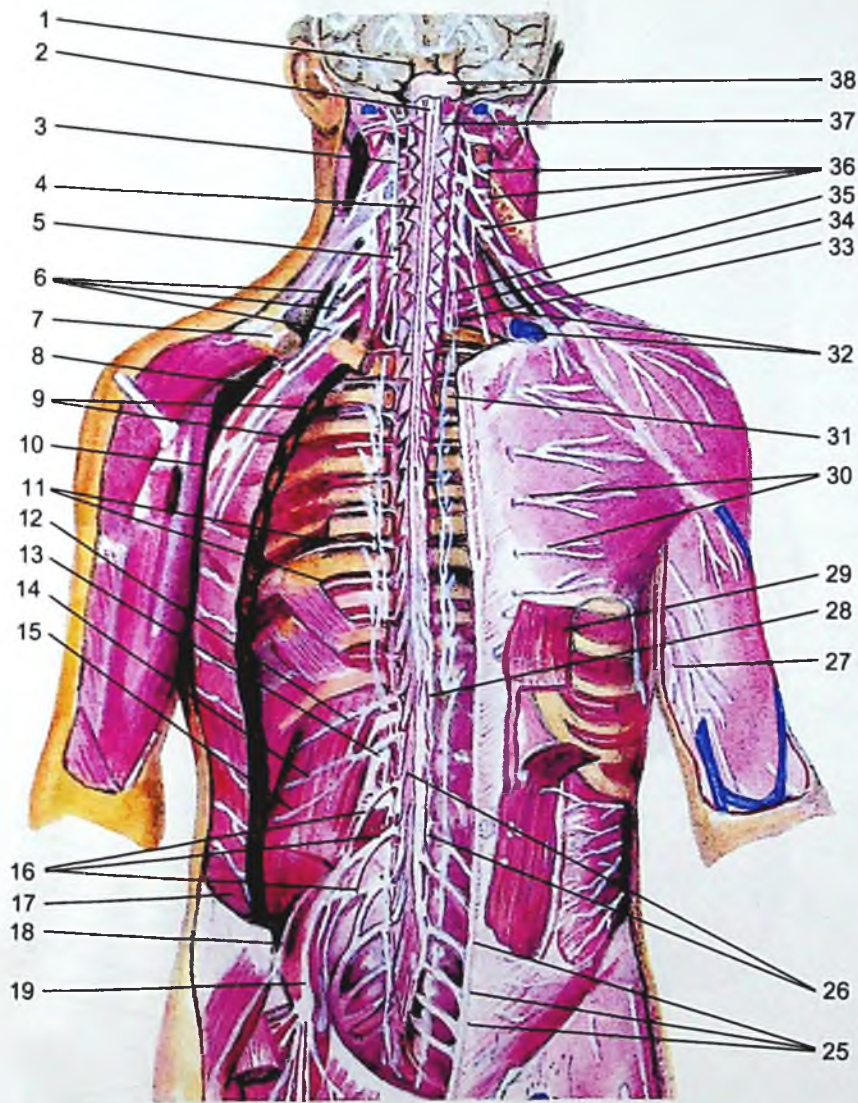
**190 rasm.** Qovurg'a oraliq nervlari va qon tomirlari:

1 – Medulla spinalis; 2 – Radix dorsalis; 3 – Radix ventralis; 4 – Rr.communicantes; 5 – Mm.intercostales externi; 6 – R.cutaneus anterior (pectoralis); 7 – Mm.intercostales interni; 8 – R.cutaneus lateralis (pectoralis); 9 – Rr.ventrales (nn.intercostales); 10 – N.spinalis; 11 – R.dorsalis n.thoracici; 12 – R.cutaneus lateralis r.dorsalis n.thoracici; 13 – R.cutaneus medialis r.dorsalis n.thoracici; 14 – V.intercostalis posterior; 15 – A.intercostalis posterior; 16 – A.intercostalis anterior; 17 – V.intercostalis anterior; 18 – A.thoracica interna; 19 – V.thoracica interna; 20 – Corpus sterni; 21 – V.azygos; 22 – Aorta thoracica; 23 – Truncus sympathicus; 24 – Discus intervertebralis.



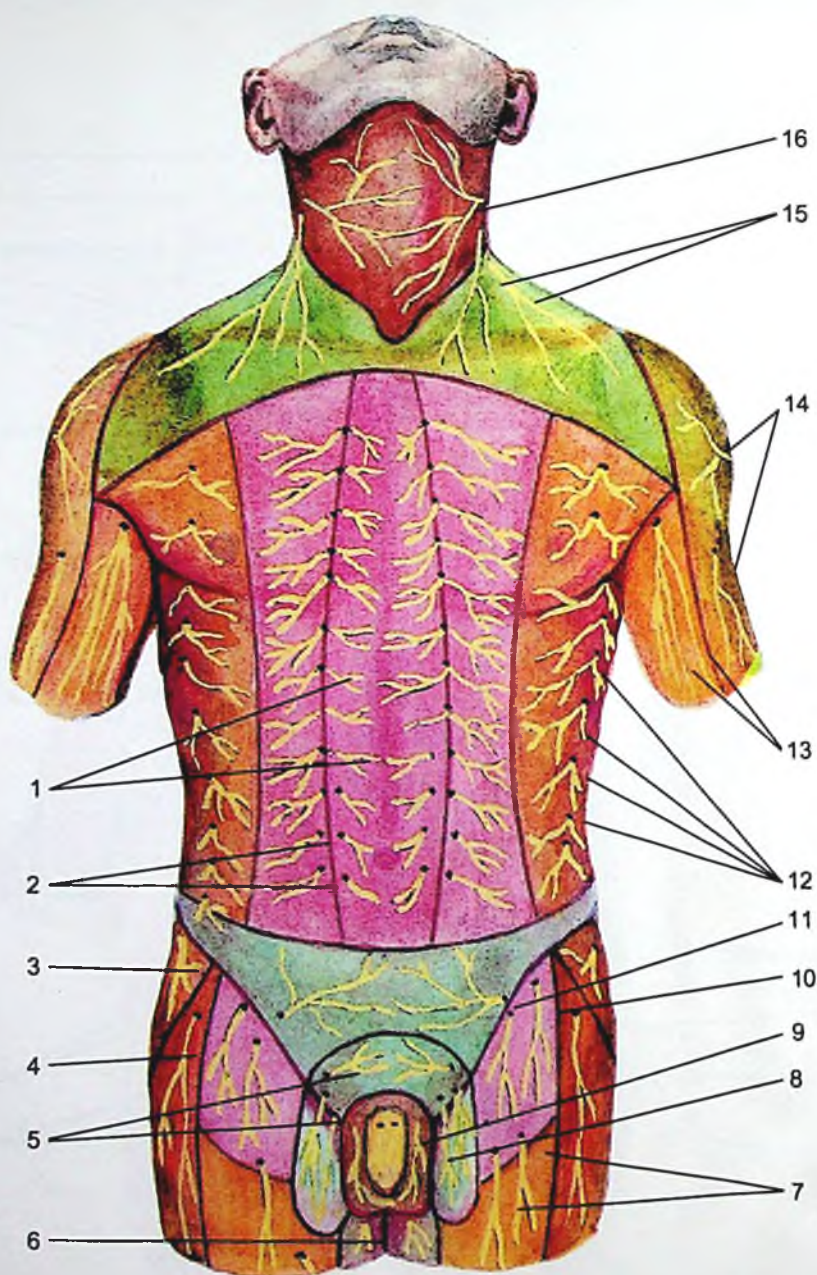
**191-rasm.** Teri nervlarining tananing orqa yuzasida tarqalish sxemasi:

1 – Nn.supraclaviculares (plexus cervicalis tarmogʻi); 2 – N.cutaneus brachii lateralis superior (n.axillaris tarmogʻi); 3 – N.cutaneus brachii posterior (n.radialis tarmogʻi); 4 – N.cutaneus brachii medialis (plexus brachialis tarmogʻi); 5 – Rr.cutanei laterales (nn. intercostales tarmoqlari); 6 – Rr.cutanei laterales (rr.dorsales nn.thoracorum tarmoqlari); 7 – Nn.clunium superiores (rr.dorsales nn.lumbalium tarmoqlari); 8 – R.cutaneus lateralis (n.ilihypogastricus tarmogʻi); 9 – N.cutaneus lateralis (plexus lumbalis tarmoqlari); 10 – N.cutaneus femoris posterior (plexus sacralis tarmogʻi); 11 – Nn.clunium inferiores (n.cutaneus femoris posterior tarmogʻi); 12 – Nn. clunium medii (rr.dorsales nn.sacrales tarmoqlari); 13 – Rr.cutanei mediales (rr.dorsales, nn.thoracorum tarmoqlari).



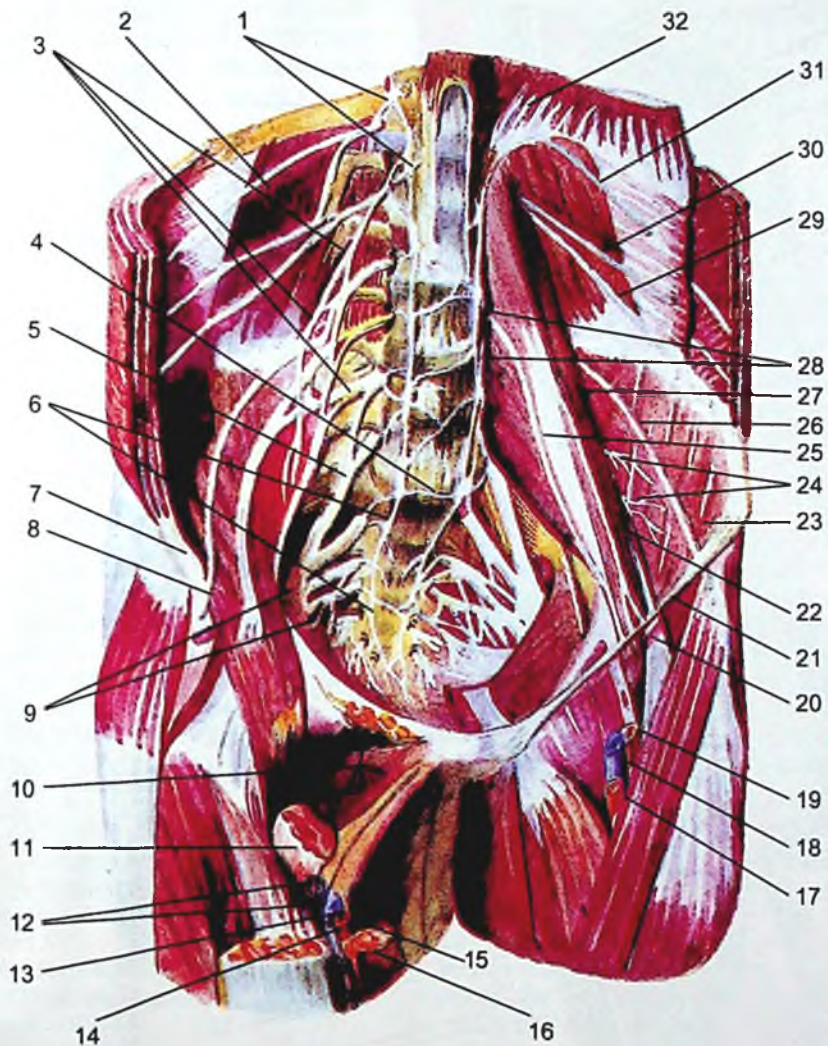
192-rasm. Simpatik nerv poyasi va orqa miya nervlarining chigali:

1 – Pedunculum cerebri; 2 – Pyramis; 3 – Ganglion cervicale superius; 4 – Medulla spinalis; 5 – Ganglion cervicale medium; 6 – Plexus brachialis; 7 – Clavicula; 8 – A.axillaris; 9 – Rr.communicantes; 10 – N.medianus; 11 – Nn.intercostales; 12 – N.subcostalis; 13 – N.lumbalis; 14 – N.iliohypogastricus; 15 – N.ilioinguinalis; 16 – Plexus lumbalis; 17 – M.obliquus externus abdominis; 18 – N.cutaneus femoris lateralis; 19 – N.femoralis; 20 – N.obturatorius; 21 – Rr.cutanei anteriores (n.femoralis); 22 – Funiculus spermaticus; 23 – V.saphena magna; 24 – V.femoralis; 25 – Plexus sacralis; 26 – Cauda equina; 27 – N. cutaneus brachii medialis; 28 – Conus medullaris; 29 – M.rectus abdominis; 30 – Rr.curanei anteriores; 31 – Truncus sympathicus; 32 – A.et v.subclaviae; 33 – Ansa subclavia; 34 – N.phrenicus; 35 – Ganglion cervicothoracicum (stellatum); 36 – Plexus cervicalis; 37 – Oliva; 38 – Pons.



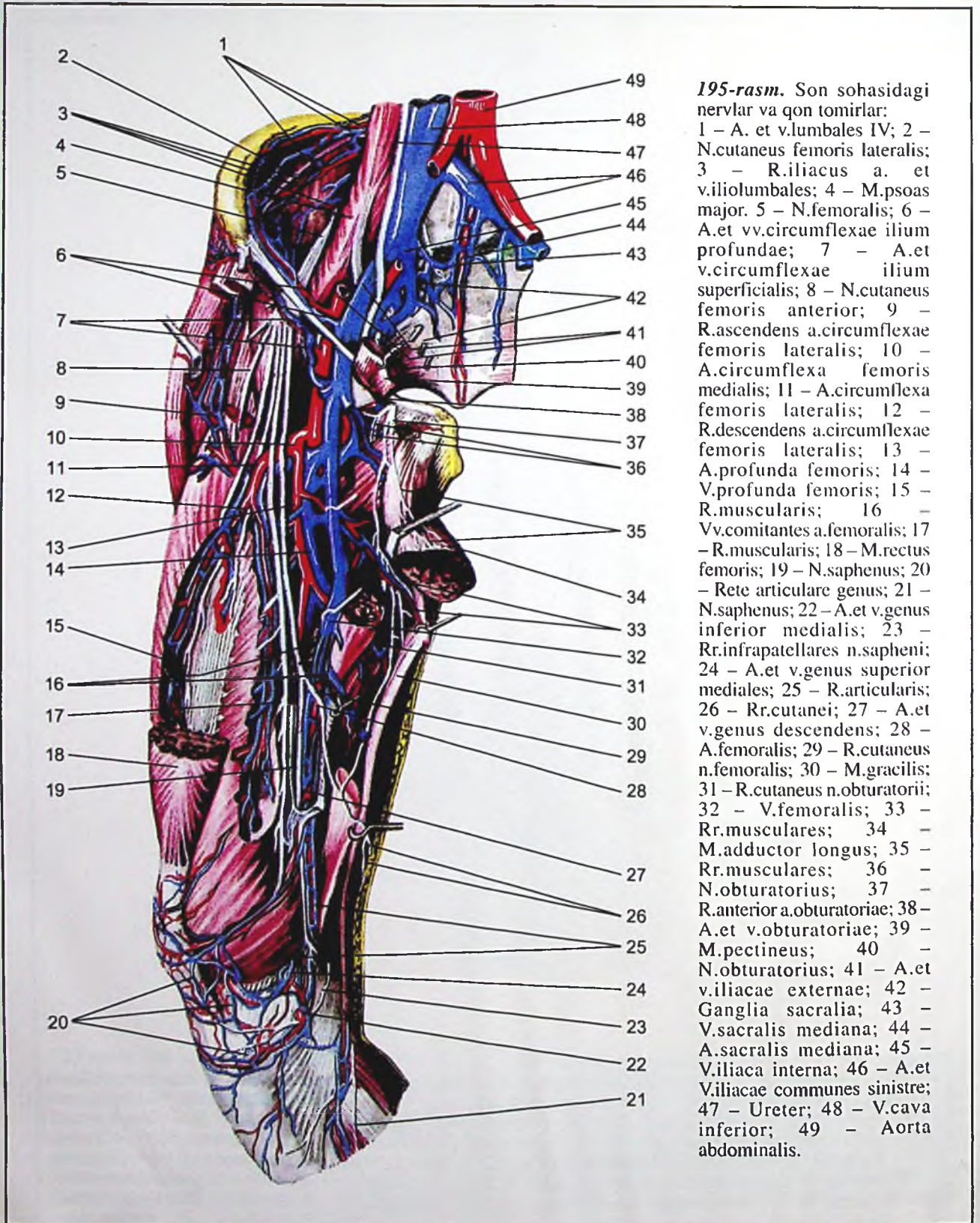
**193-rasm.** Teri nervlarining tananing old sohasida tarqalish sxemasi:

1 – Rr. cutanei anteriores pectorales (n. intercostales tarmog'lari); 2 – Rr. cutanei anteriores (abdominales) (nn. intercostales tarmog'lari); 3 – R. cutaneus lateralis (n. iliohypogastricus tarmog'i); 4 – N. cutaneus femoris lateralis (plexus lumbalis tarmog'i); 5 – N. ilioinguinalis (plexus lumbalis tarmog'i); 6 – R. cutaneus (n. obturatorius tarmog'i); 7 – Rr. cutanei anteriores (n. femoralis tarmog'i); 8 – N. scrotalis anterior (n. ilioinguinalis tarmog'i); 9 – N. dorsalis penis (n. pudendus tarmog'i); 10 – R. femoralis (n. geniofemoralis tarmog'i); 11 – R. cutaneus anterior (n. iliohypogastricus tarmog'i); 12 – Rr. cutanei laterales (nn. intercostales tarmog'i); 13 – N. cutaneus brachii medialis (plexus brachialis tarmog'i); 14 – N. cutaneus brachii lateralis superior (n. axillaris tarmog'i); 15 – Nn. supraclaviculares (plexus cervicalis tarmog'i); 16 – N. cutaneus colli (plexus cervicalis tarmog'i).



**194-rasm.** Bel va chanoq sohalarining nervlari:

1 – Truncus sympathicus; 2 – M. quadratus lumborum; 3 – Plexus lumbalis; 4 – Promontorium; 5 – Truncus lumbosacralis; 6 – Ganglia sympathica sacralia; 7 – Spina iliaca anterior superior; 8 – N. cutaneus femoris lateralis; 9 – Plexus sacralis; 10 – N. obturatorius; 11 – M. pectineus; 12 – A. et v. profundae femoris; 13 – V. femoralis; 14 – N. saphenus; 15 – A. femoralis; 16 – M. sartorius (tarmog'i); 17 – A. femoralis; 18 – V. femoralis; 19 – A. profunda femoris; 20 – N. femoralis; 21 – Lig. inguinale; 22 – R. femoralis (n. genitofemoralis); 23 – M. iliacus; 24 – Rr. mesculares (plexus lumbalis tarmog'i); 25 – R. genitalis (n. genitofemoralis tarmog'i); 26 – N. cutaneus femoris lateralis; 27 – M. psoas major; 28 – Rr. communicantes; 29 – N. ilioinguinalis; 30 – N. iliohypogastricus tarmog'i; 31 – N. subcostalis; 32 – Diaphragma.



**195-rasm.** Son sohasidagi nervlar va qon tomirlar:

1 – A. et v.lumbales IV; 2 – N.cutaneus femoris lateralis; 3 – R.iliacus a. et v.iliolumbales; 4 – M.psoas major. 5 – N.femoralis; 6 – A.et vv.circumflexae ilium profundae; 7 – A.et v.circumflexae ilium superficialis; 8 – N.cutaneus femoris anterior; 9 – R.ascendens a.circumflexae femoris lateralis; 10 – A.circumflexa femoris medialis; 11 – A.circumflexa femoris lateralis; 12 – R.descendens a.circumflexae femoris lateralis; 13 – A.profunda femoris; 14 – V.profunda femoris; 15 – R.muscularis; 16 – Vv.comitantes a.femoralis; 17 – R.muscularis; 18 – M.rectus femoris; 19 – N.saphenus; 20 – Rete articulare genus; 21 – N.saphenus; 22 – A.et v.genus inferior medialis; 23 – Rr.infrapatellares n.sapheni; 24 – A.et v.genus superior mediales; 25 – R.articularis; 26 – Rr.cutanei; 27 – A.et v.genus descendens; 28 – A.femoralis; 29 – R.cutaneus n.femoralis; 30 – M.gracilis; 31 – R.cutaneus n.obturatorii; 32 – V.femoralis; 33 – Rr.musculares; 34 – M.adductor longus; 35 – Rr.musculares; 36 – N.obturatorius; 37 – R.anterior a.obturatoriae; 38 – A.et v.obturatoriae; 39 – M.pectineus; 40 – N.obturatorius; 41 – A.et v.iliacae externae; 42 – Ganglia sacralia; 43 – V.sacralis mediana; 44 – A.sacralis mediana; 45 – V.iliaca interna; 46 – A.et V.iliacae communes sinistre; 47 – Ureter; 48 – V.cava inferior; 49 – Aorta abdominalis.

1) muskul shoxi – rami musculares to'rt boshli muskul (m. quadratus) ga, tikuvchilar muskuli va taroqsimon muskullar (m. pectineus) ga tarqaladi; 2) teriga boruvchi tolalar – rami cutanei anteriores sonning oldingi va medial sohasidagi teriga tarqaladi; 3) «yashirin» nerv – n. saphenus, nervlar ichida eng uzuni bo'lib, son egati va canalis vastoadductorius orqali pastga m. sartorius payi tagidan o'tib, epicondylus medialis femoris ni orqasidan aylanib katta boldir suyagining ustki (tepa) uchiga chiqadi. Bu joyda v. saphena magna bilan yonma-yon oyoq panjasining medial chetiga qadar boradi. Bu nerv tizzaning pastki sohasidagi teriga va boldirning ichki (medial) hamda old tomonidagi teriga tarqaladi;

7) y o p q i c h n e r v (n. obturatorius L<sub>II-IV</sub>) chigaldan chiqib kichik chanoq bo'shlig'iga tushadi va uning tashqi devori bo'ylab borib canalis obturatorius orqali sonning medial tomoniga chiqadi va ikki shoxga ajraladi:

*Oldingi shoxi* – ramus anterior taroqsimon muskul va nozik muskullarga tarmoqlanadi. Oldingi shoxning sezuvchi tolalari (ramus cutaneus) sonning ichki tomonidagi terining pastki qismiga tarqaladi (yuqoridagi qismini n. femoralis ning tarmoqlari innervatsiya qiladi).

*Orqa shoxi* – ramus posterior m. obturator externus, m. adductor va chanoq-son bo'g'imini innervatsiya qiladi.

**Dumg'aza chigali** – plexus sacralis (L<sub>IV-V</sub>, S<sub>I-IV</sub>) qisman IV va V bel nervlari, dumg'aza va dum nervning oldingi shoxlari vositasida o'zaro qo'shilib, dumg'aza chigalini hosil qiladi. Bu chigal organizmda eng kattasi bo'lib, to'rtburchakli qalin plastinkaga o'xshash noksimon muskulning old yuzasida joylashadi. Dumg'aza chigalidan kalta va uzun tarmoqlar chiqadi (196, 197-rasmlar).

#### *Kalta tarmoqlar:*

1) m u s k u l t o l a l a r i (rami musculares) m. piriformis, mm. gemmelli, m. quadratus femoris, mm. levator ani larga tarqaladi;

2) u s t k i d u m b a n e r v i (n. gluteus superior – L<sub>IV-V</sub>, S<sub>I</sub>) noksimon muskul (m. piriformis) ustidagi teshik (foramen suprapiriforme) orqali chanoqdan dumba sohasiga o'tib, o'rta va kichik dumba (mm. gluteus medius et minimus, m. tensor fasciae lata) muskullariga tarmoqlanadi.

3) p a s t k i d u m b a n e r v i (n. gluteus inferior – L<sub>V</sub>, S<sub>I-II</sub>) chanoqdan noksimon muskul ostidagi teshik (foramen infrapiriforme) orqali dumbaga chiqib katta dumba muskuli (m. gluteus maximus) va chanoq-son bo'g'imi xaltasida tarmoqlanadi.

4) u y a t l i n e r v (n. pudendus – S<sub>I-IV</sub>) noksimon muskul tagidagi teshik – foramen infrapiriforme orqali dumba muskullari ostiga chiqadi-da, spina ischiadica ni aylanib foramen ishiadicum minus orqali a. pudenda bilan fossa ishiorectalis ga o'tib, nn. rectales inferiores

ni beradi, quymuch suyagi va to'g'ri ichak o'rtasidagi bu nerv orqa teshikni siquvchi tashqi muskul m. sphincter ani externus hamda orqa teshik atrofidagi teriga tolalar beradi.

N. pudendus ikki tarmoqqa bo'linadi:

1) c h o t n e r v l a r i (n. perineales) – m. ischiocavernosus m. bulbospongiosus va m. transversus perinei superficialis chot terisiga, yorg'oqning orqa tomondagi terisiga (ayollarda katta uyatli lablar terisiga) tarqaladi;

2) e r k a k l a r o l a t i n i n g o r q a n e r v i (ayollarda klitor nervi) n. dorsalis penis (clitoradis) – m. transversus perinei profundus ga, erkak olatining orqa sohasidagi teriga (yoki klitorga) tarqaladi.

Uyatli chigal tarkibidagi parasimpatik tolalar chanoq nervlaridan chiqqan tolalar bilan birga chanoq bo'shlig'idagi a'zolar (qovuq, «S» simon va to'g'ri ichak, ichki tanosil a'zolari)ni innervatsiya qilishda qatnashadi.

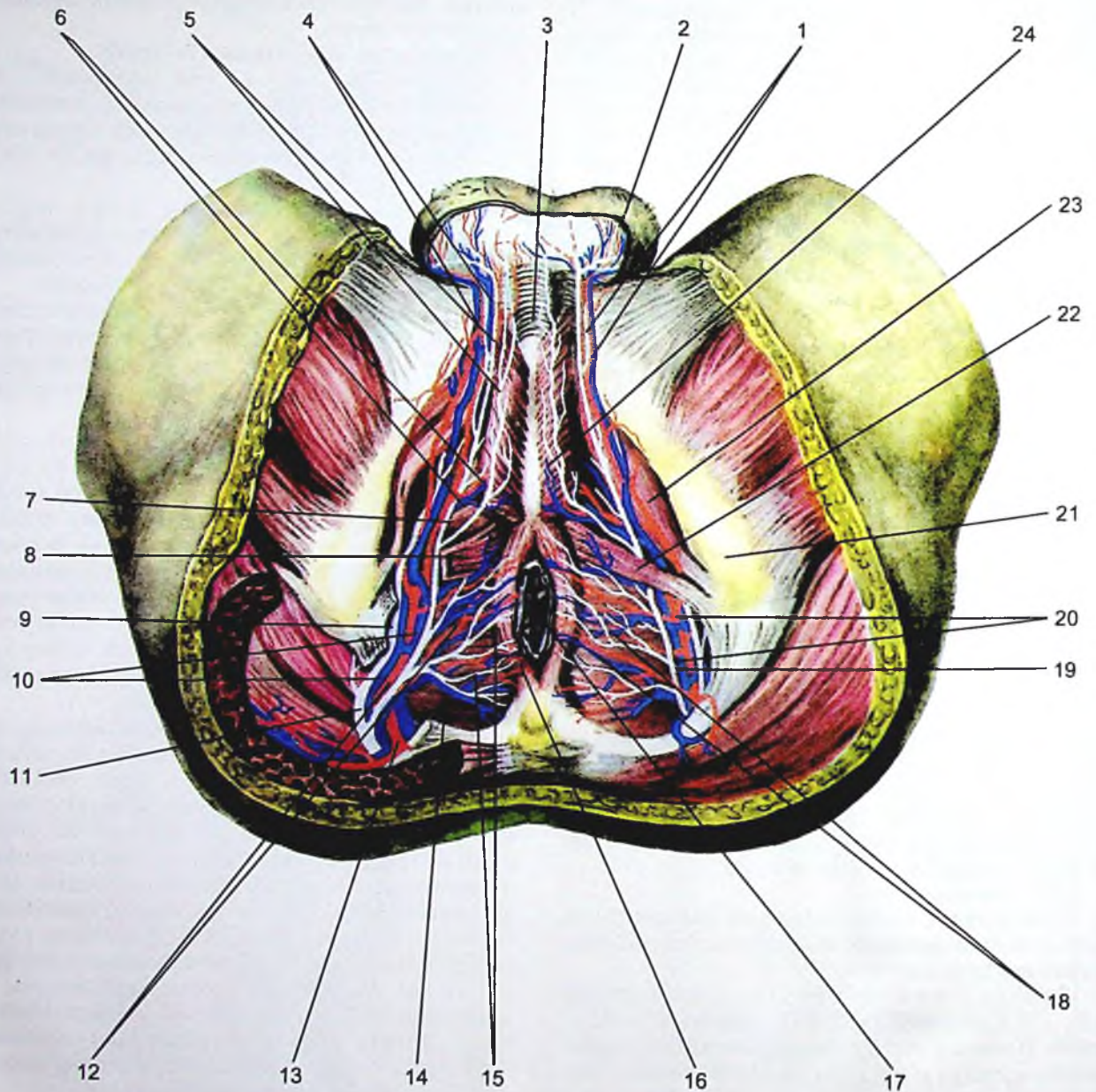
#### *Uzun tarmoqlari:*

1. S o n o r q a s i n i n g t e r i n e r v i (n. cutaneus femoris posterior S<sub>I-III</sub>) noksimon muskul yonidagi teshikdan chiqib katta dumba muskuli (m. gluteus maximus) ostida nn. clunium inferiores (dumbaning pastki qismidagi teriga) va rami perineales – oraliq (chot) terisiga tarqaluvchi tolalarni beradi, songa o'tadi va yarim payli muskul bilan ikki boshli muskul orasidan tizza ostigacha boradi. Uning ko'p sonli tarmoqlari son va boldirning orqa tomondagi terisini innervatsiya qiladi (198-rasm).

2. Q u y m u c h n e r v i (n. ischiadicus – L<sub>IV</sub>–S<sub>V</sub>) organizmda eng yo'g'on va uzun nerv bo'lib, sezuvchi va harakatlantiruvchi tolalardan iborat. Noksimon muskul (m. piriformis)ning pastki teshigidan dumba sohasiga chiqib, katta dumba muskuli (m. gluteus maximus) bilan yopqich teshigining ichki muskuli (m. obturatorius internus), egizak muskullar (mm. gemellus superior et inferior) va sonning kvadratsimon muskuli (m. quadratus femoris) orasidan pastga yo'nalib, ularga tarmoqlar beradi. Sonda n. ischiadicus, m. biceps femoris, m. semimembranosus, m. semitendinosus lar orasidan ketadi va ularga tarmoqlar beradi. Tizza bo'g'imidan (orqa yuzasida) yuqoriroqda boldir nervi – n. tibialis va kichik boldirning umumiy nervi – n. peroneus communis ga ajraladi.

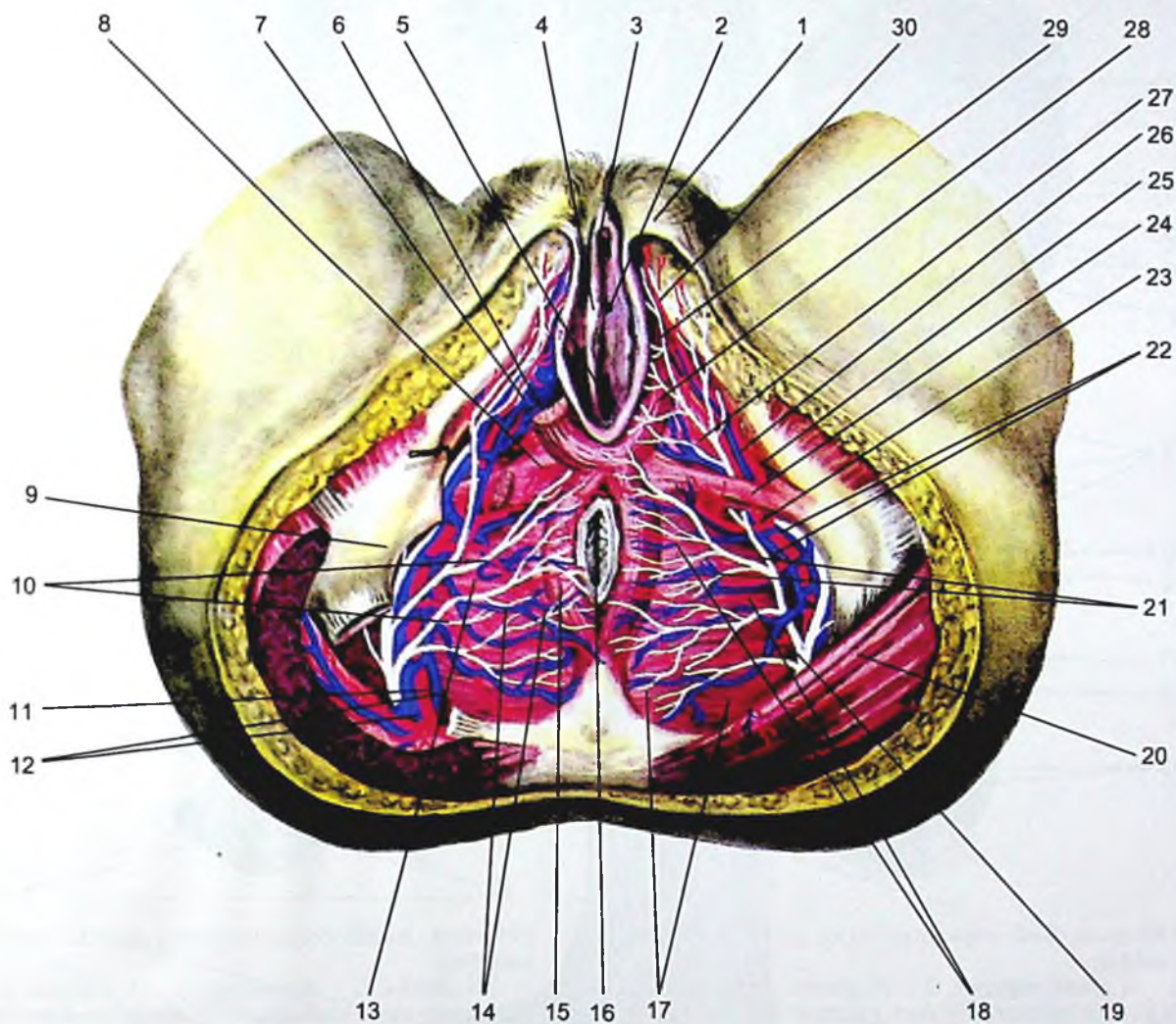
N. ischiadicus ning yuqorida ikki shoxga bo'linish jarayoni nervning boshlanish joyida ham kuzatiladi.

a) katta boldir nervi (n. tibialis – L<sub>IV</sub>–S<sub>III</sub>) (199, 200, 201-rasmlar) tizza osti chuqurining o'rtasida pastga tomon davom etadi. Shu joyda m. gastrocnemius, m. plantaris, m. soleus, m. popliteus larga rami musculares va tizza bo'g'imiga, tizza osti sohasidagi teriga boldirning ichki teri nervi (n. cutaneus surae medialis)ni beradi. Bu nerv m. gastrocnemius ning ikki qorni orasidan v. saphena parva yoniga borib, boldirning pastki qismida fassiyani teshib teriga



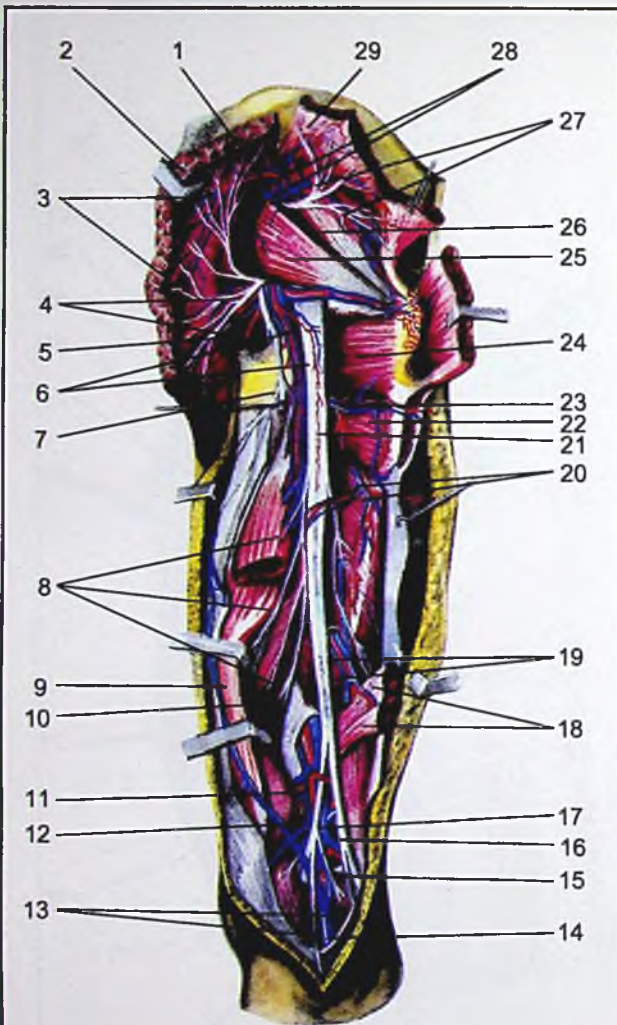
**196-rasm.** Erkaklar oralig'ining nerv va qon tomirlari:

1 – Nn.scrotales posteriores; 2 – Scrotum; 3 – Corpus spongiosum penis; 4 – Vv.scrotales posteriores; 5 – Nn.scrotales posteriores; 6 – A.et v.penis; 7 – Nn.perineales; 8 – M.transversus perinei superficialis; 9 – N.dorsalis penis; 10 – Vv.pudendae internae; 11 – N.pudendus; 12 – Aa.rectalis inferiores; 13 – A.pudenda interna; 14 – M.levator ani; 15 – Nn.rectales inferiores; 16 – M.sphincter ani externus; 17 – Anus; 18 – Vv.rectales inferiores; 19 – A.pudenda interna; 20 – Vv.pudendae internae; 21 – Tuber ischiadicum; 22 – M.transversus perinei superficialis; 23 – M.ischiocavernosus; 24 – M.bulbospongiosus.



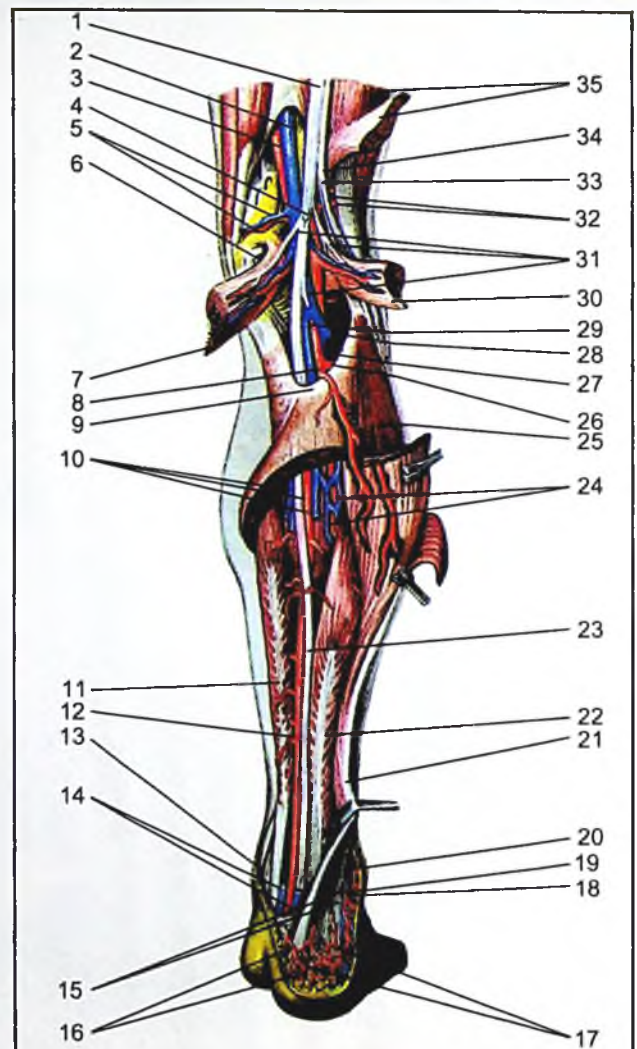
**197-rasm.** Ayollar oralig'ining nerv va qon tomirlari:

1 – Labium majus pudendi; 2 – Ostium urethrae externum; 3 – Clitoris; 4 – Labia minora pudendi; 5 – Ostium vaginae; 6 – Bulbus vestibuli; 7 – N.dorsalis clitoridis; 8 – M.transversus perinei profundus; 9 – Tuber ischiadicum; 10 – Nn.perineales; 11 – A.pudenda interna; 12 – Vv.pudendae internae; 13 – M.levator ani; 14 – Vv.rectales inferiores; 15 – M.sphincter ani externus; 16 – Anus; 17 – Fossa ischiorectalis; 18 – A.rectalis inferior; 19 – N.pudendus; 20 – M.gluteus maximus; 21 – Nn.rectales inferiores; 22 – Vv.pudendae internae; 23 – A.pudenda interna; 24 – M.transversus perinei superficialis; 25 – M.ischiocavernosus; 26 – A.labialis posterior; 27 – A.clitoridis; 28 – M.bulbospongiosus; 29 – N.dorsalis clitoridis; 30 – Nn.labiales posteriores.



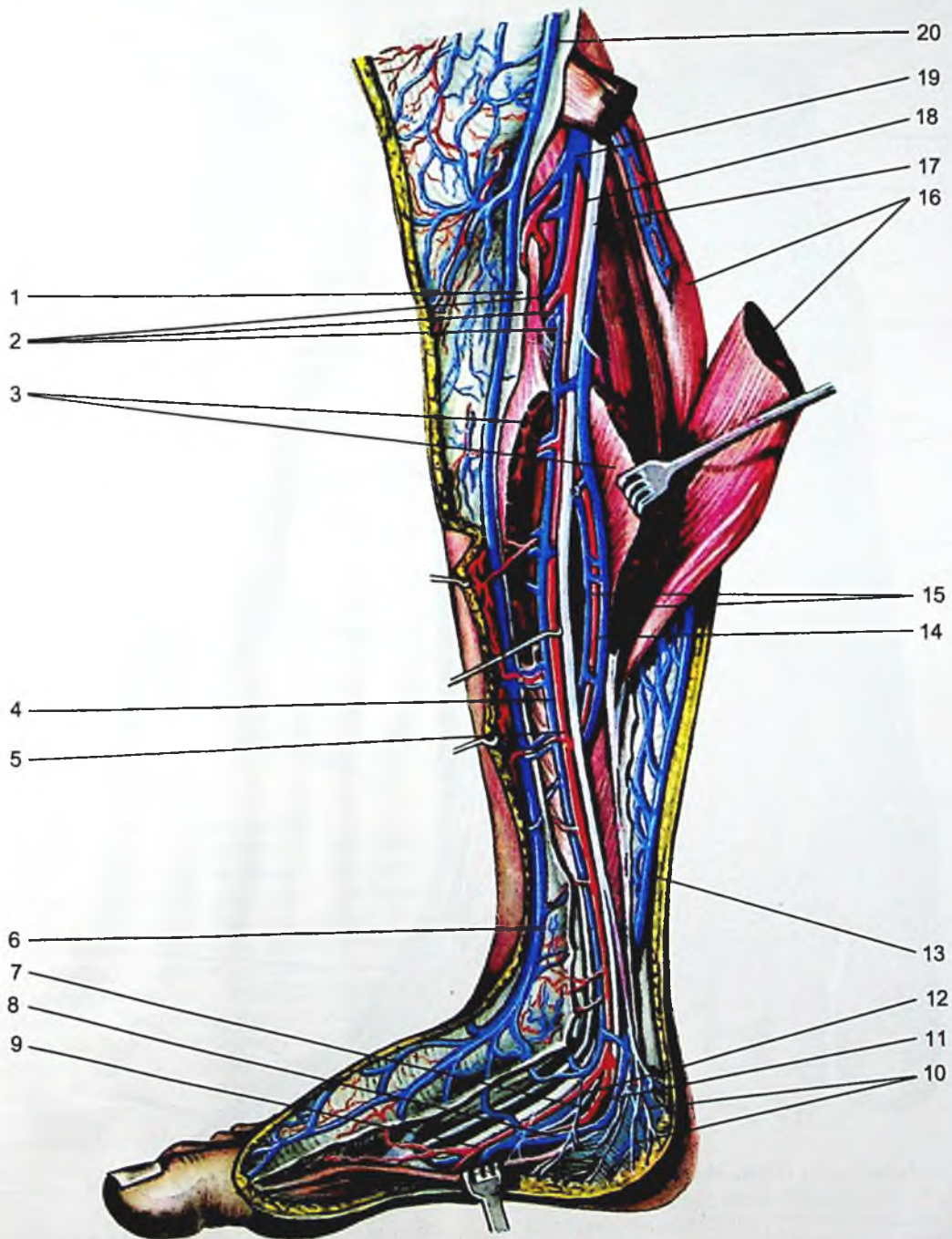
**198-rasm.** Son orqa yuzasining nervlari va qon tomirlari:

1 – A.glutea superior; 2 – M.gluteus maximus; 3 – N.gluteus inferior; 4 – A.et v.gluteae inferiores; 5 – A.pudenda interna; 6 – A.et v.comitantes n.ischiadici; 7 – N.cutaneus femoris posterior; 8 – Rr.musculares; 9 – M.semitendinosus; 10 – M.semimembranosus; 11 – A.poplitea; 12 – N.tibialis; 13 – M.gastrocnemius; 14 – V.saphena parva; 15 – Fossa poplitea; 16 – N.peroneus (fibularis) communis; 17 – V.poplitea; 18 – M.biceps femoris; 19 – A. et v.perforantes; 20 – A.et v.perforantes; 21 – A.et v.perforantes; 22 – N.ischiadicus; 23 – A.et vv.circumflexae femoris mediales; 24 – M.quadratus femoris; 25 – M.piriformis; 26 – M.gluteus minimus; 27 – N.gluteus superior; 28 – Vv.gluteae superiores; 29 – M.gluteus medius.

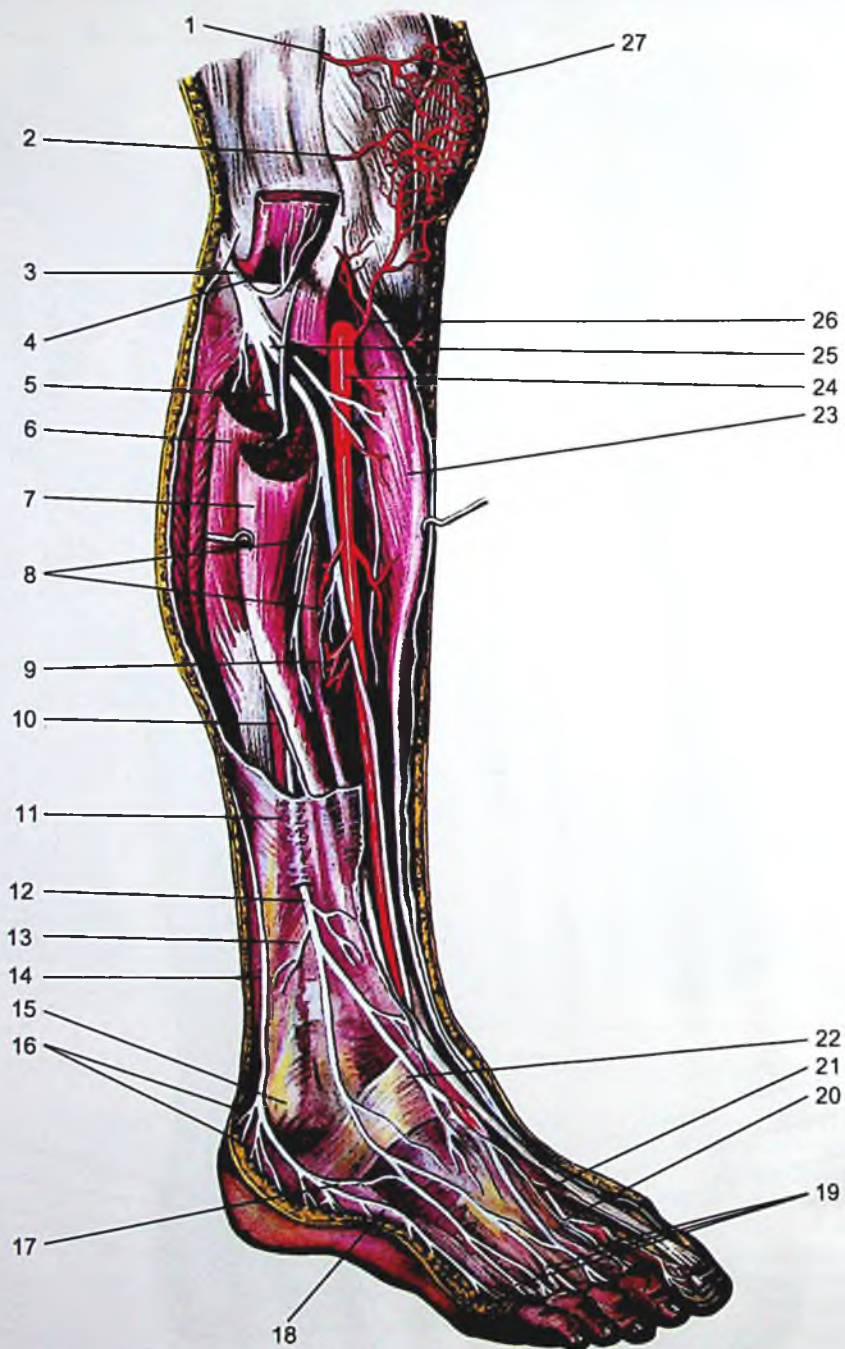


**199-rasm.** Boldir orqa yuzasining nervlari va qon tomirlari:

1 – N.tibialis; 2 – V.poplitea; 3 – A.poplitea; 4 – N.cutaneus surae medialis; 5 – A.et v.genus superiores mediales; 6 – Tendo m.semitendinosi; 7 – Caput mediale m.gastrocnemius; 8 – A.tibialis posterior; 9 – Arcus tendineus m.solei; 10 – A.et vv.tibiales posteriores; 11 – M.flexor digitorum longus; 12 – A.tibialis posterior; 13 – Tendo m.tibialis posterior; 14 – Vv.tibiales posteriores; 15 – Vv.malleolares laterales; 16 – Rami calcanei; 17 – Rete calcaneum; 18 – A.malleolaris lateralis; 19 – A.et vv.peroneae (fibulares); 20 – M.peroneus brevis (m.fibularis brevis); 21 – Mm.soleus et gastrocnemius; 22 – M.flexor hallucis longus; 23 – N.tibialis; 24 – A.et vv.peroneae (fibulares); 25 – M.soleus; 26 – A.tibialis anterior; 27 – V.tibialis anterior; 28 – V.saphena parva; 29 – V.tibialis posterior; 30 – Caput laterale m. gastrocnemius; 31 – Rr.musculares; 32 – A.et v.genus superiores laterales; 33 – N.cutaneus surae lateralis; 34 – N.peroneus communis; 35 – M.biceps femoris.

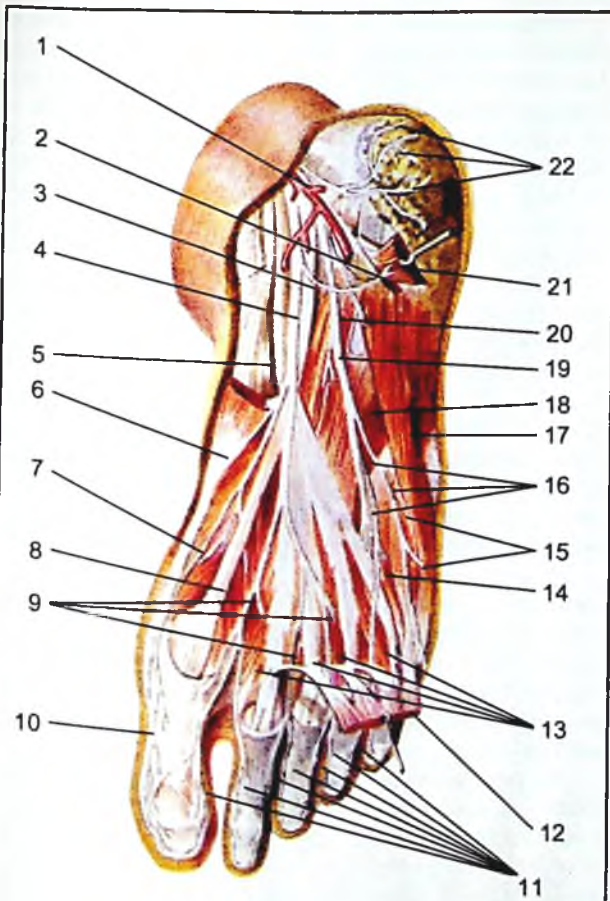


200-rasm. Boldir ichki yuzasining nervlari va qon tomirlari:  
 1 – Fascia cruris; 2 – A.et vv.tibiales anteriores; 3 – M.soleus (kesilgan); 4 – V.tibialis posterior; 5 – A.tibialis posterior;  
 6 – V.saphena magna; 7 – N.plantaris medialis; 8 – V.plantaris medialis; 9 – A.plantaris medialis; 10 – Rr. calcanei; 11  
 – A.plantaris lateralis; 12 – N.plantaris lateralis; 13 – V.saphena parva; 14 – A.peronea (fibularis); 15 – Vv.peronei  
 (fibulares); 16 – M.gastrocnemius (kesilgan); 17 – N.tibialis; 18 – A.tibialis posterior; 19 – V.poplitea; 20 – V.saphena  
 magna.



201-rasm. Boldir va oyoq kaftining oldingi – yonbosh yuzasidagi nervlari va arteriyalari:

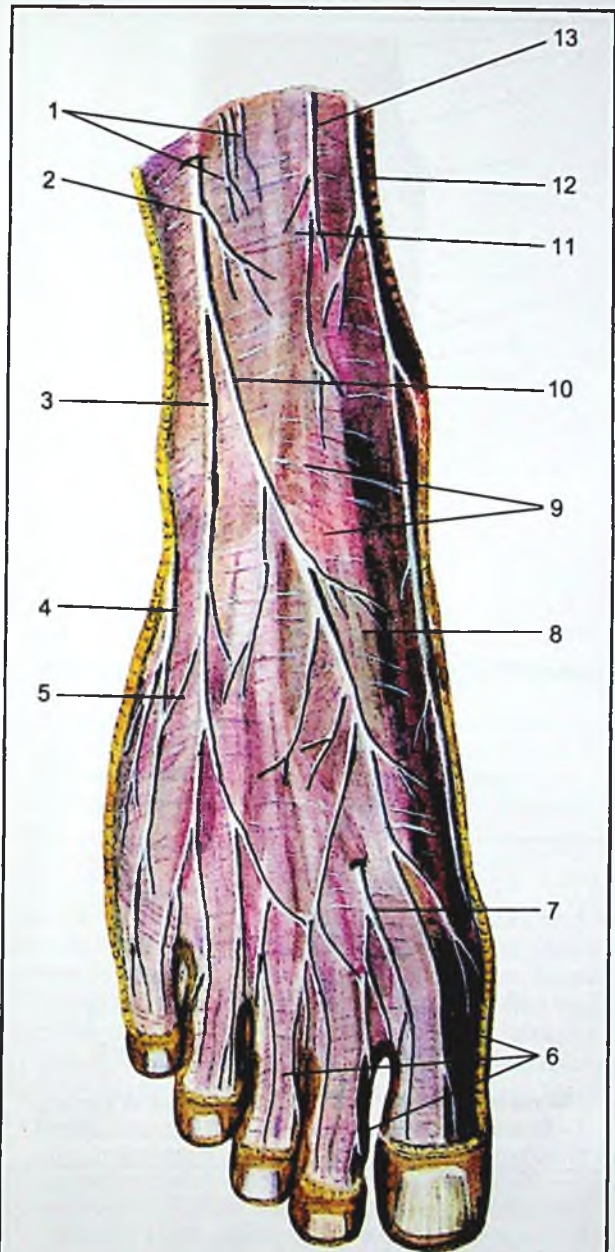
1 – A.genus superior lateralis; 2 – A.genus inferior lateralis; 3 – N.peroneus (fibularis) communis; 4 – R.muscularis; 5 – N.peroneus (fibularis) superficialis; 6 – M.peroneus longus (m.fibularis longus); 7 – M.extensor digitorum longus; 8 – Rr.musculares; 9 – M.extensor hallucis longus; 10 – Septum intermusculare; 11 – Fascia cruris; 12 – N.peroneus (fibularis) superficialis; 13 – N.cutaneus dorsalis intermedius; 14 – N.suralis; 15 – Malleolus lateralis; 16 – Rr.calcanei lateralis; 17 – R.anastomoticus; 18 – N.cutaneus dorsalis lateralis; 19 – Nn.digitales dorsales pedis; 20 – N.peroneus (fibularis) profundus; 21 – A.dorsalis pedis; 22 – N.cutaneus dorsalis medialis; 23 – M.tibialis anterior; 24 – A.tibialis anterior; 25 – N.peroneus (fibularis) profundus; 26 – A.recurrens tibialis anterior; 27 – Rete articulare genus.



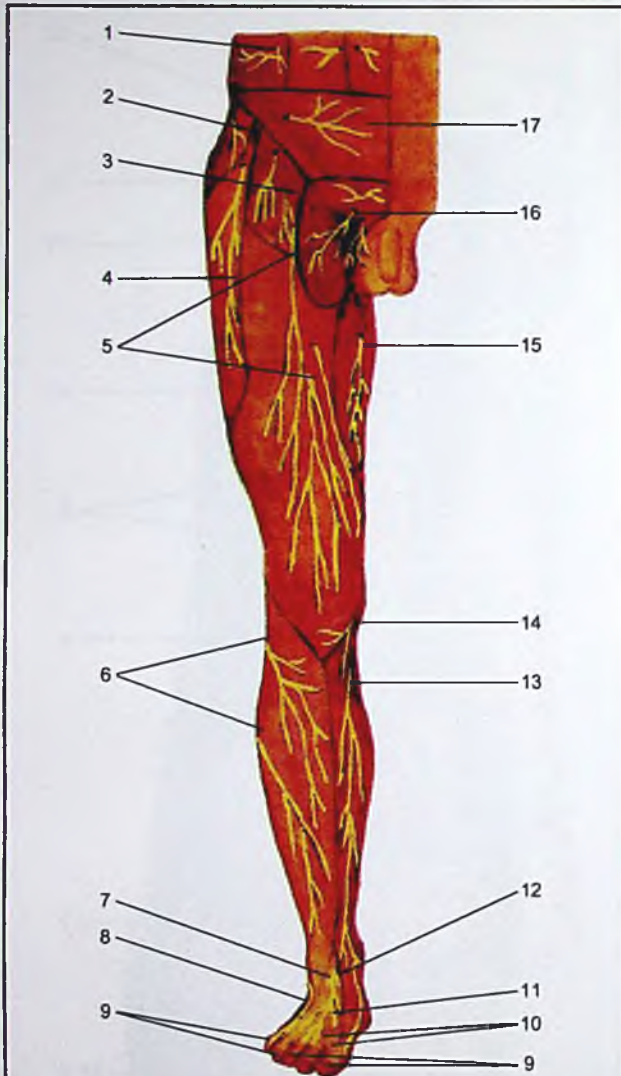
**202-rasm.** Oyoq kafti pastki yuzasi nervlari:  
 1 – A.tibialis posterior; 2 – R.muscularis; 3 – M.flexor hallucis longus; 4 – N.plantaris medialis; 5 – M.flexor digitorum longus; 6 – M.abductor hallucis; 7 – M.flexor hallucis brevis; 8 – M.flexor hallucis longus; 9 – Nn.digitales plantares communes (n.plantaris medialis kesilgan); 10 – N.digitalis plantaris proprius; 11 – Nn. digitales plantares proprii; 12 – M.flexor digitorum brevis (kesilgan); 13 – Mm.lumbricales; 14 – N.digitalis plantaris communis (n.plantaris lateralis kesilgan); 15 – Rr.musculares; 16 – N.plantaris lateralis; 17 – M.abductor digiti minimi; 18 – M.quadratus plantae; 19 – R.muscularis; 20 – N.plantaris lateralis; 21 – M.flexor digitorum brevis (kesilgan); 22 – Rr.calcanei mediales.

chiqadi va n.peroneus tarmogʻi bilan qoʻshilib, panjaning chetki terisiga tarqaladi. N.tibialis m. soleus ni teshib canalis cruropliteus orqali medial toʻpiqqa qadar boradi va oʻzining oxirgi shoxlari – ichki va tashqi kaft nervlari – n. plantaris medialis hamda n.plantaris lateralis ga boʻlinadi (202, 203-rasmlar).

N. tibialis boldirda m.tibialis posterior, m. hallucis longus va m.flexor digitorum longus larga tarmoqlar beradi.



**203-rasm.** Oyoq kafti yuqori yuzasi nervlari:  
 1 – Rami n.cutanei surae lateralis; 2 – N.peroneus (fibularis) superficialis; 3 – N.cutaneus dorsalis intermedius; 4 – N.cutaneus dorsalis lateralis; 5 – N.cutaneus dorsalis lateralis bilan n. cutaneus dorsalis intermedius larni qoʻshuvchi nerv tolasi; 6 – Nn.digitales dorsales pedis; 7 – N.peroneus (fibularis) profundus; 8 – Fascia dorsalis pedis; 9 – Retinaculum mm. extensorum inferius; 10 – N.cutaneus dorsalis medialis; 11 – Retinaculum mm. extensorum superius; 12 – N.saphenus; 13 – Rr.cutanei cruris mediales.



**204-rasm.** Oyoq nervlarining teriga tarqalish sxemasi: 1 – Rr. ventrales nn. intercostales; 2 – R. cutaneus lateralis n. iliohypogastricus; 3 – R. femoralis n. genitofemoralis; 4 – N. cutaneus femoris lateralis (plexus lumbalis tarmog'i); 5 – Rr. cutanei femoris anteriores (n. femoralis tarmog'i); 6 – N. peroneus (fibularis) communis teri tarmoqlari; 7 – N. cutaneus dorsalis intermedius (n. peroneus superficialis tarmog'i); 8 – N. cutaneus dorsalis lateralis (n. suralis tarmog'i); 9 – Nn. digitales plantares proprii (nn. digitales plantares communes tarmog'i); 10 – N. digitalis dorsalis hallucis lateralis et n. digitalis dorsalis secundi medialis (n. peroneus profundus tarmog'i); 11 – N. peroneus profundus (n. peroneus communis tarmog'i); 12 – N. cutaneus dorsalis medialis (n. peroneus superficialis tarmog'i); 13 – Rr. cutanei cruris mediales n. sapheni; 14 – R. infrapatellaris n. sapheni (n. femoralis tarmog'i); 15 – R. cutaneus (n. obturatorius tarmog'i); 16 – N. ilioinguinalis (plexus lumbalis tarmog'i); 17 – N. iliohypogastricus (plexus lumbalis tarmog'i).

Ichki kaft nervi (n. plantaris medialis) – sulcus plantaris medialis orqali borib m. abductor hallucis, m. flexor hallucis brevis, mm. lumbricales (I–II) ga tarmoqlar beradi. So'ngra umumiy barmoq nervlari – nn. digitales plantares communes va nn. digitales plantares proprii ga bo'linib, I, II, III barmoqlarning bir-biriga qaragan yuzalarini innervatsiya qiladi (bosh barmoqning medial yuzasi bilan IV barmoqning tashqi yuzasiga o'tmaydi).

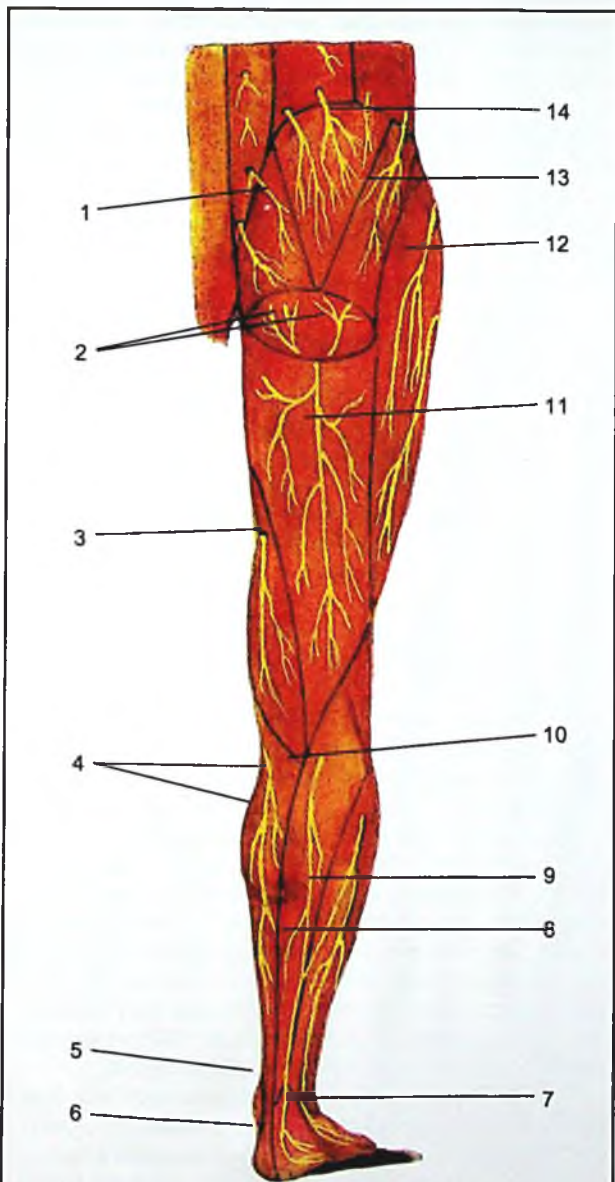
Tashqi kaft nervi (n. plantaris lateralis) sulcus plantaris lateralis dan borib mm. quadratus plantae, abductor digiti, flexor digiti quinti, adductor hallucis larga tarmoqlar beradi. Oxirgi n. plantaris yuza va chuqur shoxlar (ramus superficialis, ramus profundus) ga bo'linadi. Yuza shox IV barmoqning tashqi yuzasi bilan V barmoqning ichki va tashqi yuzasi terisiga hamda kaft terisiga tarqaladi. Chuqur shox parda mm. interossei va III–IV musculi lumbricales larni innervatsiya qiladi.

b) umumiy kichik boldir nervi n. peroneus (s. fibulares communis – L<sub>IV</sub>–S<sub>II</sub>) tizza osti chuqurining tashqi qirg'og'i bo'ylab yo'nalib kichik boldir suyagi oldida ikki shoxga bo'linadi. Bularning biri chuqurlikdagi n. peroneus profundus, ikkinchisi esa yuzadagi n. peroneus superficialis dir (204, 205, 206-rasmlar).

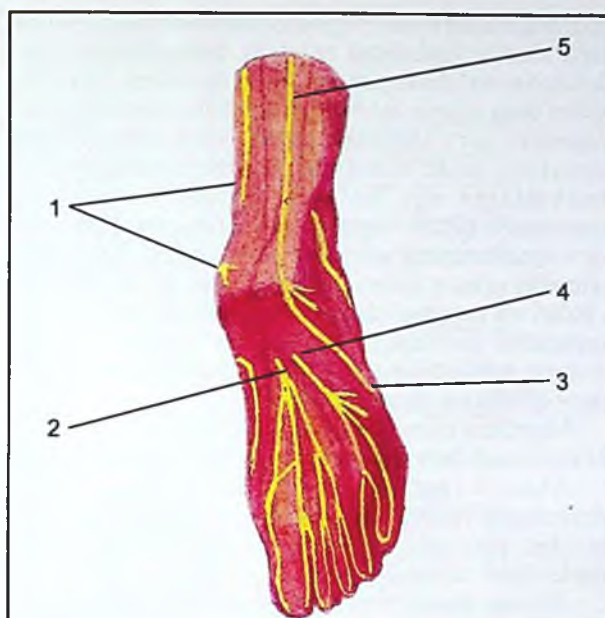
N. peroneus communis bo'linishdan oldin teri shoxi – n. cutaneus surae lateralis ni beradi. Bu shox boldirning tashqi sohasidagi terini innervatsiya qiladi va oxirgi n. cutaneus surae medialis bilan qo'shilib, n. suralis ni hosil qiladi. N. suralis – tashqi to'piq orqali tovon terisi (rami calcanei lateralis) ga tarmoq beradida, o'zi n. cutaneus dorsalis lateralis (panja orqasining yon teri nervi) nomi bilan panja ustining tashqi tomonidagi V barmoqning tashqi tomon terisiga tarqaladi.

Kichik boldirning yuza nervi n. peroneus (fibularis) superficialis ko'proq sezuvchi tolalardan iborat bo'lib, mm. peroneus longus et brevis ning orasida canalis musculo-peroneus orqali pastga tushadi va yo'l-yo'lakay muskullarga tarmoqlar beradi. O'zi boldir pastida fassiyani teshib, teri ostiga o'tadi va ikki tarmoqqa bo'linadi: 1) panja orqasi (yuza)ning medial teri nervi n. cutaneus dorsalis medialis; 2) panja orqasi (yuza)ning oraliq teri nervi (n. cutaneus dorsalis intermedius). Bu nervlarning birinchi tolasi bilan n. saphenus birgalikda bosh barmoqning ichki (medial) tomonidagi terisiga va II–III barmoqlarning bir-biriga qaragan yuzalaridagi teriga (ust tomondan), ikkinchi nerv tolasi esa uchta nn. digitales dorsales pedis ga bo'linib, II, III, IV, V barmoqlarning bir-biriga qaragan yuzalaridagi teriga tarqaladi.

Kichik boldirning chuqur nervi – n. peroneus (fibularis) profundus ko'proq harakatlantiruvchi tolalardan tuzilgan. U membrana interosea ning old yuzasi bo'ylab a. tibialis anterior bilan birga pastga



205-rasm. Oyoq nervlarining teriga tarqalish sxemasi:  
 1 – Nn.clunium medii (nn.sacrales orqa tarmog'ining tolalari); 2 – Nn.clunium inferiores (n.cutaneus femoris posterior); 3 – R.cutaneus (n.obturatorius tarmog'i); 4 – Rr. cutanei cruris mediales n.sapheni (n.femoralis); 5 – N.suralis; 6 – N.cutaneus dorsalis lateralis (n.suralis tarmog'i); 7 – N.cutaneus dorsalis intermedius (n.peroneus superficialis tarmog'i); 8 – R.communicans peroneus (fibularis); 9 – N.cutaneus surae lateralis (n.peroneus (fibularis) communis tarmog'i); 10 – N.cutaneus surae medialis (n.tibialis tarmog'i); 11 – N.cutaneus femoris posterior; 12 – N.cutaneus femoris lateralis; 13 – R.cutaneus lateralis (n.iliohypogastricus tarmog'i); 14 – Nn.clunium superiores (rr.posteriores nn.lumbales tarmog'i).



206-rasm. Oyoq kafti pastki yuzasidagi teri nervlarining sxemasi:

1 – Rr.cutanei femoris medialis (n.saphenus tarmog'i); 2 – N.plantaris medialis (n.tibialis tarmog'i); 3 – N.cutaneus dorsalis lateralis (n.suralis tarmog'i); 4 – N.plantaris lateralis (n.tibialis tarmog'i); 5 – N.suralis.

tushadi va shu joydagi muskullar (m. tibialis anterior, m. extensor hallucis longus, m. extensor digitorum longus) hamda tizza bo'g'imiga tarmoqlar beradi. So'ngra barmoqlarni to'g'rilovchi (yozuvchi) kalta muskullarni innervatsiya qiladi. Bu nerv tarkibida kelgan ozgina sezuvchi (nn. digitales dorsales) tolalar I va II barmoqlar oralig'i (ust tomon)dagi teriga tarqaladi.

### VEGETATIV (AVTONOM) NERV SISTEMASI (207, 208-rasmlar)

Vegetativ (avtonom) nerv sistemasi (systema nervosum autonomicum) o'sish, rivojlanish so'zidan olingan bo'lib, organizmdagi umumiy nerv sistemasining bir qismi hisoblanadi. Vegetativ nerv tolalari barcha ichki a'zolarining silliq muskullariga tarqalib, ular ishini kishi ixtiyorisiz (avtomatik, avtonom ravishda) bajarib turadi. Ammo animal hamda vegetativ nervlar ham miya po'stlog'ining boshqaruvi ostida ishlaydi. Binobarin, bosh miya faoliyati o'zgarganda ichki a'zolar funksiyasiga ta'sir etsa, aksincha ichki a'zolar faoliyati o'zgarganda bosh miya

vazifasiga ta'sir etadi. Vegetativ nerv sistemasi ta'sirida ichki a'zolar funksiyasi zo'rayib, taranglashgan yoki aksincha bo'shashgan bo'lishi mumkin. Shuning uchun ham ularni bir-biridan ajratish mumkin emas. Vegetativ nerv sistemasi yurak-qon tomirlar, limfa tomirlari, ichki a'zolarini, ya'ni tarkibida silliq muskullarga ega bo'lgan a'zolar va bezlarni innervatsiya qiladi. Vegetativ nerv sistemasiga umumiy nerv sistemasining moddalar almashinuvi jarayonida qatnashuvchi a'zolar (nafas, hazm qilish, ajratish a'zolari va tomirlar sistemasi)ning barcha to'qima va muskullar trofikasini (yunoncha trophe – ovqat) bevosita yoki gumoral yo'l bilan suyuqliklar vositasida idora qiladigan qismlari kiradi.

Vegetativ nerv sistemasi joylashishi va vazifasiga ko'ra animal nerv sistemasidan birmuncha farq qiladi.

Animal nervlar faqat ko'ndalang-targ'il muskullarni va sezish a'zolarini idora qiladi. Vegetativ nervlar esa barcha hujayra, to'qima va silliq muskullarni ta'minlaydi.

Animal nervlar miya poyasi va orqa miyadan bir tekisda chiqadi, vegetativ nervlar esa ma'lum qismlardan, o'rta, cho'zinchoq miyadan, orqa miyaning ko'krak, bel qismidan ( $Th_1-L_{III}$  gacha) va dumg'aza sohasidan ( $S_0-S_{IV}$ ) chiqadi. Ko'krak va bel sohasidan chiquvchi nervlar vegetativ nerv sistemasining simpatik qismiga, o'rta miya, cho'zinchoq miya va orqaning dumg'aza qismidan chiquvchi nervlar esa parasimpatik qismiga kiradi.

Animal nervlar orqa miyadan chiqqandan so'ng hech qayerda uzilmasdan to'ppa-to'g'ri ishchi a'zolariga boradi. Vegetativ nervlar yuqorida aytib o'tilgan miya sohalaridan chiqqandan so'ng yo'l-yo'lakay vegetativ nerv tugunlarida to'xtab, so'ngra ishchi a'zolariga boradi. Shuning uchun ham ularda tugun oldi – preganglionar tolalar va tugundan so'ng postganglionar tolalar tafovut qilinadi.

Vegetativ nervlar miyelin pardalari bilan o'ralmagan. Shuning uchun ular ingichka bo'ladi. Periferik nervlar miyelinli bo'lib, ancha yo'g'on va katta diametrlidir.

Vegetativ nerv sistemasining afferent tolalari mustaqil nervlar hosil qilmasdan, balki boshqa nervlar (n. Splanchnici major et minor, n. vagus, radix posterior n. spinales) tarkibida boradi va hokazo. Efferent tolalar esa alohida nervlar va tugunlar hosil qiladi. Vegetativ nervlar yirik qon tomir devorlarida chigallar hosil qiladi va shu qon tomirlar yordamida a'zolariga boradi, shu tariqa animal nervlardan farq qiladi.

Vegetativ nerv sistemasi tarkibida miyadan tashqarida hosil bo'lgan mahalliy refleks ravoqlari borligi bilan animal nerv sistemasidan tafovut qiladi.

Vegetativ nerv sistemasi vazifasiga va vegetativ o'zaklarining joylashish o'rniga qarab simpatik (pars sympathica) va parasimpatik (pars parasympathica) qismga bo'linadi. Simpatik qism funksiyasi jihatidan

parasimpatik qismga qarama-qarshi turadi. Jumladan, simpatik nervlar biron a'zo ishini tezlashtirsa, parasimpatik nervlar sekinlashtiradi yoki aksincha bo'ladi. Natijada ana shu a'zolarining normal ishlashi vujudga keladi. Jumladan, simpatik nervlar ko'z qorachig'ini kengaytiradi, so'lak bezlari faoliyatini pasaytiradi, yurak qisqarishini kuchaytiradi, me'da va ichaklar harakati (peristaltikasi)ni kamaytiradi, me'daning shira chiqarish qobiliyatini pasaytirib, o'pka bronxlarini kengaytiradi.

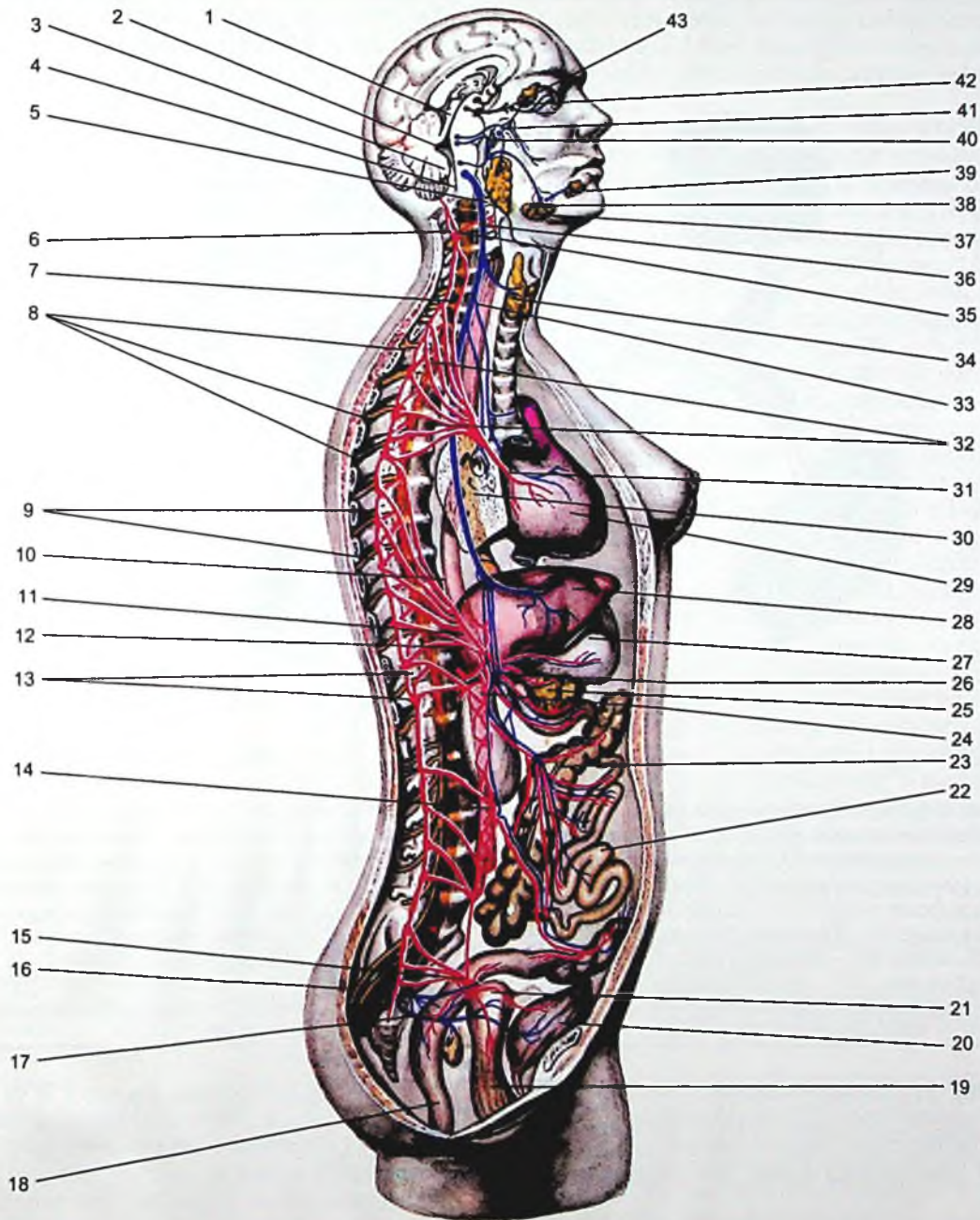
Parasimpatik nervlar, aksincha, ko'z qorachig'ini siqib toraytiradi, so'lak bezlari ishini kuchaytiradi, yurak qisqarish kuchini pasaytiradi, ichak harakatini oshiradi, ya'ni ichakning bo'shashishiga yordam beradi, o'pka bronxlarini toraytiradi. Organizmning normal funksiyasi mana shu ikkala, ya'ni simpatik va parasimpatik nerv sistemalarining hamjihatligi natijasida amalga oshiriladi, ya'ni bosh miyaning po'stlog'i bilan idora qilinadi.

Olimlarning ma'lumotlariga qaraganda, ko'pgina qon tomirlar, silliq muskullar va ter bezlari, soch xaltachasi, buyrak usti bezlari faqat simpatik tolalar bilan ta'minlangan. Endi simpatik va parasimpatik nervlarga alohida to'xtalib o'tamiz.

**Simpatik qism** (Pars sympathica). Vegetativ nerv sistemasi simpatik qismining (pars sympathica) markazi orqa miyaning birinchi ko'krak segmenti bilan uchinchi bel segmenti ( $Th_1-L_{III}$ ) orasidagi kulrang moddaning yonbosh shoxlarida joylashgan (substansia intermedia lateralis). Yonbosh shoxlarida joylashgan o'zak nucleus intermediolateralis hujayralaridan boshlangan simpatik nerv tolalari simpatik poya – truncus sympathicus ga boradi. Simpatik poya (truncus sympathicus) umurtqa pog'onasining ikki yonboshida joylashib, 20–25 ta alohida nerv tugunlarining o'zaro kalta nerv tolalari – rami interganglionaris yordamida qo'shilgan tugunlar zanjiri – ganglia trunci sympathici dan iborat.

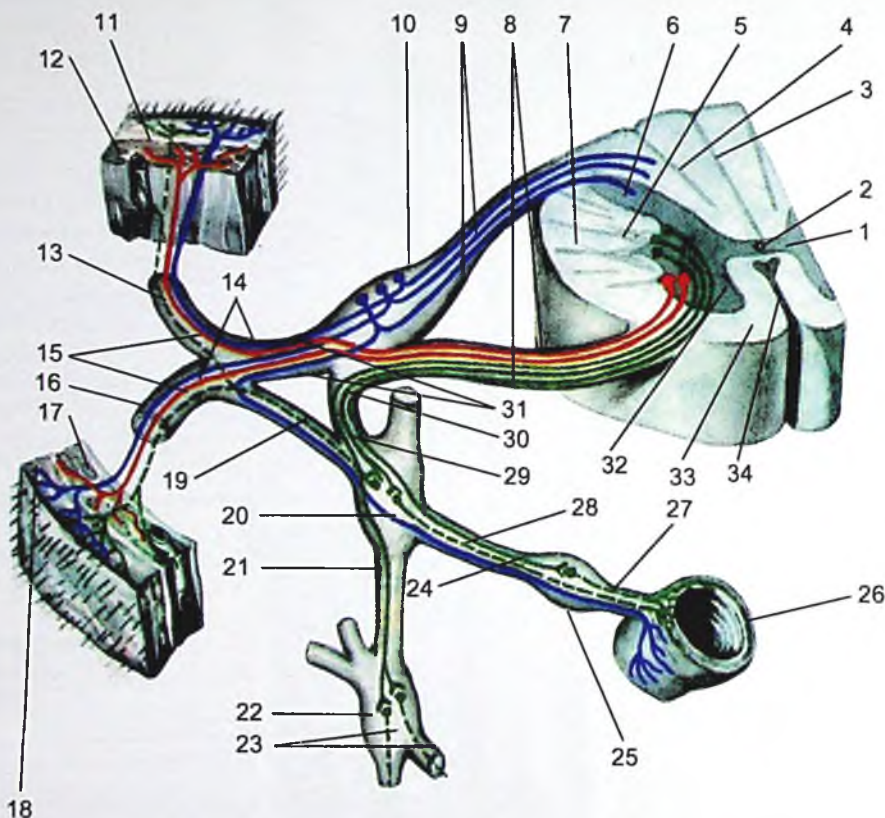
Simpatik poyaga faqat oq qo'shuvchi tolalar (rami communicantes albi) kelsa, undan kulrang qo'shuvchi tolalar (rami communicantes grisei) va ichki a'zolariga boruvchi nervlar chiqadi. Oq qo'shuvchi tolalar birinchi ko'krak segmenti bilan ikkinchi bel segmenti oralig'ida orqa miyaning yon shoxlaridan boshlanib, orqa miya nervining old ildizchasi tarkibida chiqadi. Undan orqa miya nervi old ildizchasining orqa ildizi bilan qo'shilish joyida ajralib, simpatik poya tuguniga borib tugaydi. Ba'zilar bu yerda uzilmasdan o'tib ketib, periferik tugunlarning birida tugaydi.

Oq qo'shuvchi tolalar faqat VIII bo'yin, ko'krak va yuqori ikkita bel orqa miya nervlarida bo'lib, barcha ko'krak tugunlari va yuqorida ikkita bel tugunlariga yo'naladi. Simpatik poyaning bo'yin, pastki bel, dumg'aza va dum tugunlariga bu tolalar kelmaydi. Mana shu tugunlarga boruvchi pereganglionar tolalar simpatik poyaning rami interganglionaris orqali yo'naladi.



207-rasm. Vegetativ nerv sistemasi (simpatik nervlar – qizil rangda, parasimpatik nervlar – ko‘k rangda):

1 – N. oculomotorius; 2 – N. intermedius; 3 – N. glossopharyngeus; 4 – N. vagus; 5 – Glandula parotis; 6 – Ganglion cervicali superius; 7 – N. cardiacus cervicalis superior; 8 – Nn. intercostales; 9 – Truncus sympathicus; 10 – Aorta; 11 – N. splanchnicus major; 12 – N. splanchnicus minor; 13 – Rr. communicantes; 14 – Plexus mesentericus inferior; 15 – Plexus hypogastricus inferior; 16 – Plexus sacralis; 17 – N. pelvici; 18 – Rectum; 19 – Vagina; 20 – Vesica urinaria; 21 – Uterus; 22 – Intestinum tenue; 23 – Intestinum crassum; 24 – Plexus mesentericus superior; 25 – Pancreas; 26 – Plexus celiacus; 27 – Ventriculus; 28 – Hepar; 29 – Cor; 30 – Pulmo dexter; 31 – Rr. cardiaci cervicales superiores; 32 – Nn. cardiaci cervicales superiores, medii, inferiores; 33 – Esophagus; 34 – Glandula thyroidea; 35 – A. carotis interna; 36 – A. carotis communis; 37 – Glandula submandibularis; 38 – Ganglion submandibulare; 39 – Glandula sublingualis; 40 – Ganglion oticum; 41 – Ganglion pterygopalatinum; 42 – Glandula lacrimalis; 43 – Ganglion ciliare.



208-rasm. Orqa miya nervlarining simpatik nerv sistemasi bilan aloqa sxemasi:

1 – Commissura anterior grisea; 2 – Canalis centralis; 3 – Sulcus medianus posterior; 4 – Funiculus posterior; 5 – Cornu laterale (nucleus intermediolateralis); 6 – Cornu posterius; 7 – Funiculus lateralis; 8 – Radix ventralis; 9 – Radix dorsalis; 10 – Ganglion spinale; 11 – Teri qavati; 12 – Muskul qavati; 13 – R. posterior; 14 – Sezuvchi (afferent) tolalar; 15 – Harakatchan tolalar; 16 – R. anterior; 17 – Muskul qavati; 18 – Teri qavati; 19 – R. communicans griseus; 20 – Afferent tolalar; 21 – R. interganglionaris; 22 – Ganglion trunci sympathici; 23 – Fibrae postganglionares; 24 – Fibrae preganglionares; 25 – Ganglion plexus autonomicus; 26 – Ichak; 27 – Fibrae postganglionares; 28 – Fibrae postganglionares; 29 – R. communicans albus (fibrae preganglionares); 30 – R. communicans albus (fibrae preganglionares); 31 – N. spinalis; 32 – Cornu anterior; 33 – Funiculus anterior; 34 – Fissura mediana anterior.

Kulrang qo'shuvchi tolalar (rami communicantes grisei) simpatik poya tugunlaridan postganglionar tolalar sifatida chiqib, orqa miya nerviga qo'shilib ketadi va ishchi a'zolar (tomir, bez va muskullar)ga tarqaladi.

Simpatik poya (truncus sympathicus) joylashgan o'rniga qarab bo'yin, ko'krak, bel va chanoq qismlariga bo'linadi. Bo'yin qismi umurtqa pog'onasining ikki yonboshida joylashgan uchta tugundan iborat, ular tugunlararo tolalar – rami interganglionares bilan qo'shilgan bo'lib, bo'yin fassiyasi umurtqa oldi plastinkasining orqa tomonida, bo'yinning chuqur muskullarida joylashadi.

Yuqori bo'yin tuguni (ganglion cervicale superius) simpatik poyaning eng katta tuguni bo'lib, 20 mm dan

uzunroq, kengligi 5–6 mm. Bu tugun II va III bo'yin umurtqalari ko'ndalang o'siqchalarining old tomonida joylashgan. Tugunning old tomonida uyqu arteriyasi, yon tomonida adashgan nerv, orqasida esa bo'yinning uzun muskuli turadi. Yuqori bo'yin tugunidan quyidagi tarmoqlar chiqadi:

1. N. communicantes grisei – yuqori bo'yin tugunini yuqoridagi 3 va ba'zan 4 ta bo'yin orqa miya nervlari bilan qo'shadi.

2. Ichki uyqu arteriyasiga boruvchi nerv – n. caroticus internus tugunning ustki uchidan boshlanib, shu nomli arteriyaga tomon yo'naladi, so'ngra arteriya devori bo'ylab yuqoriga ko'tarilib, chigal – plexus caroticus internus ni hosil qiladi. Plexus caroticus internus ichki uyqu arteriyasi bilan uyqu kanali

(canalis caroticus)ga, so'ngra kalla bo'shlig'iga yo'naladi. Canalis caroticus da, chigaldan o'rta quloq bo'shlig'ining shilliq pardasiga tarmoq chiqadi. Ichki uyqu arteriyasi uyqu kanalidan chiqqandan o'ng chigaldan n. petrosus profundus ajraladi. N. petrosus profundus ponasimon suyakning qanotsimon teshigiga (canalis pterygoideus) katta toshsimon nerv bilan qo'shilib, qanotsimon kanal nervi (n. canalis pterygoidei)ni hosil qiladi. Bu nerv qanot-tanglay chuqurida qanot-tanglay tuguni (ganglion pterygo palatinum) bilan qo'shiladi.

Plexus caroticus internus plexus cavernosus ga davom etib, sinus cavernosus dan o'tish yerida ichki uyqu arteriyasini o'rab oladi. Chigal tarmoqlari faqat ichki uyqu arteriyasi bo'ylab emas, balki uning tarmoqlari bo'ylab ham tarqaladi.

3. Tashqi uyqu nervlari (nn. carotici externi) tashqi uyqu arteriyasiga borib ular devorida plexus caroticus externus ni hosil qiladi va shu arteriya tarmoqlari bo'ylab bosh sohasiga tarqaladi.

4. Bo'yinturuq nervi (n. jugularis) ichki bo'yinturuq venasining devori bo'ylab bo'yinturuq teshigi (foramen jugularis)ga davom etadi va uning atrofida adashgan nervning ustki va pastki tugunlariga, til osti nerviga shoxchalar beradi.

5. Rami laryngopharyngei – shu nomli chigalni hosil qilib, hiqildoq va halqumning shilliq qavatini innervatsiya qiladi.

6. n. cardiacus cervicalis superior bo'yin fassiyasi umurtqa oldi plastinkasining oldingi tomonida, simpatik poyaga parallel ravishda yo'nalib, chap tomonda umumiy uyqu arteriyasi bo'ylab, o'ng tomonda esa yelka-bosh poyasi bo'ylab pastga tushadi va yurakka borib chigal hosil qiladi (209, 210-rasmlar).

O'rta bo'yin tuguni (ganglion cervicale medium) kichikroq bo'lib, kattaligi 5 mm dan oshmaydi. U V bo'yin umurtqasining ko'ndalang o'sig'i oldida a. thyroidea inferior ning orqa tomonida joylashadi. Bu tugun ko'pincha bo'lmaydi yoki ikki tugunga ajragan holda uchraydi. O'rta bo'yin tugunidan quyidagi tarmoqlar chiqadi.

1. Kulrang qo'shuvchi tolalar – V va VI, ba'zan IV bo'yin-orqa miya nervlariga boradi.

2. Nervus cardiacus cervicalis media umumiy uyqu arteriyasi bo'ylab pastga yo'naladi va yurak ustidagi chigalni hosil qilishda qatnashadi.

3. Rami interganglionares yuqori va pastki bo'yin tuguniga boradi. O'rta bo'yin tugunidan chiquvchi bir necha mayda tolalar umumiy uyqu arteriyasi, qalqonsimon bezning pastki arteriyasi devorida chigallar hosil qiladi va qalqonsimon, qalqonsimon bez orqa bezlarini innervatsiya qiladi.

Bo'yin-ko'krak (yulduzsimon) tuguni – ganglion cervicothoracicum (stellatum) birinchi qovurg'aning bo'yin sohasida, o'mrov osti arteriyasining orqasida joylashgan. Bu tugun pastki bo'yin tuguni bilan

birinchi ko'krak tugunining qo'shilishidan hosil bo'ladi, sertarmoq bo'lgani uchun yulduzchaga o'xshab ketadi. Uning kengligi o'rta 8 mm ga teng.

Bo'yin-ko'krak tugunidan quyidagi nervlar chiqadi (211-rasm).

1. Rami communicantes grisei VI–VII va VIII bo'yin-orqa miya nervlariga borib qo'shiladi.

2. Alohida chiquvchi mayda tarmoqlar o'mrov osti arteriyasi atrofida shu arteriya nomidagi chigal (plexus subclavius)ni hosil qiladi. Chigalning simpatik tolalari o'mrov osti arteriyasining tarmoqlari bilan birga qalqonsimon bez, qalqonsimon bez orqa bezlariga, ko'ks oralig'ining old qismida joylashgan a'zolar va a. subclavia tarmoqlariga tarqaladi.

3. Adashgan va diafragma (ko'krak-qorin to'sig'i) nervlariga boruvchi bir necha tarmoqlar.

4. N. vertebralis umurtqa arteriyasi atrofida umurtqa chigali (plexus vertebralis)ni hosil qiladi. Bu chigaldan chiquvchi tarmoqlar bosh-orqa miya tarmoqlari va pardalarini innervatsiya qiladi.

5. N. cardiacus cervicalis inferior o'ng tomonda truncus brachiocephalicus orqasidan, chap tomonda esa aorta orqasidan o'tib yurakka boradi va yurak ustida chigal hosil qilishda qatnashadi.

Ko'krak qismida simpatik tugunlarning (gangliothoracica) 10–12 tasi tafovut qilinadi. Ko'krak sohasida qo'shuvchi tolalarning bo'lishi bilan u boshqa qismlardan ajralib turadi. Bu tolalar orqa miya nervining old ildizchasini simpatik poyaning tugunlari bilan qo'shib turadi. Tugunlarning o'rta kattaligi 3–5 mm bo'lib, ular umurtqa tanasining yon tomonida qovurg'a boshchalarining oldida, ko'krak ichi fassiyasi va pleura costalis orqasida joylashadi.

Ko'krak sohasidagi tugunlardan quyidagi nervlar chiqadi:

1. Rami communicantes grisei orqa miya nervlariga qo'shilib ketadi;

2. Nn. cardiaci thoracici yuqori ko'krak tugunlaridan boshlanib yurak chigalini hosil qilishda qatnashadi;

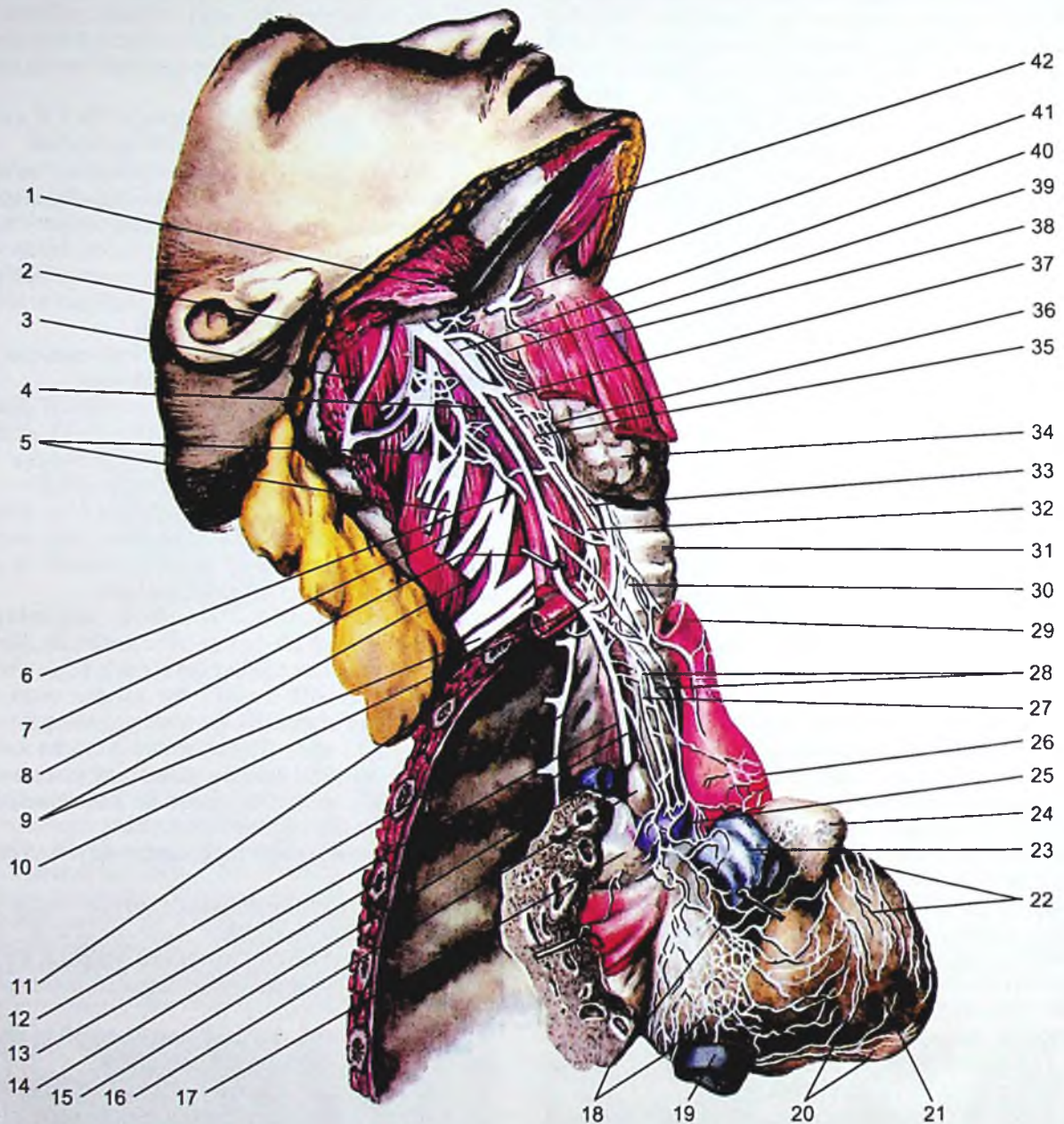
3. Rami aortici ko'krak aortasi atrofida chigal – plexus aorticus thoracicus hosil qiladi;

4. O'pka chigali (plexus pulmonalis)ni hosil qiladi;

5. Rami esophagea plexus esophageus ni hosil qiladi. Yuqoridagi barcha chigallarning hosil bo'lishida adashgan nerv qatnashadi (211-rasm).

6. Ichki a'zolariga boruvchi katta nerv – n. splanchnicus major (219, 220-rasmlar) 5–9 ko'krak tugunlaridan chiquvchi bir necha tolalardan hosil bo'ladi. Bu tolalar IX ko'krak umurtqasi sohasida bir-biri bilan qo'shilib katta poyani hosil qiladi. Bu poya ko'krak-qorin to'sig'i (diafragma)ning bel qismidan qorin bo'shlig'iga o'tadi va plexus coellacus ga qo'shilib ketadi.

7. Ichki a'zolariga boruvchi kichik nerv – n. splanchnicus minor, X–XI ko'krak tugunlaridan katta

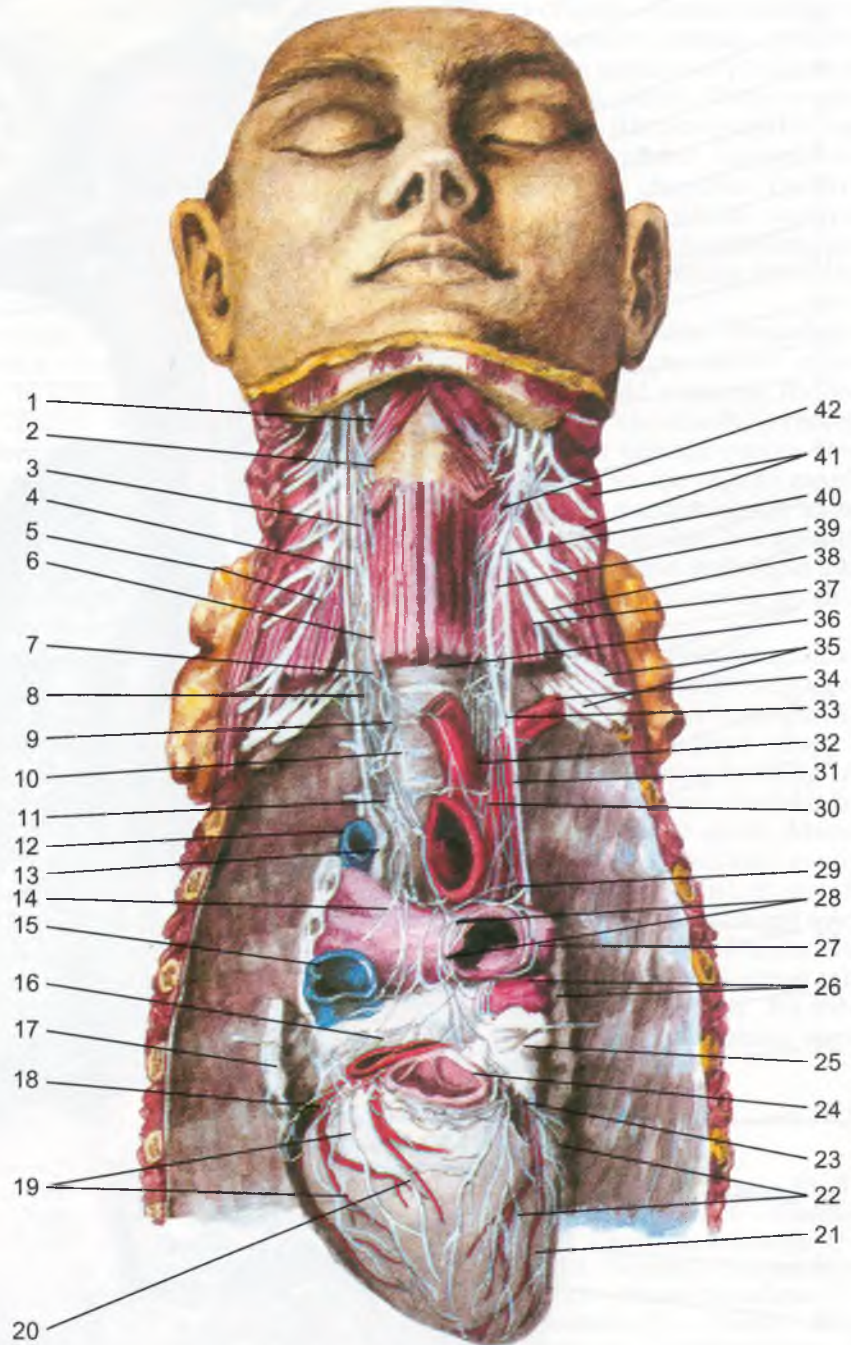


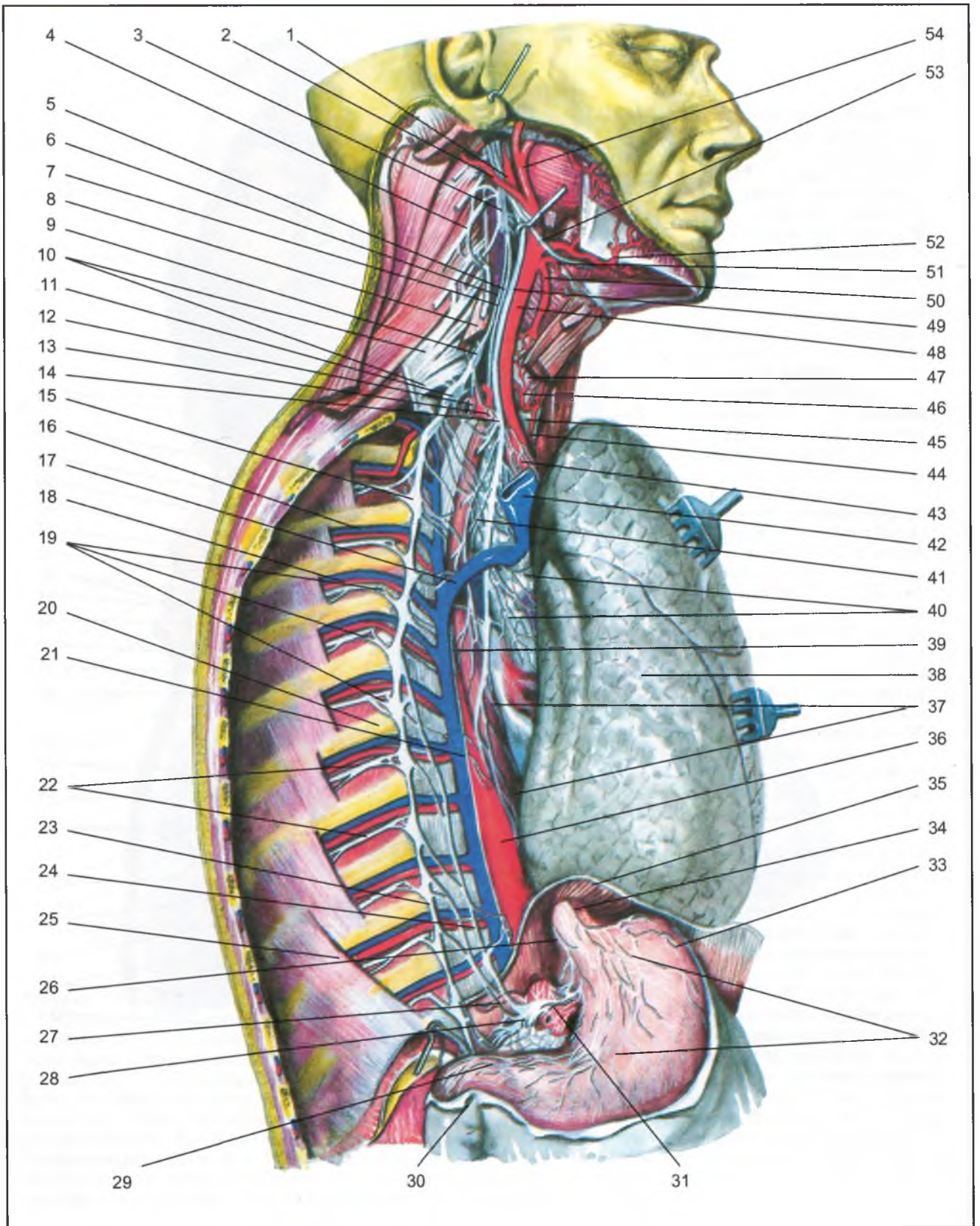
209-rasm. Yurak nervlari:

1 – M.masseter; 2 – M.sternocleidomastoideus (kesilgan); 3 – M.splenius capitis; 4 – N.vagus; 5 – Plexus cervicalis; 6 – N.phrenicus; 7 – M.scalenus madius; 8 – Ansa subclavia; 9 – Plexus brachialis; 10 – A.subclavia; 11 – Ganglion cervicothoracicum (stellatum); 12 – Truncus sympathicus; 13 – Esophagus; 14 – N.vagus; 15 – V.azygos; 16 – Nodus lymphaticus; 17 – Hilus pulmonis ga boruvchi tola; 18 – Plexus atrii dextri; 19 – V.cava inferior; 20 – Plexus posterior dexter; 21 – Ventriculus dexter; 22 – Plexus anterior dexter; 23 – V.cava superior; 24 – Auricula dextra; 25 – A.pulmonalis dextra; 26 – Aorta ascendens; 27 – N.cardiacus cervicalis inferior; 28 – R.cardiaci thoracici; 29 – Truncus brachiocephalicus; 30 – N.laryngeus recurrens; 31 – Trachea; 32 – Ganglion cervicale medium trunci sympathici; 33 – N.cardiacus cervicalis medius; 34 – Glandula thyroidea; 35 – Truncus sympathicus; 36 – N.cardiacus cervicalis superior; 37 – R.cardiacus cervicalis superior; 38 – m.sternohyoideus; 39 – N.laryngeus superior; 40 – Ganglion cervicale superius, trunci sympathici; 41 – N.hypoglossus; 42 – Venter anterior m.digastri.

**210-rasm.** Yurak nervlari:

1 – N.laryngeus superior; 2 – N.cardiacus cervicalis superior dexter; 3 – Truncus sympathicus dexter; 4 – N.vagus dexter; 5 – N.phrenicus dexter; 6 – R.cardiacus cervicalis superior dexter; 7 – Ganglion cervicale inferius dextrum trunci sympathici; 8 – Ganglion thoracicum dextrum; 9 – R.cardiacus cervicalis inferior dexter; 10 – N.laryngeus recurrens dexter; 11 – N.cardiacus cervicalis inferior dexter; 12 – V.azygos; 13 – Nodus lymphaticus; 14 – A.pulmonalis dextra; 15 – V.cava superior; 16 – Aorta (kesilgan); 17 – Auricula dextra; 18 – A.coronaris cordis dextra; 19 – Plexus anterior dexter; 20 – Ventriculus dexter; 21 – Ventriculus sinister; 22 – Plexus anterior sinister; 23 – A.coronaris cordis sinistra; 24 – Truncus pulmonaris; 25 – Auricula sinistra; 26 – Vv.pulmonales; 27 – A.pulmonalis sinistra; 28 – Plexus atriorum anterior; 29 – N.laryngeus recurrens sinister; 30 – Arcus aortae; 31 – A.carotis communis sinistra; 32 – Truncus brachiocephalicus; 33 – N.cardiacus cervicalis inferior sinister; 34 – A.subclavia sinistra; 35 – Plexus brachialis sinister; 36 – Trachea; 37 – M.scalenus anterior; 38 – N.phrenicus sinister; 39 – N.vagus sinister; 40 – Truncus sympathicus sinister; 41 – Plexus cervicalis sinister; 42 – N.cardiacus cervicalis superior sinister.





nerv bilan birga chiqib, qorin bo'shlig'iga o'tadi, bu nerv ham plexus coeliacus da tugaydi.

Simpatik poyaning bel yoki qorin qismi 3–5 ta bel umurtqalari (ganglia lumbalia)dan iborat, ular bel umurtqalarining old yon tomonida, m.psoas major ning medial chekkasida joylashadi.

Bel qismining o'ng va chap tomondagi tugunlari bir-biriga yaqin turganligi bilan ko'krak tugunlaridan farq qiladi. Bel qismining yana bir xususiyati shundaki, tugunlar faqat uzunasiga joylashgan tolalar (rami interganglionare) vositasida bir-biri bilan qo'shilib qolmasdan, balki ko'ndalang tolalar yordamida qarama-qarshi tomondagi bel tugunlari bilan ham qo'shiladi.

Yuqoridagi 2 ta bel tugunlariga oq qo'shuvchi tolalar keladi. Qolgan bel tugunlarida ular bo'lmaydi.

Simpatik poyaning qorin qismidan chiquvchi bir necha tolalar ichki a'zolarga boruvchi katta va kichik nervlar (nn. splanchnici major et minor), adashgan nervning qorin qismidagi tarmoqlari bilan qo'shilib eng katta toq qorin chigali (plexus coeliacus)ni hosil qiladi.

Qorin chigali (plexus coeliacus) qorin bo'shlig'ida, me'da osti bezining orqasida, qorin aortasi atrofida truncus coeliacus ning boshlang'ich qismini o'ragan holda joylashadi. O'z tarkibiga tugun – ganglion coeliacum ni va ustki tutqich tugun (ganglion mesentericum superior)ni oladi. Qorin chigalidan diafragma, buyrak usti beziga, buyrakka boruvchi tarmoqlar chiqadi. Ular qorin aortasidan chiquvchi arteriya devorlari bo'ylab ketadi va yirik arteriyalar atrofida shu arteriya nomi bilan ataluvchi chigallarni hosil qiladi. Masalan, buyrak chigali – plexus renalis va hokazo.

Shuningdek, alohida a'zolarga boruvchi arteriyalar devori va shu arteriyalar nomi bilan ataluvchi toq chigallar tafovut qilinadi. Jumladan, ustki tutqich chigallari – plexus mesentericus superior. U me'da osti bezi, ingichka ichak, ko'richak, yuqoriga ko'tariluvchi chambar ichak va ko'ndalang chambar ichakning yarmini innervatsiya qiladi (214, 215-rasmlar).

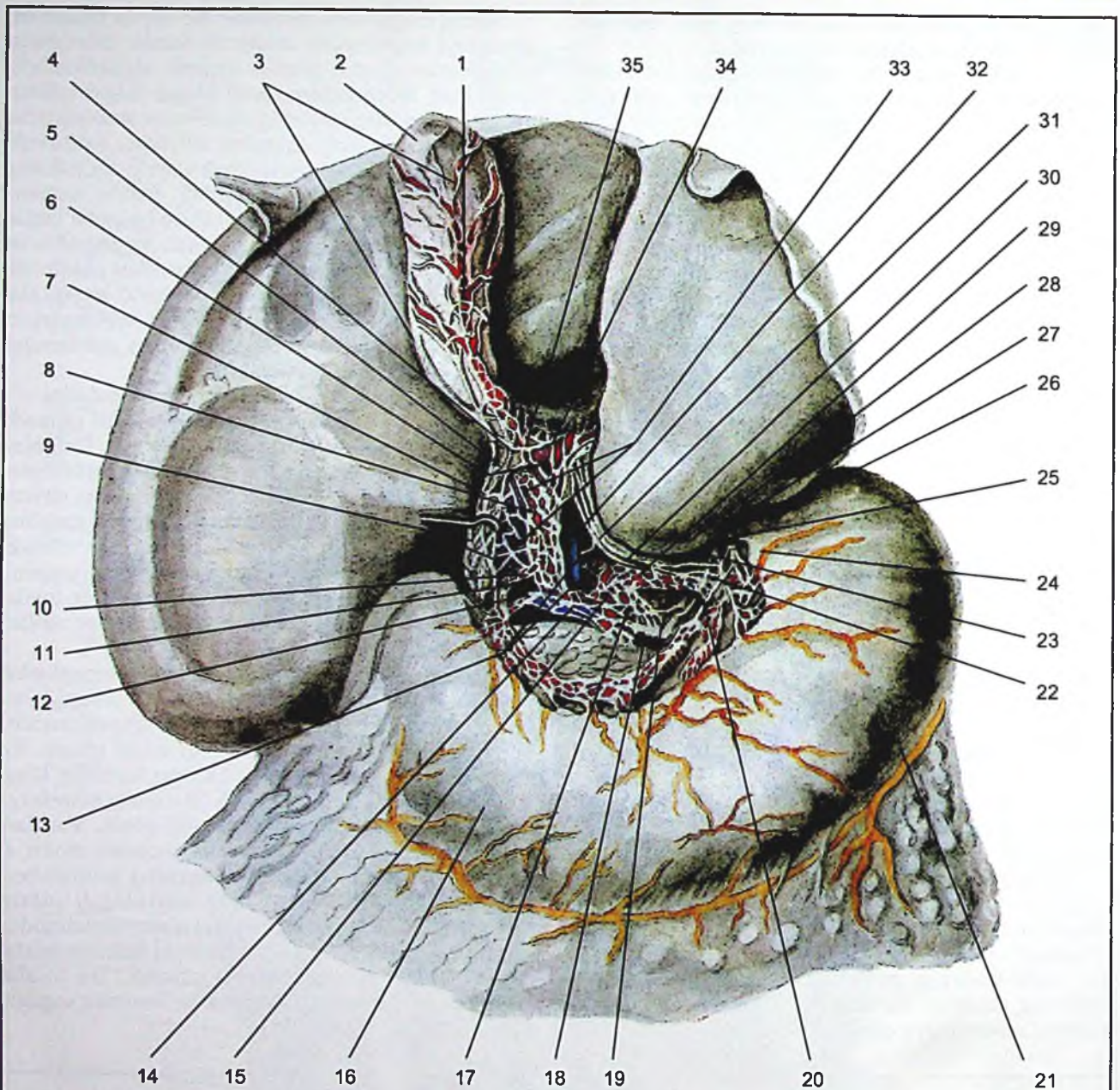
Qorin chigalidan chiquvchi bir necha tolalar bel qismidagi tugunlardan chiquvchi tolalar bilan birga qorin aortasi chigali (plexus aorticus abdominalis)ni hosil qiladi. Bu chigaldan pastki tutqich chigali (plexus mesentericus inferior) chiqadi. Flexus mesentericus inferior ko'ndalang chambar ichakni, tushuvchi chambar ichakni, «S» simon ichak va to'g'ri ichakning yuqori qismini innervatsiya qiladi. Plexus aorticus abdominalis qorin aortasining ikki arteriyaga bo'lingan yerida qorin ustki chigali (plexus hypogastricus superior)ga davom etadi. Bu chigaldan chiquvchi tolalar o'ng va chap umumiy yonbosh arteriyalar bo'ylab pastki qorin osti chigali (plexus hypogastricus inferior)ga yoki chanoq chigali (plexus pelvinus)ga davom etadi (216, 217-rasmlar).

Chanoq qismi dumg'aza va dum sohalari o'z ichiga oladi. Bu sohada 9 ta tugun tafovut qilinadi, ular dumg'aza suyagining old yuzasida foramina sacralia pelvina ning medial chekkasida joylashgan. Bu ikki tomonda joylashgan tugunlar pastga davom etib bir-biriga yaqinlashadi va toq tugun (ganglion impar)da tugunlararo shox yordamida qo'shiladi. Demak, chanoq qismining tugunlari bel qismining tugunlariga o'xshab faqat bo'ylama joylashgan tolalar emas, balki ko'ndalang tolalar yordamida qo'shiladi (218, 219-rasmlar).

Simpatik poyaning chanoq qismidagi tugunlardan bir necha tarmoqlar chiqib, pastki chigalining tarmoqlari bilan qo'shilib, plexus hypogastricus inferior yoki plexus pelvinus ni hosil qiladi. Bu chigaldan chiquvchi tolalar chanoq bo'shlig'idagi a'zolari qon bilan ta'minlovchi arteriyalar bilan birga borib, ular devorida chigallar hosil qiladi. Masalan, to'g'ri ichak chigallari (plexus rectales medii et inferiores), qov chigali (plexus vesicalis), prostata bezi chigali (plexus prostaticus), urug' nayi chigali (plexus deferentialis) va hokazo. Chanoq qismi tugunlaridan orqa miya nervlari bilan qo'shiluvchi kulrang tolalar (rami communicantes grisei) chiqadi. Bu tolalar vegetativ nerv sistemasi simpatik bo'limining somatik qismini tashkil qiladi.

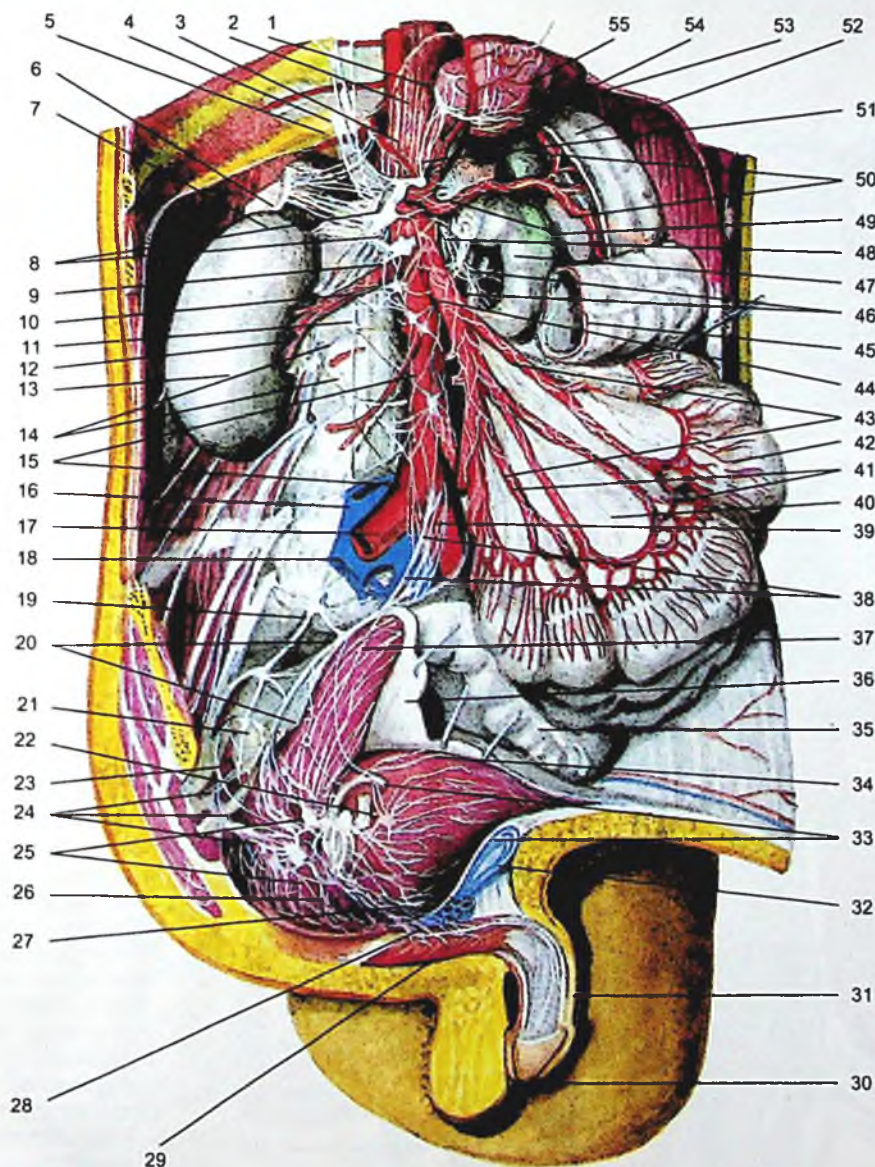
#### 211-rasm. Ko'krak qafasi nervlari va nerv chigallari:

1 – A.carotis interna; 2 – A.occipitalis; 3 – Ganglion cervicale superius trunci sympathici; 4 – N.spinalis III; 5 – N.cardiacus cervicalis superior; 6 – N.phrenicus; 7 – Truncus sympathicus; 8 – M.scalenus anterior; 9 – Ganglion cervicale medium; 10 – Plexus brachialis; 11 – Ganglion cervicothoracicum (stellatum); 12 – Ansa subclavia; 13 – A.subclavia; 14 – N.laryngeus recurrens; 15 – Ganglion thoracicum trunci sympathici; 16 – V.intercostalis posterior; 17 – V.zygos; 18 – A.intercostalis posterior; 19 – Rr.communicantes; 20 – Costa VII; 21 – Ductus thoracicus; 22 – Nn.intercostales; 23 – Truncus sympathicus; 24 – N.splanchnicus major; 25 – M.subcostalis; 26 – Truncus vagalis posterior; 27 – N.splanchnicus minor; 28 – Plexus celiacus; 29 – Pancreas; 30 – Duodenum; 31 – Truncus celiacus; 32 – Rami gastrici anteriores; 33 – Ventriculus; 34 – Truncus vagalis anterior; 35 – Diaphragma; 36 – Aorta thoracica; 37 – Plexus esophageus; 38 – Pulmo; 39 – Esophagus; 40 – Plexus pulmonalis; 41 – N.vagus; 42 – V.cava superior; 43 – Truncus brachiocephalicus; 44 – A.thyroidea ima; 45 – Trachea; 46 – A.thyroidea inferior; 47 – Glandula thyroidea; 48 – A.carotis communis; 49 – N.vagus; 50 – A.thyroidea superior; 51 – A.lingualis; 52 – A.facialis; 53 – N.hypoglossus; 54 – A.carotis externa.



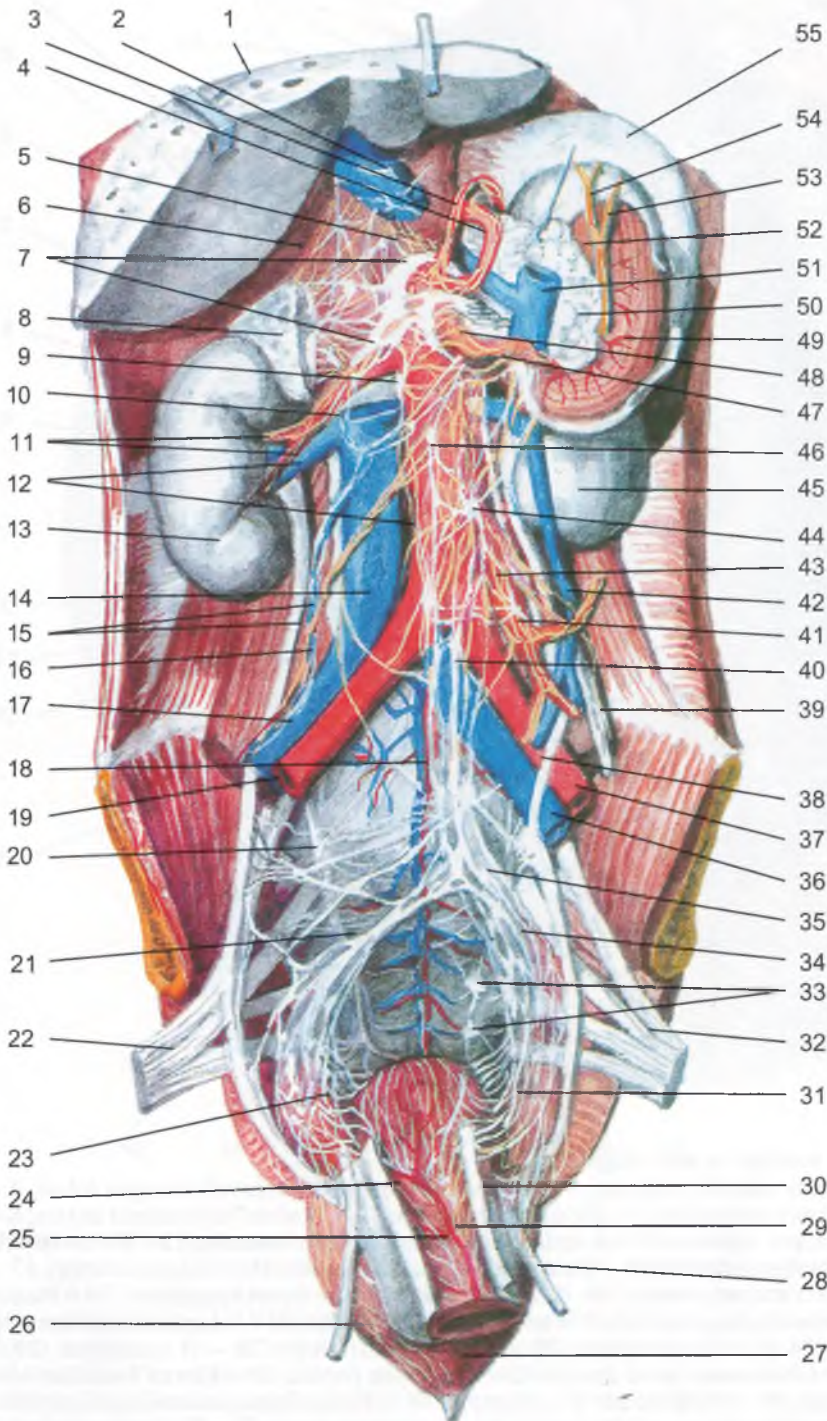
**212-rasm.** Me'da, jigar va o't pufagi nervlari devoridagi nerv chigallari:

1 – A.cystica; 2 – Vesica fellea; 3 – Vesica fellea dagi nerv chigallari; 4 – Ductus cysticus; 5 – Ductus cysticus nerv chigali; 6 – Plexus hepaticus; 7 – Ductus choledochus; 8 – A.hepatica propria; 9 – Ductus choledochus nerv chigali; 10 – A.gastrica dextra; 11 – V.portae; 12 – Plexus gastroduodenalis; 13 – Plexus hepaticus et a.hepatica communis; 14 – Plexus hepaticus; 15 – A.lienalis; 16 – A.gastroepiploica dextra; 17 – Plexus lienalis; 18 – Pancreas; 19 – Plexus celiacus; 20 – Plexus gastrici; 21 – A.gastroepiploica sinistra; 22 – A.gastrica sinistra; 23 – Rr.hepatici (Plexus gastricus tolalari); 24 – Truncus vagalis anterior ning me'daga boruvchi tolalari (rr.gastrici); 25 – Truncus vagalis posterior (Rr.celiaci tolasi); 26 – Truncus vagalis anterior; 27 – Truncus vagalis posterior; 28 – R.hepaticus (truncus vagalis anterior tolasi); 29 – Truncus celiacus; 30 – Plexus a.phrenicae inferior sinistra; 31 – R.hepaticus (plexus aa.phrenicae inferior dextra tolasi); 32 – V.cava inferior; 33 – R.ductus choledochus (plexus hepaticus tolasi); 34, 35 – Plexus hepaticus.



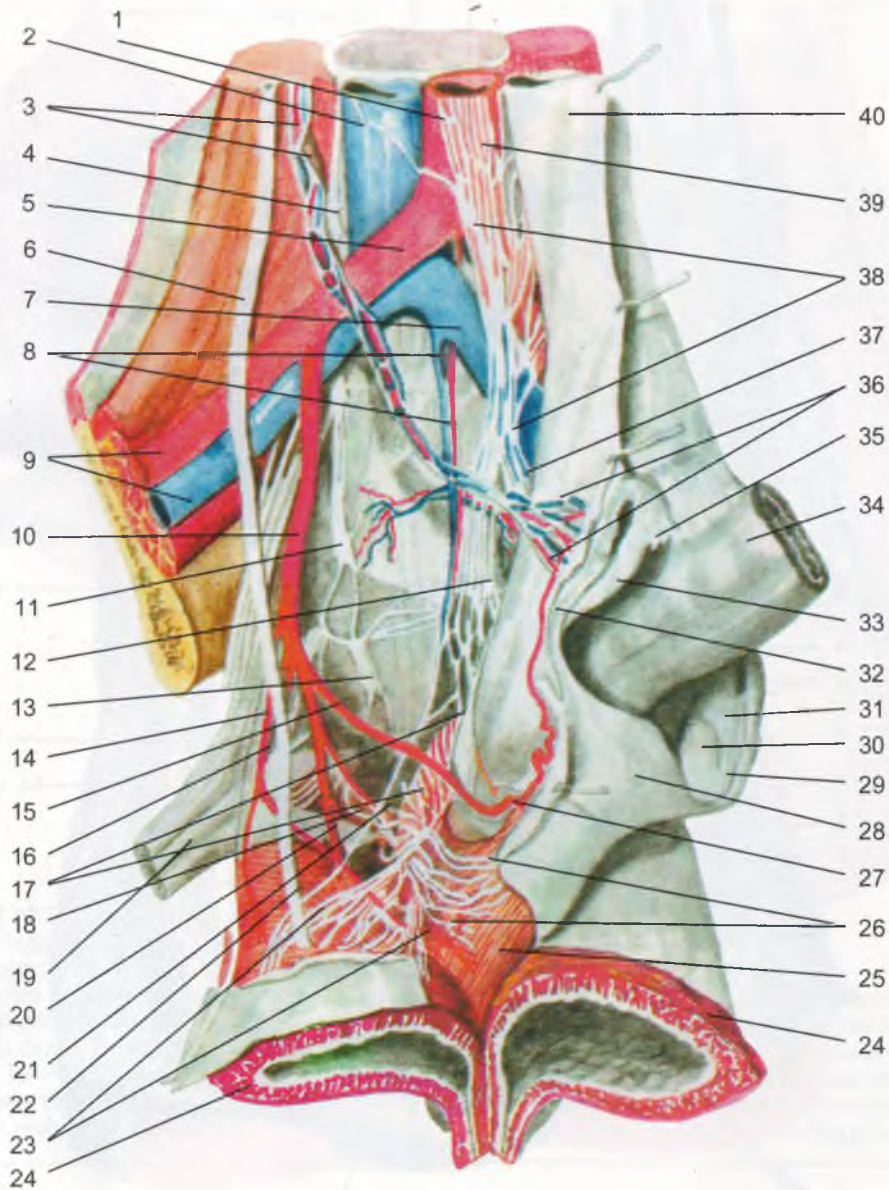
213-rasm. Qorin va chanoq bo'shlig'i nervlari va nerv chigallari:

1 – Truncus vagalis anterior; 2 – Truncus vagalis posterior; 3 – Plexus celiacus ga qo'shiluvchi n.vagus tolasi; 4 – N.splanchnicus major; 5 – Ganglion trunci sympathici; 6 – Plexus suprarenalis; 7 – Glandula suprarenalis dextra; 8 – Plexus celiacus; 9 – Ganglion mesentericum superius; 10 – A. renalis; 11 – Ganglion aorticorenale; 12 – Plexus renalis dexter; 13 – Ren dexter; 14 – Truncus sympathicus; 15 – Plexus aorticus abdominalis; 16 – V.cava inferior; 17 – A.iliaca communis dextra; 18 – V.iliaca communis dextra; 19 – Ganglion lumbosacrale trunci sympathici; 20 – Plexus hypogastricus inferior; 21 – Ganglion trunci sympathici; 22 – Ureter; 23 – Plexus sacralis; 24 – Nn.splanchnici sacrales; 25 – Plexus hypogastricus inferior; 26 – Plexus rectalis; 27 – Plexus prostaticus; 28 – N.pudendus; 29 – M.bulbocavernosus; 30 – Scrotum; 31 – N.dorsalis penis dexter; 32 – Symphysis pubica; 33 – Plexus vesicalis; 34 – Vesica urinaria; 35 – Colon sigmoideum; 36 – Peritoneum; 37 – Rectum; 38 – Plexus hypogastricus superior; 39 – A.iliaca communis sinistra; 40 – Mesenterium; 41 – Aa.intestinales; 42 – Intestinum tenue; 43 – Rr.intestinales; 44 – Plexus mesentericus superior et a.mesenterica superior; 45 – Colon transversum; 46 – Plexus renalis sinister; 47 – Ren sinister; 48 – Glandula suprarenalis sinistra; 49 – A.lienalis; 50 – Plexus lienalis; 51 – A.gastrica sinistra; 52 – Lien; 53 – Plexus gastricus superior; 54 – Diaphragma; 55 – Ventriculus (yuqoriga ko'tarilgan).



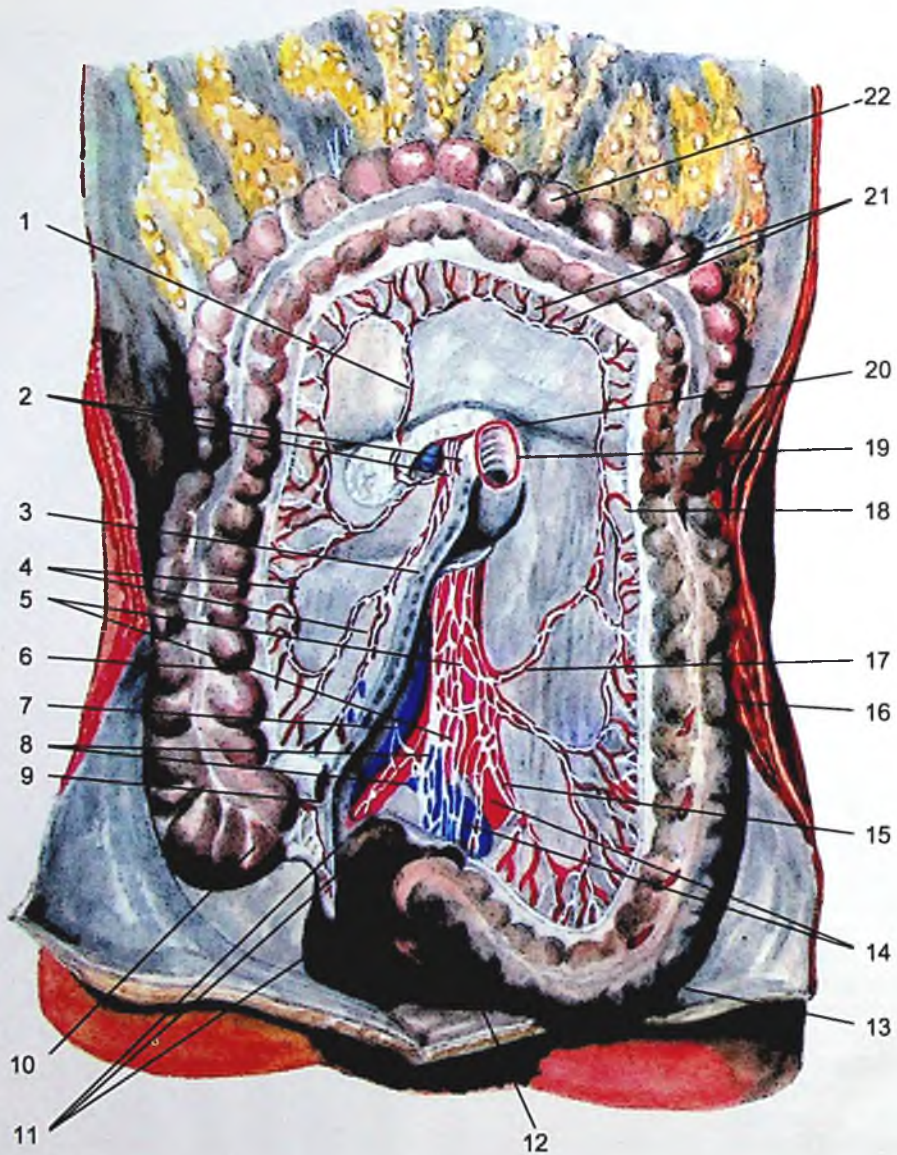
**214-rasm.** Qorin va chanoq bo'shlig'i nervlari va nerv chigallari:

1 – Hepar; 2 – V.cava inferior; 3 – A.gastrica sinistra; 4 – A.lienalis; 5 – Plexus a.phrenicae inferior; 6 – Diaphragma; 7 – Plexus celiacus; 8 – Glandula suprarenalis dextra; 9 – Ganglion aorticorenale; 10 – Plexus renalis; 11 – A.et v.renales; 12 – Plexus aorticus abdominalis; 13 – Ren dexter; 14 – V.cava inferior; 15 – Plexus testicularis; 16 – Ureter; 17 – Viliaca communis dextra; 18 – A.et v.sacrales medianae; 19 – A.iliaca communis dextra; 20 – Ganglion lumbosacrale; 21 – N.hypogastricus dexter; 22 – Plexus sacralis; 23 – Plexus pelvinus dexter; 24 – Rectum; 25 – A.rectalis superior; 26 – Ductus deferens; 27 – Vesica urinaria; 28 – Ductus deferens; 29 – Plexus rectalis; 30 – Peritoneum; 31 – Plexus pelvinus sinister; 32 – Plexus sacralis; 33 – Ganglia sacralia trunci sympathici; 34 – Plexus pelvinus sinister; 35 – N.hypogastricus sinister; 36 – Viliaca communis sinistra; 37 – A.iliaca communis sinistra; 38 – Ureter; 39 – Plexus testicularis; 40 – Plexus hypogastricus superior; 41 – Plexus mesentericus inferior; 42 – V.mesenterica inferior; 43 – A.mesenterica inferior; 44 – Ganglion mesentericum inferius; 45 – Ren sinister; 46 – Aorta; 47 – Plexus mesentericus superior; 48 – A.mesenterica superior; 49 – Duodenum; 50 – Pancreas; 51 – V.portae; 52 – Ductus choledochus; 53 – Ductus cysticus; 54 – Ductus hepaticus communis; 55 – Ventriculus.



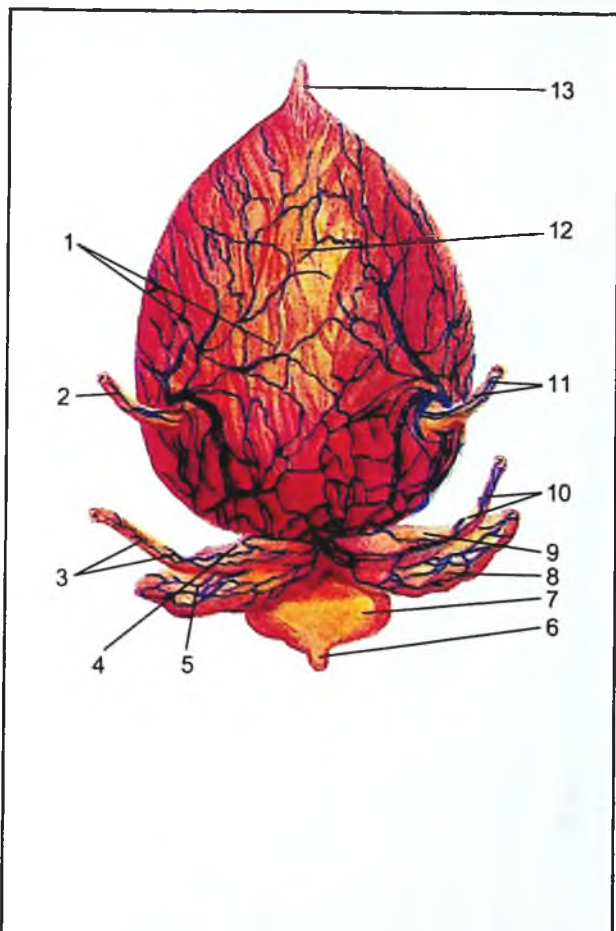
**215-rasm.** Chanoq bo'shlig'i nervlari va nerv chigallari:

1 – Aorta abdominalis; 2 – V.cava inferior; 3 – A.et v.ovarica; 4 – Ganglion trunci sympathici; 5 – A.iliaca communis dextra; 6 – Ureter; 7 – V.iliaca communis sinistra; 8 – A.et v.sacralis mediana; 9 – A.et v.iliaca externa dextra; 10 – A.iliaca interna; 11 – Ganglion trunci sympathici; 12 – N.hypogastricus dexter; 13 – Ganglion trunci sympathici; 14 – A.umbilicalis; 15 – A.uterina; 16 – A.vesicalis; 17 – Plexus pelvinus; 18 – N.splanchnicus sacralis; 19 – Plexus sacralis; 20 – A.pudenda interna; 21 – A.rectalis media; 22 – Ureter; 23 – Plexus vesicalis; 24 – Vesica urinaria (ikki pallaga kesilgan); 25 – Vagina; 26 – Qin va bachadonga boruvchi plexus hypogastricus tolalari; 27 – A.uterina; 28 – Uterus; 29 – Tuba uterina sinistra; 30 – Lig.latum uteri; 31 – Ovarium sinistrum; 32 – Tuba uterina dextra; 33 – Ovarium dextrum; 34 – Colon sigmoideum; 35 – Fimbriae tubae; 36 – Plexus ovaricus; 37 – N.hypogastricus sinister; 38 – Plexus hypogastricus superior; 39 – Plexus aorticus abdominalis; 40 – Peritoneum.

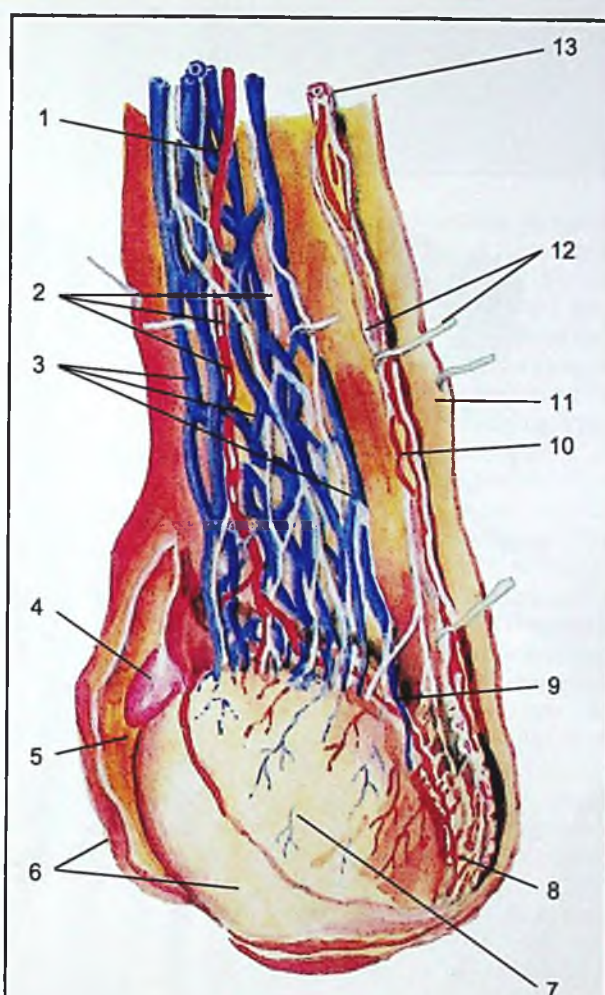


**216-rasm.** Yo'g'on ichak nervlari va qon tomirlari:

1 – A.colica media; 2 – Vasa mesenterica superiora; 3 – A.ilicolica; 4 – Plexus mesentericus superior; 5 – Plexus aorticus abdominalis; 6 – Colon ascendens; 7 – Radix mesenterium; 8 – Vasa iliaca communia; 9 – Ileum; 10 – Caecum; 11 – Nn.et vasa appendicis vermiformis; 12 – Rectum; 13 – Colon sigmoideum; 14 – Plexus hypogastricus superior; 15 – A.ilica communis; 16 – Colon descendens; 17 – A.colica sinistra; 18 – A.colica media bilan colica sinistra anastomози; 19 – Jejunum; 20 – Pancreas; 21 – Rr.colici; 22 – Colon transversum.



**217-rasm.** Qovuq va urug' pufagining nerv chigallari: 1 - Qovuq nerv chigali; 2 - Ureter sinister; 3 - Plexus deferentialis sinister; 4 - Ampulla ductus deferentis sinistri; 5 - Vesicula seminalis sinistra nerv tolalari; 6 - Urethra (pars membranacea); 7 - Prostata; 8 - Vesicula seminalis dextra nervlari; 9 - Ampulla ductus deferentis dextri; 10 - Plexus deferentialis dexter nerv chigali; 11 - Ureter dexter nerv chigali; 12 - Vesica urinaria; 13 - Lig.umbilicale medianum.

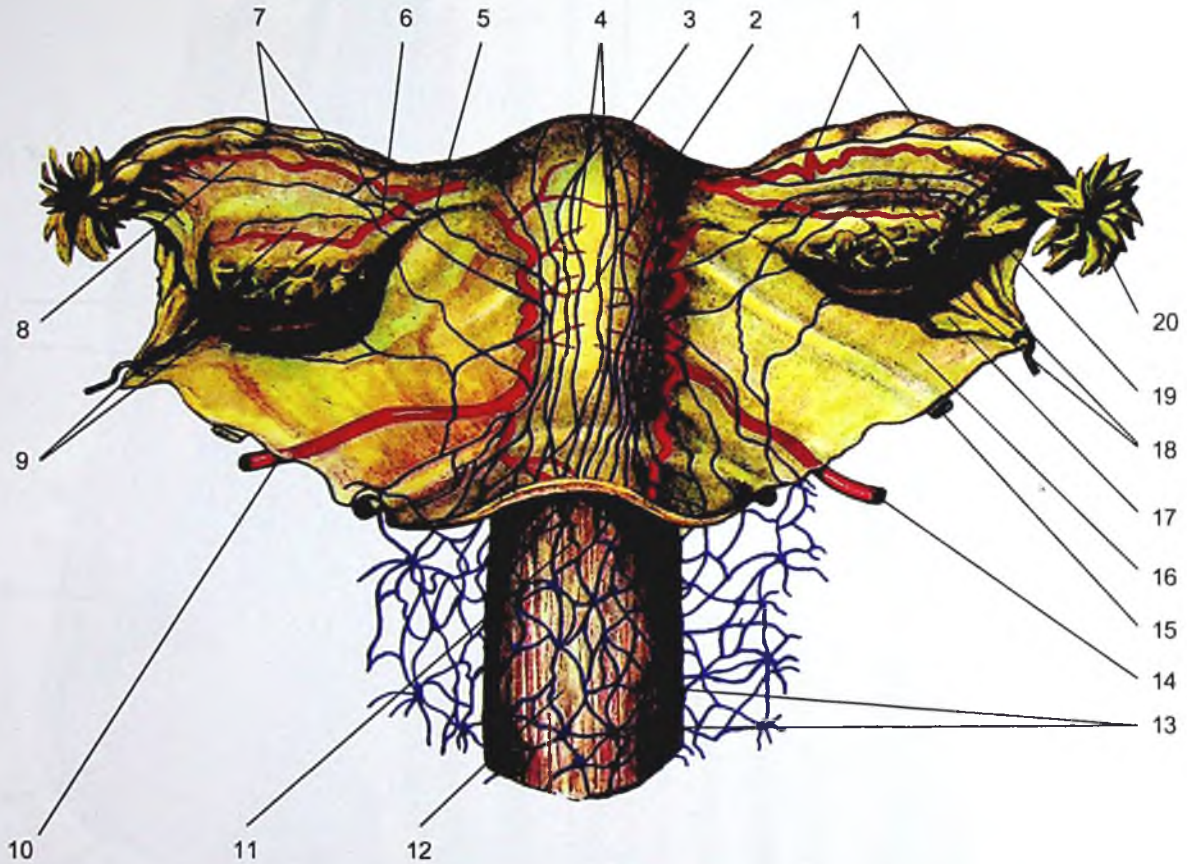


**218-rasm.** Moyak nervlari: 1 - A.testicularis; 2 - Plexus testicularis; 3 - Plexus pampiniformis; 4 - Caput epididymidis; 5 - Appendix epididymidis; 6 - Tunica vaginalis testis; 7 - Testis; 8 - Cauda epididymidis; 9 - Corpus epididymidis; 10 - A.deferentialis; 11 - Fascia spermatica interna; 12 - Plexus deferentialis; 13 - Ductus deferens.

**Parasimpatik qism.** Parasimpatik nervlar bosh miyaning o'rtta va uzunchoq miya bo'lagidan va orqa miyaning dumg'aza qismidan ( $S_{II}-S_{IV}$ ) chiqadi. Shuning uchun vegetativ nerv sistemasining parasimpatik qismi (pars parasymphathica) bosh va dumg'aza qismlaridan iborat. Parasimpatik sistemaning bosh bo'limiga ko'zni harakatlantiruvchi nerv (III), yuz nervi (VII), til-yutqin nervi (IX) va adashgan nerv (X)larning vegetativ o'zaklari, parasimpatik tolalari hamda kiprik, qanot-tanglay, jag' osti va quloq tugunlari, ularning dumg'aza sohasidagi

II, III va IV orqa miya dumg'aza segmentlari ( $S_{II}-S_{IV}$ ), ularning o'zaklari (nuclei parasymphathici), chanoq ichidagi a'zolar nervi (nn. splanchnici pelvini) va parasimpatik chanoq tugunlari (ganglia lervina) hamda ularning tarmoqlari kiradi.

Bosh miyadagi parasimpatik o'zaklardan va orqa miyaning dumg'aza sohasidagi kulrang modda hujayralaridan chiquvchi tugun oldi nerv tolalari ichki a'zolar yaqinidagi yoki a'zo devori ichidagi (intramural) tolalarda tugaydi, ulardan esa postganglionar tolalar chiqadi.



**219-rasm.** Bachadon va qin nervlari:

1 – Plexus tubarius dexter; 2 – Corpus uteri; 3 – Fundus uteri; 4 – Bachadon vena tomirlari chigali; 5 – Lig.ovarii proprium; 6 – R.ovaricus a.uterinae; 7 – Plexus tubarius sinister; 8 – Mesosalpinx; 9 – Epoophoron; 10 – A.uterina sinistra; 11 – A.vaginalis; 12 – Vagina; 13 – Plexus uterovaginalis; 14 – A.uterina dextra; 15 – Lig.teres uteri; 16 – Lig.latum uteri; 17 – Ovarium; 18 – Nn.ovarii; 19 – Fimbria ovarica; 20 – Fimbriae tubae.

Parasimpatik nervlarning bosh miyadan chiquvchi tugun oldi tolalari asosan quyidagi o'zaklardan boshlanadi:

1. Ko'zni harakatlantiruvchi nervning parasimpatik qismi o'rta miyaning Silviy suv yo'li ostida joylashgan qo'shimcha parasimpatik tuguni va hujayra o'simtlaridan iborat. Yakubovich o'zagidan chiquvchi tugun oldi (preganglionar) tolalar n. oculomotorius tarkibida, ko'z bo'shlig'ida n.oculomotorius ning pastki shoxidan ajralib pastki shox ildizchasi (radix oculomotorius) tarkibida kiprik tuguni (ganglion ciliare)ga boradi. Tugundan chiqqan

postganglionar tolalar nn.ciliares breves tarkibida kiprik muskullari (m. ciliaris) hamda ko'z qorachig'ini toraytiruvchi muskul (m.sphinter pupillae)ga boradi.

2. Yuz nervining parasimpatik qismi ustki ko'prikdagi so'lak ajratuvchi o'zakdan, qanot-tanglay va jag' osti tugunlaridan iborat bo'lib, uzunchoq miyada joylashgan ustki so'lak ajratuvchi o'zakdan boshlanadigan kanalning tizza sohasida ikki tarmoqqa bo'linadi:

a) bu tolalarning bir qismi nog'ora tori (chorda tympani) orqali til nervi (n.lingualis)ga va uning tarkibida jag' osti tuguni (ganglion submandibulare)

hamda til osti tuguni (ganglion sublinguale)ga boradi. Bu tugundan chiquvchi postganglionar tolalar esa til osti va jag' osti so'lak bezlariga boradi;

b) ikkinchi guruh tugun oldi tolalari katta piramida nervi (n. petrosus major) tarkibida qanot-tanglay (ganglion pterygopalatinum)da tugaydi. Bu tugundan chiquvchi postganglionar tolalar burun ichi, yutqin, tanglaydagi shilliq bezlarga tarqalib, n.zygomatikus orqali ko'z yoshi beziga boradi.

3. Til-yutqin nervining parasimpatik qismi ko'prikdagi so'lak ajratuvchi o'zak (nucleus salivatorius)dan, quloq tuguni va ulardagi o'simtalardan iborat bo'ladi. Pastki so'lak ajratuvchi o'zakdan chiquvchi tugun oldi tolalari til-yutqin nervi tarkibida bo'yinturuq teshigi orqali kalla bo'shlig'idan chiqadi. Teshikning pastki qirg'og'ida parasimpatik tolalar, til-yutqin nervidan n. tympanicus bo'lib ajralib, nog'ora bo'shlig'iga davom etadi va uning ichki (medial) devorida chigal – plexus tympanicus ni hosil qiladi. Shundan so'ng nerv hiatus canalis nervi petrosi orqali o'rta quloq bo'shlig'idan kalla bo'shlig'iga chiqib, n.petrosus minor nomini oladi. N.petrosus minor chakka suyagi piramidasining oldingi yuzasidagi shu nomli egat – sulcus n.petrosi minoris orqali quloq tuguni (ganglion oticum)ga borib tugaydi. Bu tugundan boshlangan postganglionar tolalar quloq-chakka nerviga qo'shilib quloq oldi beziga tarqaladi. Parasimpatik nervlar bezlarning sekret ishlab chiqarishini tezlashtiradi.

4. Adashgan nervning parasimpatik qismi uzunchoq miyadagi orqa (dorzal) o'zak – nucleus dorsalis n.vagi va parasimpatik tugunlardan iborat bo'ladi. Adashgan nerv tarkibida preganglionar parasimpatik tolalar juda ko'p a'zolar (o'pka, yurak, qizilo'ngach, me'da, ingichka ichaklar, yo'g'on ichakning ko'ndalang qismigacha, jigar, buyraklar, me'da osti bezi)ga boraturib, ular yaqinidagi tugunlarda tugaydi. Postganglionar tolalar mazkur tugunlardan boshlanib, shu a'zolariga boradi.

Parasimpatik nerv sistemasining dumg'aza qismi II, III, IV dumg'aza segmentlari, o'zaklari (nuclei parasymphatici sacrales)dan va chanoq parasimpatik tuguni (ganglion pelvini)dan iborat bo'ladi.

Orqa miyadan chiquvchi preganglionar parasimpatik tolalar nucleus parasymphatici sacrales dan boshlanib, orqa miyaning old nerv ildizlari orqali chanoq bo'shlig'iga chiqadi va nervi splanchnici pelvini chanoq ichidagi a'zolar nervini hosil qiladi. Bu nervning tolalari pastki qorin osti chigali (plexus hypogastricus inferior)ga o'tadi va ana shu nerv tarkibida ichki va tashqi tanosil a'zolariga, kichik chanoq bo'shlig'ida joylashgan siydik a'zolariga va quyi tushuvchi chamber ichak, sigmasimon ichak, to'g'ri ichak devorlari ichidagi tugunlarga boradi. Postganglionar tolalar ana shu tugunlardan boshlanib, yuqorida aytilgan a'zo devorlariga tarqaladi.

## VEGETATIV NERV SISTEMASINING MARKAZIY YADROLARI

Simpatik va parasimpatik nervlarning yuqorida ko'rsatilgan (orqa miya, uzunchoq miya va o'rta miya) markaziy yadrolaridan tashqari gipotalamus (ko'rish tepaligi osti sohasida joylashgan) yadrolari ham bo'ladi. Jumladan, ko'rish tepaligi osti sohasining oldingi yadrolari ko'proq parasimpatik nervlarga ta'sir qilsa, uning orqa tomonida joylashgan yadrolar simpatik nervlar bilan bog'langan. Bulardan tashqari, gipofiz (miya osti ortig'i) ham simpatik va parasimpatik nervlarga o'zining gormonlari (qon orqali) bilan ta'sir qiladi. Ko'rish tepaligi esa miyacha, targ'il tana yadrosi va bosh miyaning boshqa po'stloq osti yadrolari bilan o'tkazuvchi yo'llar orqali qo'shilgan. Shuning uchun gipotalamus organizmdagi turli va murakkab faoliyatlarga ham o'z (somatik) ta'sirini ko'rsatadi. Jumladan, miyacha organizmdagi murakkab harakatlarni, odam muvozanatini avtomatik ravishda tartibga soladi. Bundan tashqari, miyacha gipotalamus va boshqa yadrolar orqali ichki a'zo funksiyasini ham tartibga solishda (regulatsiya qilishda) faol qatnashadi. Ammo organizmdagi barcha vegetativ va somatik vazifalar yuqorida aytilganidek, faqat po'stloq osti yadrolari orqaligina bajarilmaydi. Chunki, ular ham o'z navbatida bosh miya ta'sirida so'zsiz organizmdagi barcha hayotiy vazifalarni idora etadi va uning po'stloq'iga bevosita itoat qiladi. Binobarin, bosh miya po'stloq'ini tashqi muhit bilan bog'laydi.

## SEZGI A'ZOLARI

Odam tashqi ta'sirotlarni (issiq-sovuq, tovush, rang, hid va hokazo) sezgi a'zolari orqali qabul qiladi. Sezgi a'zolari (organa sensuum) I.P.Pavlov iborasiga ko'ra analizatorlar deb ataladi. Analizatorlarning periferik uchlari (retseptorlar) turli shakldagi nerv oxirlarida bo'lib, ular orqali tashqi muhit ta'sirotlari qabul qilinib, analizatorlarning markaziy qismiga uzatiladi.

Sezgi a'zolari uch turda bo'ladi:

1. Tashqaridan keladigan ta'sirotlarni qabul qiluvchi analizatorlar (teri, quloq, ko'z, ta'm va hid bilish retseptorlari) – ekstraretseptorlar. 2. Ichki a'zolar, qon tomirlarda joylashgan retseptorlar – intraretseptorlar. Bular ichki a'zolariga bo'ladigan turli ta'sirotlarni qabul qiladi. Ammo ichki a'zoldan keluvchi ta'sirotlar ba'zida unchalik aniq bo'lmay,

bosh miyaning po'stloq qismigacha aniq yetib bormasligi mumkin. Shuning uchun ichki a'zoldan keluvchi ta'sirotlar yig'indisi organizmga «o'zini qanday his qilish» kabi umumiy ta'sir qiladi. Ichki a'zolar vegetativ nerv sistemasi orqali idora qilinadi.

Muskul, bo'g'im, suyaklarda joylashgan retseptorlar (proprioretseptorlar) sezgini qabul qiladi. Bular I.P.Pavlov iborasiga ko'ra, harakat analizatorlarining periferik uchi hisoblanadi. Muskul, bo'g'implarda joylashgan proprioretseptorlar muskullar qisqarib, bo'g'implar harakat qilganda ta'sirlanadi va ularning holati haqida markaziy nerv sistemasiga xabar beradi.

## TERI ANALIZATORLARI (220-rasm)

Teri (cutis) orqali odam harorat, atmosfera bosimi, og'riqni, biror narsa tegib turganini sezadi. Shu bilan birga teri organizmni tashqi ta'sirotlardan ham saqlaydi. Odatda, teri sathi o'rtaicha 1,5–2 m<sup>2</sup> ga teng.

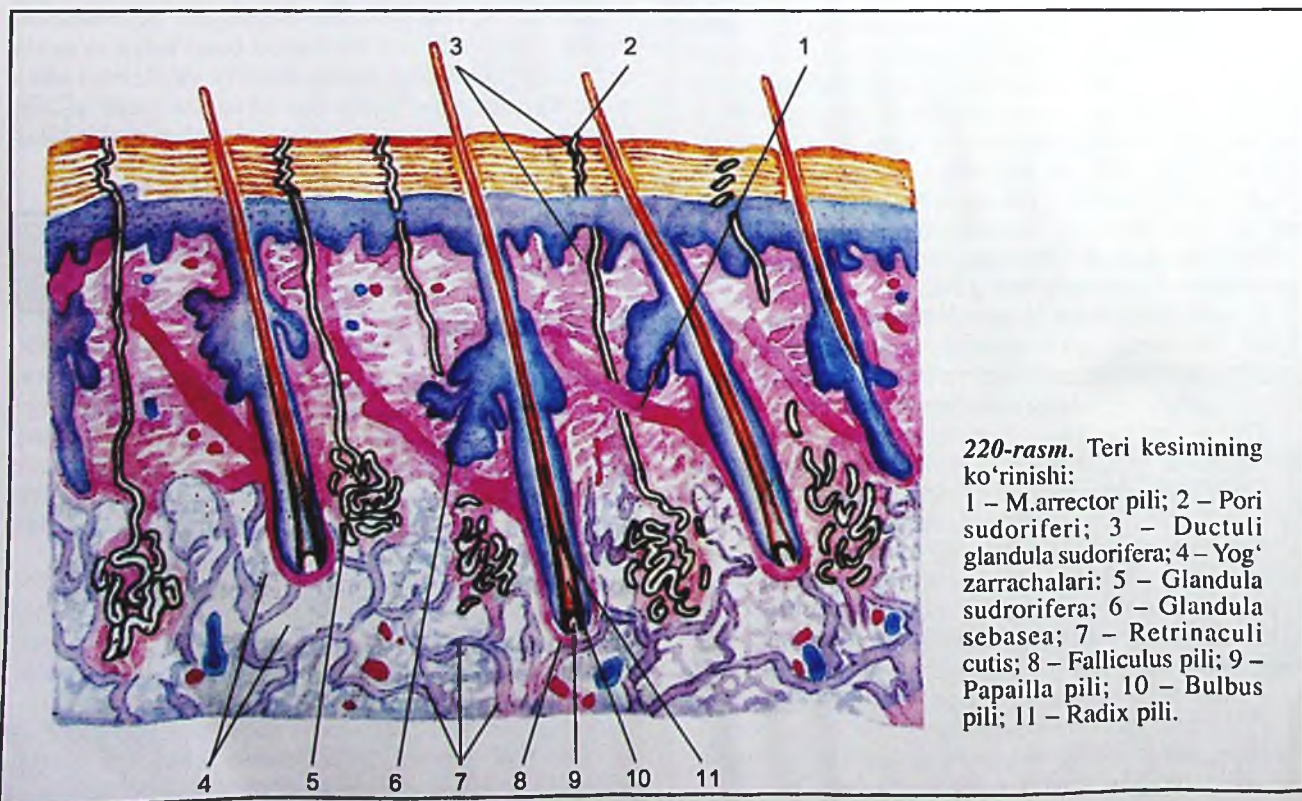
Odam terisi ikki qavatdan tuzilgan.

1. Teri usti qavati – epidermis, ko'p qavatli epiteliydan tuzilgan, uning tashqariga qaragan qismi shoxsimon qavatga aylanib, asta-sekin ko'chib, yangilanib turadi.

2. Chuqur qavat (asl xususiy teri) – corium (dermis) elastik va silliq muskul tolalari aralashgan birlitiruvchi to'qimadan tuzilgan. Shuning uchun odam terisi (ayniqsa, yoshlarda) elastik xususiyatga ega. Asl teri qavatining yuza tomonidan epidermis ichiga qon va limfa kapillarlari hamda nerv oxirlari (retseptor)ga boy so'rg'ichlar kirib turadi. Teri ostida teri osti yog' qavati – tela subcutaneus bor, u tanani sovuqdan saqlaydigan ehtiyot oziq hisoblanadi. Teri osti yog' qavati gavdaning qanir joyida bir xil bo'lmaydi. Terining chuqur qavatida teriga rang berib turuvchi melanin pigmenti mavjud. Melanin ozko'pligiga qarab teri turli rangda bo'ladi.

Terining ba'zi qismlari sochlar (pili) bilan qoplangan. Sochlarning teri osti qavati – soch ildizi yoki piyozi deb ataladi. Ular xaltachasimon tuzilgan bo'lib, ichiga moy bezlarining chiqarish yo'llari ochiladi. Soch xaltachasiga tegib turgan silliq muskullar qisqarganda teri g'adir-budur (burishgan) bo'lib, «g'oz terisi»ga o'xshab qoladi. Soch rangi soch xaltachasidagi pigment va havo miqdoriga bog'liq. Havo va pigment kamaygach, soch asta-sekin oqara boshlaydi. Teridan, sochdan tashqari tirnoqlar (ungues) ham o'sib chiqadi.

Odam terisi ichida yog', sut va ter bezlari mavjud. Yog' bezlari odam tanasining oyoq-qo'l panjalaridan boshqa hamma yerida bo'ladi. Ular alveolyar shaklda bo'lib, soch xaltachalariga ochiladi va sochlar bilan tashqariga chiqib terini yog'laydi. Shu bilan terini qurib



220-rasm. Teri kesimining ko'rinishi:

1 – M.arrector pili; 2 – Pori sudoriferi; 3 – Ductuli glandula sudorifera; 4 – Yog' zarrachalari; 5 – Glandula sudorifera; 6 – Glandula sebacea; 7 – Retrinnaculi cutis; 8 – Falliculus pili; 9 – Papailla pili; 10 – Bulbus pili; 11 – Radix pili.

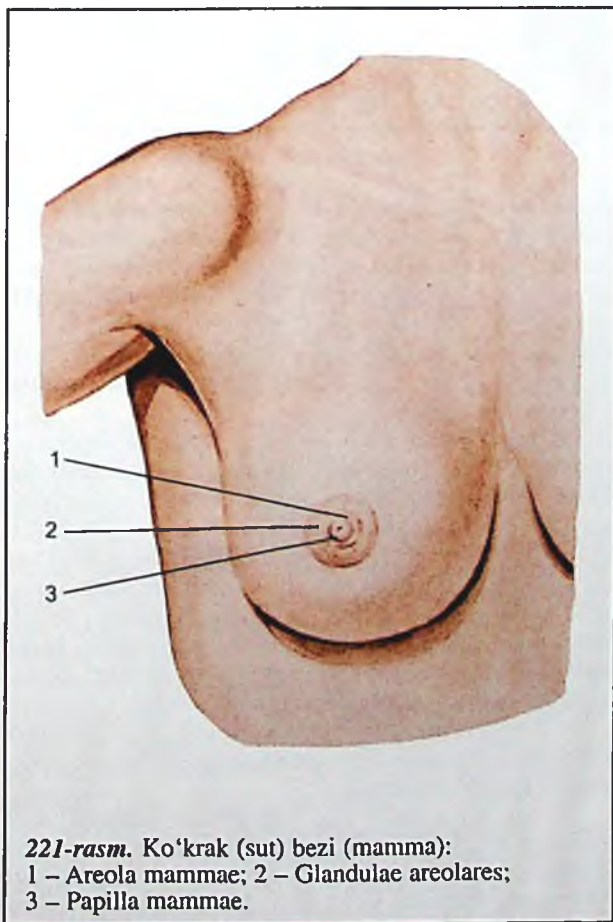
qolishdan, yorilishdan saqlaydi. Yog' bezlari terining soch o'smaydigan joyida alohida yo'llar orqali teri yuzasiga chiqadi.

Ter bezlari naysimon shaklda bo'lib, asl teri qavatida joylashgan. Ter bezlari ter ishlab chiqaradi. Odam organizmida ter bezlarining ahamiyati katta bo'lib, ular tarkibida har xil zararli chiqindi moddalar, tuzlar chiqib ketadi, terlash organizm haroratini pasaytiradi. Ter bezlarining me'yorda ishlashi buyraklar faoliyatiga yordam beradi.

Bundan tashqari, teri bag'rida arterial va vena qon tomirlar to'ri yaxshi rivojlangan. Terida sezuvchi nerv oxirlari (retseptorlar) juda ko'p. Ularda sovuqni sezuvchi retseptorlar yuzaroq, issiqni sezuvchi retseptorlar chuqurroq joylashadi. Teri hamma yerda ham bir xil qalinlikda emas, qalin joyda 2,5–3 mm, eng yupqa joyda 0,3–0,5 mm.

**Teri qon tomirlari va nervlari.** Teri, asosan, teriga yaqin va teri osti muskullarida joylashgan qon tomirlar orqali qon bilan ta'minlanadi.

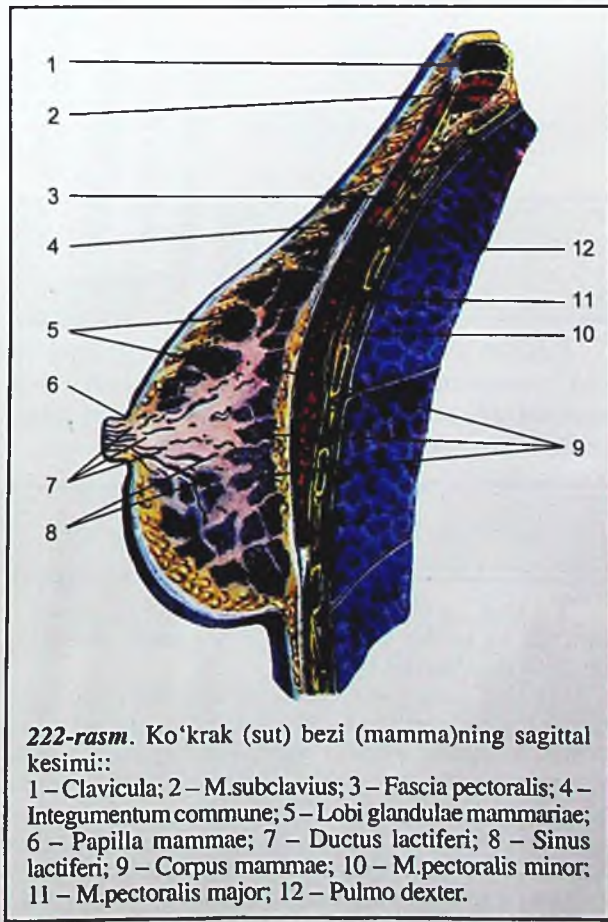
Terida sezgi a'zolari sifatida sezuvchi nerv oxirlari juda ko'p. Ular bosh va orqa miya teri nervlari tarkibida kelayotgan nerv tolalari bilan birikkan bo'ladi.



**221-rasm.** Ko'krak (sut) bezi (mamma):  
1 – Areola mammae; 2 – Glandulae areolares;  
3 – Papilla mammae.

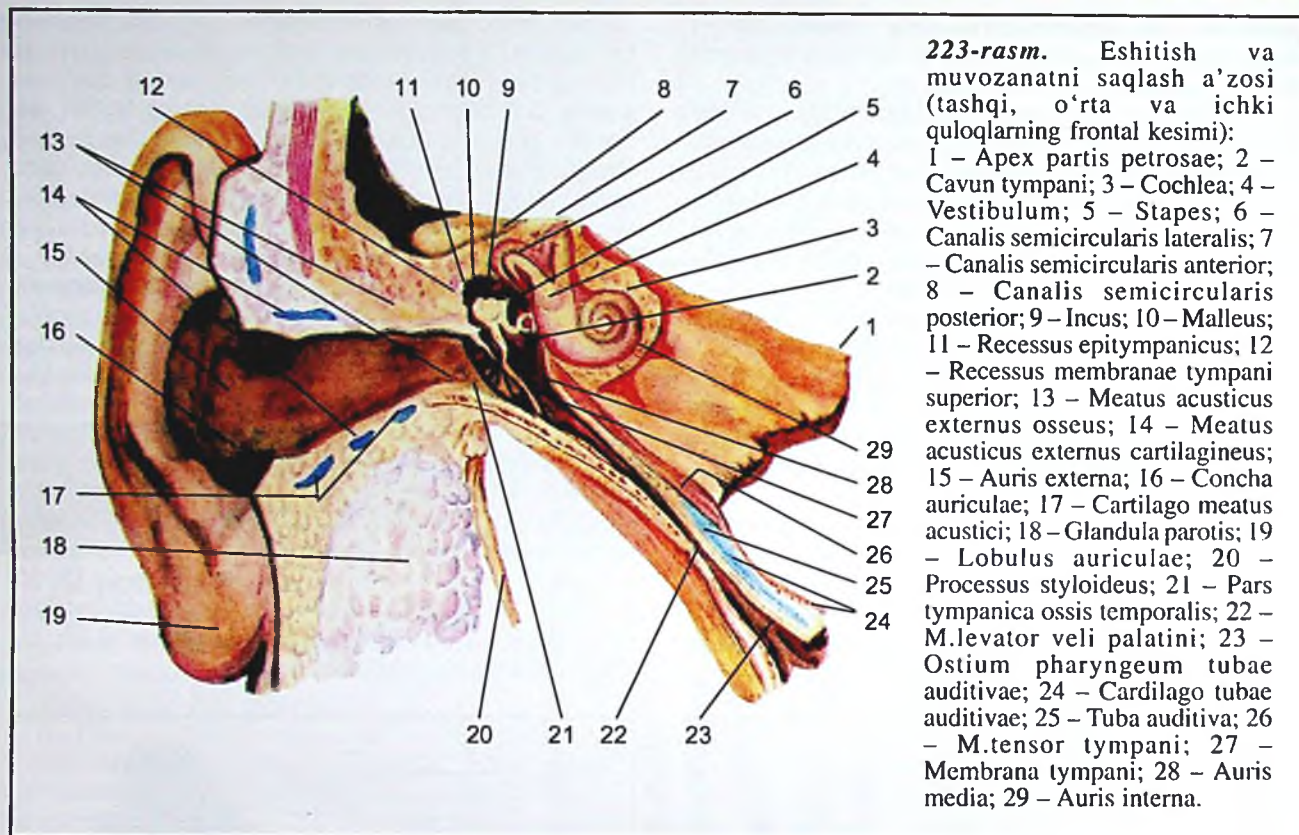
**Sut bezi** (glandula mammae, 221, 222-rasmlar) bir juft bo'lib, katta ko'krak muskulining ustida joylashgan. Shuning uchun ko'krak bezlari deb ham ataladi. Sut bezlari ter bezlaridan tuzilgan bo'lib, sut ishlab chiqarishga moslashib rivojlangan. Sut bezlari chaqaloqlarda (qiz va o'g'il bolalarda) bir xil bo'ladi: qizlar balog'atga yetishi bilan sut bezlari kattalashib, sut ishlab chiqaradigan bezlar takomillashadi. Sut bezlari homiladorlik vaqtida ayniqsa kattalashadi.

Sut bezlarining uchida so'rg'ich (papilla mammae) va uning atrofida pigmentga boy doira (areola mammae) bo'ladi. Doira sohasida mayda bezlar bo'lganligi tufayli tekis emas. Sut bezlarining ichi 15–20 ta alohida bez bo'laklaridan (lobuli glandulae mammae) iborat bo'lib, ularning uchlari so'rg'ich tomon yo'nalgan. Bo'lakchalar birlashtiruvchi to'qima devorlari bilan ajralib turadi. Har bir bo'lakcha o'z navbatida sut ishlab chiqaruvchi bezlardan iborat, ular mayda sut yo'llari orqali bir-biriga qo'shilib, bo'lakcha sut ishlab chiqarish yo'lini (ductus lactiferus 15–20 ta) hosil qiladi. Bo'lakcha sut chiqarish yo'llari so'rg'ichga yaqinlashganda bir-biri bilan qo'shilib, 8–5 ta teshik bo'lib ochiladi.



**222-rasm.** Ko'krak (sut) bezi (mamma)ning sagittal kesimi:

1 – Clavicula; 2 – M.subclavius; 3 – Fascia pectoralis; 4 – Integumentum commune; 5 – Lobi glandulae mammae; 6 – Papilla mammae; 7 – Ductus lactiferi; 8 – Sinus lactiferi; 9 – Corpus mammae; 10 – M.pectoralis minor; 11 – M.pectoralis major; 12 – Pulmo dexter.



**223-rasm.** Eshitish va muvozanatni saqlash a'zosi (tashqi, o'rta va ichki quloqlarning frontal kesimi): 1 – Apex partis petrosae; 2 – Cavum tympani; 3 – Cochlea; 4 – Vestibulum; 5 – Stapes; 6 – Canalis semicircularis lateralis; 7 – Canalis semicircularis anterior; 8 – Canalis semicircularis posterior; 9 – Incus; 10 – Malleus; 11 – Recessus epitympanicus; 12 – Recessus membranae tympani superior; 13 – Meatus acusticus externus osseus; 14 – Meatus acusticus externus cartilagineus; 15 – Auris externa; 16 – Concha auriculae; 17 – Cartilago meatus acustici; 18 – Glandula parotis; 19 – Lobulus auriculae; 20 – Processus styloideus; 21 – Pars tympanica ossis temporalis; 22 – M.levator veli palatini; 23 – Ostium pharyngeum tubae auditivae; 24 – Cardilago tubae auditivae; 25 – Tuba auditiva; 26 – M.tensor tympani; 27 – Membrana tympani; 28 – Auris media; 29 – Auris interna.

### ESHITISH VA MUVOZANATNI SAQLASH A'ZOSI (123-rasm)

Eshitish a'zosi (auris) uch qism (tashqi, o'rta va ichki quloq)dan tuzilgan. Muvozanatni saqlash a'zosi esa ichki quloq (labirint)ning bir qismi (dahliz va yarim halqasimon kanallar)dir.

### TASHQI QULOQ (224, 225-rasm)

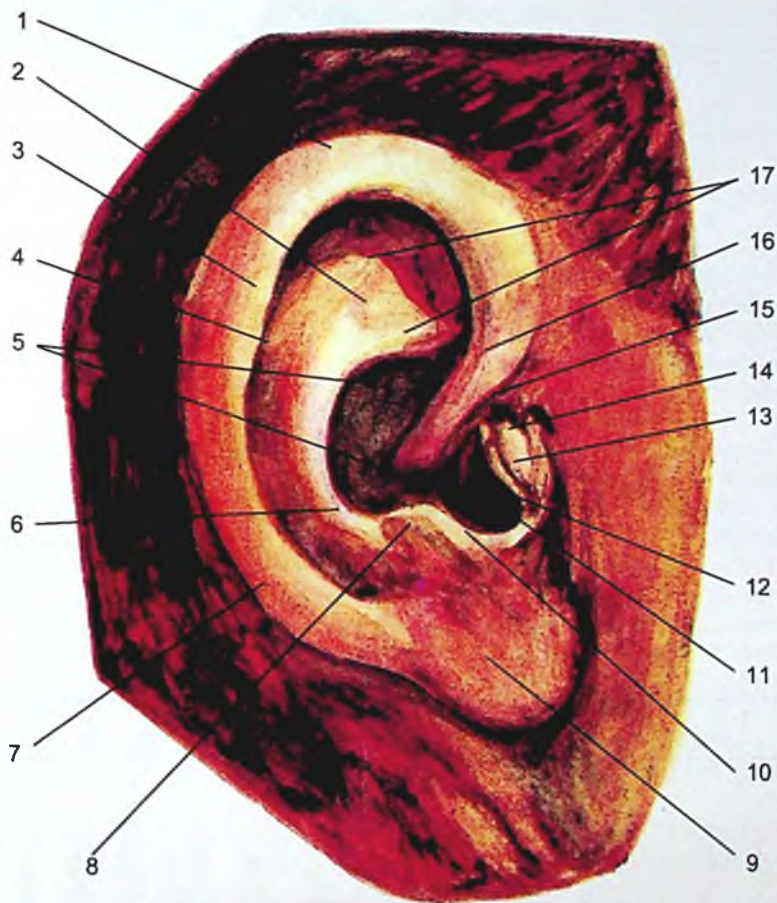
T a s h q i q u l o q (auris externa) quloq supراسi – auricula va tashqi eshitish yo'li – meatus acusticus externus dan tashkil topgan.

Q u l o q s u p r a s i – auricula teri bilan qoplangan elastik tog'ay (cartilago auriculae)dan tuzilgan bo'lib, tovush to'liqini ushlab vazifasini bajaradi. Quloq supراسining tog'ayi quloq chetida qayrilib, supra burmasini (helix) hosil qiladi. Quloq supراسining ichkarisida supra burmasiga parallel joylashgan bo'rtma bo'lib, u anthelix deyiladi, ular oralig'ida ariqcha (scapha) joylashgan. Quloq supراسining pastki

qismida tog'ay plastinkasi o'rnida yumshoq yog' qatlami bor. Ana shu joy quloq yumshog'i (lobulus auriculae) deyilib, odatda (ayollar) har xil taqinchoqlarni shu joyga taqishadi. Quloq supراسining ichkarisida quloq teshigi bo'lib, uni old (tragus) va orqa tomonda joylashgan do'mboq (antitragus)lar chegaralab turadi. Ular o'rtasidagi chuqurcha cavum conchae deb ataladi.

Tashqi eshituv yo'li (meatus acusticus externus) uzunligi 30–35 mm bo'lgan «S» shimon kanaldan iborat bo'lib, tashqi tomondan quloq teshigi, ichkaridan nog'ora parda bilan chegaralanadi. Tashqi eshituv yo'lining tashqi tog'ay qismida quloq supراسi tog'ayining toraygan bo'lagi bo'lib, eshituv kanalining uchdan bir qismini tashkil etadi: suyak qismi eshituv kanalining ichki qolgan uchdan ikki qismini hosil qiladi. Tashqi eshituv yo'lga kirish teshigi porus acusticus externus deb ataladi. Tashqi eshituv kanalini sertuk teri qoplagan bo'lib, uning yog' bezlari (glandulae ceruminosae) oltingugurtga boy maxsus modda ishlab chiqaradi.

N o g ' o r a p a r d a (membrana tympani) soat oynasiga o'xshash botiq doira shaklida bo'lib, yupqa elastik to'qimadan tuzilgan, diametri o'rta yoshdagi odamlarda o'rtacha 9x12 mm. Nog'ora parda tashqi



224-rasm. Quloq supراسى:

1 – Helix; 2 – Fossa triangularis; 3 – Tuberculum auriculæ; 4 – Scapha; 5 – Concha auriculæ; 6 – Anthelix; 7 – Helix; 8 – Sulcus auriculæ posterior; 9 – Lobulus auriculæ; 10 – Antitragus; 11 – Incisura intertragica; 12 – Meatus acusticus externus; 13 – Tragus; 14 – Tuberculum supratragicum; 15 – Incisura anterior; 16 – Crus helicis; 17 – Crura anthelicis.

eshituv kanali bilan o‘rta quloq chegarasida joylashgan aylana ariqcha (sulcus tympanicus)ga anulus fibrocartilagineus yordamida soat korpusiga joylashgandek kirib turadi.

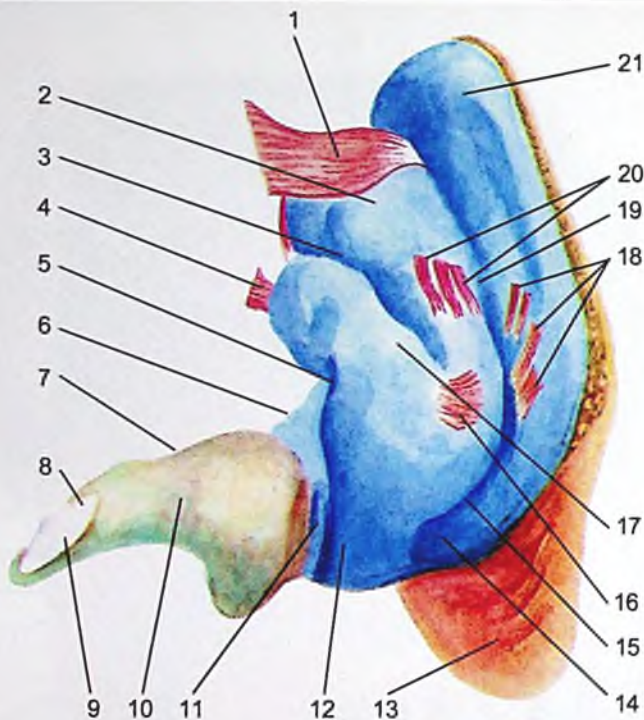
Nog‘ora pardaning tashqi eshituv kanaliga qaragan yuzasi yupqa teri (stratum cutaneum) bilan, ichki, o‘rta quloqqa qaragan yuzasi esa shilliq parda (stratum mucosum) bilan qoplangan. Bundan tashqari, nog‘ora pardada ana shu ikki qavat orasida joylashgan fibroz – biriktiruvchi to‘qimadan iborat qavat tafovut qilinadi. Bu qavatning tolalari nog‘ora pardaning periferik qismida radiar yo‘nalishda, markaziy qismida sirkular holatda bo‘ladi. Nog‘ora pardaning yuqori qismi qolgan qismiga qaraganda yumshoqroq va bo‘shroq tortilgani uchun flaccida deb ataladi. Boshqa qismi esa tarang qismi (pars tensa) deyiladi. Nog‘ora pardaning o‘rta qismi yupqaroq, tashqi tomondan botiq bo‘ladi, ana shunga parda kindigi (umbo membranæ tympani) deyiladi. Nog‘ora pardaning

chetlari esa ancha qalinlashib yopishadi. Nog‘ora pardani ko‘rish uchun tashqi eshituv yo‘lining «S»simon holatini to‘g‘rilash kerak. Buning uchun quloq supراسini yuqori va orqa tomonga tortiladi.

**Tashqi quloq qon tomirlari va nervlari.** Tashqi quloqda a.carotis externa ning tarmoqlari a.temporalis superficialis, a.auricularis posterior, a.auricularis profunda (a.maxillaris ning tarmog‘i) tarqaladi.

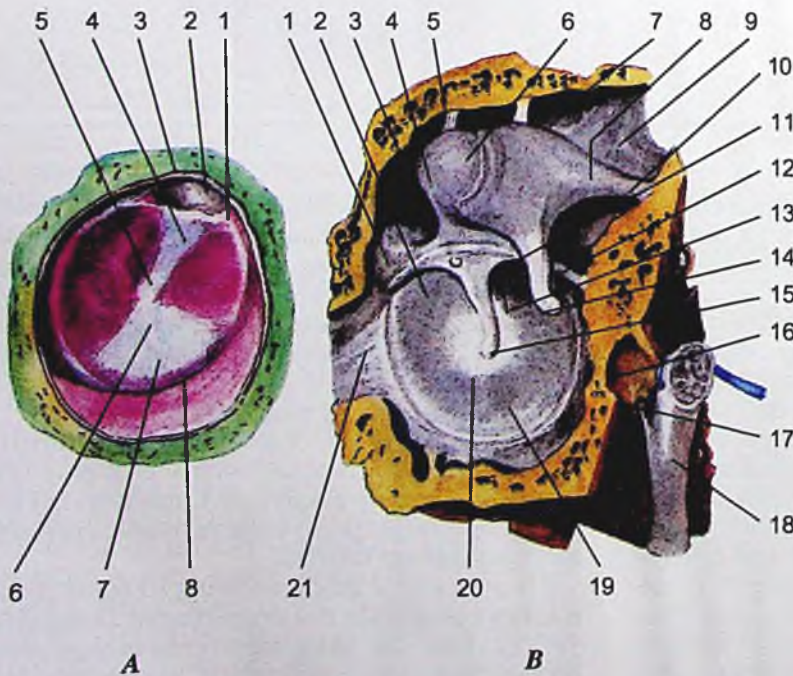
**V e n a l a r i:** v.auricularis posterior va v.retromandibularis v.auricularis profunda orqali plexus pterygoideus ga quyiladi. Limfa tomirlari tashqi quloqdan, quloq supراسi oldida va orqasida joylashgan limfa tugunlariga quyiladi.

**N e r v l a r i:** uchlik nervning III shoxi tarmog‘i n.auriculotemporalis nog‘ora pardaning tashqi eshituv yo‘li old tomonini, quloq supراسining boshqa qismlari bo‘yin chigalidan r.auricularis magnus va X juft nervning r.auricularis tarmog‘ini innervatsiya qiladi.



225-rasm. Quloq supراسى va tashqi eshituv yo'li tog'aylari:

1 – M.auricularis superior; 2 – Eminentia fossae triangularis; 3 – Sulcus anthelicis transversus; 4 – M.auricularis anterior; 5 – Sulcus cruris helices; 6 – Meatus acusticus externus cartilagineus; 7 – Meatus acusticus externus osseus; 8 – Umbo membranae tympani; 9 – Membrana tympani; 10 – Meatus acusticus externus; 11 – Cartilago meatus acusticus; 12 – Isthmus cartilago auris; 13 – Lobulus auriculae; 14 – Cauda helices; 15 – Fissura antitragohelicina; 16 – M.auricularis posterior; 17 – Eminentia conchae; 18 – M.transversus auriculae; 19 – Fossa anthelicis; 20 – M.obliquus auriculae; 21 – Eminentia scaphae.



226-rasm. Nog'ora parda va o'rta quloq:

A – Nog'ora parda (tashqi yuzasi).

1 – Plica malleares anterior; 2 – Pars flaccida membranae tympani; 3 – Incisura tympanica; 4 – Prominentia mallearis; 5 – Stria mallearis; 6 – Umbo membranae tympani; 7 – Pars tensa membranae tympani; 8 – Anulus fibrocartilagineus.

B – O'rta quloq (nog'ora bo'shlig'i).

1 – Plica mallearis anterior; 2 – Recessus membranae tympani anterior; 3 – Recessus epitympanicus; 4 – Caputulum mallei; 5 – Lig.mallei superius; 6 – Articulatio incudomalleolaris; 7 – Lig.incudis superius; 8 – Crus breve incudis; 9 – Antrum tympanicum; 10 – Lig.incudis posterior; 11 – Crus longum incudis; 12 – Plica mallearis posterior; 13 – Recessus membranae tympani posterior; 14 – Processus lenticularis incudis; 15 – Manubrium mallei; 16 – Canalis n.facialis; 17 – Chorda tympani; 18 – N.facialis; 19 – Anulus fibrocartilagineus; 20 – Pars tensa membranae tympani; 21 – Tuba auditiva.

## O'RTA QULOQ (226, 227-rasmlar)

O'rta quloq (auris media) nog'ora bo'shlig'i va eshituv (Yevstaxiy) nayidan tashkil topgan.

Nog'ora bo'shlig'i (cavum tympani) chakka suyagining toshsimon qismi bag'rida joylashgan bo'lib, tashqi tomondan bo'shliq sifatida nog'ora pardasi bilan chegaralanadi.

Nog'ora bo'shlig'ining hajmi 0,75–0,1 mm<sup>3</sup> bo'lib, uni oltita devor chegaralab turadi:

1. Yuqori devori – paries tegmentalis (nog'ora bo'shlig'ining tomi – tegmen tympani) chakka suyagi piramida qismining yupqa plastinkasidan tuzilgan bo'lib, o'rta quloqni kalla bo'shlig'idan ajratib turadi.

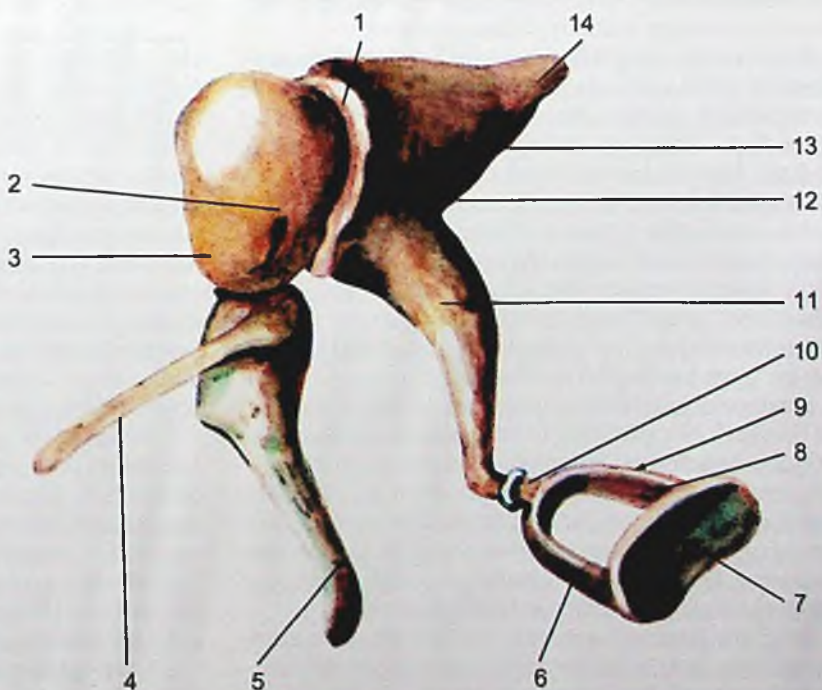
2. Orqa devori – so'rg'ichsimon o'siqqa qaragan devori (paries mastoideus), u nog'ora bo'shlig'ini so'rg'ichsimon o'siq ichidagi havo saqlovchi katak (cellulae mastoideae) bilan qo'shadigan bir nechta teshikchalardan iborat. Bu teshikchalardan eng kattasi g'orsimon katak (antrum mastoideum) deb ataladi. Kirish teshigidan pastroqda eminentia pyramidalis do'mbog'i bo'lib, unda m.stapedius joylashgan.

3. Pastki (bo'yinturuq venasiga qaragan devori – paries jugularis) chakka suyagining piramida qismidagi pastki yuzada joylashgan bo'yinturuq chuqurchasi (fossa jugularis) bilan chegaralanadi. Bu chuqurchada bo'yinturuq vena joylashgan.

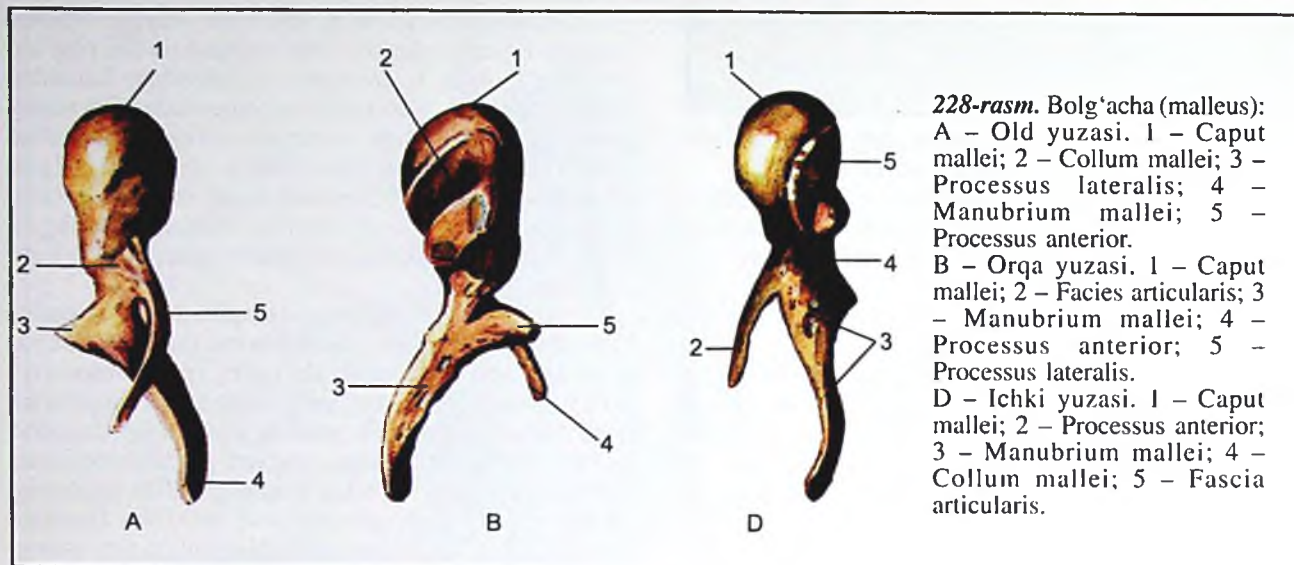
4. Oldingi (ichki uyqu arteriyasi devori – paries caroticus) yupqa plastinkadan tuzilgan bo'lib, nog'ora bo'shlig'ini ichki uyqu arteriyasi joylashgan kanalidan ajratib turadi. Bu plastinkaning yuqorisidan Yevstaxiy nayining ichki teshigi – osseum tympanicum tubae auditivae ko'rinadi. Bu teshik yangi tug'ilgan chaqaloqlarda va bolalarda keng ochilib turadi. Shuning uchun ham burun, tomoqqa tushgan infeksiyalar o'rta quloq va kalla bo'shliqlariga o'tishi mumkin.

5. Ichki (ichki quloqqa qaragan devori – paries labyrinthicus) yupqa plastinkadan tuzilgan. Devor o'rtasida turtib chiqqan do'nglik (promontorium) bo'lib, u ichki quloq chig'anoq'ining turtib chiqishidan hosil bo'lgan. Do'nglik pastida joylashgan dumaloq teshik (fenestra cochleae) nog'ora parda (membrana tympani secundaria) bilan qoplangan. Do'nglikning yuqorirog'ida joylashgan oval teshikka fenestra vestibuli deyiladi. O'rta quloqda joylashgan uzangi suyak asosi uni berkitib turadi. Oval teshik tepasida yuz nervi o'tadigan kanal (canalis fascialis) joylashgan. Kanal devori juda yupqa bo'lib, o'rta quloq kasallanganda yuz nerviga ham ta'sir qiladi.

6. Tashqi (nog'ora pardaga qaragan devori – paries membranaceus) o'rta quloq bilan tashqi quloq chegarasida joylashgan nog'ora parda (membrana tympani) bilan chegaralangan. Nog'ora parda bo'shlig'ining yuqori gumbaz shaklida kengaygan qismi – recessus membranae tympani superior da



**227-rasm.** Eshituv a'zosi suyaklari (ossicula auditiva):  
 1 – Articulatio incudomallearis;  
 2 – Caput mallei; 3 – Malleus;  
 4 – Processus anterior; 5 – Manubrium mallei; 6 – Crus anterior; 7 – Basis stapedis; 8 – Crus posterior; 9 – Stapes; 10 – Articulatio incudostapedialis; 11 – Crus longum; 12 – Incus; 13 – Corpus incudis; 14 – Crus breve.



228-rasm. Bolg'acha (malleus):

A – Old yuzasi. 1 – Caput mallei; 2 – Collum mallei; 3 – Processus lateralis; 4 – Manubrium mallei; 5 – Processus anterior.

B – Orqa yuzasi. 1 – Caput mallei; 2 – Facies articularis; 3 – Manubrium mallei; 4 – Processus anterior; 5 – Processus lateralis.

D – Ichki yuzasi. 1 – Caput mallei; 2 – Processus anterior; 3 – Manubrium mallei; 4 – Collum mallei; 5 – Fascia articularis.

bolg'acha boshchasi va sandoncha joylashgan. Nog'ora parda tashqi quloq bilan o'rta quloq chegarasidagi gardish egacha (sulcus tympanicus)ga fibroz to'qimadan tuzilgan aylana gardish (anulus fibrocartilagineus) yordamida bir oz qiyshaygan holda yopishib joylashgan. Chaqaloqlarda nog'ora parda tik holatda ko'rinadi. Bolg'acha dastasi nog'ora pardaga tegib, uni tashqi tomonga bo'rttirib, parda kindigi (umba membrana tympani)ni vujudga keltirgan. Nog'ora parda tashqi tomondan yupqalangan teri (stratum cutaneum) bilan, ichki yuzasi esa shilliq qavat (stratum mucosum malleus) bilan yopilgan.

Nog'ora bo'shlig'ida tovush to'lqinlarini tashqi quloqdan ichki quloqqa o'tkazuvchi uchta eshituv suyakchalari: bolg'acha – malleus (228-rasm), sandoncha – incus va uzangi – stapes zanjir kabi tutashadi. Bolg'achaning boshi (caput mallei) bo'yni (collum mallei) orqali dastasi (manubrium mallei)ga davom etadi. Bolg'acha dastasi va old o'sig'i (processus anterior) vositasida nog'ora pardaga tegib turadi. Bolg'achaning ikkinchi tomoni – yumaloq boshi (caput mallei) esa sandonchaga (incus) tanasi (corpus incudis)dagi bo'g'im yuzasi (bolg'acha boshi) bilan bo'g'im hosil qilib qo'shiladi.

Sandonchaning ikkita oyoqchasi bo'lib, kaltasi – crus brevis (229-rasm)ning uzun uchi (o'rta quloqdagi uchinchi suyakcha) uzangi – stapes (230-rasm) boshchasi (caput stapedis)ga bo'g'im hosil qilib qo'shiladi. Uzangi boshchasidan boshlangan old va orqa oyoqchalar (crus anterior va crus posterior) uzangining asosi (basis stapedis)ga o'tadi. Bu asos labirint dahlizdagi ovalsimon teshikni yopadi.

Nog'ora pardaning tarang bo'lishida va uning tebranishida bolg'acha dastasiga yopishgan nog'ora pardani taranglovchi muskul (m.tensor tympani)

naysimon kanaldan boshlanadi va uzangining orqa oyoqchasiga yopishgan muskul – m. stapedius (piramidasimon tepalikdan boshlangan) katta ahamiyatga ega.

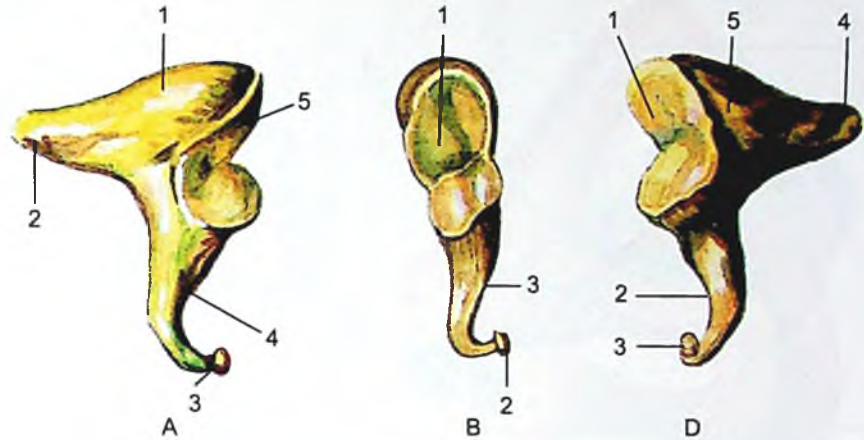
Shunday qilib, havo to'lqini tashqi quloq yo'lidan nog'ora pardaga tegib, uni harakatlantiradi. Bu to'lqinlanish harakati esa o'z navbatida o'rta quloqda joylashgan eshituv suyakchalari (bolg'acha, sandoncha va uzangi)ni harakatlantiradi. Natijada eshitish (havo) to'lqinini ovalsimon teshik orqali ichki quloq (labirint)ga o'tkazadi.

Yevstaxiy nayi (tuba auditiva) o'rta quloq bo'shlig'i va yutqinning burun qismi oralig'ida joylashgan. Nayning uzunligi o'rta yoshdagi odamlarda 30–40 mm bo'lib, ikki (suyak va tog'ay) qismdan tuzilgan. Suyak qismi (10–15 mm) voronkasimon shaklga ega bo'lib, chakka suyagi tarkibidagi muskul-nay kanali (canalis musculotubarius)ning pastki yarmidan iborat. Yevstaxiy nayining qolgan  $\frac{2}{3}$  qismi 20–25 mm bo'lib, yutqin tomonda joylashgan. Yevstaxiy nayining bir uchi (ostium tympanicum tubae auditivae)ga kengayib, o'rta quloqqa ochiladi. Uning ikkinchi voronkasimon kengaygan qismi yutqin (ostium pharyngeum tubae auditivae)ga ochiladi. Nayni shilliq chiqaruvchi bezlarga boy shilliq qavat qoplab turadi.

Yevstaxiy nayi yutqin orqali o'rta quloq bo'shlig'ini tashqi muhit bilan bog'lab turadi. Binobarin, nay o'rta quloq bo'shlig'idagi havoni almashtirib, bir muvozanatda saqlab turish vazifasini bajaradi. Tovush to'lqinlarining normal o'tishiga imkoniyat tug'diradi. Nay shilliq qavati yallig'lanib, teshik berkilib qolganda muvozanat o'zgarib, odam eshitish qobiliyatini yo'qotadi.

**O'rta quloqning qon tomirlari va nervlari.** O'rta quloqni a.carotis externa tarmoqlari (a.audicularis

**229-rasm.** Sandoncha (Incus):  
 A – Tashqi yuzasi. 1 – Corpus incudis; 2 – Crus breve; 3 – Processus lenticularis; 4 – Crus longum; 5 – Facies articularis.  
 B – Old yuzasi. 1 – Facies articularis; 2 – Processus lenticularis; 3 – Crus longum.  
 D – Ichki yuzasi. 1 – Facies articularis; 2 – Crus longum; 3 – Processus lenticularis; 4 – Crus breve; 5 – Corpus incudis.

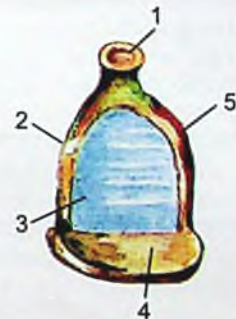

posterior, a.maxillaris, a.pharyngea ascendens lar) qon bilan ta'minlaydi.

Venalar arteriyalar bilan yonma-yon borib plexus pharyngeus ga quyiluvchi v.meningeae mediae va v.auricularis profunda dan iborat.

**N e r v l a r i:** sezuvchi tolalar til-yutqin nervining tarmog'i – n.tympanicus bo'lib, ichki uyqu arteriyasi chigalining tarmoqlari bilan birga nog'ora chigali (plexus tympanicus)ni hosil qiladi. Bu chigalning yuqori davomi bo'lmish kichik toshsimon nerv – n.petrosus minor quloq tuguniga (ganglion oticum) boradi.

**230-rasm.** Uzangi (stapes):  
 1 – Caput stapedis; 2 – Crus anterior; 3 – Membrana stapedis; 4 – Basis stapedis; 5 – Crus posterior.



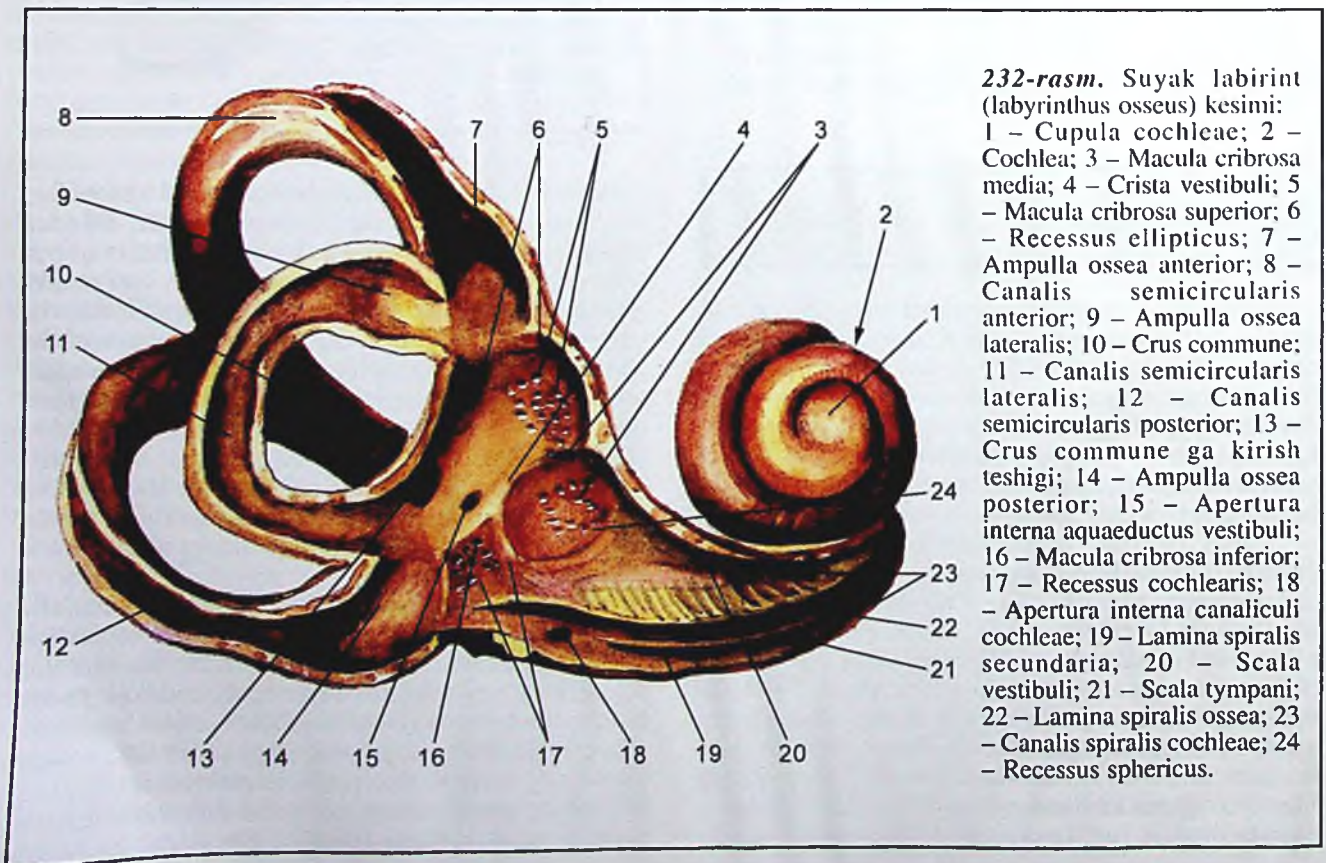
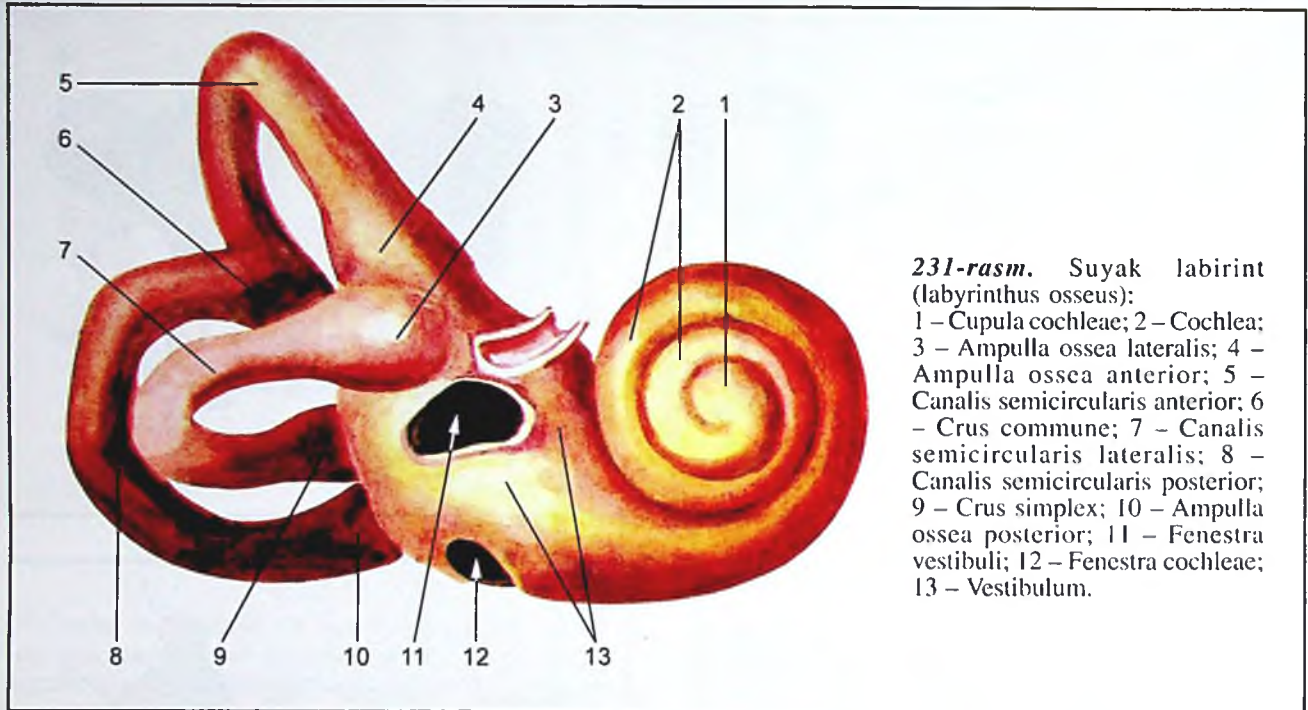
**ICHKI QULOQ (231, 232-rasm)**

**I c h k i q u l o q** (auris interna) yoki labirint ikki qism – tashqi tomondagi suyak qismi (labyrinthus osseus) va uning ichkarisida joylashgan parda qismi (labyrinthus membranaceus)dan tuzilgan bo'lib, chakka suyagining piramida qismi ichida joylashgan. Labirint yarim halqasimon uchta kanal (canales semicirculares), labirint dahlizi (vestibulum labyrinthus) va chig'anoqdan iborat.

Suyak labirint (labyrinthus osseus, 231-rasm) dahlizi (vestibulum labyrinthus) 2–3 tomchi suv sig'adigan bo'shliq bo'lib, o'rta quloqqa yumaloq teshikcha yoki dahliz oynachasi (fenestra vestibuli) bilan oval teshikcha yoki chig'anoq oynachasi (fenestra cochleae) orqali qo'shilib turadi. Fenestra vestibuli o'rta quloqda joylashan uzangi (stapes)ning asosi bilan qoplangan bo'lsa, fenestra vestibuli ikkilamchi parda (membrana tympani secundaria) bilan yopilgan. Dahlizning orqa tomonida joylashgan beshta teshik uchta yarim halqasimon kanal

oyoqchalariga qo'shiladi va dahlizning old tomonidagi teshik orqali chig'anoq bilan birlashadi. Bundan tashqari, dahlizning medial devoridagi dahliz qirasi (crista vestibuli) uni ikkita chuqurcha – cho'ntakka ajratib turadi. Ulardan oldingisi yumaloq cho'ntakcha – recessus ellipticus, orqadagisi uzunchoq cho'ntakcha – recessus sphericus bo'lib, u yarim halqasimon kanal teshiklariga yaqinroq joylashgan. Bu cho'ntakchada dahliz suv yo'li (aqueductus vestibuli)ning ichki teshigi (apertura interna aqueductus vestibuli) joylashgan. Dahliz ichidagi bo'shliq ana shu kanal va teshik orqali tashqari xaltacha bilan qo'shilib turadi. Bu hol dahlizdagi suyuqlik miqdorining bir me'yorda bo'lishini ta'minlaydi.

Suyak yarim halqasimon kanallar – canalis semicirculares ossei uchta (yuqori, orqa va tashqi) yarim halqasimon kanallardan iborat bo'lib, ular uch tekislikda joylashgan. Jumladan, oldingi yarim halqasimon kanal (canalis semicircularis anterior) sagittal tekislikda, orqa tomondagi yarim halqasimon kanal (canalis semicircularis posterior) frontal tekislikda, tashqi tomondagi yarim halqasimon kanal (canalis semicircularis lateralis) gorizontal tekislikda



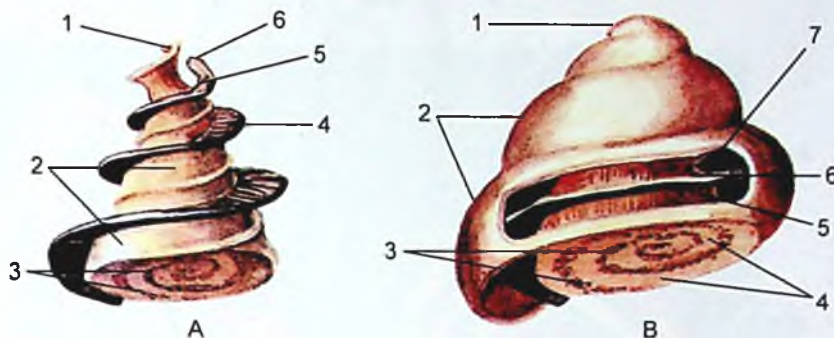
**233-rasm.** Suyak chig'anoq (cochlea):

A – Chig'anoq o'qi, modiulus va spiralsimon suyak plastinka.

1 – Lamina modioli; 2 – Modiolus; 3 – Tractus spiralis foraminosus; 4 – Lamina spiralis ossea; 5 – Helicotrema; 6 – Hamulus laminae spiralis.

B – Suyak chig'anoq (qisman ochilgan).

1 – Cupula cochleae; 2 – Cochlea; 3 – Tractus spiralis foraminosus; 4 – Modiolus; 5 – Scala tympani; 6 – Lamina spiralis ossea; 7 – Scala vestibuli.



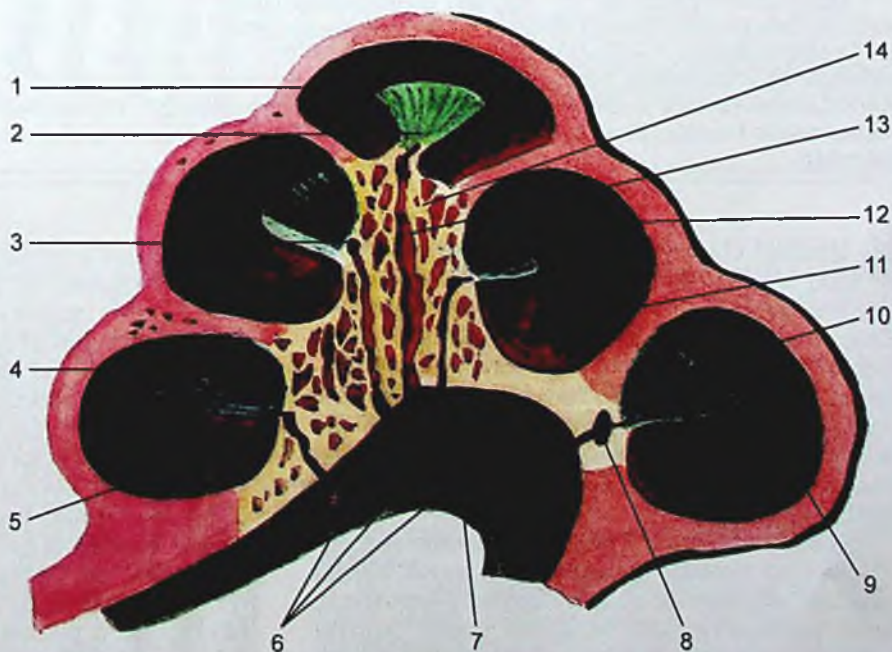
joylashgan. Har bir kanalning ikkita oyoqchasi bo'lib, biri oddiy – crus simplex, ikkinchisi (orqadagisi) bir oz kengaygan ampula (ampula ossea) shaklida bo'lib, bu oyoqchalar crus ampullare nomi bilan ataladi. Yarim halqasimon kanallarning oldingi oddiy oyoqchalari (crus ossea) qo'shilib, bitta umumiy oyoqcha (crus osseus commune)ni hosil qiladi. Natijada uchta yarim halqasimon kanalning oltila oyoqchasi beshta teshik bo'lib dahlizga ochiladi.

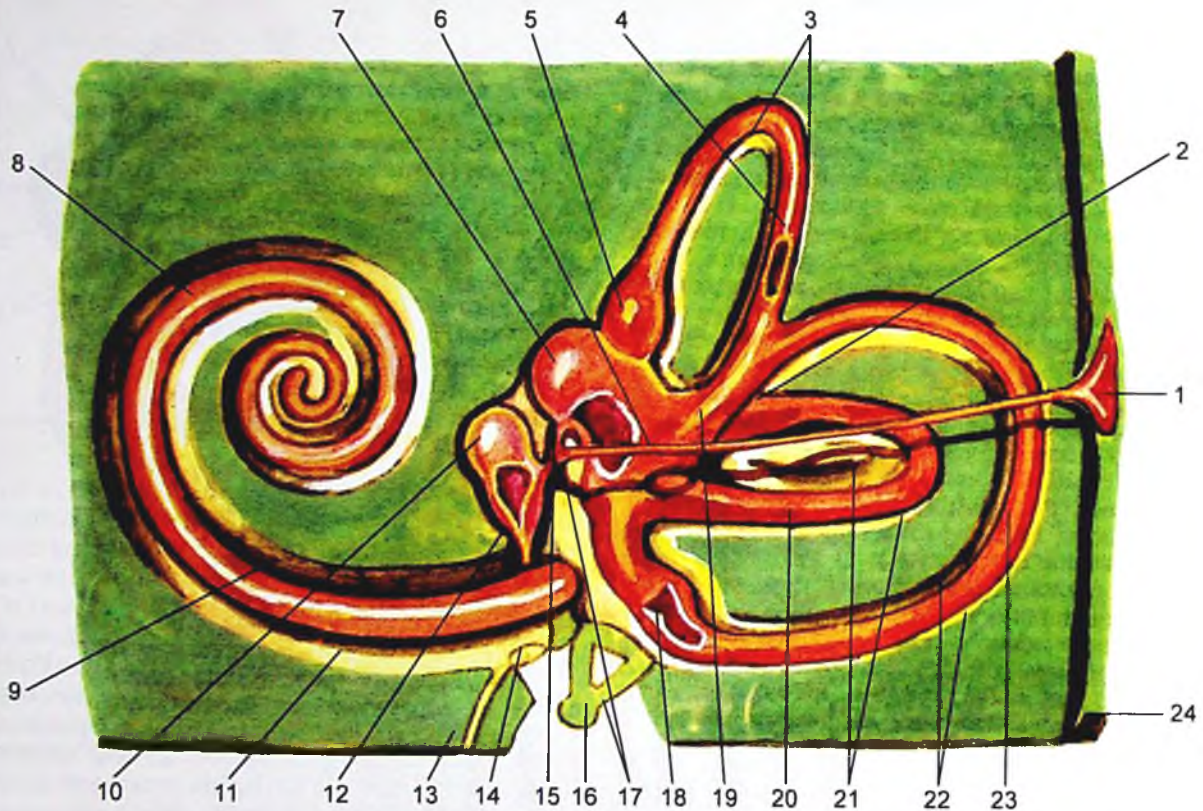
Chig'anoq (cochlea) (234, 235-rasmlar) dahliz pastidagi aylana atrofida spiralga o'xshab 2,5 marta aylanishidan hosil bo'lgan kanal (canalis spiralis

cochleae), uning birinchi aylanasi 6 mm, ikkinchisi 4 mm va uchinchisi 2 mm. Ularning biri ikkinchisidan kichiklashib boradi. Chig'anoqning kengaygan tomoni (asosi – basis cochlea) ichki eshituv yo'lga qarab joylashgan, uchi – gumbazi (cupula cochlea) o'rta quloq tomonga qaragan. Chig'anoq o'qi (modiolus)dan chig'anoq bo'shlig'iga uchburchak shaklidagi spiralsimon suyak plastinka (lamina spiralis ossea) chiqadi. Bu plastinka gumbazga borib spiralsimon suyak plastinka ilmog'i (hamulus laminae spiralis)ni hosil qiladi. Ilmoq o'z navbatida ovalsimon teshikni chegaralab (helicotrema) turadi. Suyak plastinka va

**234-rasm.** Suyak chig'anoq kesimi:

1 – Hamulus laminae spiralis; 2 – Helicotrema; 3 – Canalis spiralis modioli; 4 – Scala vestibuli; 5 – Scala tympani; 6 – Tractus spiralis foraminosus; 7 – Meatus acusticus internus; 8 – Canalis spiralis modioli; 9 – Canalis spiralis cochleae; 10 – Lamina spiralis ossea; 11 – Scala tympani; 12 – Scala vestibuli; 13 – Canalis longitudinalis modioli; 14 – Modiolus.





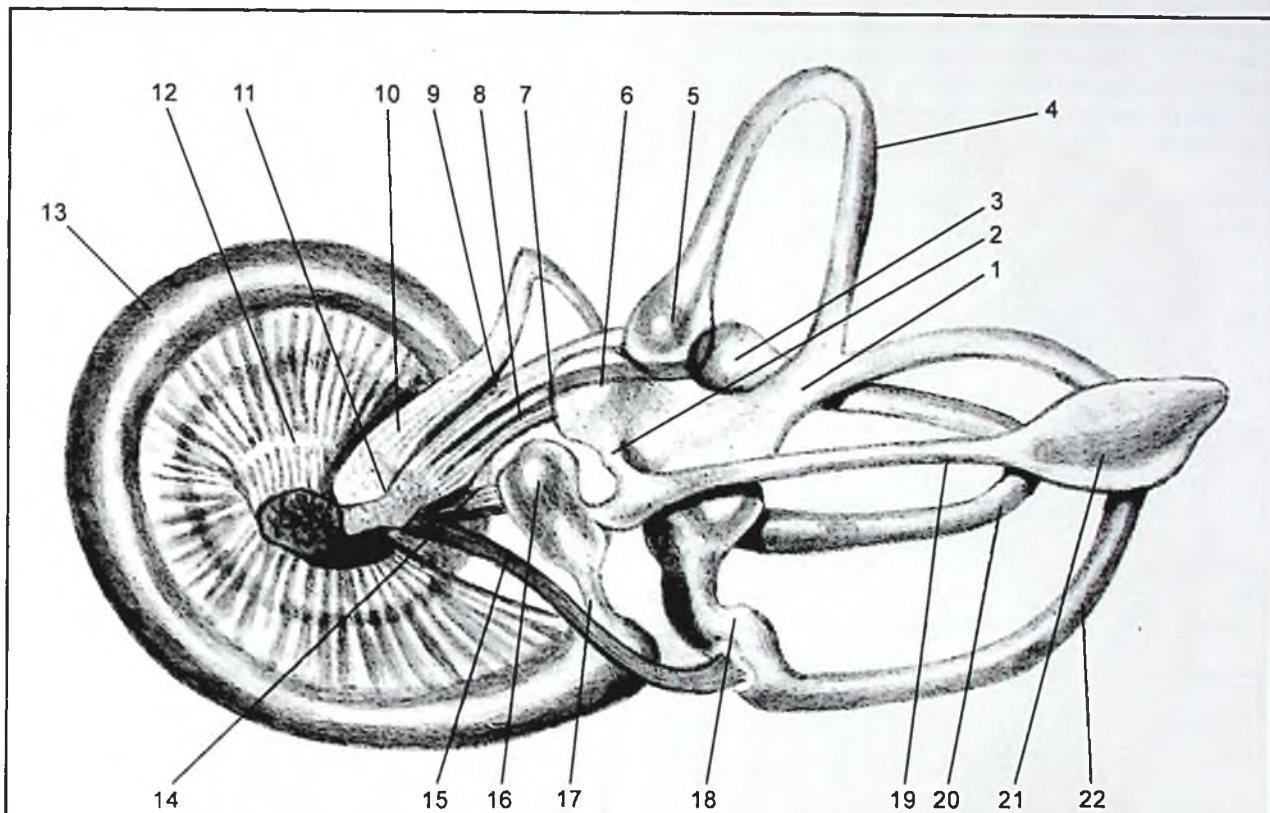
235-rasm. Suyak va parda labirintlar:

1 – Saccus endolymphaticus; 2 – Ampulla membranacea lateralis; 3 – Canalis semicircularis anterior; 4 – Ductus semicircularis anterior (qisman ochilgan); 5 – Ampulla membranacea anterior; 6 – Ductus engolymphaticus; 7 – Utriculus; 8 – Ductus cochlearis; 9 – Scala vestibuli; 10 – Sacculus; 11 – Scala tympani; 12 – Ductus reuniens; 13 – Canaliculus cochleae; 14 – Membrana tympani secundaria; 15 – Ductus utriculosaccularis; 16 – Stapes; 17 – Vestibulum; 18 – Ampulla membranacea posterior; 19 – Crus membranaceus commune; 20 – Ductus semicircularis lateralis; 21 – Canalis semicircularis lateralis; 22 – Canalis semicircularis posterior; 23 – Ductus semicircularis posterior; 24 – Dura mater encephali.

uning ichidagi chig'anoq parda (membrana spiralis) chig'anoq bo'shlig'ini dahlizga olib kiruvchi narvon – scala vestibuli va chig'anoq teshigi orqali o'rtta quloqqa tushuvchi narvon (scala tympani)ga ajratib turadi. Chig'anoq o'qi bilan spiralsimon plastinkalar (plastinkaning orqa tomonida) orasida nerv tugunchasi (g.spirale) joylashadigan spiralsimon kanal (canalis spiralis modioli) bo'ladi. Spiral plastinkadagi mayda teshikchalar orqali nerv tolalari Korti (spiral) a'zosiga boradi.

Parda labirint – labyrinthus membranaceus (235-rasm) to'qimadan tuzilgan bo'lib, suyak labirint ichida ana shu labirint shaklini qaytarib joylashadi. Ammo pardaning labirint hajmi suyak labirint bo'shlig'iga nisbatan kichikroq. Suyak labirint bilan

parda labirint orasida perilymfa bo'shlig'i (spatium perilymphaticum) bo'lib, unda perilymfa suyuqlig'i mavjud. Parda labirint ichidagi endolimfa bo'shlig'ida endolimfa suyuqligi bo'ladi. Parda labirint dahlizi sohasida 2 ta bo'shliq bo'lib, ulardan biri – bachadoncha (utricle) uzunchoq cho'ntakcha (recessus ellipticus)da, ikkinchisi – qopcha (sacculus) yumaloq cho'ntakcha (recessus sphericus)da bo'ladi. Bachadoncha bo'shlig'iga 5 ta parda va yarim halqasimon kanal teshikchalari ochiladi. Bundan tashqari, bachadoncha bilan qopchalar o'zaro umumiy yo'l (ductus utriculosaccularis) orqali tutashgan. Bu yo'l esa o'z navbatida ductus endolymphaticus orqali chakka suyagi piramidasining orqa yuzasidan o'rin olgan xaltacha (saccus endolymphaticus) bilan



236-rasm. Parda labirint (labirintus membranaceus):

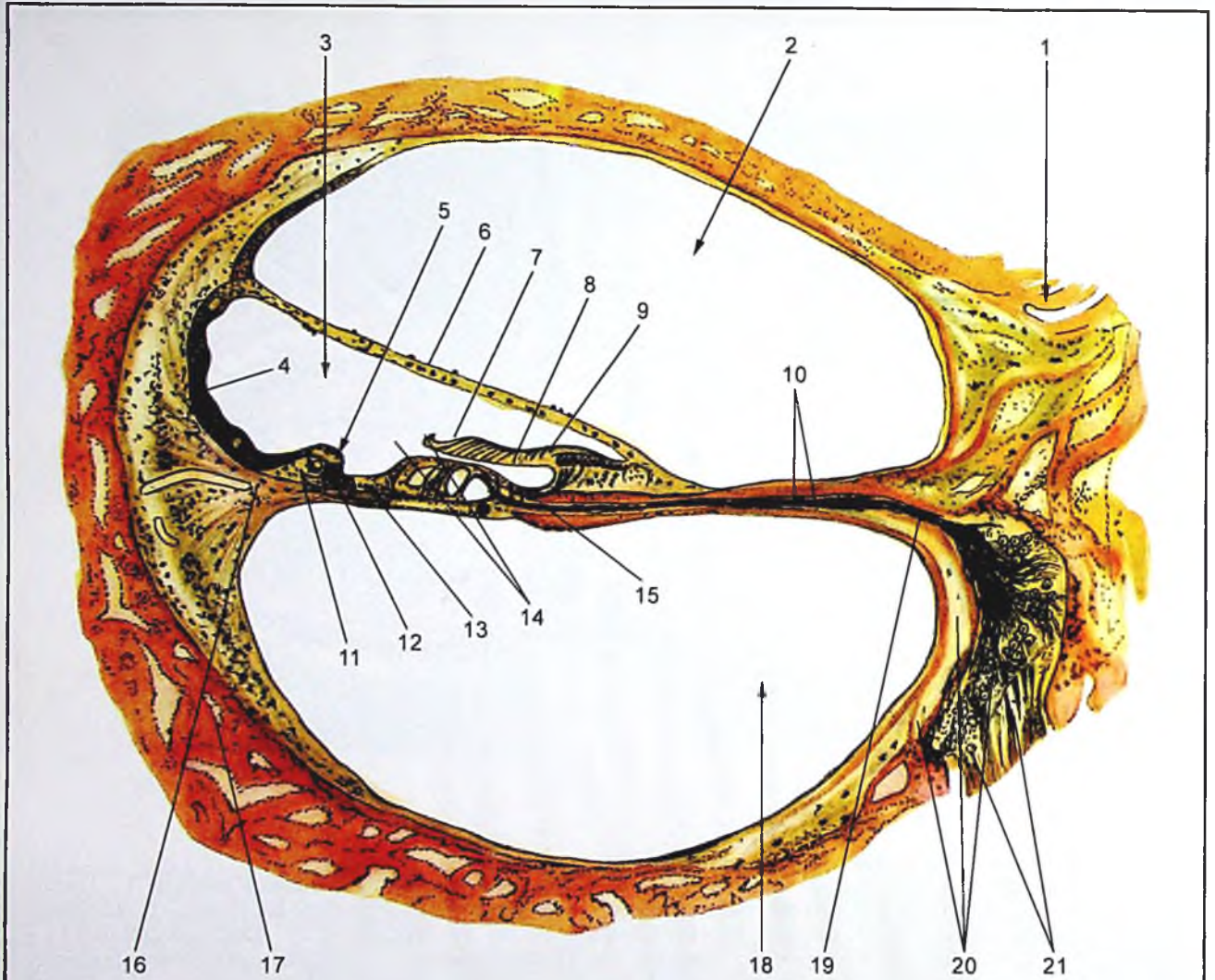
1 – Crus membranaceus commune; 2 – Ductus utriculosaccularis; 3 – Ampulla membranacea lateralis; 4 – Ductus semicircularis anterior; 5 – Ampulla membranacea anterior; 6 – Utriculus; 7 – N.ampullaris lateralis; 8 – N.utricularis; 9 – N.ampullaris anterior; 10 – N.fascialis; 11 – Pars vestibularis; 12 – Pars cochlearis; 13 – Ductus cochlearis; 14 – N.saccularis; 15 – N.ampullaris posterior; 16 – Sacculus; 17 – Ductus reuniens; 18 – Ampulla membranacea posterior; 19 – Ductus endolymphaticus; 20 – Ductus semicircularis lateralis; 21 – Saccus endolymphaticus; 22 – Ductus semicircularis posterior.

tutashadi. Shuningdek, elastik qopcha qo'shuvchi yo'l (ductus reuniens) orqali chig'anoqqa qo'shiluvchi yo'lga ochiladi.

Parda yarim halqasimon kanallar xuddi suyak yarim halqasimon kanallarga o'xshab tuzilgan bo'lsa ham, ulardan birmuncha torroq. Parda yarim halqasimon kanallar oyoqlarining kengaygan (ampula) qismi ichki yuzalarida muvozanat nervi oxirlari (retseptorlar) tarqalgan. Bachadoncha va qopchalarning ich tomonida oq dog'lar (maculae) ko'rinadi. Bu dog'lar yuzasida shilliqsimon modda (ohak zarrachalar – otolitlar) bo'ladi. Odam muvozanati o'zgaranda ana shu otolitlar endolimfa suyuqliklari bilan qimirlab, parda yarim halqasimon kanallar ichida, ayniqsa, ampula qismida joylashgan

qirra (cristae ampullares)dagi muvozanat nerv oxirlarini qitiqlab, ta'sirotni bosh miya muvozanat markaziga o'tkazib beradi. Markazdan qaytgan javob (ta'sirotlarning o'tkazish yo'llariga qaralsin) ishchi a'zolarga tarqaladi. Odam muvozanati o'zgaradi, qiyshaygan bosh to'g'rilanadi. Umuman yarim halqasimon kanallar muvozanat a'zosi hisoblanadi. Odam fazoga ko'tarilganda (kosmonavtlarda) dahliz bilan yarim halqasimon kanallardagi endolimfa va otolitlar og'irligi yo'qoladi. Shuning uchun gavdaning qanday holatda ekanligini faqat ko'z bilan aniqlash mumkin.

Parda chig'anoq suyak chig'anoqdan taxminan 3 marta kichik, boshlanishida boshi berk (caecum vestibulare) bo'ladi. Lekin suyak chig'anoqning yo'lini



237-rasm. Chig'anoqning ko'ndalang kesimi sxemasi:

1 – Modiolus; 2 – Scala vestibuli; 3 – Ductus cochlearis; 4 – Paries externus ductus cochlearis; 5 – Sulcus spiralis externus; 6 – Paries vestibularis ductus cochlearis (membrana vestibularis); 7 – Membrana tectoria; 8 – Sulcus spiralis internus; 9 – Labium limbi vestibulare; 10 – Lamina spiralis ossea; 11 – Prominentia spiralis; 12 – Paries tympanicus ductus cochlearis (membrana spiralis); 13 – Lamina basilaris; 14 – Korti a'zosi; 15 – Labium limbi tympanicum; 16 – Lig. spirale cochleae; 17 – Chig'anoqning suyak devori; 18 – Scala tympani; 19 – Ganglion spirale hujayralarining periferik tolasi; 20 – Ganglion spirale; 21 – Ganglion spirale hujayralarining markaziy tolasi.

qaytaradi. Chig'anoqdagi endolimfa dahliz va chig'anoq narvonlari orasida joylashadi. Dahliz narvoni dahlizdan boshlanib parda chig'anoq'i uchiga borib, u yerda nog'ora narvon (scala tympani)ga o'tadi (236, 237-rasmlar).

Parda chig'anoq suyak chig'anoq ichidagi spiralsimon o'siqlar uchidan boshlanib, uning shaklini takrorlaydi va uchi suyak spiral kanalining devoriga borib qaytib, yana spiralsimon o'siqqa yopishadi. Chig'anoq yo'li (ductus cochlearis)ning

ko'ndalang kesimi uchburchak shakliga o'xshab uchta yo'lga bo'linadi. Ularning biri spiralsimon parda – chig'anoq bo'shlig'i, chig'anoq yo'li (ductus cochlearis), ikkinchisi uning ostki tomonida joylashgan nog'ora narvon (scala tympani), uchinchisi esa ustki tomondagi dahliz narvon (scala vestibuli) dahliz parda (paries vestibularis) orqali ductus cochlearis dan ajralmaydi.

Chig'anoq yo'li ichida Korti a'zosini ko'ramiz. Bu a'zo parda chig'anoqning pastki (asosiy) plastinkasida

joylashgan hujayralardan iborat. Ana shu hujayralar har xil – baland-past tovushlarni qabul qiladi.

Korti a'zosi besh qator bo'lib joylashgan tukli hujayralardan tuzilgan. Bu a'zoning har bir qatori 60–70 ta tukli retseptor hujayralardan iborat. Hujayralarning tuklari turli uzunlikda bo'lib, eng kalta tukligi (130–135 mkm) hujayra chig'anoq'ining asosida (lamina basilaris) joylashgan. Chig'anoq asosida chig'anoq yo'liga ko'tarilgan sari hujayralarning tuklari asta-sekin uzunlashadi. Eng uzun tukli (230–234 mkm) retseptor hujayralar chig'anoq yo'lining uchida joylashgan. Ularning ustki tomonida tomsimon plastinka (membrana tectoris) bo'ladi. Uning bir uchi tukli hujayralar ustida, erkin ikkinchi uchi chig'anoqning asosiy membranasiga birikib joylashgan.

Endi tovush o'tkazish va eshitish qanday amalga oshishi to'g'risida to'xtalib o'tamiz.

Havodagi tovush to'lqinlari quloq suprasiga urilib, tashqi eshituv yo'li orqali nog'ora pardaga borib, to'qnashadi, uni tebratadi. Nog'ora parda to'lqinni o'rta quloq bo'shlig'ida joylashgan eshituv suyaklari zanjiriga (bolg'acha, sandoncha, so'ngra uzangiga) o'tkazadi.

O'rta quloq bo'shlig'i eshituv (Yevstaxiy) nayi orqali halqum bo'shlig'i bilan tutashgan. Ana shu kanal orqali o'rta quloq bo'shlig'iga havo kirib nog'ora pardaning ikkala (tashqi va ichki) tomonida havo bosimining bir xilda bo'lishini ta'minlab, nog'ora pardani normal to'lqinlantiradi. Natijada nog'ora pardaning to'lqinlari o'rta quloqda joylashgan eshituv suyakchalarini harakatga keltiradi.

Agar Yevstaxiy nayi yallig'lanib berkilib, o'rta quloqqa havo o'tmay qolsa, o'rta quloqdagi bosim tashqi tomondagi bosimga nisbatan birmuncha kamayadi. Bunday sharoitda nog'ora parda to'lqinlanmaydi va tovush eshitilmaydi. Zambarakdan to'p otish vaqtida, samolyot tez ko'tarilganda tovush to'lqini birdan oshib, nog'ora pardaga qattiq urilib, uni yorib yuborishi mumkin. Shuning uchun bunday sharoitda og'izni bir oz ochib turish tavsiya etiladi, chunki ikki (tashqi va ichki) tomondan to'lqinning bir xil kuch bilan urilishini ta'minlash kerak bo'ladi. Ana shundagina nog'ora parda yirtilmaydi. To'lqin normal holatda bolg'acha va sandonchaga boradi. Sandoncha esa to'lqinni uzangiga uzatadi. Uzangi to'lqinni (uning asosiy oval teshigini qoplab turganligidan) oval teshik orqali dahliz narvoni (scala vestibuli)dagi perilimfani tebratadi. Perilimfa to'lqini narvon uchidan nog'ora narvon (scala tympani)gacha o'tib, oxiri labirint dahlizidagi yumaloq teshikni qoplab turgan parda (membrana tympani secundaria)ni tebratadi. Perilimfaning tebranishi parda chig'anoq orqali uning ichidagi endolimfani harakatga keltiradi. Natijada Korti a'zosining tomcha plastinkasi tebranib, uning ostida joylashgan hujayra tukchalarini qitiqlaydi. Bu

yerda eshituv to'lqinlarini eshituv nervi uchlaridagi retseptorlar qabul qilib, ta'sirotni eshitish yo'li orqali miya po'stlog'idagi eshitish markazi (analizatori)ga yetkazadi. Natijada odamda eshitish – tovushni ajratish vujudga keladi (eshitishni o'tkazuvchi nerv yo'liga qaralsin).

Tovush to'lqinlarini qabul qilish yoshga qarab o'zgarib boradi. Jumladan, o'rta yoshli odamlar bir soniyada 16–22 mingga teng bo'lgan tovush to'lqinlarini qabul qilishi mumkin bo'lsa, qari odamlarda eshitish qobiliyati birmuncha pasayadi. Ular 12–15 ming, ba'zan bundan ham kam tovush to'lqinlarini eshitadilar.

## KO'RISH A'ZOSI

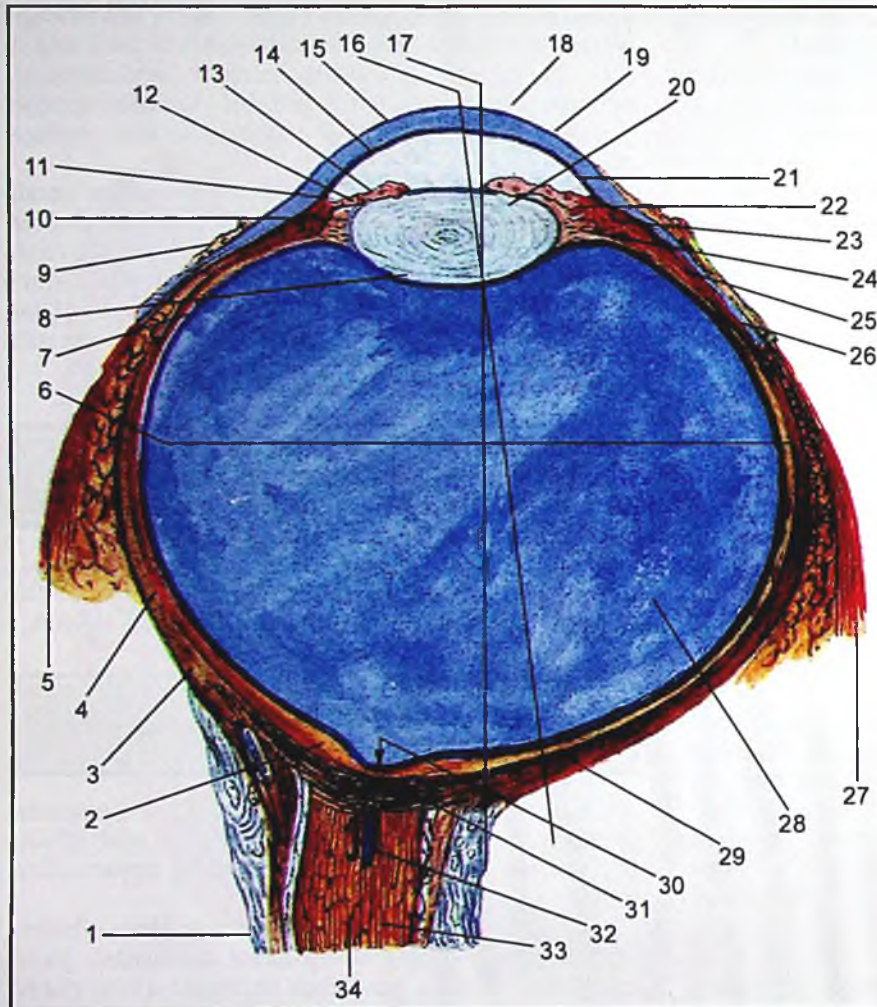
Ko'rish a'zosi (organum visus) ko'z soqqasi, qovoqlar, ko'z soqqasini harakatga keltiruvchi muskullar va ko'z yoshi apparatidan tashkil topgan.

## KO'Z SOQQASI (238, 239-rasmlar)

Ko'z soqqasi (bulbus oculi) ko'z kosasida joylashgan bo'lib, uch qavat parda va ular ichida joylashgan ko'zning nur sindiruvchi apparatidan iborat.

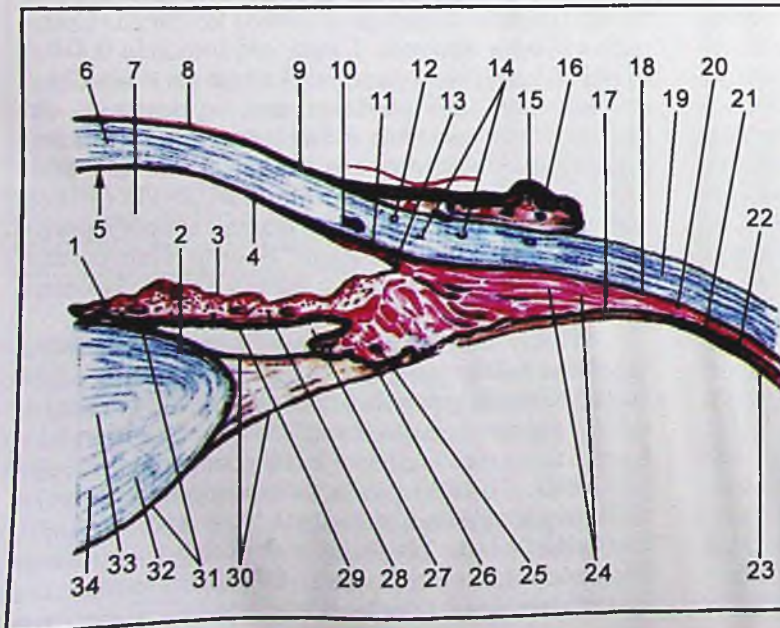
1. Ko'zning fibroz qavati (tunica fibrosa bulbi) ko'z soqqasining eng tashqi qavat pardasidan, ya'ni oq parda va shox pardadan tuzilgan: a) oq parda (sclera) to'qimadan iborat. Qovoqlar ochilganda oppoq bo'lib (pishgan tuxumga o'xshab) ko'rinadi. Uning qalinligi orqa tomonda 1 mm, old tomonda 0,4–0,6 mm. Pardaning orqa tomonida ko'rish nervi o'tadigan teshik bor; b) shox parda (cornea) oq pardaning old tomonida soat oynasiga o'xshab (qavariq linza kabi) joylashgan. Uning diametri 12 mm, qalinligi 1 mm. Shox pardaning oq pardaga birikkan joyida (limbus corneae) unchalik chuqur bo'lmagan aylana egatcha (sulcus sclerae) joylashgan. Sclera bilan cornea chegarasida aylana venoz kanali (sinus venosus sclerae) ko'rinadi.

2. Ko'zning o'rta (tomirli) pardasi (tunica vasculosa bulbi) qon tomir va pigmentlarga boy parda bo'lib, bevosita oq parda ostida yotadi va uch qismga: tomirli parda – choroidea, (240, 241, 242-rasmlar), kiprikli tana (corpus ciliare) va rangdor parda (iris)ga bo'linadi. Tomirli parda to'r pardani qon bilan ta'minlaydi, suvsimon tiniq suyuqlik ajratadi. Suyuqlik unchalik katta bo'lmagan bo'shliq (spatium perichoroideale)da bo'ladi: a) tomirli pardaning choroidea qismi ko'z o'rta pardasining orqa



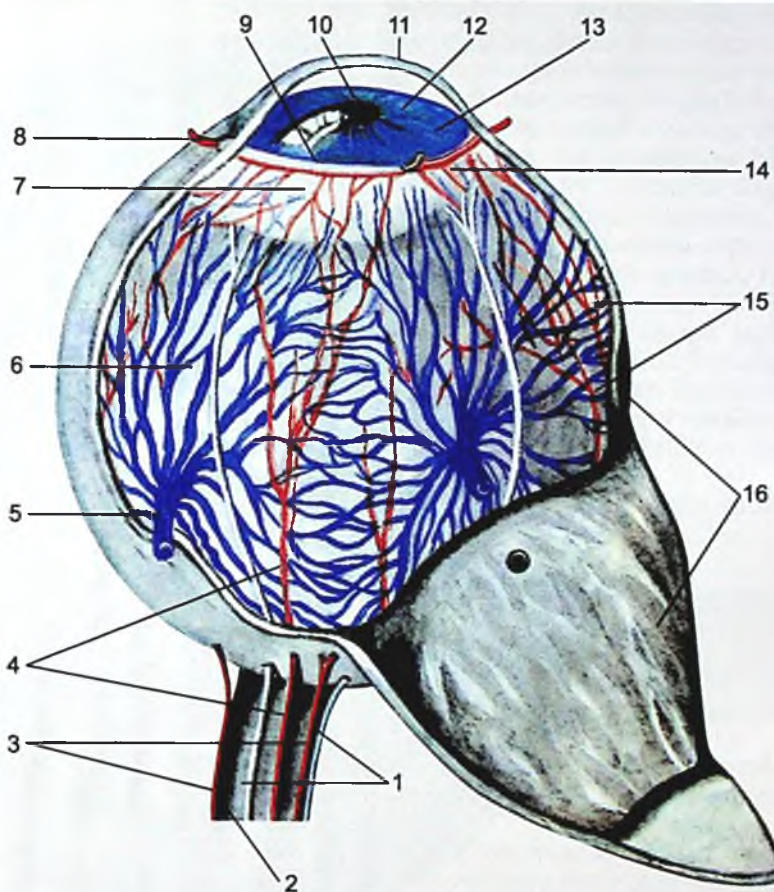
238-rasm. Ko'z soqqasi (bulbus oculi):

1 – Vagina externa n.optici; 2 – Pars optica retinae; 3 – Sclera; 4 – Chorioidea; 5 – M. rectus medialis; 6 – Ekvator masofasi; 7 – Ora serrata; 8 – Fascies posterior lentis; 9 – Tunica conjunctiva; 10 – M.ciliaris; 11 – Lig.pectinatum anguli iridocornealis; 12 – Stratum pigmenti retinae; 13 – Iris; 14 – Fascies posterior corneae; 15 – Cornea; 16 – Axis visus; 17 – Axis bulbi externus; 18 – Vertex corneae (polus anterior oculi); 19 – Fascies anterior corneae; 20 – Lens; 21 – Camera bulbi anterior; 22 – Camera bulbi posterior; 23 – Processus ciliares; 24 – Zonula ciliaris; 25 – Corpus ciliaris; 26 – Pars ciliaris retinae; 27 – M.rectus lateralis; 28 – Corpus vitreum; 29 – Fovea centralis maculae; 30 – Excavatio disci; 31 – Discus n.optici; 32 – V.centralis retinae; 33 – N.opticus; 34 – A.centralis retinae.



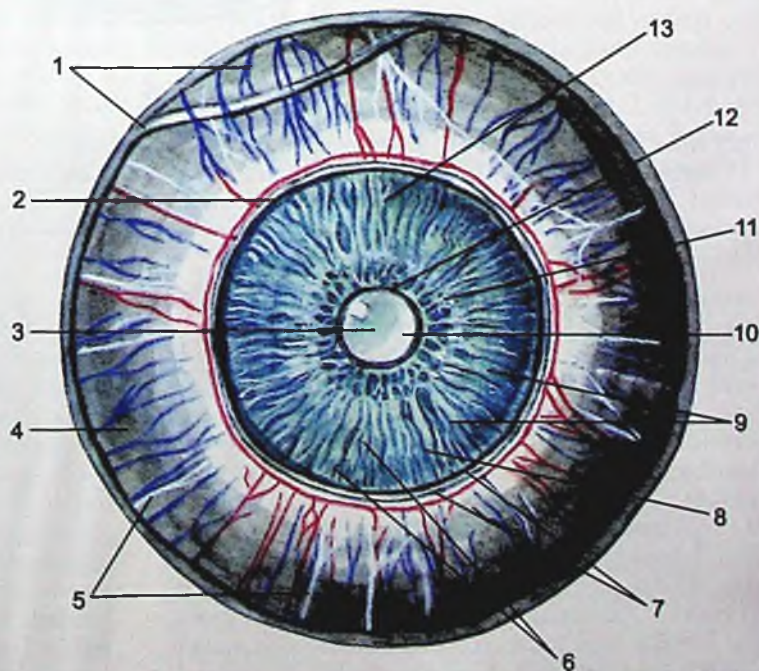
239-rasm. Ko'z soqqasining bir qismi:

1 – M.sphincter pupillae; 2 – Epithelium lentis; 3 – Iris; 4 – Lamina limitans posterior; 5 – Fascies posterior; 6 – Substantia propria corneae; 7 – Camera bulbi anterior; 8 – Lamina limitans anterior; 9 – Limbus corneae; 10 – Sinus venosus sclerae; 11 – Lig.pectinatum anguli iridocornealis; 12 – Vv.ciliares anteriores; 13 – Angulus iridocornealis; 14 – Aa.ciliares; 15 – Aa. et vv.episclerales; 16 – Tunica conjunctiva; 17 – Pars ciliaris retinae; 18 – Spatium perichorioideale; 19 – Sclera; 20 – Chorioidea; 21 – Stratum pigmenti retinae; 22 – Ora serrata; 23 – Pars optica retinae; 24 – M.ciliaris; 25 – Circulus arteriosus iridis major; 26 – Processus ciliares; 27 – Camera bulbi posterior; 28 – Stroma iridis; 29 – Facies posterior iridis; 30 – Zonula ciliaris; 31 – Capsula lentis; 32 – Cortex lentis; 33 – Nucleus lentis; 34 – Substantia lentis.



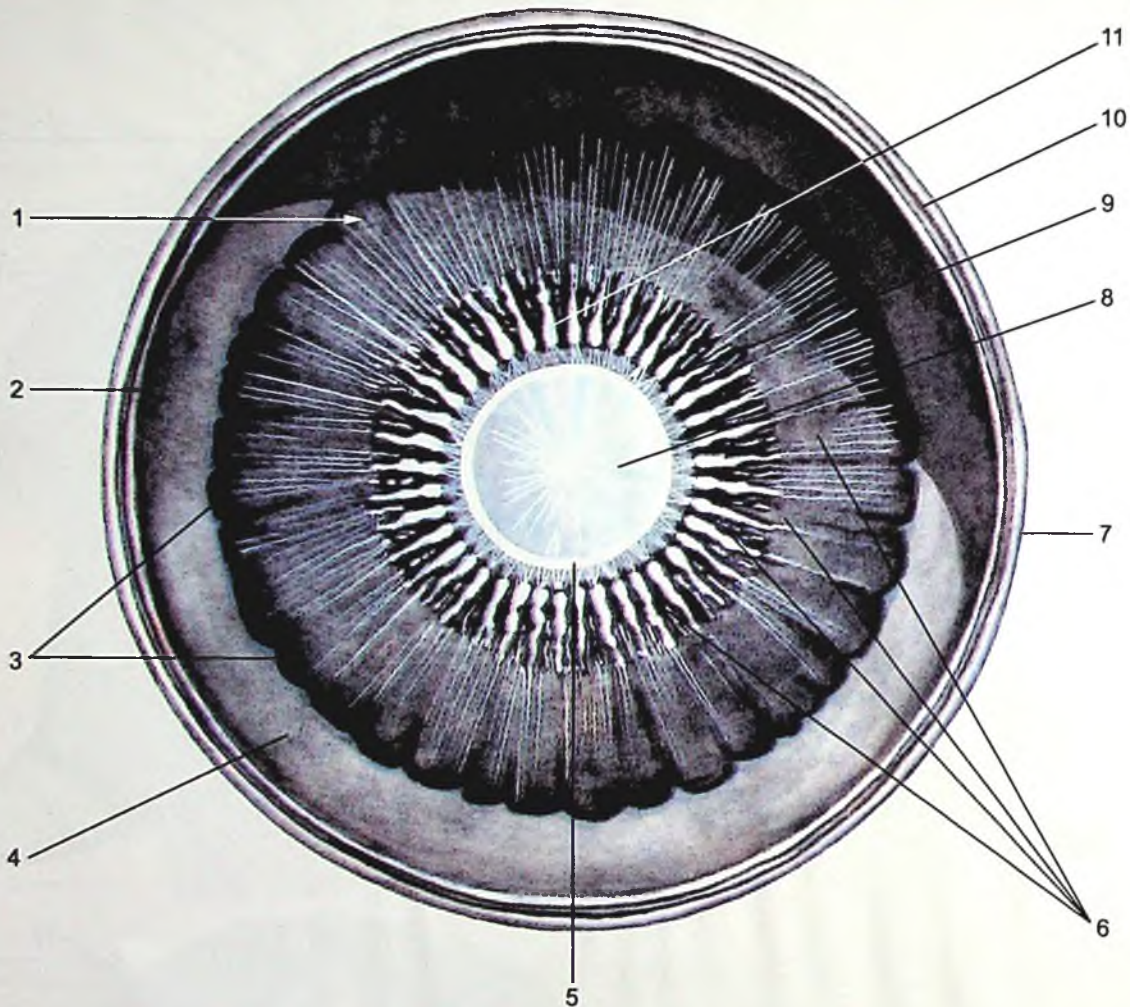
240-rasm. Ko'z soqqasining tomirli pardasi (chorioidea):

- 1 - Nn.ciliares; 2 - N.opticus; 3 - Aa.ciliares posteriores breves; 4 - A.ciliaris posterior longa; 5 - V.chorioidea oculi; 6 - Chorioidea; 7 - Anulus ciliaris; 8 - A. ciliaris anterior; 9 - Margo ciliaris iridis; 10 - Pupilla; 11 - Cornea; 12 - Margo pupillaris iridis; 13 - Iris; 14 - Circulus arteriosus iridis major; 15 - Aa.ciliaris posterior breves; 16 - Sclera.



241-rasm. Ko'zning o'rt (tomirli) pardasi (chorioidea):

- 1 - Sclera; 2 - Margo ciliaris; 3 - Polus anterior lentis; 4 - Chorioidea; 5 - Nn.ciliares; 6 - Plicae iridis; 7 - Circulus arteriosus iridis major; 8 - Fascies anterior; 9 - Qon tomirlar; 10 - Lens; 11 - Anulus iridis minor; 12 - Margo pupillaris; 13 - Anulus iridis major.



242-rasm. Ko'z o'rtta (tomirli) pardasining old qismi (chorioidea):

1 – Orbiculus ciliaris; 2 – Retina; 3 – Ora serrata; 4 – Pars ciliaris retinae; 5 – Fascies posterior iridis; 6 – Corpus ciliare; 7 – Sclera; 8 – Lens; 9 – Zonula ciliaris; 10 – Chorioidea; 11 – Corona ciliaris.

tomonidagi eng katta bo'lagini tashkil etadi; b) kiprikli tana (corpus ciliare) tomirli pardaning old shox pardasidan oq pardaga o'tish sohasidagi qalinlashgan qismi bo'lib, orqada tomirli parda, oldinda rangdor parda bilan chegaralanadi. Kiprikli tananing orqa qismida taxminan 4 mm qalinlikdagi kiprikli chambarak (orbiculus ciliaris) bo'lib, u orqada tomirli pardaga o'tib ketadi. Kiprikli tananing old qismida 70 ga yaqin uzunasiga qarab joylashgan burmalar (plicae iridis) mavjud, ularning har biri uchida 3 mm uzunlikdagi kiprikli o'simtalar (processus ciliaris) ko'rinadi. O'simtalar, asosan, qon tomirlardan iborat, ular kiprikli tana tojlari (corona ciliaris) deb ataladi. Kiprikli tana tarkibida m.ciliaris bo'lib, qisqarganda

ko'z gavhari aniq ko'rishga moslashadi (akkomodatsiya). M.ciliaris takibida uzunasiga va aylanasiga joylashgan muskul tolalari bo'ladi. Uzunasiga joylashgan tolalar (m.dilatator pupillae) qisqarganda kiprikli tana kamari (zonula ciliaris) bo'shashadi. Natijada ko'z gavharini o'rab turgan parda kengayib, ko'z gavhari oldinga bo'rtib chiqib, nurni qabul qilish qobiliyatini oshiradi. Aylanasiga joylashgan muskul tolalari (m.sphinctor pupillae) qisqarganda kiprikli tana yig'ilib, ko'z gavhariga yaqinlashadi-da, uning pardasini bo'shashtiradi, natijada ko'z qorachig'i kichiklashadi; d) rangdor parda (iris) tomirli pardaning old qismi bo'lib, kipriksimon tanadan boshlanadi. Rangdor parda

oldinda, qorachiq (pupilla) teshigida, qorachiq esa oldinda, qorachiq qirasi (margo ciliaris)da tugaydi. Rangdor pardaning tashqi – kipriksimon tana qirasi (margo ciliaris) kipriksimon tana bilan taroqsimon boylam (lig.pectinatum iridis) vositasida birlashadi. Tarosimon boylamlar orasida Fontan oralig'i bo'ladi. Rangdor pardaning oldingi yuzasi ko'z soqqasining oldingi bo'shlig'i kamerasi (camera anterior)ga, orqa yuzasi esa ko'z gavhari bo'shlig'i orqa kamerasi (camera posterior)ga qaragan. Pigmentlar miqdoriga qarab ko'z har xil rangda (qora, jigarrang, ko'k va hokazo) bo'ladi. Pigment bo'lmaganda esa rangdor parda qizil rangli bo'lib ko'rinadi. Ko'z qorachig'i qiralarida uni siquvchi muskul (m.sphincter pupillae) va uzunasiga joylashgan qorachiqni kengaytiruvchi muskul (m.dilatator pupillae) bo'ladi.

3. To'r parda – retina (243, 244-rasmlar) ko'z soqqasining eng ichki, uchinchi pardasi tashqi tomondan tomirli pardaga yopishgan bo'lsa, ichki tomondan shishasimon tana (corpus vitreum)ga tegib turadi. To'r pardaning tashqi qavati pigmentlarga (pars pigmentosa), ichki haqiqiy to'r parda (retina) qavati nurlarni qabul qiluvchi nervlarga (pars nervosa) boy. To'r pardaning ana shu qismi orqa tomonda tomirli parda ostida joylashgan. Oldingi kipriksimon (pars ciliaris) va rangdor parda (pars iridica retinae) ostida joylashgan qismida nurlarni qabul qiluvchi elementlar bo'lmaganligi uchun to'r pardaning «ko'r» pars caecum qismi deb ataladi. «Ko'r» qism pars optica retinae dan tishli bo'lak (ora serrata) orqali ajralgan. To'r pardaning ko'rish qismi (optica retinae) o'n qavatdan iborat bo'lib, ularning birida nerv hujayralarining tayoqcha va kolbachalari joylashgan. Tayoqchalar oq-qora nurlarni qorong'i paytda qabul qiladi. Kolbachalar esa turli ranglarni ajratish xususiyatiga ega. To'r pardaning ikkinchi va o'rta qavatlari katta hajmli (ganglioz) nerv hujayralaridan tuzilgan. Ana shu hujayralardan chiqqan nerv tolalari (aksonlar) yig'ilib, ko'rish nervini vujudga keltiradi. Ko'rish nervi to'r pardaning orqa tomonidan tashqariga chiqib ketadi. Ko'rish nervining chiqib ketayotgan teshigi bir oz bo'rtgan bo'lib, unga ko'rish nervi so'rg'ichi – papilla n.optica deyiladi. Unda kolbacha va tayoqcha bo'lmaydi, shuning uchun u «ko'r dog'» deb ataladi. Uning tashqi tomonida ko'zning eng o'tkir ko'rish nuqtasi – sariq dog' (macula lutea) bo'lib, bu dog' markazida tirik odamda chuqurcha (fovea centralis) ko'rinadi. Sariq dog' aylanasi (2 mm) kolbachalardan tuzilgan, uzoqlashish sodir bo'lsa, kolbachalar kamayib, o'rnini tayoqchalar qoplaydi. To'r parda ko'rish qismining old tomonida tayoqchalar bo'ladi. To'r pardada hammasi bo'lib 110–125 mln tayoqcha va 6–8 mln kolbacha uchraydi.

Ko'z gavhari, shox parda va shishasimon tana oralig'ida ko'z soqqasining suyuqlik saqlaydigan bo'shliqlari (kameralar) bo'ladi. Oldingi kamera

(camera anterior bulbi) shox parda (cornea) bilan rangdor parda (iris) oralig'ida bo'lsa, ko'z soqqasining orqa kamerasi (camera posterior bulbi) rangdor parda (iris) bilan ko'z gavhari (lens) oralig'ida joylashgan. Ikkala kamera qorachiq teshigi orqali o'zaro qo'shilib turadi. Bulardan tashqari, lig.pectinatum iridis oralig'idagi Fontan bo'shlig'i (spatia anguli iridocorneales) orqali suyuqlik ko'z soqqasining old kamerasidan oq pardaning vena sinusi (Shlemm kanali)ga, kanaldan esa vena tomiriga quyiladi. Ko'z soqqasining orqa kamerasi kipriksimon tana kamerasi (fibrae zonulares) oralig'idagi bo'shliqni (spatia zonularia), ko'z gavhari (lens) atrofida joylashgan aylanma Petit kanalini hosil qiladi. Orqa kamera ham ko'z soqqasining oldingi kamerasiga o'xshash qon tomirlardan sizilib chiqqan tiniq suyuqlikdan iborat bo'ladi.

Ko'z soqqasining to'r parda qismi oraliq miyadan rivojlanadi.

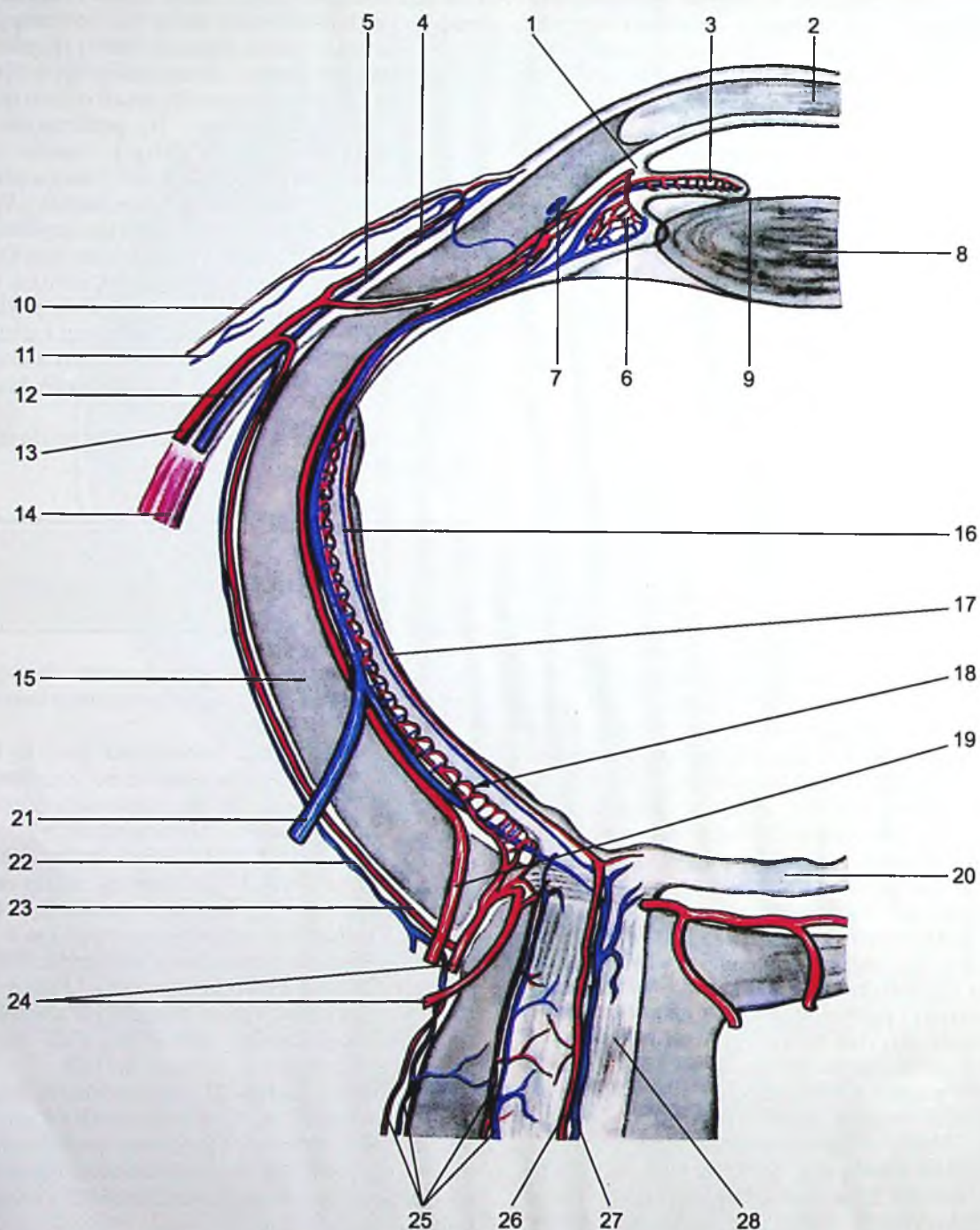
## KO'ZNING NUR SINDIRUVCHI APPARATI

Ko'zning nur sindiruvchi apparati shox parda – cornea, ko'z gavhari – lens va shishasimon tana (corpus vitreum)dan tuzilgan.

Ko'z gavhari ikki tomonlama qavariq linzaga o'xshab tuzilgan. Gavhar tiniq va bo'yiga cho'zilgan hujayralardan iborat bo'lib, markazida o'zak qismi (nucleus lentis) mavjud. Gavharning old va orqa yuza markazi ularning qit'a (polus)lari (polus anterior et posterior) hisoblanadi. Qit'alarning oraliq masofasi o'rtacha (gavharning holatiga qarab) 3,7–4,4 mm bo'ladi. Gavharning aylanma masofasi esa 9 mm ga teng. Gavharni ust tomondan o'rab turgan tiniq parda (capsula lentis) kipriksimon tana kamari (fibrae zonulares seu zonula ciliaris) orqali kipriksimon tanaga birlashadi. Kipriksimon tanalar oralig'ida suyuqlikka to'la bo'shliq (spatia zonularia) bo'ladi.

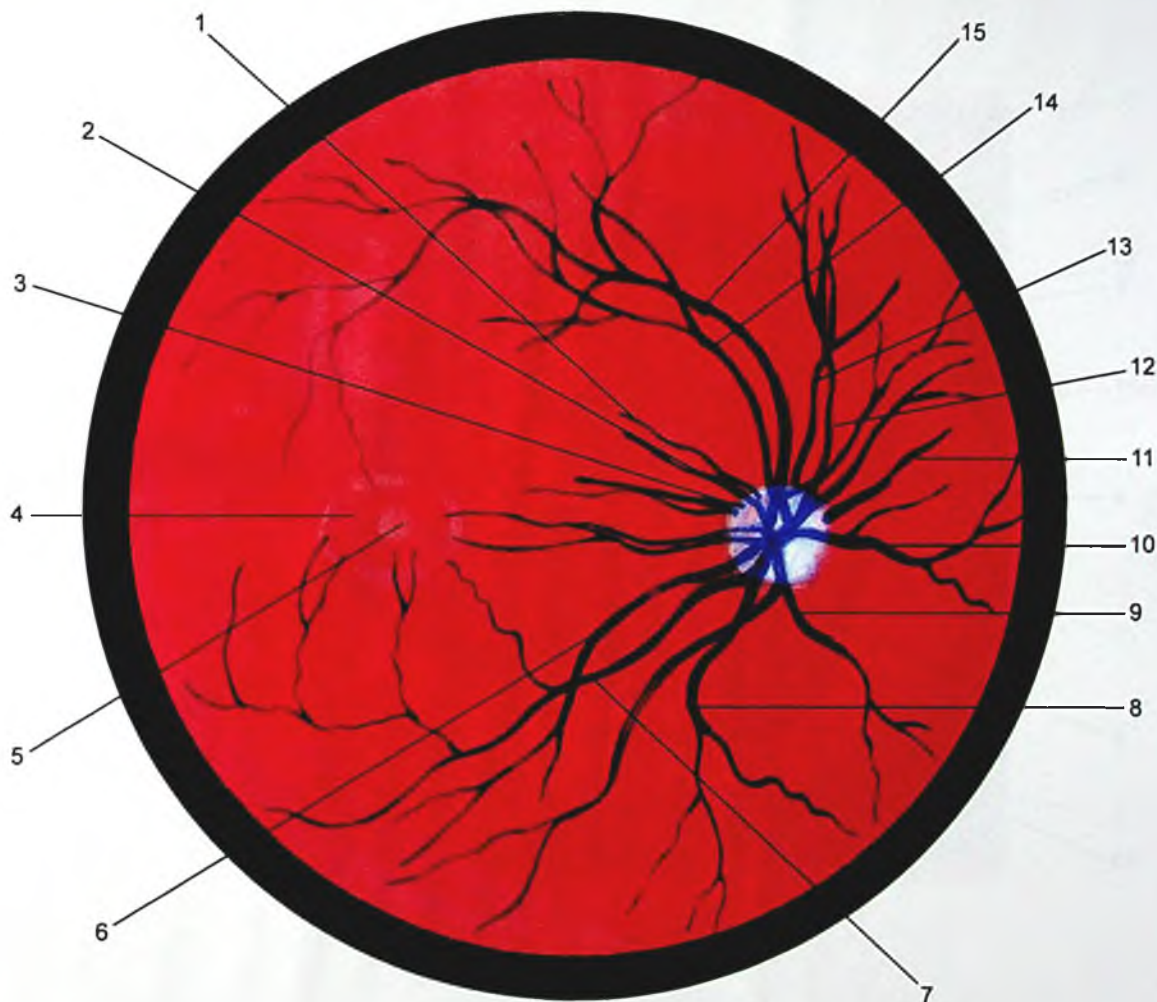
M.ciliaris qisqarganda fibrae zonulares orqali ko'z gavhari o'zgaradi, ya'ni akkomodatsiya (moslashish) yuz beradi. Bundan tashqari, gavharning orqa tomonida joylashgan shishasimon tananing old tomonidagi chuqurcha gavharga mos bo'lib, unga tegib turadi.

Jumladan, ko'z gavhari ko'zning uzoq yoki yaqinga qarashiga qarab o'zgaradi, uzoqqa qaralganda gavhar atrofiga yopishgan boylamlar gavharni chetga tortib yalpaytiradi. Yaqinga qaralganda esa kipriksimon muskullar qisqarib, kipriksimon boylamni bo'shashtiradi, natijada gavhar yumaloqlashadi, akkomodatsiya deb shunga aytiladi (ko'zning o'tkazuvchi yo'liga qaralsin).



243-rasm. Ko'z soqqasining o'ng yarmi:

1 – Circulus arteriosus iridis major; 2 – Cornea; 3 – Iris; 4 – A. conjunctivalis anterior; 5 – Vv. conjunctivales; 6 – Corpus ciliare; 7 – Sinus venosus sclerae; 8 – Lens; 9 – Circulus arteriosus iridis minor; 10 – A. conjunctivalis posterior; 11 – V. conjunctivalis; 12 – V. ciliaris; 13 – A. ciliaris anterior; 14 – M. rectus medialis; 15 – Sclera; 16 – Venula nasalis retinae; 17 – Arteriola nasalis retinae; 18 – Chorioidea; 19 – A. ciliaris posteriores longae; 20 – Retina; 21 – V. chorioidea oculi; 22 – V. episcleraris; 23 – A. episcleralis; 24 – Aa. ciliares posteriores breves; 25 – Ko'rish nervi qinining qon tomirlari; 26 – A. centralis retinae; 27 – V. centralis retinae; 28 – N. opticus.



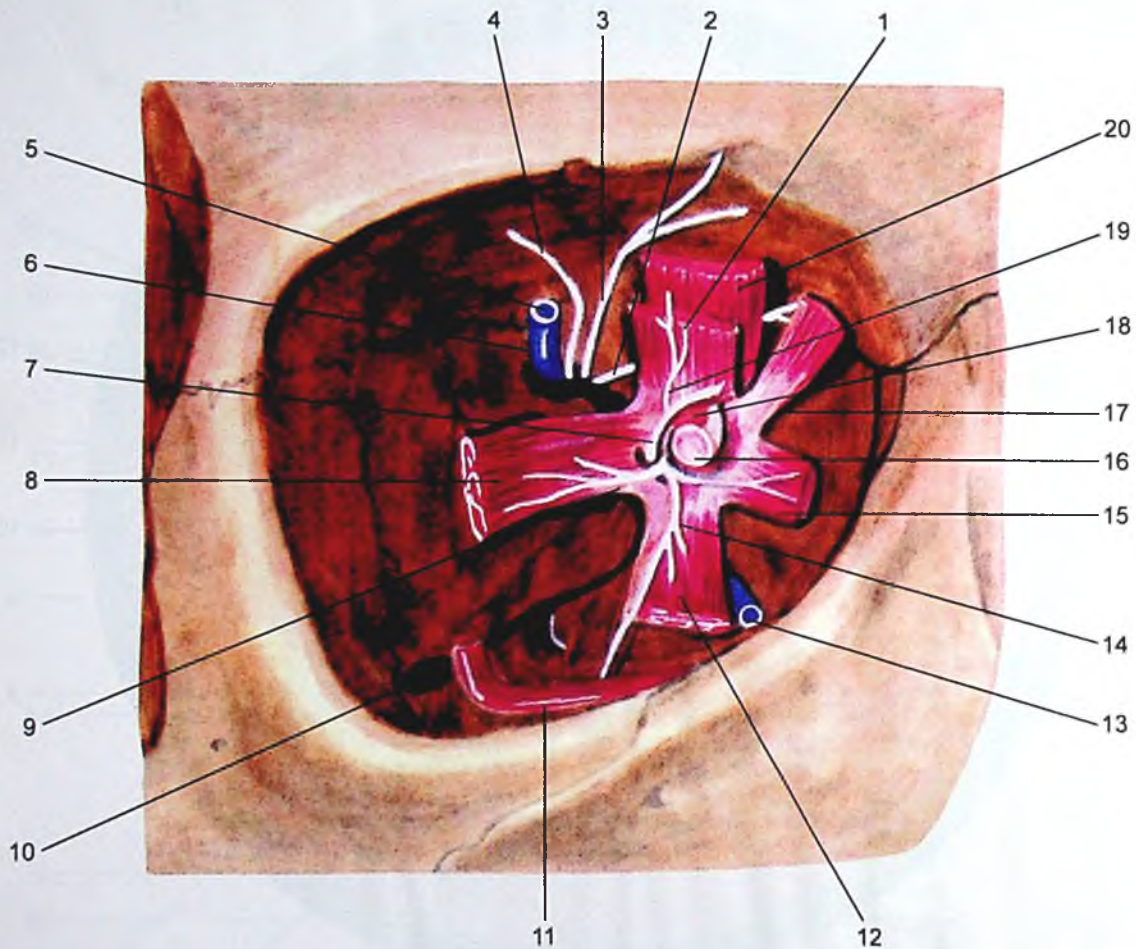
244-rasm. Ko'z tubi yoki ko'zning orqa tomoni:

1 – Arteriola muscularis superior; 2 – Venula muscularis superior; 3 – Discus n.optici; 4 – Macula; 5 – Fovea centralis maculae; 6 – Arteriola temporalis retinae inferior; 7 – Venula temporalis retinae inferior; 8 – Venula nasalis retinae inferior; 9 – Arteriola nasalis retinae inferior; 10 – Venula medialis retinae; 11 – Arteriola medialis retinae; 12 – Arteriola nasalis retinae superior; 13 – Venula nasalis retinae superior; 14 – Arteriola temporalis retinae superior; 15 – Venula temporalis retinae superior.

Shishasimon tana (corpus vitreum) ko'z gavhari bilan to'r parda oralig'ida joylashgan tiniq – yumshoq modda. U yupqa parda (membrana hyaloidea) bilan o'ralgan. Shishasimon tana bilan gavharda qon tomir va nervlar bo'lmaydi. Shishasimon tananing oldingi yuzasida chuqurcha (fossa hyaloidea) bo'lib, uning chekkalari maxsus ipchalar (stroma vitreum) yordamida ko'z gavhariga yopishadi.

Ko'z soqqasining shox parda markazida (o'rtasida)

ko'zning oldingi qutbi bo'ladi. Ko'zning orqa qutbi esa shox pardaning orqa qismida (ko'rish nervining chiqish joyidan chetqda) joylashgan. Oldingi qutb bilan orqa qutb oralig'i 24 mm dan iborat bo'lib, unga ko'z soqqasining o'qi deyiladi. Ko'z soqqasining aylana o'lchovi uning ekvatori hisoblanadi. Ko'z soqqasining oldingi qutbi bilan orqa qutbi oralig'idagi masofaga – ko'z soqqasini doira bo'ylab birlashtiradigan chiziqqa ko'z meridianasi deyiladi.



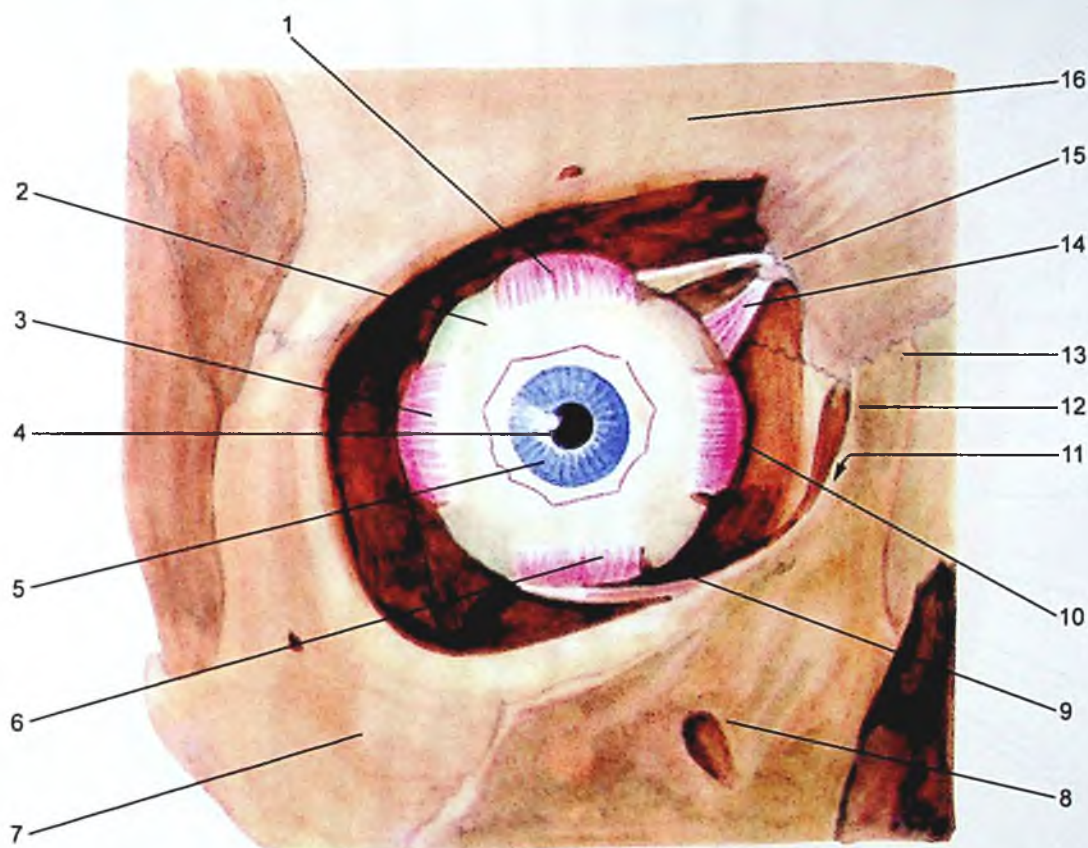
245-rasm. Ko'z soqqasining muskullari:

1 – M.rectus superior; 2 – N.trochlearis; 3 – N.frontalis; 4 – N.lacrimalis; 5 – V.ophthalmica superior; 6 – Fissura orbitalis superior; 7 – N.nasociliaris; 8 – M.rectus lateralis; 9 – N.abducens; 10 – Fissura orbitalis inferior; 11 – M.obliquus inferior; 12 – M.rectus inferior; 13 – V.ophthalmica inferior; 14 – R.inferior n.oculomotorius; 15 – M.rectus medialis; 16 – N.opticus; 17 – M.obliquus superior; 18 – A.ophthalmica; 19 – R.superior n.oculomotorius; 20 – M.levator palpebrae superioris.

### KO'ZNING YORDAMCHI APPARATLARI (245, 246-rasmlar)

Ko'z soqqasining odam ixtiyori bilan ishlovchi to'rtta to'g'ri (mm. recti superior, inferior medialis et lateralis) va ikkita qiyshiq muskullari (m.obliquus superior et inferior) harakatlantirib turadi. Bularning

hammasi (ostki qiyshiq muskuldin boshqa) ko'z kosasidagi ko'ruv kanali atrofidagi tog'ay halqa (annulus tendineus communis)dan boshlanib, ko'z soqqasining turli tomonlariga (tepa, pastki, lateral va medial yuzalariga) kelib yopishadi. Pastki qiyshiq muskul (m.obliquus inferior) ko'z kosasi yuzasidan, ko'z kosasining pastki devoridan boshlanib, yuqoriga ko'tariladi va ko'z soqqasining lateral yuzasiga yopishadi.



246-rasm. Ko'z soqqasi muskullari:

1 – M.rectus superior; 2 – Bulbus oculi; 3 – M.rectus lateralis; 4 – Cornea; 5 – Tunica conjunctiva bulbi; 6 – M.rectus inferior; 7 – Os zygomaticum; 8 – Foramen infraorbitale; 9 – M.obliquus inferior; 10 – M.rectus medialis; 11 – Canali nasolacrimalis; 12 – Crista lacrimalis posterior; 13 – Processus frontalis; 14 – M.obliquus superior; 15 – Trochlea; 16 – Os frontale.

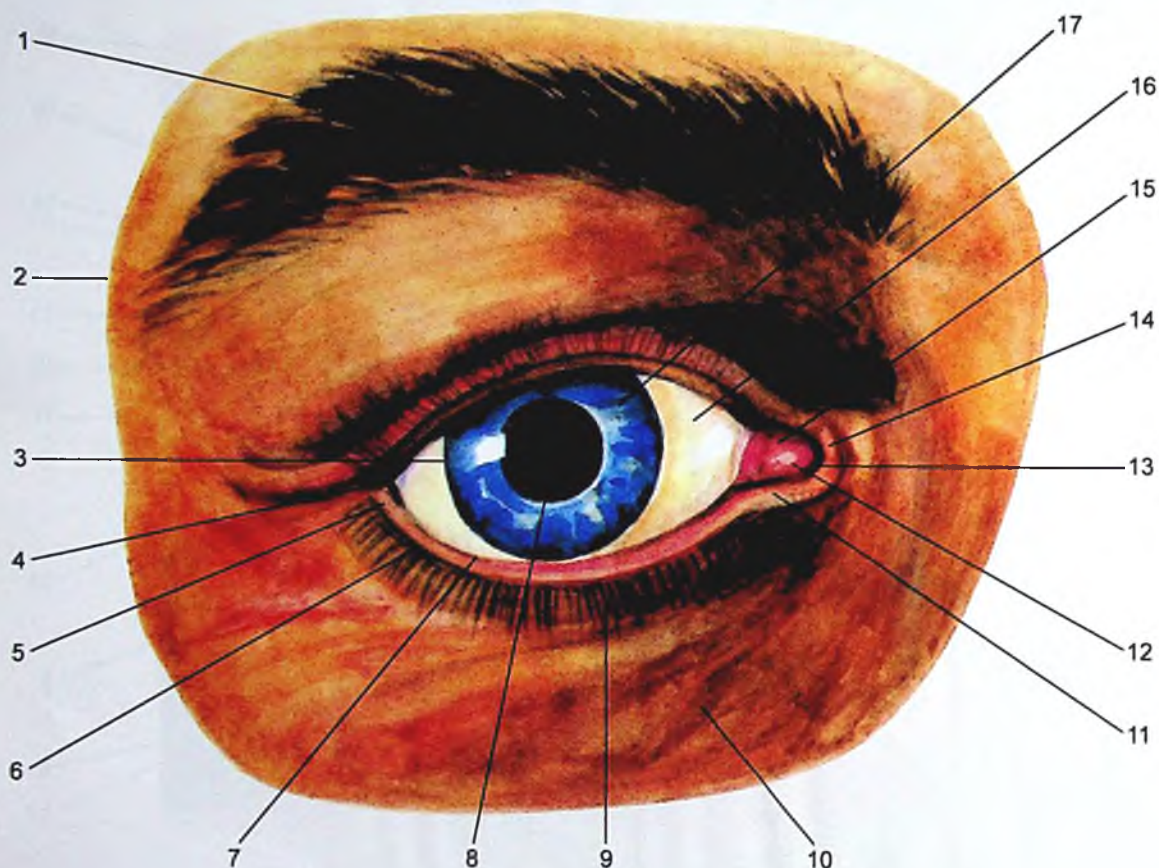
Yuqori qiyshiq muskul (m.obliquus superior) tog'ay halqadan boshlanib tepa va medial to'g'ri muskullar orasidan yo'naladi, ko'z kosasining g'altaksimon chuqurchasiga yaqinlashganda sinovial qinga o'raladi va g'altak (trachlea)ni aylanib o'tib ko'z soqqasining tepa yuzasiga yopishadi.

**F u n k s i y a s i.** Ko'zning qiyshiq muskullari qisqarib, ko'z soqqasini o'z o'qi atrofida aylantiradi.

To'g'ri muskullar esa ko'z soqqasini pastga, yuqoriga, tashqariga va ichkariga tortadi.

Tepa qovoqni ko'taruvchi muskul (m.levator palpebrae superior) tog'ay halqadan boshlanib m.rectus superior ustidan yo'nalib, tepa qovoqqa borib tugaydi. Bu muskul qisqarib tepa qovoqni ko'tarib turadi (247-rasm).

**Ko'z kosasi fassiyalari.** Ko'z kosasi suyak ustki pardasi (periorbita) bilan qoplangan bo'lib, ko'rish



247-rasm. Ko'z qovoqlari:

1 – Supercilium; 2 – Palpebra superior; 3 – Limbus corneae; 4 – Commissura palpebrarum lateralis; 5 – Angulus oculi lateralis; 6 – Limbus palpebralis anterior; 7 – Limbus palpebralis posterior; 8 – Pupilla; 9 – Palpebra inferior; 10 – Sulcus infrapalpebralis; 11 – Papilla lacrimalis; 12 – Caruncula lacrimalis; 13 – Angulus oculi medialis; 14 – Commissura palpebrarum medialis; 15 – Plica semilunaris conjunctivae; 16 – Tunica conjunctiva; 17 – Cornea.

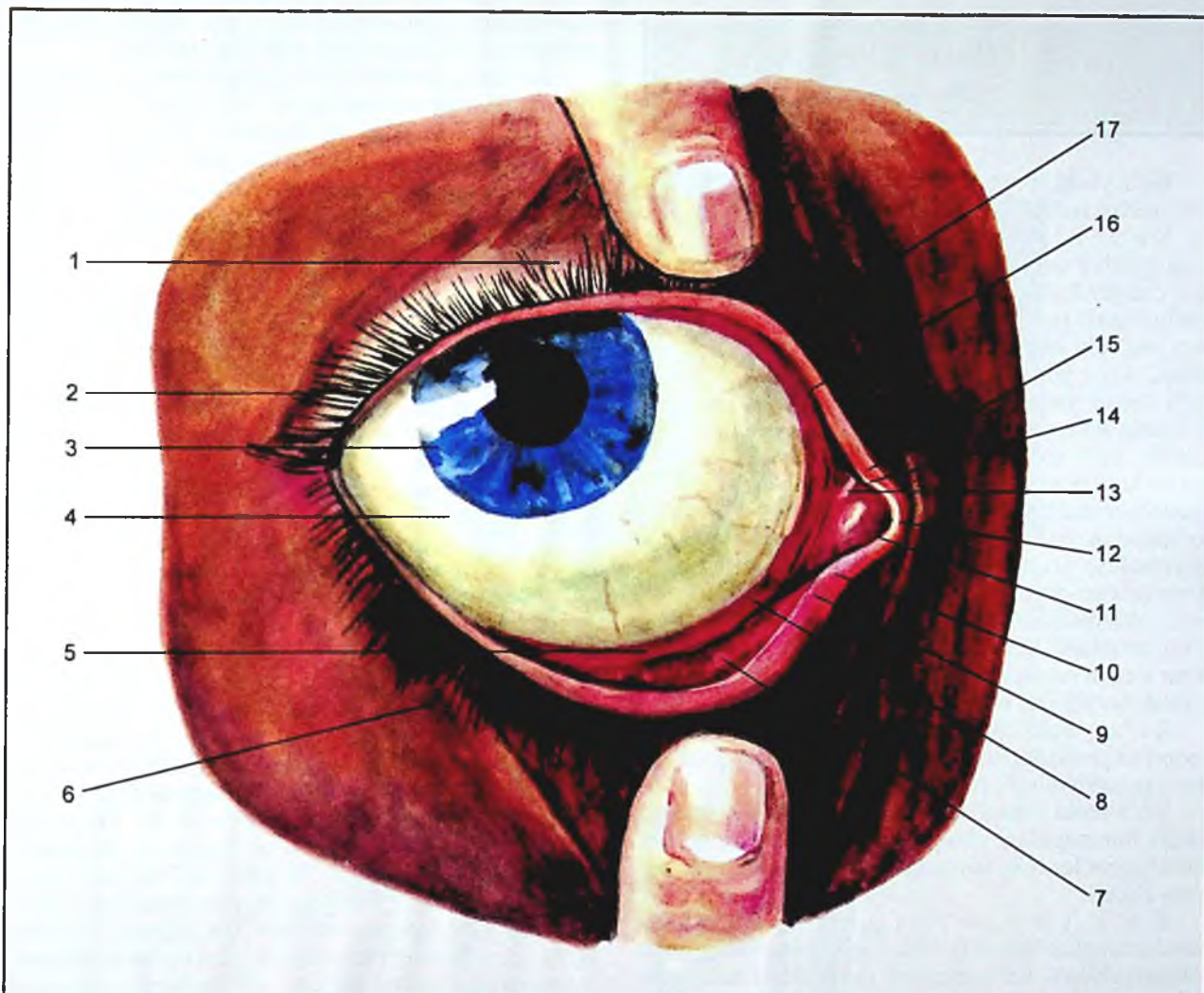
kanali va ko'z kosasining yuqori yorig'i orqali miyaning qattiq pardasiga qo'shilib ketadi.

Ko'z soqqasi qin parda (vagina bulbi) bilan o'ralgan, parda bilan ko'z soqqasi oralig'idagi bo'shlik (spatium episclerale) Tenon bo'shlig'i deb ataladi.

Qin pardasi oldinda tepa va pastki qovoqlarga yopishsa, orqa tomonda ko'rish nervini o'rab turgan pardaga o'tadi. Periorbita pardasi va vagina bulbi oralig'ini yog' to'qimalari (corpus adiposum orbitae) to'ldirib turadi. Bu esa ko'z soqqasining qimirlamay, o'z vazifasini normal holda bajarishiga sharoit beradi.

### KO'Z QOVOQLARI VA KONYUNKTIVA (248, 249-rasmlar)

Ko'z qovoqlari (palpebrae) bir juft (yuqori – palpebrae superior va pastki – palpebrae inferior) bo'lib, teri burmalaridan tashkil topgan. Qovoqlar yumilganda ko'z butunlay yopiladi. Ko'z ochilganda pastki qovoq o'z og'irligi bilan, yuqori qovoq uni ko'taruvchi muskul (m.levator palpebrae superioris)



248-rasm. Ko'z qovoqlari:

1 – Palpebra superior; 2 – Angulus oculi lateralis; 3 – Limbus corneae; 4 – Tunica conjunctiva bulbi; 5 – Fornix conjunctiva inferior; 6 – Palpebra inferior; 7 – Tunica conjunctiva palpebrarum; 8 – Plica semilunaris conjunctivae; 9 – Papilla lacrimalis inferior; 10 – Punctum lacrimale inferius; 11 – Caruncula lacrimalis; 12 – Angulus oculi medialis; 13 – Lacus lacrimalis; 14 – Punctum lacrimale superius; 15 – Papilla lacrimalis superior; 16 – Limbus palpebralis posterior; 17 – Limbus palpebralis anterior.

yordamida ochiladi. Qovoqlarning ustki yuzasi yupqa teri bilan qoplangan. Ko'zning ichiga qaragan yuzasi (shilliq qavat) konyunktiva (tunica conjunctiva palpebrarum) deb ataladi. Yuqori qovoqning ichki yuzasida 30–40 ta, pastki qovoqning ichki yuzasida 20–30 ta mayda bezchalar (glandulae tarsales) joylashgan. Ularda mayda chiqaruv teshiklari mavjud. Qovoqlarning erkin chekkalarida 2–3 qator kipriklar (cilia) o'rin olgan. Bu chekkalar oralig'iga ko'z yorig'i (rima palpebrarum) deyiladi. Yuqori va pastki qovoqlar tashqi va ichki tomonda burchaklar hosil qilib, o'zaro qo'shiladi. Ichki burchakdagi boylam (lig.palpebrale

mediale) ko'z xaltasini oldindan va orqadan o'rab joylashgan. Lateral burchakda boylam (lig.palpebrale laterale) bo'ladi. Ichkari burchakda ko'z yoshi ko'li – lacus lacrimalis va bo'rtib turgan ko'z eti – caruncula lacrimalis, ko'zning medial burchagida (ko'z yoshi ko'lidan tashqarida) ustki va pastki kurtakcha (papilla lacrimalis) ko'rinadi. Ular ko'z yo'shi naychasining boshlanish nuqtasi hisoblanadi. Qovoqlar asosida tog'aysimon plastinka (tarsus superior et inferior) bo'ladi. Yuqori qovoq tepasida qoshlar (supercilium) joylashgan bo'lib, ular ko'zni har xil chang zarrachalaridan saqlab turadi.

## KO'Z YOSHI APPARATI (249-rasm)

Ko'z yoshi apparati ko'z yoshi bezi va ko'z yoshi yo'llaridan tashkil topgan.

Ko'z yoshi bezi (glandula lacrimalis) ko'z kosasi tashqi devorining yuqori qismidagi ko'z yoshi bezi chuqurchasi – fassa lacrimalis da joylashgan. Bez oralig'idan o'tgan yuqori qovoqni ko'taruvchi muskul payi uni ikki qism (ko'z kosasi va qovoq)ga ajratib turadi. Ko'z yoshi bezi ajratgan suyuqlik ko'z yoshi yo'li orqali yuqori qovoqning konyunktiva qismiga (15 dona ko'z yoshi yo'li – ductuli excretorii bo'lib) ochilib, ko'z soqqasining oldingi va shox pardasini yuvib, ko'z qovoqlarining ichki burchagidagi ko'lcha (lacus lacrimalis)ga to'planadi. Ko'z yoshi suyuqlig'i ko'lchadan ko'z yoshining naychalari (canaliculi lacrimales) orqali ko'z yoshi xaltachasi (saccus lacrimalis)ga quyiladi. Ko'z yoshi xaltachasidan burun yo'li – ductus nasolacrimalis orqali burun bo'shlig'iga o'tib tarqaladi. Burun bo'shlig'ida ko'z yoshi nafas bilan kirgan havoning chang va har xil zarrachalarini tozalab bo'shliqni namlab turadi.

Ko'z yoshi yo'li (kanali) – canalis lacrimales yuqori va pastki kanallar alohida yoki ikkalasi qo'shilib (saccus lacrimalis) ochiladi.

Ko'z yoshi xaltachasi ko'z kosasi ichki devorining pastki burchagidagi chuqurchada joylashgan bo'lib, pastki qismi torayib, bevosita ko'z yoshi-burun yo'liga o'tib ketadi.

Ko'z yoshi - burun yo'li (canalis nasolacrimalis) burun bo'shlig'iga (pastki chig'anoq ostiga) ochiladi. Ko'zga chang zarrachalari tushganda yoki odam haddan tashqari hayajonlanganda ko'z yoshi bezining faoliyati kuchayib, suyuqlik ko'p ajraladi. Bunday holatda ko'z yoshi o'z yo'liga sig'maydi, ortiqchasi esa pastki qovoq qirrasidan yuz uzra pastga qarab oqa boshlaydi.

**Ko'z fiziologiyasi.** Ko'z o'rtacha 400–750 mmk uzunlikdagi yorug'lik to'liqini normal qabul qiladi. Ammo ultrabinafsha, infraqizil (qisqa to'liqinli) nurlarni ko'z seza olmaydi. Yorug'lik to'liqini to'r pardaga borgandan so'ng tasvir paydo bo'ladi. Yorug'lik avvalo shox pardaning kameralaridan o'tib ko'z qorachig'i orqali ko'z gavhariga boradi. Undan shishasimon tana orqali o'tadi. Ko'zga tushgan nurlar shox parda va shishasimon tanada reduksiyalanib (sinib) hajmi kichiklashib, so'ngra to'r pardaga boradi. Nurlar to'r pardada bir nuqtaga yig'iladi (fokuslanadi). Bunday holatda ko'zga tushgan tasvirlar teskari (oyog'i osmondan bo'lib), aniq va ravshan ko'rinadi. To'r pardada paydo bo'lgan tasvir teskari bo'lsa ham boshqa sezuv a'zolarining ta'siri orqali odam

tasvirlarni to'g'ri ko'radi. Ko'z ikki nuqtani aniq va alohida ko'rsa, unga ko'z o'tkirligi deyiladi.

Ko'zning normal ko'rishi tasvirlarni bir daqiqa davomida aniq va ravshan ko'rishi bilan ifodalanadi. Agar ko'rish muddati bir daqiqadan kam bo'lsa unda ko'z xiralashgan bo'lib, tasvirlar aniq ko'rinmaydi.

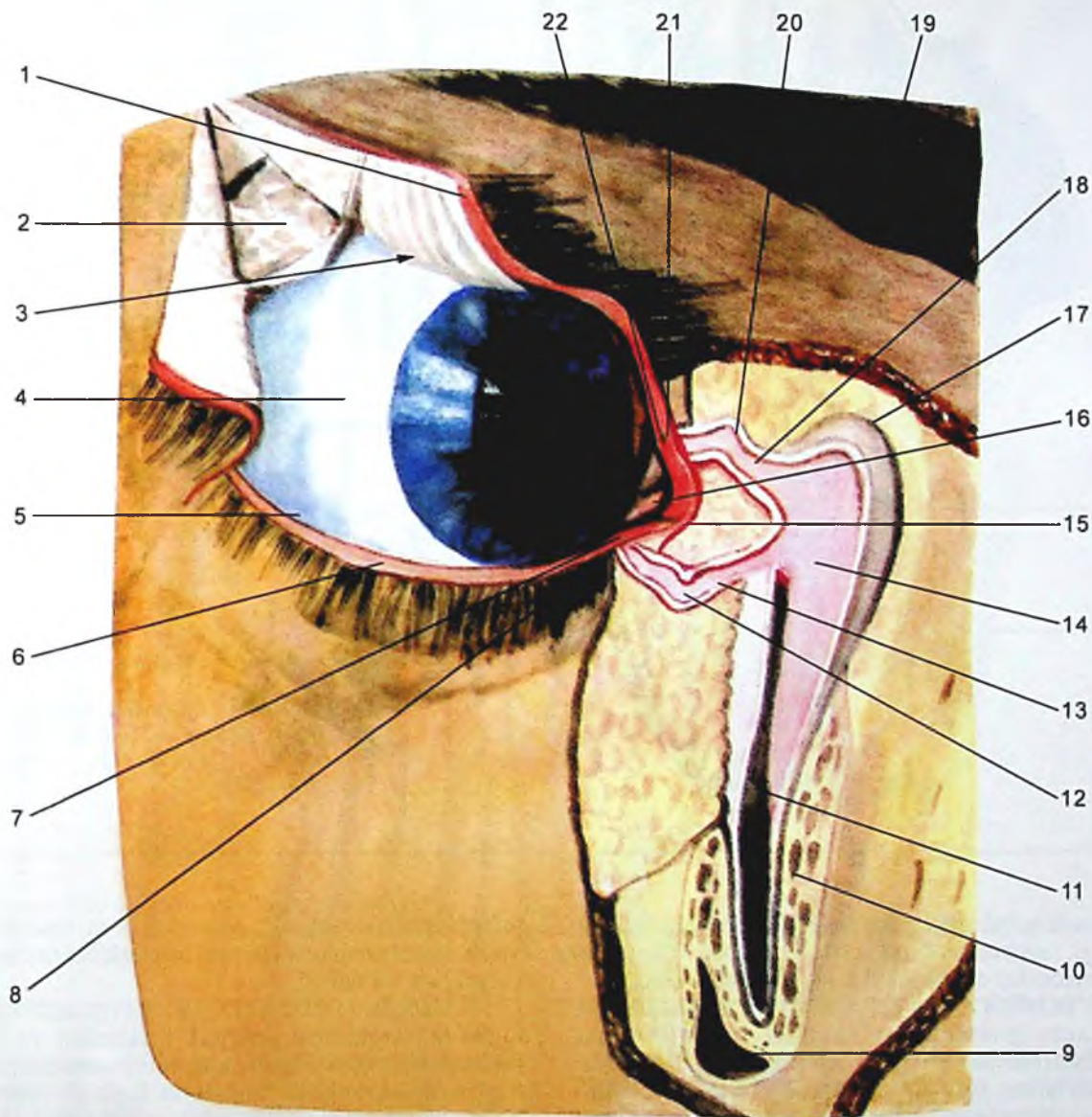
Odam uzoqdan qaraganda ko'zga tushgan nurlar to'r pardadagi kolbachalarni qatorasiga birdan qo'zg'atsa, unda ko'zga tushgan tasvirni aniq ko'ra olmaydi. Aksincha, tasvirlar yaqindan ko'zga tushsa, to'r pardadagi kolbachalar oralab ta'sirlanishi natijasida odam har bir tasvirni aniq (ayrim nuqtalarni ham) ko'rish qobiliyatiga ega bo'ladi.

Odamning ko'rish o'tkirligi to'r pardadagi sariq dog' markazida joylashgan kolbachalar yig'indisiga bog'liq bo'lib, nuqtadan uzoqlashgan sari kolbachalar tayoqchalar bilan aralashib joylashadi. Natijada ko'rish o'tkirligi nuqtadan (markazdan) periferiyaga qarab kamayib boradi, ya'ni tasvirlar asta-sekin noaniq ko'rina boshlaydi.

Ko'rish o'tkirligi maxsus jadvallar orqali aniqlanadi.

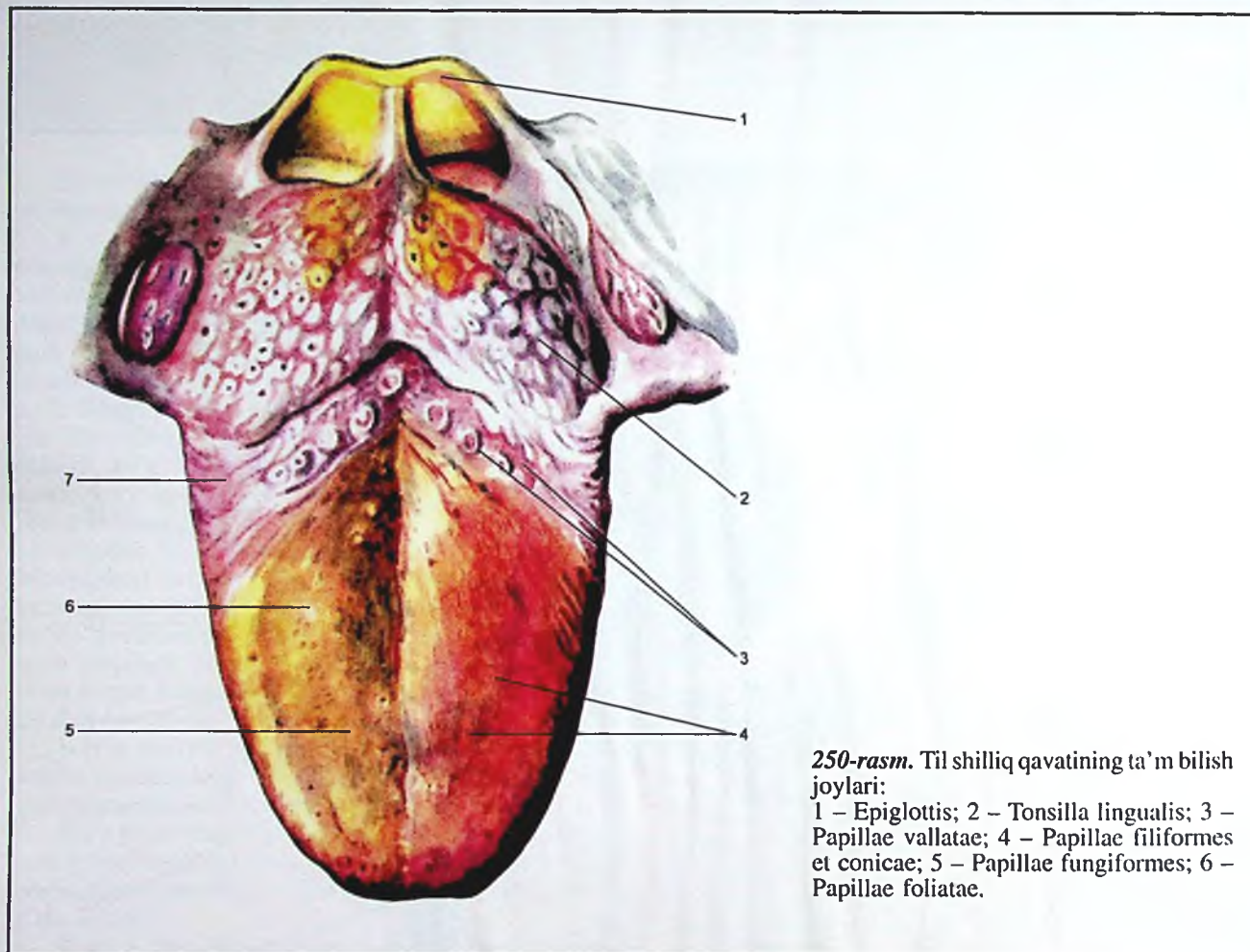
**Akkomodatsiya** har xil masofada turgan tasvirlarni aniq va ravshan ko'rish orqali sodir bo'ladi. Bunda shox pardaning sindiruvchi kuchi saqlanib qoladi, gavhar egriligi esa o'zgarib (fotokameraga o'xshash) fokuslanadi-da, tasvir aniq ko'rinadi. Ko'zning bunday moslashishiga akkomodatsiya deyiladi. Yaqindagi tasvirlarni ko'rganda ko'z gavhari dumaloq bo'ladi, nurni sindiruvchi kuch esa kattalashadi. Qari odamlarda ko'z gavhari qattiqlashib, moslashish qobiliyati ancha pasayadi. Natijada odam yaqindan aniq ko'rolmaydi. Shuning uchun ko'zoynak taqish yo'li bilan yaqindan ko'rish tiklanadi. Ba'zida ko'z soqqasi cho'zinchoq yoki kalta bo'lib rivojlangan, narsalarning tasvir fokusi to'r pardaga yetmasdan undan oldinroqda yoki orqaroqda to'planadi. Natijada tasvirlarni odam aniq ko'rolmaydi. Bunday holatda ko'z ko'zoynak yordamida normal holga keltiriladi. Ba'zida shox parda yoki ko'z gavhari egri (qiyshiq) bo'lib, bunda tasvirlar noto'g'ri (astigmatizm) ko'rinadi. Bunday anomaliyani ham maxsus ko'zoynak taqish orqali tuzatsa bo'ladi.

**Ko'zning moslashishi** (adaptatsiya). Odam yorug'dan qorong'i uyga yoki aksincha qorong'ilikdan yorug'likka chiqqanda avvaliga ko'zi qamashib, hech narsani ko'rmaydi. Keyinchalik asta-sekin ko'z sharoitga moslashib, tevarak-atrof ko'rina boshlaydi. Bunga moslashish (adaptatsiya) deyiladi. Yorug'lik adaptatsiyasi 2–3 daqiqada sodir bo'lsa, qorong'ulik adaptatsiyasi 15–20, ba'zida 30 daqiqa davom etadi. To'r pardada joylashgan kolbachalar orqali odam turli (qizil, yashil, binafsha) ranglarni ko'rish va ularni bir-biridan ajratish qobiliyatiga ega. Ba'zida ranglarni ajrata olmaslik (daltonizm) holati ham bo'ladi. Tasvirlarni bir ko'z bilan qabul qilishdan ko'ra ikki



249-rasm. Ko'z yoshi bezi (glandula lacrimalis) va ko'z yoshi yo'li:

1 - Palpebra superior; 2 - Glandula lacrimalis; 3 - Fornix conjunctiva superior; 4 - Tunica conjunctiva bulbi; 5 - Fornix conjunctivae inferior; 6 - Palpebra inferior; 7 - Punctum lacrimale inferius; 8 - Papilla lacrimalis inferior; 9 - Sinus maxillaris; 10 - Processus frontalis maxillae; 11 - Ductus nasolacrimalis; 12 - Ampulla canaliculi lacrimalis inferioris; 13 - Canaliculus lacrimalis inferior; 14 - Saccus lacrimalis; 15 - Lacus lacrimalis; 16 - Coruncula lacrimalis; 17 - Fornix sacci lacrimalis; 18 - Canaliculus lacrimalis superior; 19 - Supercilium; 20 - Ampulla canaliculi lacrimalis superioris; 21 - Punctum lacrimale superius; 22 - Papilla lacrimalis superior.



250-rasm. Til shilliq qavatining ta'm bilish joylari:  
 1 – Epiglottis; 2 – Tonsilla lingualis; 3 – Papillae vallatae; 4 – Papillae filiformes et conicae; 5 – Papillae fungiformes; 6 – Papillae foliatae.

ko'z bilan qabul qilish afzaldir. Bunda masofa, ranglar tiniqligi, tasvirlar bir-biridan farqli ravishda to'la-to'kis aniqlanadi. Bu esa binokular ko'rish deb ataladi.

**Ta'm bilish a'zosi** (250-rasm). Ta'm bilish a'zosi (organum gustus)ning vazifasi har xil ovqat moddalarini bir-biridan ajrata bilish, sifatini aniqlashdan iborat. Odamda ta'm sezuvchi piyozchalar, asosan, tildagi papillae vallatae et foliatae da, qisman papilla fungiformis va yumshoq tanglayda, hiqildoq usti tog'ayining orqa tomonida, cho'michsimon tog'aylarning ichki yuzasida joylashgan. Piyozchalar ta'm bilish hujayralaridan iborat bo'lib, ta'm bilish analizatorlarining retseptorlarini hosil qiladi.

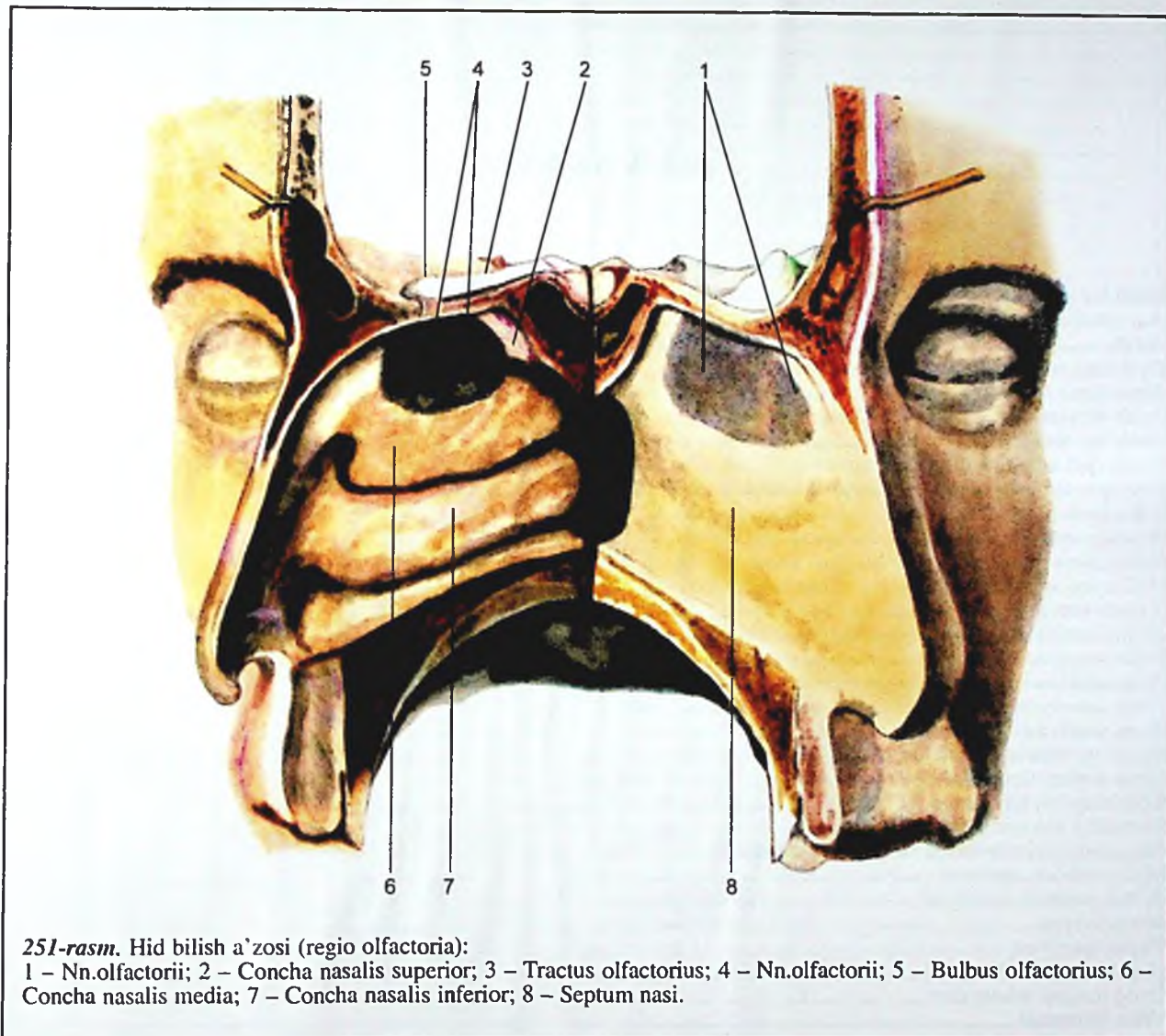
Ta'm bilish analizatori uch xil nerv tarkibida kelib tarqaladi va uch neyronli bo'ladi. Birinchi neyron quyidagicha joylashgan:

1. Tizza tuguni (Ganglion geniculi) hujayralarning periferik o'simtalarini va tilning shilliq qavatidagi ta'm bilish piyozchalari bag'rida joylashgan, ta'm bilish

retseptorlaridan chorda tympani tarkibida keladi. Markaziy o'simtalar n.intermedius tarkibida bosh miya ko'prigiga yo'naladi.

2. Ganglion inferius (IX juft nervga taalluqli), bu tugun hujayralarning periferik o'simtalarini va tilning ildiz qismida joylashgan ta'm bilish retseptorlaridan n.glossopharyngeus tarkibida keladi. Markaziy o'simtalar shu nerv tarkibida uzunchoq miyaga boradi.

3. Ganglion inferius n.vagi, bu tugun hujayralarning periferik o'simtalarini va hiqildoq usti tog'ayi sohasida joylashgan ta'm bilish retseptorlaridan n.laryngeus superior tarkibida keladi. Markaziy o'simtalar n.vagi tarkibida uzunchoq miyaga boradi. Shunday qilib, I neyron uch xil nerv tarkibida uzunchoq miyaga boradi. Ikkinchi neyron uzunchoq miya va ko'prikdagi shu nerv yadrolaridan boshlanib, ko'rish do'mbog'iga (thalamus) borib tugaydi. Uchinchi neyron ko'rish do'mbog'idan boshlanib, ta'm bilish analizatori po'stloq markazi – gyrus



parahippocampalis ning uncus sohasiga boradi. Natijada odamda ta'm bilish vujudga keladi.

**Hid bilish a'zosi** (organum olfactus) (251-rasm) hid bilish xususiyatining yaxshi yoki yomon taraqqiy etganligiga qarab – makrosmik (hidni yaxshi sezuvchilar – it, mushuk, sut emizuvchilar va hokazo), mikrosmiklar (hidni yomon sezuvchilar – odam, maymun)ga bo'linadi, ularda hidlash miyasi (miya yarimsharlariga qarab) yaxshi taraqqiy qilmagan bo'ladi. Anosmiklar – hidni butunlay sezmaydiganlar (delfinlar). Ularda hidlash apparati embrionlik davridayoq bo'lmaydi. Odamda hid bilish analizatorining periferik uchi burun bo'shlig'i shilliq qavati (regio olfactoria), ya'ni burunning yuqori chig'anog'i sohasida joylashadi. Bu yerda hidlash

analizatorlarining periferik qismlari ham o'rashgan. Nafas olganda havo bilan birga hid qo'zg'atuvchi moddalar burun bo'shlig'ida joylashgan ana shu retseptorlarni qo'zg'atadi. Ular hid bilish hujayralaridan chiqqan nerv tolalari – aksonlar, hid bilish iplari (filia olfactoria) yordamida yuqoriga ko'tarilib, g'alvirsimon suyak (lamina cribrosa)dan o'tib, bulbus olfactoriusdagi hid bilish tuguni (glomeruli olfactorii)da tugaydi (I neyron). Ana shu yerdan hid bilish yo'lining ikkinchi neyroni boshlanib, tractus olfactorius tarkibida trigonum olfactorium, substantia perforata anterior va septum pellicidum ga boradi. Uchinchi neyron shu yerdan miya po'stlog'idagi hid bilish sohasi, gyrus parahippocampalis va uncus ga boradi. Natijada odamda ma'lum hissiyot paydo bo'ladi.

## MUNDARIJA

<b>Tomirlar sistemasi haqida ta'limot .....</b>	<b>3</b>
Qon tomirlar sistemasi .....	3
<b>Yurak .....</b>	<b>5</b>
Yurakning o'tkazuvchi yo'li .....	12
Yurak limfa tomirlari .....	14
Yurak nervlari .....	14
<b>Tomirlar sistemasi .....</b>	<b>19</b>
Kichik qon aylanish doirasi tomirlari .....	19
Katta qon aylanish doirasi tomirlari .....	19
Yelka-bosh poyasi .....	21
Umumiy uyqu arteriyasi .....	21
Tashqi uyqu arteriyasi .....	21
Ichki uyqu arteriyasi .....	28
O'mrov osti arteriyasi .....	29
Qo'ltiq arteriyasi .....	33
Yelka arteriyasi .....	35
Bilak arteriyasi .....	36
Tirsak arteriyasi .....	37
Panja arteriyasi .....	38
Pastga yo'naluvchi aorta tarmoqlari .....	40
Qorin aortasi tarmoqlari .....	42
Aortaning toq tarmoqlari .....	42
Aortaning visseral juft tarmoqlari .....	48
Aortaning qorin devoriga tarqalgan tarmoqlari .....	49
Ichki yonbosh arteriyasi .....	49
Tashqi yonbosh arteriyasi .....	54
Son arteriyasi .....	55
Taqim arteriyasi .....	58
Orqa katta boldir arteriyasi .....	59
Oyoq panjasi arteriyalari .....	61
<b>Vena sistemasi .....</b>	<b>63</b>
Katta qon aylanish doirasi venalari .....	63
Yuqori kovak vena sistemasi .....	63
O'mrov osti venasi .....	71
Qo'l venalari .....	71
Pastki kovak vena sistemasi .....	71
Qopqa vena sistemasi .....	78
Umumiy yonbosh venasi .....	78
Kovak vena sistemasi bilan qopqa vena sistemasi o'rtasidagi anastomozlar .....	85
Oyoq venalari .....	85
Embrionda qon aylanishi .....	87
<b>Limfa sistemasi .....</b>	<b>87</b>
Ko'krak limfa yo'li .....	90
Oyoq limfa tomirlari va tugunlari .....	93
Chanoq sohasidagi limfa tomirlari va tugunlari .....	93
Ko'krak qafasidagi limfa tugunlari va tomirlari .....	98
Qo'l limfa tugunlari va tomirlari .....	98
Bosh-bo'yin limfa yo'llari va tugunlari .....	98
Taloq .....	101

<b>Nerv sistemasi – nevrologiya .....</b>	<b>101</b>
Orqa miya .....	106
Bosh miya .....	113
Bosh miyaning rivojlanishi .....	113
Uzunchoq miya .....	118
Ortqi miya .....	118
Miyacha .....	122
Rombsimon miya siqig‘i .....	123
To‘rtinchi qorincha .....	125
O‘rta miya .....	128
Oraliq miya .....	129
Oxirgi miya .....	132
Miya yarimsharlarining ichki tuzilishi .....	136
Yarimshar yadrolari .....	137
Yon qorinchalar .....	140
Miya po‘stlog‘ining tuzilishi .....	141
Odam bosh miyasining og‘irligi .....	144
Bosh miyani o‘rovchi pardalar .....	144
Orqa va bosh miyaning o‘tkazuv yo‘llari .....	148
<b>Periferik nerv sistemasi .....</b>	<b>156</b>
Bosh miya nervlari .....	156
Orqa miya nervlari .....	180
Orqa miya nervlarining orqa shoxlari .....	182
Orqa miya nervlarining old shoxlari .....	183
Ko‘krak nervlari .....	194
<b>Vegetativ nerv sistemasi .....</b>	<b>209</b>
Vegetativ nerv sistemasining markaziy yadrolari .....	225
<b>Sezgi a‘zolari .....</b>	<b>225</b>
Teri analizatorlari .....	226
Eshitish va muvozanat saqlash a‘zosi .....	228
Tashqi quloq .....	228
O‘rta quloq .....	231
Ichki quloq .....	233
Ko‘rish a‘zosi .....	239
Ko‘z soqqasi .....	239
Ko‘zning nur sindiruvchi apparati .....	243
Ko‘zning yordamchi apparatlari .....	246
Ko‘z qovoqlari va konyunktiva .....	248
Ko‘z yoshi apparati .....	250

# ATLAS ODAM ANATOMIYASI

**Ahmedov Nosir Komilovich**

tibbiyot fanlari doktori, professor,  
O'zbekiston Respublikasida xizmat ko'rsatgan fan arbobi.

Uchinchi nashri

Toshkent, 100011, «O'zbekiston milliy ensiklopediyasi»  
Davlat ilmiy nashriyoti, Navoiy ko'chasi, 30.

Muharrirlar  
Rassomlar

*H. Zokirov, Z. G'ulomova  
A. Burxonov, A. Yoqubjonov,  
A. Sulaymonov*

Texnik muharrirlar  
Kompyuterda sahifalovchilar  
Kompyuterda matn teruvchilar

*M. Olimov, N. Ahmedova  
A. Yoqubjonov, Sh. Sirojiddinov  
M. Abdullayeva, D. Hasanova,  
S. Islomova*

Nashriyot litsenziyasi AI № 160, 14.08.2009-y.

2018-yil 14 martda bosishga ruxsat etildi. Qog'oz bichimi 84 x 108  $\frac{1}{16}$ .

27,72 shartli bosma tabog'i, 23,8 nashriyot-hisob tabog'i.

Adadi 5100. Bahosi shartnoma asosida. 61-buyurtma.

"Standard Poligraf Service" MCHJ Korhonasida bosildi Toshkent.

Chilonzor 25. Foziltepa 12 B.

Shartnoma № 14-18

N.K. AHMEDOV

# ATLAS

ODAM ANATOMIYASI

TOMIRLAR SISTEMASI HAQIDA TA'LIMOT

TOMIRLAR SISTEMASI

VENA SISTEMASI

LIMFA SISTEMASI

NERV SISTEMASI – NEVROLOGIYA

PERIFERIK NERV SISTEMASI

VEGETATIV NERV SISTEMASI

SEZGI A'ZOLARI



«O'ZBEKISTON MILLIY ENSIKLOPEDIYASI»  
DAVLAT ILMIIY NASHRIYOTI



Toshkent, 700011,  
Navoiy ko'chasi, 30 uy,  
tel.: 244-09-36,  
fax: 244-24-91.



[ume.dinash@umail.uz](mailto:ume.dinash@umail.uz)



[fb.com/ume.dinash](https://fb.com/ume.dinash)



[ume.dinash](https://www.instagram.com/ume.dinash)



[t.me/umedinash](https://t.me/umedinash)



ISBN 978-9943-07-642-6



9 789943 076426

